

Con acceso a

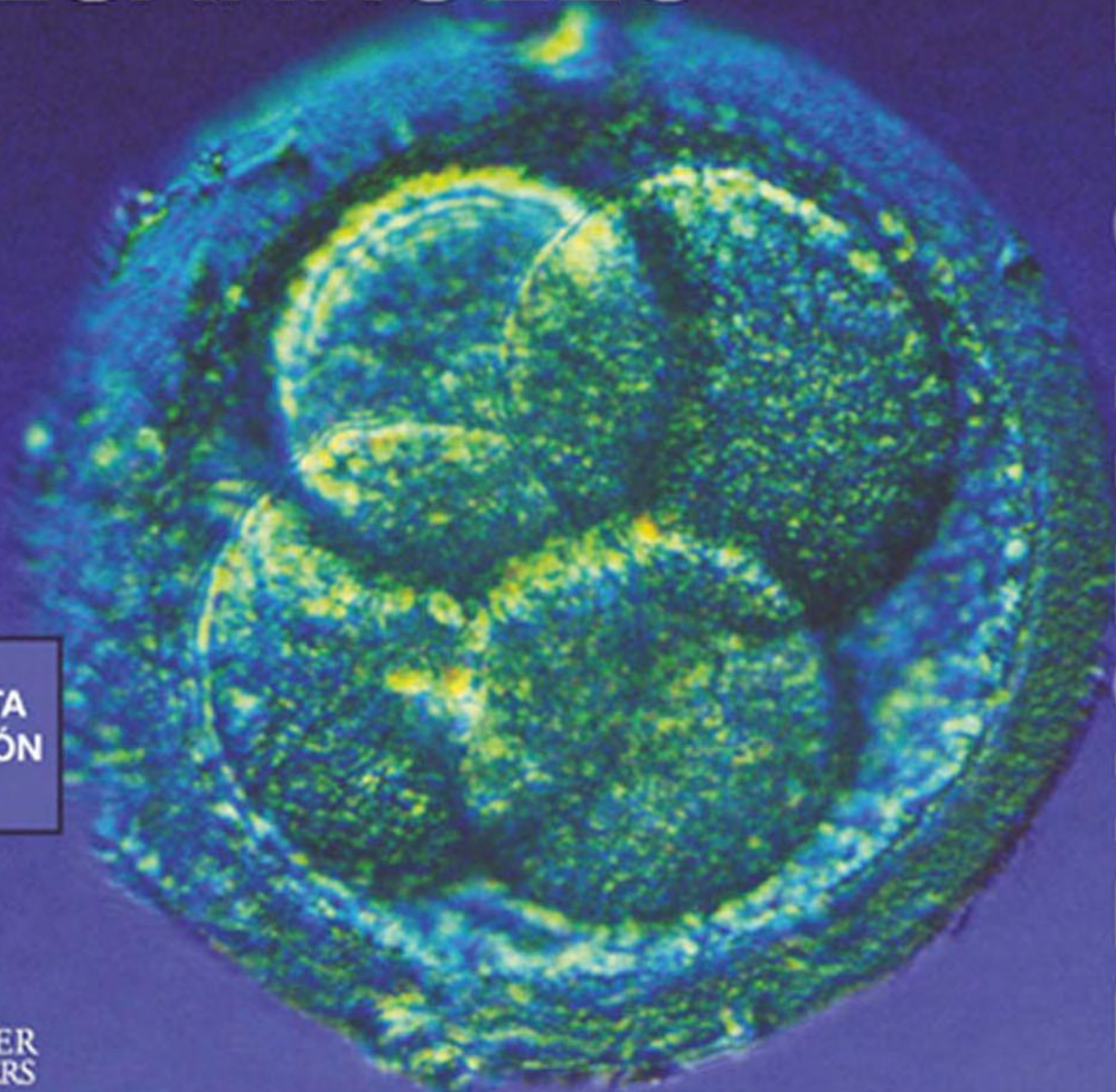Student Consult

EMBRIOLOGÍA HUMANA Y BIOLOGÍA DEL DESARROLLO

QUINTA
EDICIÓN

ELSEVIER
SAUNDERS

BRUCE M. CARLSON



Embriología humana y biología del desarrollo

Página deliberadamente en blanco

Embriología humana y biología del desarrollo

Quinta edición

Bruce M. Carlson, MD, PhD

Professor Emeritus
Department of Cell and Developmental Biology
University of Michigan
Ann Arbor, Michigan

Colaborador:

Piranit Nik Kantaputra, DDS, MS

Division of Pediatric Dentistry
Department of Orthodontics and Pediatric Dentistry
Faculty of Dentistry
Chiang Mai University
Chiang Mai, Thailand

Ámsterdam Barcelona Beijing Boston Filadelfia Londres Madrid
México Milán Múnich Orlando París Roma Sídney Tokio Toronto



ELSEVIER



ELSEVIER

Edición en español de la 5.ª edición de la obra original en inglés
Human Embryology and Developmental Biology

Copyright © 2014 by Saunders, an imprint of Elsevier Inc.

Revisión científica:

Dr. Ángel Luis Peña Melián
Profesor Titular de Anatomía
Universidad Complutense de Madrid

Dr. Fermín Viejo Tirado
Profesor Titular de Anatomía
Universidad Complutense de Madrid

© 2014 Elsevier España, S.L.
Travessera de Gràcia, 17-21 – 08021 Barcelona, España

Fotocopiar es un delito. (Art. 270 C.P.)

Para que existan libros es necesario el trabajo de un importante colectivo (autores, traductores, dibujantes, correctores, impresores, editores...). El principal beneficiario de ese esfuerzo es el lector que aprovecha su contenido.

Quien fotocopia un libro, en las circunstancias previstas por la ley, delinque y contribuye a la «no» existencia de nuevas ediciones. Además, a corto plazo, encarece el precio de las ya existentes.

Este libro está legalmente protegido por los derechos de propiedad intelectual. Cualquier uso, fuera de los límites establecidos por la legislación vigente, sin el consentimiento del editor, es ilegal. Esto se aplica en particular a la reproducción, fotocopia, traducción, grabación o cualquier otro sistema de recuperación de almacenaje de información.

ISBN edición original: 978-1-4557-2794-0
ISBN edición española (versión impresa): 978-84-9022-463-2
ISBN edición española (versión electrónica): 978-84-9022-464-9
Depósito legal (versión impresa): B. 24.147 - 2013
Depósito legal (versión electrónica): B. 24.146 - 2013

Traducción y producción editorial: DRK Edición

Advertencia

La medicina es un área en constante evolución. Aunque deben seguirse unas precauciones de seguridad estándar, a medida que aumenten nuestros conocimientos gracias a la investigación básica y clínica habrá que introducir cambios en los tratamientos y en los fármacos. En consecuencia, se recomienda a los lectores que analicen los últimos datos aportados por los fabricantes sobre cada fármaco para comprobar la dosis recomendada, la vía y duración de la administración y las contraindicaciones. Es responsabilidad ineludible del médico determinar la dosis y el tratamiento más indicado para cada paciente en función de su experiencia y del conocimiento de cada caso concreto. Ni los editores ni los directores asumen responsabilidad alguna por los daños que pudieran generarse a personas o propiedades como consecuencia del contenido de esta obra.

El editor

A Jean, por los maravillosos años a su lado

Página deliberadamente en blanco

Prefacio

Como ocurrió con la preparación de la cuarta edición (y, para el caso, con todas las anteriores), otra vez me asaltaron las dudas sobre qué incluir y qué dejar fuera del texto definitivo, dada la continua aparición de nuevos datos en prácticamente todos los aspectos del desarrollo embrionario. Esta cuestión siempre me empuja a otra más básica: qué tipo de libro estoy escribiendo y cuáles son los objetivos a la hora de abordarlo. Como punto de partida regreso a lo que me impulsó a escribir la primera edición de esta obra. A principios de la década de 1990, la embriología médica se enfrentaba a la tarea de integrar la anatomía del desarrollo tradicional con el campo emergente de la embriología molecular y de explicar a aquellos que ya habían dejado atrás su etapa de formación el hecho de que organismos tan remotos como *Drosophila* pueden ser importantes a la hora de comprender la patología humana e incluso el desarrollo normal. Ahora ya no es así, y la cuestión que prima es dónde poner los límites en un texto de embriología que no tiene aspiraciones enciclopédicas.

Mi intención es que esta obra siga centrada en la estructura y en los mecanismos del desarrollo que conducen a los resultados funcionales y estructurales durante la embriogénesis. Un buen ejemplo es la mención de los cientos de genes cuyas mutaciones dan lugar a anomalías en el desarrollo. Si la mutación puede relacionarse con un mecanismo conocido que explique cómo se desarrolla un órgano, podría considerarse su inclusión; si no es así, creo que en el momento actual tiene más sentido que se incluya en los textos especializados en genética humana. De la misma manera, también hay que decidir el nivel de detalle sobre las vías intracelulares implicadas. Al margen de algunos ejemplos ilustrativos, he decidido no detallar esas vías.

Dada la enorme cantidad de nueva información que se está acumulando sobre redes moleculares y vías implicadas, tiene más sentido dedicar libros específicos a esos aspectos del desarrollo. Cuando muchas moléculas, ya sean factores de transcripción o de señalización, intervienen en un determinado proceso, he tratado de escoger lo que creo que es más importante y característico, en vez de buscar la exhaustividad. Dado que existen tantas moléculas o vías reutilizadas en diferentes fases del desarrollo de una sola estructura, incluirlo todo implicaría que, para el principiante, quedarán confusas las características del desarrollo de las diferentes partes del organismo. Como de costumbre, agradezco cualquier sugerencia (brcarl@umich.edu) y me interesaría sobre todo conocer la opinión de estudiantes y profesores en cuanto al nivel de detalle molecular, tanto por exceso como por defecto, en general o en áreas específicas.

En esta edición se han revisado en profundidad todos los capítulos y se han añadido más de 50 nuevas figuras. Los [capítulos 3, 5, 6, 14 y 15](#) han sufrido grandes cambios debido a los importantes avances en el conocimiento de las fases iniciales del desarrollo, sobre todo en relación con el endometrio.

El [capítulo 12](#), dedicado a la cresta neural, se ha reescrito en gran parte y se ha reorganizado por completo. El [capítulo 9](#) (piel, esqueleto y músculo) también ha experimentado grandes cambios. El [capítulo 16](#) incluye nueva información sobre las células germinales y el desarrollo inicial de las gónadas, y el [capítulo 17](#) recoge los últimos hallazgos sobre el desarrollo de los vasos sanguíneos y linfáticos.

En esta edición he tenido la suerte de contar con material fotográfico procedente de prestigiosas fuentes. De *The Anatomy of the Human Embryo* (Karger), del recientemente fallecido Profesor Gerd Steding, he tomado ocho microfotografías de embriones humanos que ilustran mejor que cualquier dibujo las características externas de diferentes aspectos del desarrollo humano. También he podido incluir seis fotografías de graves malformaciones congénitas de la extensa colección del también fallecido Dr. Robert Gorlin, uno de los padres de la sindromología. Esta inclusión es especialmente emotiva para mí porque mi esposa y yo le conocimos antes de que se hiciera famoso cuando aún éramos estudiantes en la Universidad de Minnesota a principios de la década de 1960. Esta edición incluye una nueva correlación clínica en anomalías dentales escrita por el Dr. Pranit N. Kantaputra, del Departamento de Ortodoncia y Odontología Pediátrica de la Universidad de Chiang Mai, en Tailandia. Ha recogido una espléndida colección de anomalías dentales con base genética y estoy encantado de poder compartir sus textos y fotografías con los lectores. Por último, he podido incluir una fotografía digitalizada de una sección de embrión humano de la Carnegie Collection. Por ello quiero dar las gracias al Dr. Raymond Gasser por su tremendo esfuerzo a la hora de digitalizar importantes especímenes de esa colección y hacerlos accesibles al público. Todas estas secciones (etiquetadas) se encuentran disponibles en Endowment for Human Development (www.ehd.org) que, sin lugar a dudas, es la mejor fuente de información sobre embriología humana en internet. Y esta recomendación es extensible a alumnos y profesores.

En la producción de esta edición he tenido la suerte de trabajar con gran parte del equipo que participó en la previa. Alexandra Baker, de DNA Illustrations, Inc., ha logrado transformar espléndidamente mis esquemas en maravillosas ilustraciones en las tres últimas ediciones. Le agradezco su paciencia y su minuciosidad. De la misma manera, Andrea Vosburgh y sus colaboradores en Elsevier consiguieron convertir el manuscrito inicial, con todos sus añadidos, en un libro reconocible. Madelene Hyde guió con enorme eficacia el proyecto en las fases contractuales iniciales a través de los intrincados caminos editoriales. Y gracias, como siempre, a Jean, por crear un entorno familiar compatible con la tarea de construir un libro y de aguantarme a mí en la aventura.

Bruce M. Carlson

Página deliberadamente en blanco

Índice de capítulos

Tablas del desarrollo xi

Estadios de Carnegie del desarrollo embrionario humano precoz (semanas 1-8) xi

Principales acontecimientos del desarrollo que suceden durante el período fetal xii

Parte I

Primeros estadios del desarrollo embrionario y relación materno-fetal

- 1 Preparación para el embarazo 2**
 - Gametogénesis 2
 - Preparación del aparato reproductor femenino para la gestación 14
 - Interacciones hormonales implicadas en la reproducción en los varones 20
- 2 Transporte de los gametos y fecundación 24**
 - Ovulación y transporte del óvulo y el espermatozoide 24
 - Fecundación 28
- 3 Segmentación del cigoto e implantación del embrión 37**
 - Segmentación 37
 - Transporte e implantación del embrión 50
- 4 Bases moleculares del desarrollo embrionario 58**
 - Procesos moleculares fundamentales en el desarrollo 58
- 5 Formación de las capas germinales y sus primeros derivados 75**
 - Estadio de disco bilaminar 75
 - Gastrulación y formación del disco embrionario trilaminar 76
 - Inducción del sistema nervioso 80
 - Moléculas de adhesión celular 85
- 6 Organización del plan corporal básico del embrión 92**
 - Desarrollo del ectodermo 92
 - Desarrollo del mesodermo 97
 - Desarrollo del endodermo 107
 - Estructura básica del embrión de 4 semanas 111
- 7 Placenta y membranas extraembrionarias 117**
 - Tejidos extraembrionarios 117
 - Corion y placenta 120
 - Fisiología placentaria 126
 - Placenta y membranas en las gestaciones múltiples 130
- 8 Trastornos del desarrollo: causas, mecanismos y tipos 136**
 - Principios generales 136
 - Causas de las malformaciones 141
 - Trastornos del desarrollo que causan malformaciones 149

Parte II

Desarrollo de los sistemas corporales

- 9 Sistemas tegumentario, esquelético y muscular 156**
 - Sistema tegumentario 156
 - Esqueleto 165
 - Sistema muscular 178
- 10 Desarrollo de las extremidades 193**
 - Inicio del desarrollo de las extremidades 193
 - Propiedades reguladoras y determinación axial 193
 - Crecimiento de la yema de los miembros 194
 - Control morfogénico del desarrollo inicial de la extremidad 199
 - Desarrollo de los tejidos de las extremidades 205
- 11 Sistema nervioso 216**
 - Constitución del sistema nervioso 216
 - Configuración precoz del sistema nervioso 216
 - Histogénesis del sistema nervioso central 218
 - Formación y segmentación del patrón craneocaudal 222
 - Sistema nervioso periférico 226
 - Sistema nervioso autónomo 231
 - Cambios estructurales posteriores del sistema nervioso central 233
 - Formación de los ventrículos, meninges y líquido cefalorraquídeo 244
 - Pares craneales 245
 - Desarrollo de la función nerviosa 245
- 12 Cresta neural 254**
 - Desarrollo histórico de la cresta neural 254
 - Principales divisiones de la cresta neural 258
- 13 Órganos de los sentidos 269**
 - Ojo 269
 - Oído 285
- 14 Cabeza y cuello 294**
 - Desarrollo inicial de la cabeza y el cuello 294
 - Establecimiento del patrón de la región craneofacial 297
 - Desarrollo de la región facial 299
 - Desarrollo de la faringe y sus derivados 315
- 15 Sistemas digestivo y respiratorio y cavidades corporales 335**
 - Aparato digestivo 335
 - Aparato respiratorio 359
 - Cavidades corporales 362
- 16 Sistema urogenital 376**
 - Sistema urinario 376
 - Sistema genital 383
 - Sistema de conductos sexuales 394
 - Genitales externos 399

x Índice de capítulos

- 17 Aparato cardiovascular 408**
Desarrollo de la sangre y del aparato vascular 408
Desarrollo y tabicación del corazón 425
Circulación fetal 434
- 18 Período fetal y nacimiento 453**
Crecimiento y forma del feto 453
Fisiología fetal 453
Parto 462
Adaptaciones a la vida posnatal 467
Panorama 470

- Respuestas a los casos clínicos y a las preguntas
de repaso 473**
Índice alfabético 479

Tablas del desarrollo

Estadios de Carnegie del desarrollo embrionario humano precoz (semanas 1-8)

Edad (días)*	Rasgos externos	Estadio de Carnegie	Longitud vértex-cóccix (mm)	Pares de somitos
1	Ovocito fecundado	1	0,1	
2-3	Mórula (4-16 células)	2	0,1	
4-5	Blastocisto libre	3	0,1	
6	Unión del blastocisto al endometrio	4	0,1	
7-12	Implantación, estadio de embrión bilaminar, saco vitelino primario	5	0,1-0,2	
17	Embrión trilaminar con estría primitiva, vellosidades coriónicas	6	0,2-0,3	
19	Gastrulación, formación de la notocorda	7	0,4	
23	Nódulo de Hensen y fosita primitiva, canal de la notocorda y neuroentérico, aparición de la placa neural, pliegues neurales e islotes de sangre	8	1-1,5	
25	Aparición de los primeros somitos, surco neural profundo, elevación de los pliegues neurales craneales, tubos cardíacos precoces	9	1,5-2,5	1-3
28	Inicio de la fusión de los pliegues neurales, formación de los surcos ópticos, presencia de los dos primeros arcos faríngeos, inicio del latido cardíaco, incurvamiento del embrión	10	2-3,5	4-12
29	Cierre del neuroporo craneal, formación de las vesículas ópticas, rotura de la membrana orofaríngea	11	2,5-4,5	13-20
30	Cierre del neuroporo caudal, formación de los arcos faríngeos 3 y 4, aparición de los esbozos de los miembros superiores y de la cola, formación de la vesícula ótica	12	3-5	21-29
32	Aparición de los esbozos de los miembros inferiores, placoda del cristalino, separación de la vesícula ótica del ectodermo de superficie	13	4-6	30-31
33	Formación de la vesícula del cristalino, copa óptica y fositas nasales	14	5-7	
36	Desarrollo de las placas de las manos, seno urogenital primario, fositas nasales prominentes, evidencia de hemisferios cerebrales	15	7-9	
38	Desarrollo de las placas de los pies, pigmento visible en la retina, desarrollo de las prominencias auriculares, formación del labio superior	16	8-11	
41	Aparición de los radios de los dedos de las manos, rápido aumento de tamaño de la cabeza, seis prominencias auriculares, formación del surco nasolagrimal	17	11-14	
44	Aparición de los radios de los dedos de los pies y de la región del codo, se inicia la formación de los párpados, punta de la nariz visible, presencia de pezones	18	13-17	
46	Elongación y enderezamiento del tronco, inicio de la herniación del intestino medio hacia el cordón umbilical	19	16-18	
49	Los brazos se doblan en los codos, dedos de las manos visibles, pero con membranas interdigitales, aparición del plexo vascular del cuero cabelludo, degeneración de las membranas anal y urogenital	20	18-22	
51	Dedos de las manos separados y más largos, dedos de los pies visibles, pero con membranas interdigitales, genitales externos indiferenciados	21	22-24	
53	Dedos de los pies separados y más largos, párpados y orejas más desarrolladas	22	23-28	
56	Cabeza más redondeada, fusión de los párpados	23	27-31	

*Según información adicional procedente de especímenes se han actualizado las edades de los embriones en los estadios específicos respecto al listado de O'Rahilly y Müller de 1987. Véase O'Rahilly R, Müller F: *Human embryology and teratology*, 3.ª ed., Nueva York, 2001, Wiley-Liss, pág. 490. Datos de O'Rahilly R, Müller F: *Developmental stages in human embryos*, Publication 637, Washington, DC, 1987, Carnegie Institution of Washington.

Principales acontecimientos del desarrollo que suceden durante el período fetal	
Rasgos externos	Rasgos internos
8 SEMANAS	
La cabeza mide casi la mitad de la longitud total del feto	Herniación del intestino medio hacia el cordón umbilical
La flexura cervical es de unos 30°	La porción extraembrionaria de la alantoides ha degenerado
Genitales externos indiferenciados	Se forman los conductos y alvéolos de las glándulas lagrimales
Los ojos convergen	Los conductos paramesonéfricos empiezan a regresar en los varones
Los párpados no están fusionados	Recanalización de la luz del tubo digestivo
La cola desaparece	Los pulmonares adoptan un aspecto glanduloide
Las narinas están cerradas por tapones de epitelio	El diafragma está completo
Aparecen las cejas	Se inicia la primera osificación del esqueleto
La orina se libera al líquido amniótico	El cayado aórtico adopta su forma definitiva
9 SEMANAS	
Se desarrolla el cuello y la barbilla se separa del tórax	Los intestinos están herniados en el cordón umbilical
La flexura craneal es de unos 22°	Se producen los primeros movimientos musculares
El corion se divide en corion leve y frondoso	La hipófisis produce ACTH y gonadotropina
Los párpados se juntan y fusionan	La corteza suprarrenal produce corticoides
Los genitales externos empiezan a adoptar un aspecto específico en cada sexo	Están completas las válvulas semilunares del corazón
Deglución del líquido amniótico	Los conductos paramesonéfricos fusionados se unen con la lámina vaginal
Comienza la succión del pulgar y la prensión	En el varón se empiezan a fusionar los pliegues uretrales
10 SEMANAS	
La flexura cervical es de unos 15°	Los intestinos regresan a la cavidad corporal desde el cordón umbilical
Los genitales externos son distintos en cada sexo	Se secreta bilis
Aparecen las uñas de los dedos de las manos	Se establecen islotes hematopoyéticos en el bazo
Los párpados están fusionados	El timo está infiltrado por células madre linfoides
El feto bosteza	La hipófisis produce prolactina
	Se forma la primera yema dentaria permanente
	Los dientes deciduos se encuentran en la primera fase de campana
	La epidermis tiene 3 capas
11 SEMANAS	
La flexura cervical es de unos 8°	La musculatura del estómago se puede contraer
La nariz empieza a tener su puente	Los linfocitos T emigran hacia la corriente sanguínea
Los botones gustativos cubren el interior de la boca	Aparece coloide en los folículos tiroideos
	Comienza la absorción intestinal
12 SEMANAS	
La cabeza está erguida	Los ovarios descienden por debajo del reborde pélvico
El cuello está casi recto y bien definido	Se produce hormona paratiroidea
El oído externo adopta su forma y se ha desplazado casi a su posición definitiva en la cabeza	La sangre se puede coagular
El saco vitelino se ha retraído	
El feto puede responder a la estimulación de la piel	
Comienzan los movimientos intestinales (expulsión de meconio)	
4 MESES	
La piel es delgada; los vasos se ven con facilidad a su través	Se forma la vesícula seminal
Las narinas están formadas casi por completo	Aparecen surcos transversos en la superficie dorsal del cerebelo
Los ojos se han desplazado a la parte anterior de la cara	Se produce bilis en el hígado y el meconio se tiñe de verde
Las piernas son más largas que los brazos	Las glándulas gástricas se originan a partir de las fositas gástricas

Principales acontecimientos del desarrollo que suceden durante el período fetal (cont.)

Rasgos externos	Rasgos internos
Aparece el primer lanugo fetal fino en la cabeza	Se empieza a formar la grasa parda
Las uñas de los dedos de las manos están bien formadas; las de los pies se están formando	En el cerebro se empiezan a formar las vías piramidales
Aparecen pliegues epidérmicos en los dedos y las palmas de las manos	Empieza la hematopoyesis en la médula ósea
Hay suficiente líquido amniótico como para hacer una amniocentesis	Los ovarios contienen folículos primordiales
La madre percibe el movimiento fetal	
5 MESES	
Se forman los pliegues epidérmicos en las plantas y los dedos de los pies	Empieza la mielinización de la médula espinal
Se empieza a depositar vérnix caseoso en la piel	Las glándulas sebáceas empiezan a funcionar
El abdomen se empieza a llenar	La hipófisis libera hormona estimuladora del tiroides
Se desarrollan los párpados y las cejas	Los testículos empiezan a descender
El lanugo cubre casi todo el cuerpo	
6 MESES	
La piel está arrugada y roja	Se empieza a secretar surfactante
La decidua capsular se degenera por su escasa irrigación	El extremo de la médula espinal está a nivel de S1
El lanugo se oscurece	
Detección del olor y el gusto	
7 MESES	
Los párpados se empiezan a abrir	Empiezan a aparecer surcos y circunvoluciones en el cerebro
Las pestañas están bien desarrolladas	Se empieza a acumular grasa parda subcutánea
Los pelos del cuero cabelludo se hacen más largos (más que el lanugo)	Los testículos han descendido al escroto
La piel está ligeramente arrugada	Termina la eritropoyesis esplénica
Comienzan los movimientos respiratorios	
8 MESES	
La piel es lisa y suave	Regresión de los vasos hialoideos del cristalino
Los ojos presentan el reflejo fotomotor	Los testículos entran en el escroto
Las uñas de los dedos de las manos han llegado a la punta	
9 MESES	
Las uñas de los dedos de los pies han llegado a la punta	Se secretan mayores cantidades de surfactante
La mayor parte del lanugo se ha eliminado	Los ovarios siguen por encima del reborde pélvico
La piel está cubierta de vérnix caseoso	Los testículos están en el escroto
La inserción del cordón umbilical es ya central en el abdomen	El extremo de la médula espinal está a nivel de L3
Existe 1 litro de líquido amniótico	Empieza la mielinización del cerebro
La placenta pesa unos 500 g	
Las uñas de las manos sobrepasan la punta de los dedos	
Las mamas protruyen y secretan «leche de bruja»	

Página deliberadamente en blanco

Parte I

Primeros estadios del desarrollo
embrionario y relación materno-fetal

Preparación para el embarazo

La gestación en el ser humano comienza con la fusión de un óvulo y un espermatozoide dentro del tracto reproductor femenino, pero este hecho viene precedido por una extensa serie de preparativos. En primer lugar, tanto las células sexuales masculinas como las femeninas deben experimentar un gran número de cambios (**gametogénesis**) que las convierten genética y fenotípicamente en **gametos** maduros, capaces de participar en el proceso de fecundación. Después, los gametos han de ser liberados de las gónadas y dirigirse hacia la parte superior de la trompa de Falopio, donde suele producirse este fenómeno. Por último, el óvulo fecundado, ya propiamente el **embrión**, debe entrar en el útero, donde se sumerge en el revestimiento uterino (**implantación**) para ser nutrido por la madre. Todos estos acontecimientos implican interacciones entre los gametos o el embrión y el cuerpo adulto en el que están alojados, y la mayoría de ellos están mediados o influidos por las hormonas de los padres. Este capítulo se centra en la gametogénesis y en las modificaciones hormonales del cuerpo que hacen posible la reproducción.

Gametogénesis

La gametogénesis se divide típicamente en cuatro fases: 1) el origen extraembrionario de las células germinales y su migración a las gónadas, 2) el aumento del número de células germinales mediante mitosis, 3) la reducción del número de cromosomas mediante meiosis y 4) la maduración estructural y funcional de los óvulos y los espermatozoides. La primera fase de la gametogénesis es idéntica en el varón y en la mujer, mientras que en las últimas tres fases existen varias diferencias entre los patrones masculino y femenino.

Fase 1: origen y migración de las células germinales

Las **células germinales primordiales**, los primeros precursores reconocibles de los gametos, se originan fuera de las gónadas y migran a ellas durante los primeros estadios del desarrollo embrionario. En el hombre, estas células pueden ser identificadas ya a los 24 días después de la fecundación en la capa endodérmica del saco vitelino (**fig. 1.1A**) por su gran tamaño y su alto contenido de la enzima fosfatasa alcalina. En el ratón, su origen se ha rastreado incluso hasta etapas más tempranas del desarrollo (v. **pág. 390**). Las células germinales salen del saco vitelino y se dirigen hacia el epitelio del intestino

primitivo posterior, y después migran* a través del mesenterio dorsal hasta alcanzar los primordios gonadales (**fig. 1.1B**). En el ratón, se estima que salen del saco vitelino unas 100 células, y que tras sus multiplicaciones mitóticas (de 6 a 7 oleadas de divisiones celulares) entran en las gónadas primitivas cerca de 4.000 células germinales.

Las células germinales primordiales extraviadas que se alojan en lugares extragonadales suelen morir, pero si sobreviven pueden desarrollarse y formar **teratomas**. Los teratomas son tumores abigarrados que contienen mezclas de tejidos muy diferenciados, como piel, pelo, cartílago e incluso dientes (**fig. 1.2**). Se localizan en el mediastino, la región sacrococcígea y la bucal.

Fase 2: aumento del número de células germinales mediante mitosis

Una vez que llegan a las gónadas, las células germinales primordiales comienzan una fase de proliferación mitótica rápida. En una división mitótica, cada célula germinal produce dos células **diploides** que son genéticamente iguales. A través de varias series de divisiones mitóticas, el número de células germinales primordiales aumenta de forma exponencial de cientos a millones. El patrón de proliferación mitótica difiere en gran medida entre las células germinales masculinas y femeninas. Las **ovogonias**, nombre que reciben las células germinales mitóticamente activas en la mujer, atraviesan un período de intensa actividad mitótica en el ovario embrionario desde el segundo hasta el quinto mes de gestación. Durante este tiempo, la población de células germinales aumenta desde unos pocos miles hasta casi 7 millones (**fig. 1.3**). Esta cifra representa el número máximo de células germinales que habrá en los ovarios. Poco tiempo después, una gran cantidad de ovogonias sufre un proceso de degeneración natural llamado **atresia**. La atresia de las células germinales será un fenómeno continuo en el panorama histológico del ovario humano hasta la menopausia.

*Existe una considerable controversia sobre el uso del término «migración» respecto al desarrollo embrionario. Por un lado, algunos autores creen que el desplazamiento de células en relación con otros puntos de referencia estructurales en el embrión se debe a una migración activa (muchas veces mediante un movimiento ameboide). Por otro lado, otros subrayan la importancia de la proliferación celular dirigida y de las fuerzas de crecimiento a la hora de causar lo que se interpreta como una migración aparente de las células. Como muchas veces sucede con las controversias científicas, tanto la migración activa como el desplazamiento resultante del crecimiento intervienen en muchos casos en los que las células embrionarias se desplazan con respecto a otros puntos estructurales.

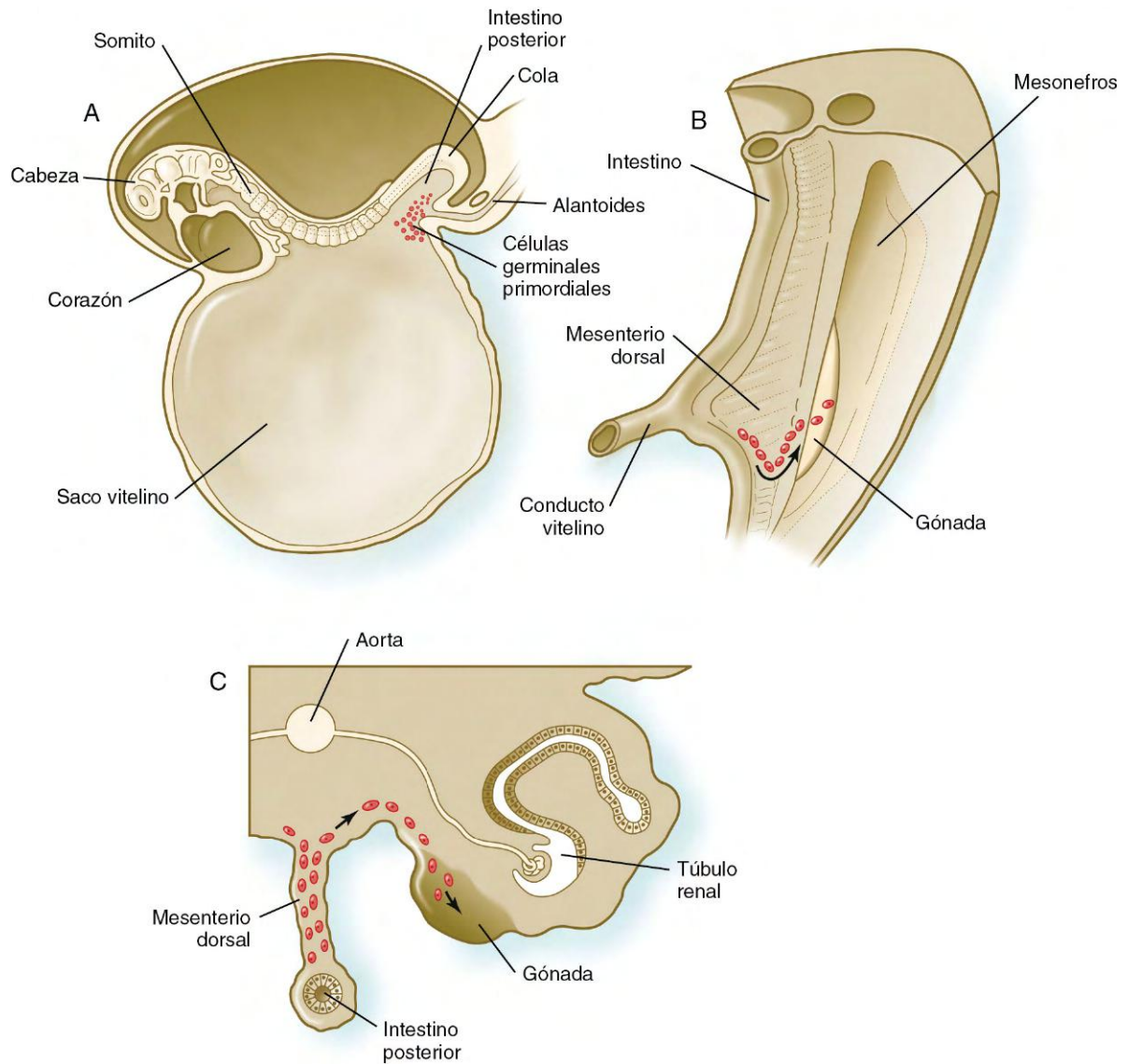


Fig. 1.1 Origen y migración de las células germinales primordiales en el embrión humano. **A**, Localización de estas células en el embrión humano de 16 somitos (vista sagital media). **B**, Vía de migración (flecha) a través del mesenterio dorsal. **C**, Sección transversal que muestra la vía de migración (flechas) a través del mesenterio dorsal y hacia la gónada.

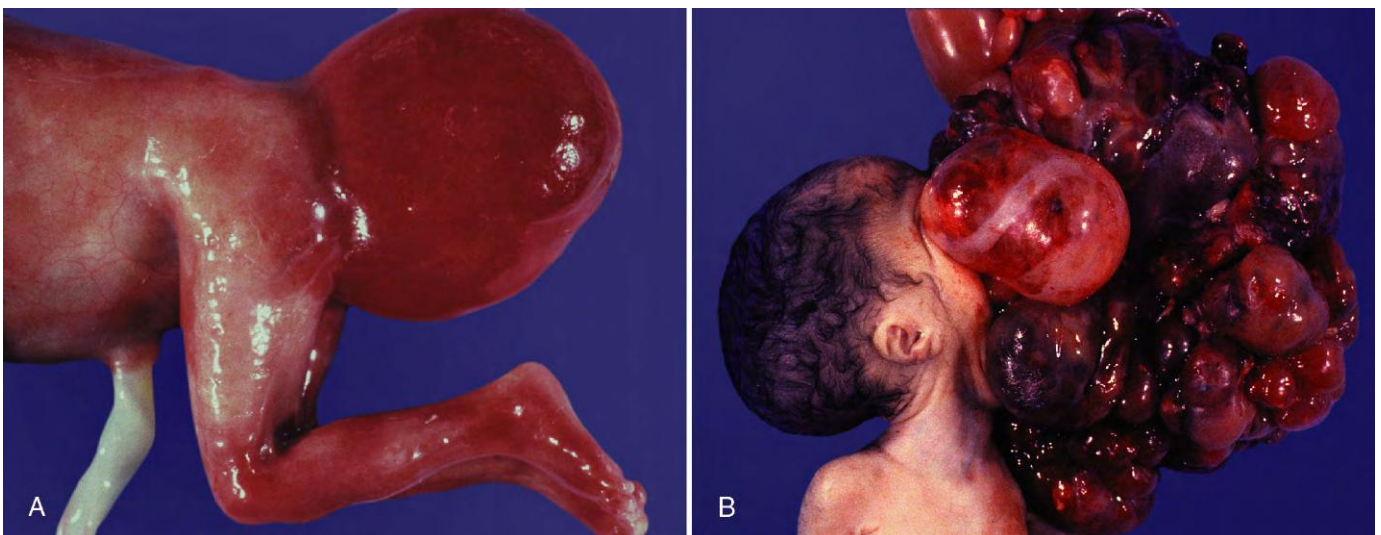


Fig. 1.2 **A**, Teratoma sacrococcygeo en un feto. **B**, Teratoma orofaríngeo masivo. (Cortesía de M. Barr, Ann Arbor, Mich.)

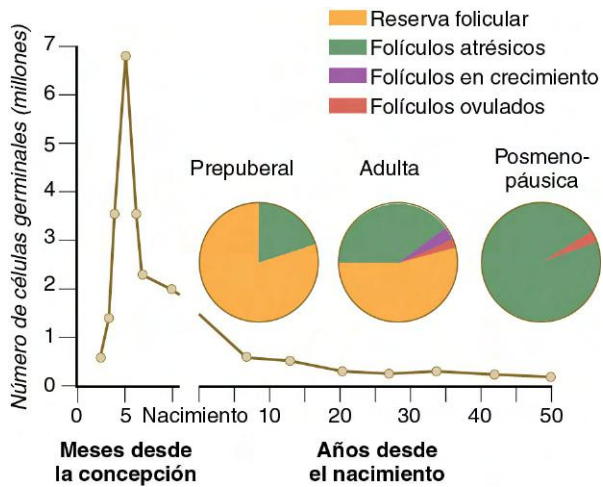


Fig. 1.3 Cambios en el número de células germinales y proporción de tipos de folículos en el ovario humano con el avance de la edad. (Basada en Baker TG: *En Austin CR, Short RV: Germ cells and fertilization [reproduction in mammals], vol. I, Cambridge, 1970, Cambridge University Press, pág. 20; y Goodman AL, Hodgen GD: The ovarian triad of the primate menstrual cycle, Recent Progr Horm Res 39;1-73, 1983.*)

Las **espermatozonias**, que son el equivalente masculino de las ovogonias, siguen un patrón de proliferación mitótica muy diferente al patrón femenino. La mitosis también comienza pronto en los testículos embrionarios, pero al contrario que las células germinales femeninas, las masculinas mantienen la capacidad de dividirse a lo largo de toda la vida posnatal. Los túbulos seminíferos testiculares están revestidos de una población germinal de espermatozonias. Desde la pubertad, las subpoblaciones de espermatozonias experimentan oleadas periódicas de mitosis. Las células obtenidas a partir de estas divisiones comienzan la meiosis como grupos sincrónicos. Este patrón de mitosis de espermatozonias continúa durante toda la vida.

Fase 3: reducción del número de cromosomas mediante meiosis

Etapas de la meiosis

El significado biológico de la meiosis en los seres humanos es similar al que tiene en otras especies. Así, son fundamentales: 1) la reducción de la cantidad de cromosomas desde el número diploide ($2n$) hasta el **haploide** ($1n$), de forma que la dotación cromosómica de la especie se mantenga de generación en generación; 2) el reagrupamiento de los cromosomas maternos y paternos de forma independiente para dar lugar a una mayor combinación de las características genéticas, y 3) una redistribución posterior de la información genética materna y paterna debida a procesos de entrecruzamiento genético durante la primera división meiótica.

La meiosis consta de dos grupos de divisiones (**fig. 1.4**). Antes de la primera división meiótica el ácido desoxirribonucleico (ADN) ya se ha replicado, por lo que al comienzo de la meiosis la célula es $2n, 4c$. (En esta denominación n es el número de cromosomas de la especie y c la cantidad de ADN en un único grupo [n] de cromosomas.) La célula posee el número normal ($2n$) de cromosomas, pero como consecuencia de la replicación, su contenido de ADN ($4c$) es el doble de la cantidad normal ($2c$).

En la primera división meiótica, con frecuencia llamada **división reduccional**, una profase prolongada (v. **fig. 1.4**)

da lugar al apareamiento de los cromosomas homólogos y a frecuentes **entrecruzamientos**, con lo que se logra el intercambio de segmentos entre los dos miembros de cada pareja de cromosomas. El entrecruzamiento ocurre también en los cromosomas sexuales. Esto sucede en una pequeña región homóloga de los cromosomas X e Y. El entrecruzamiento no es un proceso totalmente arbitrario. Más bien sucede en lugares del cromosoma conocidos como **puntos calientes** (*hot spots*). Su posición se basa en la configuración de las proteínas que organizan inicialmente los cromosomas en la meiosis. Una de estas proteínas es la **cohesina** (*cohesin*), que ayuda a mantener juntas las cromátidas hermanas durante la división. La hipermetilación de las histonas en la cromatina indica lugares específicos donde las hebras de ADN se rompen, siendo reparadas más tarde una vez completado el entrecruzamiento. Otra proteína, la **condensina** (*condensin*), es importante en la compactación de los cromosomas, lo cual es necesario para que ocurran tanto la división mitótica como la meiótica.

Durante la metafase de la primera división meiótica, las parejas de cromosomas (**tétradas**) se alinean en la placa metafásica (ecuatorial) de forma que, en la anafase I, un cromosoma de un par homólogo se desplaza hacia un polo del huso y el otro se dirige hacia el polo opuesto. Esto representa una de las principales diferencias entre una división meiótica y otra mitótica. En una anafase de la mitosis, el centrómero entre las cromátidas hermanas de cada cromosoma se divide después de que dichos cromosomas se hayan alineado en la placa metafásica, y una cromátida de cada cromosoma migra hacia uno de los dos polos del huso mitótico. Esto da origen a células hijas genéticamente iguales tras una división mitótica, mientras que son desiguales después de la primera división meiótica. Cada célula hija de la primera división meiótica contiene un número haploide ($1n$) de cromosomas, pero cada cromosoma todavía consta de dos cromátidas ($2c$) unidas por un centrómero. No se requiere una nueva duplicación del ADN cromosómico entre la primera y la segunda divisiones meióticas porque cada célula hija haploide que resulta de la primera ya contiene cromosomas replicados.

La segunda división meiótica, llamada **división ecuacional**, es similar a una división mitótica ordinaria, excepto porque antes de la división la célula es haploide ($1n, 2c$). Cuando los cromosomas se alinean a lo largo de la placa ecuatorial en la metafase II, los centrómeros situados entre las cromátidas hermanas se dividen, lo cual permite que las correspondientes de cada cromosoma migren hacia los polos opuestos del huso durante la anafase II. Cada célula hija de la segunda división meiótica es realmente haploide ($1n, 1c$).

Meiosis femenina

El proceso de meiosis conlleva otras actividades celulares además de la redistribución del material cromosómico. Cuando las ovogonias comienzan la primera división meiótica en el período fetal avanzado se denominan **ovocitos primarios**.

La meiosis en la mujer es un proceso muy lento. Cuando los ovocitos primarios entran en la fase de diplotena de la primera división meiótica a lo largo de los primeros meses tras el nacimiento, se produce el primero de los dos bloqueos del proceso meiótico (**fig. 1.5**). Durante este período de detención en la fase de diplotena es cuando el ovocito primario se prepara para cubrir las futuras necesidades del embrión. En los ovocitos de los anfibios y de otros vertebrados inferiores, donde el embrión crece fuera del cuerpo materno y con frecuencia en un ambiente hostil, tiene muchas ventajas que las primeras fases del desarrollo sean muy rápidas para que la fase de movimiento

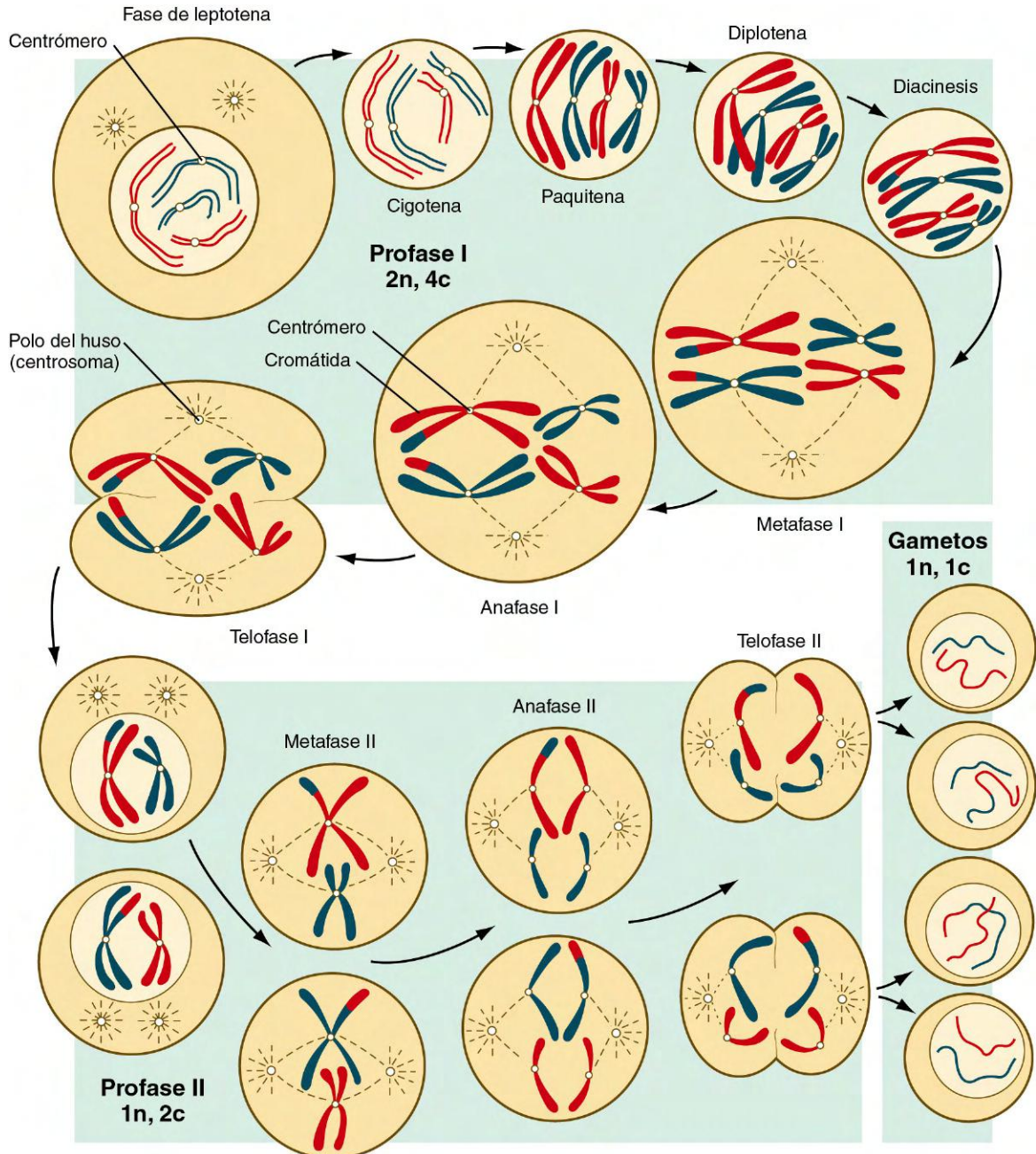


Fig. 1.4 Resumen de las principales fases de la meiosis en una célula germinal genérica.

y alimentación independientes se alcance lo antes posible. Estas condiciones precisan una estrategia de almacenamiento de los materiales requeridos para esas etapas iniciales del desarrollo, mucho antes de la ovulación y la fecundación, ya que los procesos de síntesis normales no serían lo suficientemente veloces para producir los materiales que necesita un embrión de rápido crecimiento. En estas especies se acumula vitelo, se amplifican los genes que producen ácido ribonucleico ribosómico (ARNr) y se sintetizan muchos tipos de moléculas de ARN, que se almacenan en una forma inactiva para su uso posterior.

La síntesis de ácido ribonucleico (ARN) en el ovocito de los anfibios se produce en los cromosomas plumosos que se caracterizan por los numerosos lazos prominentes de ADN desplegado en los que se sintetizan las moléculas de ARN mensajero (ARNm). Los genes amplificados para la producción de ARNr se manifiestan por la presencia de 600 a 1.000 nucléolos

en el núcleo. Los ovocitos primarios también se preparan para la fecundación produciendo varios miles de gránulos corticales, que son de gran importancia durante el proceso de fecundación (v. cap. 2).

El ovocito de los mamíferos se prepara para un estadio inicial del desarrollo más prolongado que el de los anfibios, y que tiene lugar en el ambiente nutritivo del aparato reproductor materno. Por tanto, no se enfrenta con la necesidad de almacenar una cantidad tan elevada de nutrientes como los óvulos de los vertebrados inferiores. En consecuencia, la formación de vitelo es insignificante. Hay evidencias que indican un ligero nivel de amplificación (de 2 a 3 veces) del ADN ribosómico (ADNr) en los ovocitos humanos en diplotena, lo que sugiere que también se requiere cierto grado de planificación molecular previa para mantener el crecimiento inicial en el ser humano. La presencia de entre 2 y 40 micronúcleos pequeños (núcleolos en miniatura,

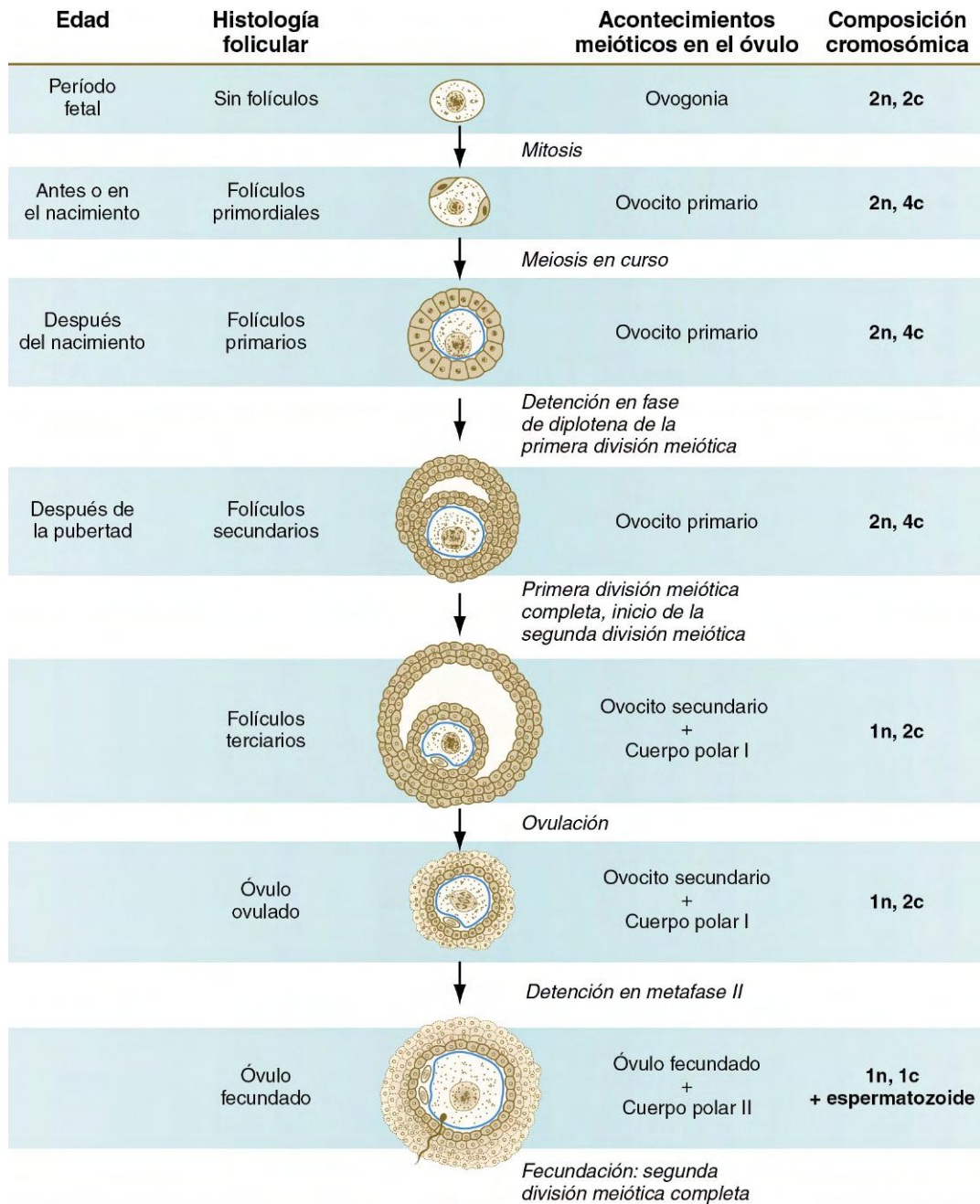


Fig. 1.5 Resumen de los principales acontecimientos en la ovogénesis humana y el desarrollo folicular.

de 2 μm) que contienen ARN en cada núcleo de los ovocitos se correlaciona con los datos moleculares.

Los cromosomas humanos en diplotena no parecen adoptar una auténtica configuración de cromosomas plumosos y tampoco es probable que se sinteticen cantidades masivas de ARN. El ovocito del mamífero (ratón) en desarrollo produce 10.000 veces menos ARNr y 1.000 veces menos ARNm que su equivalente anfibio. Sin embargo, existe una acumulación progresiva de ARNm y la proporcional de ARNr. Estas cantidades de ARN procedentes de la madre parecen ser suficientes para mantener al óvulo fecundado durante el primer par de divisiones embrionarias, tras las cuales el genoma del embrión adquiere el control de los procesos de síntesis de macromoléculas.

Debido a que los gránulos corticales desempeñan un cometido importante para impedir la entrada de un exceso de

espermatozoides durante la fecundación del óvulo en la especie humana (v. [pág. 31](#)), su formación (sobre todo del aparato de Golgi) continúa siendo una de las funciones que se conserva en la fase de diplotena del ovocito humano. Se producen unos 4.500 gránulos corticales en el ovocito de ratón. Es probable que en el ser humano se forme un número algo mayor.

A menos que degeneren, todos los ovocitos primarios permanecen detenidos en la fase de diplotena de la meiosis hasta la pubertad. Durante los años fértiles, un número reducido de ovocitos primarios (de 10 a 30) completa la primera división meiótica en cada ciclo menstrual y comienza el desarrollo posterior. Los otros ovocitos primarios permanecen detenidos en diplotena, algunos hasta 50 años.

Con la conclusión de la primera división meiótica poco antes de la ovulación se producen dos células hijas desiguales. Una es

grande y se denomina **ovocito secundario**, y la otra es pequeña y se denomina **primer cuerpo polar** (v. fig. 1.5). Los ovocitos secundarios comienzan la segunda división meiótica, pero de nuevo el proceso se detiene, esta vez en metafase. El estímulo para la liberación de este bloqueo meiótico es la fecundación por un espermatozoide. Los ovocitos secundarios no fecundados no completan la segunda división meiótica. Ésta también es desigual; una de las células hijas es relegada para convertirse en el segundo cuerpo polar. El primer cuerpo polar también puede dividirse durante la segunda división meiótica. La formación de los cuerpos polares primero y segundo implica divisiones celulares sumamente asimétricas. Esto se logra en gran parte por el desplazamiento del huso mitótico hacia la periferia del ovocito gracias a la acción de la actina, una proteína del citoesqueleto (v. fig. 2.7).

Meiosis masculina

La meiosis masculina no comienza hasta después de la pubertad. Al contrario de lo que ocurre en los ovocitos primarios de la mujer, no todas las espermatogonias entran en meiosis a la vez. De hecho, muchas de ellas permanecen en el ciclo mitótico durante gran parte de la vida reproductora de los varones. Cuando los descendientes de una espermatogonia han entrado en el ciclo meiótico como **espermatoцитos primarios**, tardan varias semanas en concluir la primera división meiótica (fig. 1.6). El resultado de ésta es la formación de dos **espermatoцитos secundarios**, que inmediatamente entran en la segunda división meiótica. Unas 8 horas después ya ha acabado y se obtienen cuatro **espermátidas** haploides (1n, 1c) como descendientes de un único espermatoцитo primario. La duración total de la espermatogénesis humana es de 64 días.

Las alteraciones que pueden ocurrir en la meiosis dando lugar a anomalías cromosómicas se analizan en la **correlación clínica 1.1** y en la **figura 1.7**.

Fase 4: maduración estructural y funcional final de los óvulos y los espermatozoides
Ovogénesis

De los aproximadamente 2 millones de ovocitos primarios presentes en los ovarios al nacer, sólo unos 40.000 sobreviven hasta la pubertad —todos ellos detenidos en el diplotena de la primera división meiótica. De éstos, únicamente unos 400 (1 por cada ciclo menstrual) llegan a ser ovulados. El resto de los ovocitos primarios degeneran sin abandonar el ovario, aunque muchos de ellos experimentan un cierto desarrollo antes de convertirse en atrésicos. Algunos estudios sugieren que los ovarios de mamíferos adultos contienen células primitivas que pueden dar lugar a nuevos ovocitos, sin embargo tales estudios son todavía controvertidos.

El óvulo, junto con las células que lo rodean, se denomina **folículo**. La maduración del óvulo está íntimamente unida a la formación de su cubierta celular. Por esto, resulta muy útil en el estudio de la ovogénesis considerar el desarrollo del óvulo y las células que lo rodean como una unidad integrada.

En el embrión las ovogonias están desnudas, pero tras el inicio de la meiosis, las células del ovario rodean en parte a los ovocitos primarios para formar los **folículos primordiales** (v. fig. 1.5). En el nacimiento, estos ovocitos primarios quedan revestidos por una o dos capas completas de células foliculares (de la granulosa), y el complejo constituido por ambos elementos se denomina **folículo primario** (fig. 1.8). Tanto

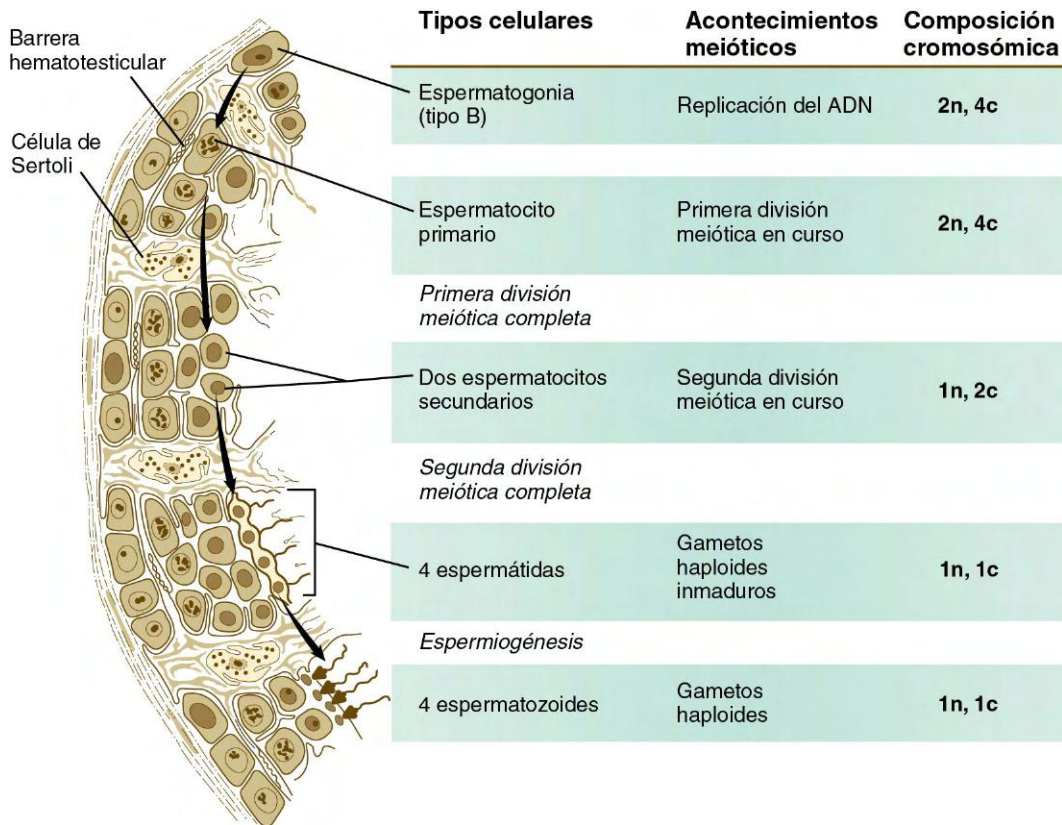


Fig. 1.6 Resumen de los principales acontecimientos en la espermatogénesis humana.

CORRELACIÓN CLÍNICA 1.1

Alteraciones de la meiosis que resultan en aberraciones cromosómicas

A veces los cromosomas fallan en separarse durante la meiosis, este fenómeno se denomina como **no disyunción**. Como resultado un gameto haploide hijo contiene los dos miembros de un par de cromosomas de un total de 24, mientras el otro gameto haploide contiene sólo 22 (**fig. 1.7**). Cuando tales gametos se combinan con otros normales del sexo opuesto (con 23 cromosomas), dan como resultado embriones que contienen 47 cromosomas (**trisomía** de 1 cromosoma) o 45 cromosomas (**monosomía** de 1 cromosoma). (Los síndromes específicos asociados con la no disyunción de cromosomas están resumidos en el **cap. 8**.) El término genérico para describir la condición caracterizada por un número anormal de cromosomas es el de **aneuploidía**.

En otros casos parte de un cromosoma puede ser **desplazado** a otro cromosoma durante la meiosis o parte de un cromosoma puede **desaparecer**. Similarmente pueden ocurrir duplicaciones o inversiones de partes de cromosoma durante la meiosis. Estas situaciones pueden dar como resultado síndromes parecidos a los vistos después de la no disyunción de cromosomas enteros. Bajo tales circunstancias (p. ej., fecundación simultánea de dos espermatozoides, fallo del segundo cuerpo polar en separarse del ovocito durante la segunda división meiótica), las células del embrión contienen ahora más de dos múltiplos del número haploide de cromosomas (**poliploidía**).

Las anomalías cromosómicas son la causa subyacente de un alto porcentaje de abortos espontáneos durante las primeras semanas de gestación. Más del 75% de los abortos espontáneos ocurren

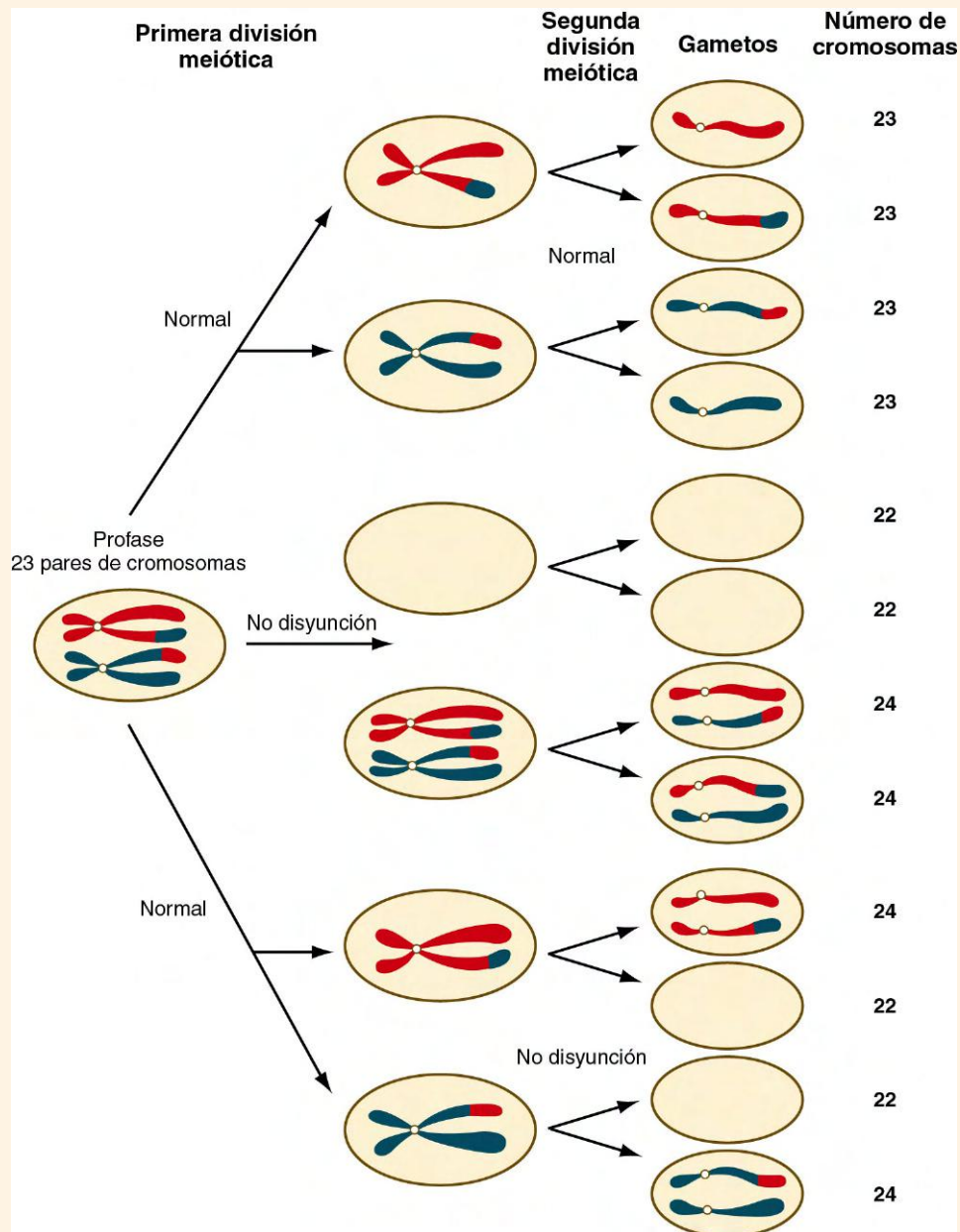


Fig. 1.7 Posibilidades para la no disyunción. Flecha superior, divisiones meióticas normales; flecha media, no disyunción durante la primera división meiótica; flecha inferior, no disyunción durante la segunda división meiótica.

CORRELACIÓN CLÍNICA 1.1

Alteraciones de la meiosis que resultan en aberraciones cromosómicas (cont.)

antes de la segunda semana y más del 60% ocurren durante la primera mitad del embarazo debidos a anomalías cromosómicas consistentes desde trisomías de cromosomas individuales a poliploidías generalizadas. Aunque la incidencia de anomalías cromosómicas disminuye con los abortos después del quinto mes de embarazo, cercano al 6%, una incidencia 10 veces más alta

que el 0,5% de nacidos con anomalías cromosómicas. Como asesoramiento a las pacientes que han tenido diferentes tipos de aborto, puede mencionarse el hecho de que este proceder por parte de la naturaleza es a menudo la forma en que ésta se comporta con un embrión destinado a ser extremadamente anormal.

el ovocito como las células foliculares que lo rodean forman microvellosidades prominentes y uniones nexo que conectan los dos tipos de células.

La detención de la meiosis en el estado de diplotena, en la primera división meiótica, es el resultado de un conjunto de interacciones entre el ovocito y sus células foliculares (granulosa) que lo rodean. El principal factor que mantiene la meiosis detenida es una alta concentración, en el citoplasma del ovocito, de adenosina monofosfato cíclico (AMPc) (fig. 1.9). Esto se logra por una producción intrínseca de AMPc por parte del ovocito y de las células foliculares cuyo AMPc pasa a través de las uniones nexo hacia el interior del ovocito. Además las células foliculares producen y transportan hacia el ovocito guanosina monofosfato cíclico (GMPc), éste inactiva la **fosfodiesterasa 3A (PDE3A)**, una enzima que convierte el AMPc en 5' AMP. Las altas concentraciones de AMPc en el interior del ovocito inactivan el **factor promotor de maduración (MPF)**, el cual en última instancia conducirá al ovocito a abandonar el bloqueo meiótico, con lo que se conseguirá completar la primera división meiótica.

A medida que se configura el folículo primario aparece una membrana prominente, translúcida y acelular entre el ovocito primario y las células foliculares que lo envuelven, llamada **zona pelúcida** (fig. 1.10). Las microvellosidades que conectan estos dos componentes se mantienen a través de dicha zona

pelúcida. En los roedores, los componentes de la zona pelúcida (tres glucoproteínas y glucosaminoglucanos) son sintetizados casi en su totalidad por el óvulo, pero en otros mamíferos las células foliculares también aportan materiales a la región. La zona pelúcida contiene receptores para los espermatozoides y otros factores que son importantes para la fecundación y los primeros estadios del desarrollo embrionario después de la misma. (Las funciones de estas moléculas se analizan más a fondo en el cap. 2.)

En los años prepuberales muchos de los folículos primarios aumentan de tamaño, sobre todo debido a un incremento del volumen del ovocito (más de 300 veces) y del número de células foliculares. Un ovocito con más de una capa de células granulosa es un **folículo secundario**. Una membrana basal llamada **membrana granulosa** rodea las **células epiteliales de la granulosa** del folículo secundario. La membrana granulosa supone una barrera para los capilares y, por ello, tanto el ovocito como las células de la granulosa dependen de la difusión de oxígeno y nutrientes para su supervivencia.

Un grupo adicional de cubiertas celulares derivadas del tejido conjuntivo ovárico (**estroma**) comienza a formarse alrededor del folículo en desarrollo una vez que las células de la granulosa en torno a él han alcanzado un grosor de dos o tres capas. Denominada inicialmente **teca folicular**, esta cubierta se diferencia más tarde en dos capas: una **teca interna** muy

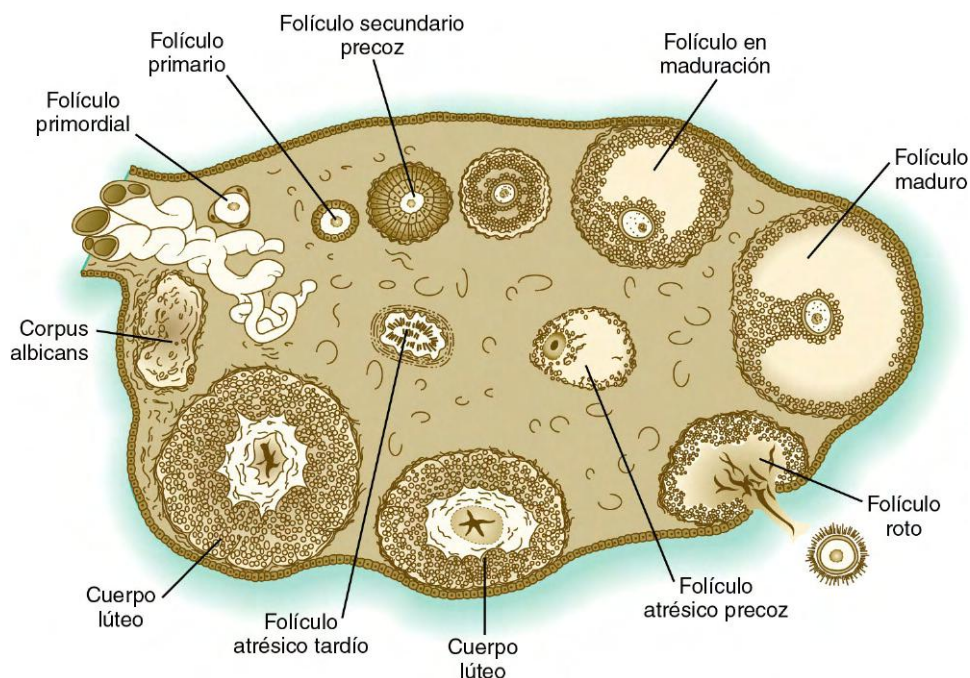


Fig. 1.8 Secuencia de maduración de los folículos en el ovario, comenzando por el folículo primordial y terminando con la formación de un corpus albicans.

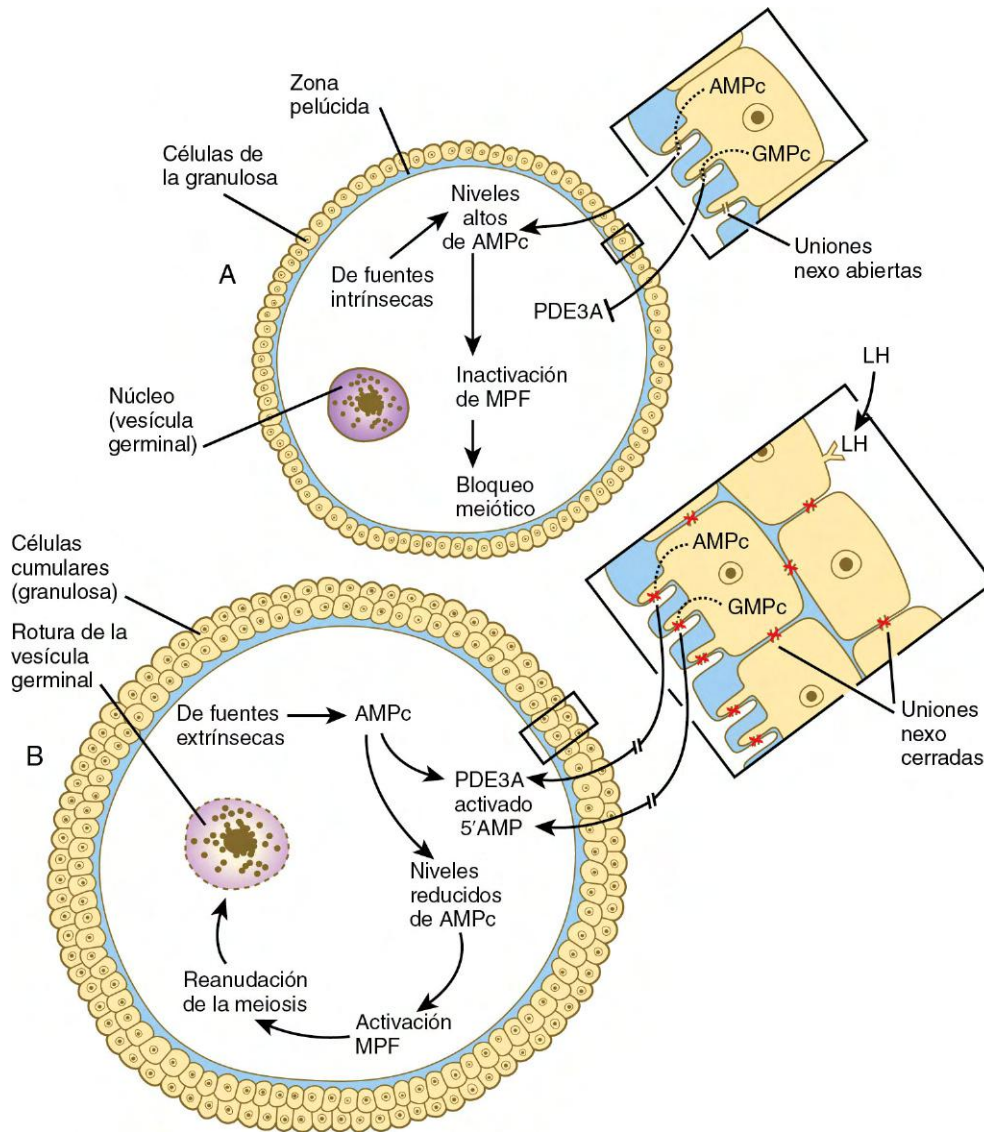


Fig. 1.9 **A**, Principales estadios que conducen al bloqueo meiótico en el ovocito. La adenosina monofosfato cíclico (AMPc) contribuye tanto por los ovocitos como por las células foliculares a inactivar el factor promotor de maduración (MPF), un conductor de la meiosis. La guanosina monofosfato cíclico (GMPc) procedente de las células foliculares inactiva la fosfodiesterasa 3A (PDE3A) previniéndola de la descomposición de las moléculas de AMPc y consiguiendo altas concentraciones de AMPc en el ovocito. **B**, Bajo la influencia de la hormona luteinizante (LH) las uniones nexo de las células cumulares se cierran, reduciendo así la cantidad de AMPc y GMPc que es transferida desde las células cumulares al ovocito. La disminución de GMPc activa la PDE3A, que descompone el AMPc dentro del ovocito. La baja concentración de AMPc dentro del ovocito activa el MPF estimulando la reanudación de la meiosis.

vascularizada y glandular y una cápsula externa más parecida al tejido conjuntivo, llamada **teca externa**. Las primeras células de la teca parecen secretar un **factor de angiogénesis**, que estimula la proliferación de vasos sanguíneos en dicha capa. Este aporte nutritivo facilita el crecimiento del foliculo.

El desarrollo inicial del foliculo se produce sin una influencia hormonal significativa, pero según se acerca la pubertad, la maduración folicular ulterior requiere la acción de la gonadotropina hipofisaria **hormona foliculoestimulante (FSH)** sobre las células de la granulosa, que en este momento ya expresan receptores de membrana para la FSH (v. **fig. 1.10**). Además el propio ovocito ejerce una influencia significativa sobre el desarrollo folicular. Tras la unión de la FSH transportada por la sangre a sus receptores, las células de la granulosa estimuladas producen pequeñas cantidades de **estrógenos**. La señal más clara del desarrollo posterior de algunos foliculos es la presencia de un **antro**, que es una cavidad llena de líquido llamado

líquido folicular. El líquido antral, que se forma inicialmente a partir de las secreciones de las células foliculares, surge más tarde como un trasudado de los capilares que quedan por fuera de la membrana granulosa.

Las células foliculares son divididas en dos grupos por la formación del antro folicular. Las células que rodean el ovocito se denominan **células cumulares**, y las que están situadas entre el antro folicular y la membrana granulosa se denominan **células granulosas parietales**. Los factores liberados por el ovocito confieren diferentes propiedades a las células cumulares y parietales. En ausencia de un estímulo directo procedente del ovocito, las células granulosas siguen una vía por defecto consistente en elaborar en sus superficies una serie de receptores hormonales (v. **fig. 1.10**). Al contrario, las células cumulares que no expresan esos receptores hormonales, bajo la influencia del ovocito, sufren cambios que facilitan la liberación del óvulo en el momento de la ovulación.

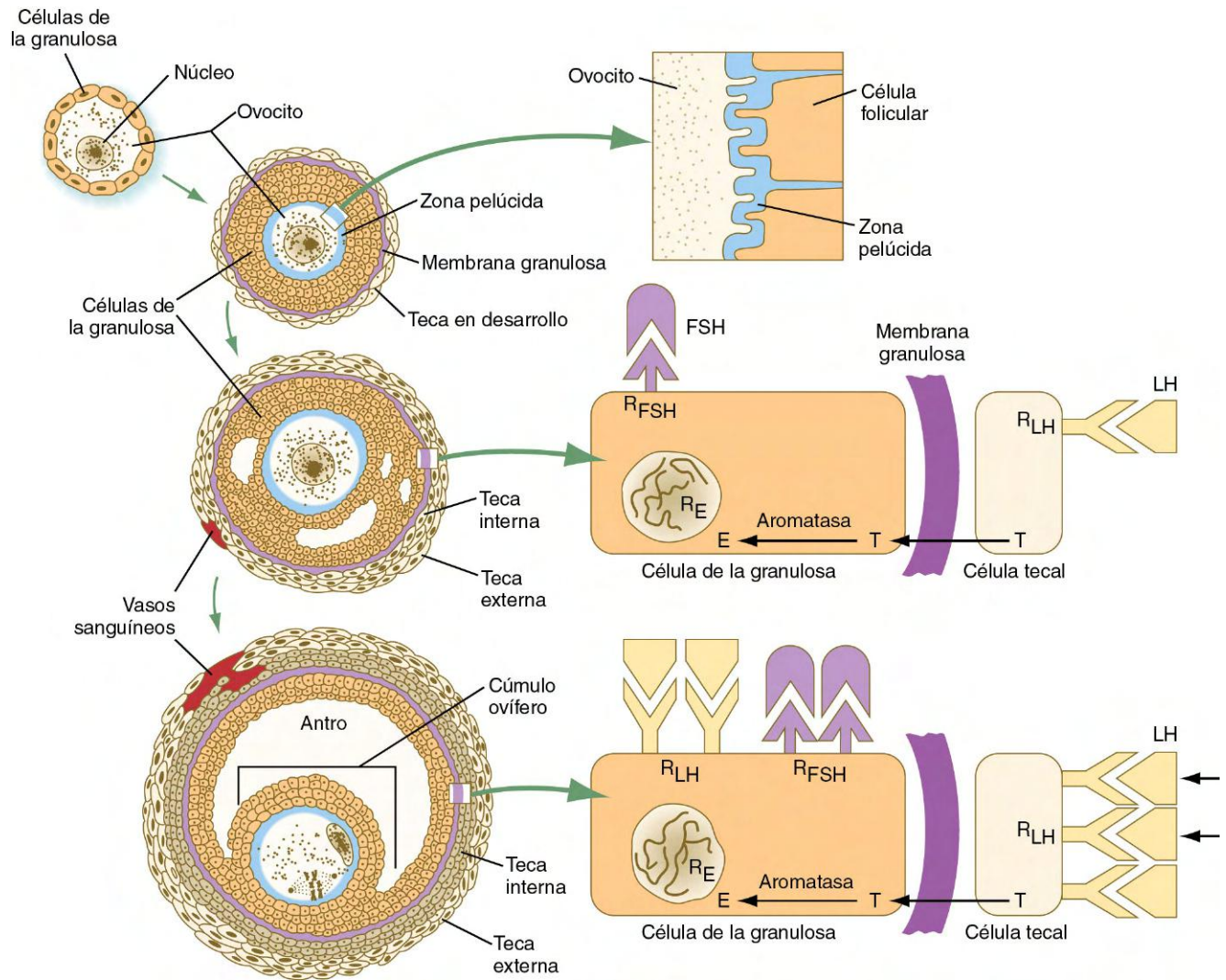


Fig. 1.10 Crecimiento y maduración de un folículo, junto con las principales interacciones endocrinas en las células de la teca y en las de la granulosa. E, estrógenos; FSH, hormona foliculoestimulante; LH, hormona luteinizante; R, receptor; T, testosterona.

El aumento de tamaño del folículo se debe en gran medida a la proliferación de las células de la granulosa. El estímulo responsable de esta proliferación es una proteína señalizadora que se produce en esta misma zona, la **activina**, que pertenece a la familia de moléculas señalizadoras del **factor de crecimiento transformante β** (v. tabla 4.1). La acción local de la activina es potenciada por los efectos de la FSH.

En respuesta al estímulo de las hormonas hipofisarias, los folículos secundarios fabrican cantidades importantes de hormonas esteroideas. Las células de la teca interna poseen receptores para la **hormona luteinizante (LH)**, también secretada por la adenohipófisis (v. fig. 1.15). La teca interna produce **andrógenos** (p. ej., testosterona), que atraviesan la membrana granulosa hasta llegar a las células de la granulosa. La influencia de la FSH induce en estas células la síntesis de la enzima (**aromatasa**) que convierte los andrógenos procedentes de la teca en estrógenos (sobre todo 17β-estradiol). El estradiol, además de abandonar el folículo para ejercer importantes efectos sobre otros tejidos u órganos del cuerpo, también estimula la formación de receptores de LH en las células de la granulosa. Mediante este mecanismo, las células foliculares son capaces de responder al gran pico de LH que precede inmediatamente a la ovulación (v. fig. 1.16).

Por efecto de múltiples influencias hormonales, el folículo aumenta de tamaño con rapidez (fig. 1.11; v. fig. 1.10) y presiona contra la superficie del ovario. En este punto se denomina **folículo terciario (de De Graaf)**. Entre 10 y 12 horas antes de la ovulación se reanuda la meiosis.

La reanudación de la meiosis en respuesta al pico de secreción de LH es iniciado por las células cumulares (granulosa), ya que el ovocito carece de receptores para la LH. Como respuesta a la LH, las células cumulares cierran sus uniones nexa (v. fig. 1.9B). Esto reduce la transferencia tanto del AMPc como del GMPc desde las células cumulares al interior del ovocito. La reducción resultante de GMPc en el ovocito consigue activar la PDE3A. La PDE3A activada descompone el AMPc del interior del ovocito en 5' AMP. El declinar en la concentración de AMPc abre una vía de señales que activa el MPF, reanudándose subsecuentemente la meiosis.

El óvulo, ahora un ovocito secundario, se localiza en un pequeño montículo de células que se llama **cúmulo ovífero**, situado en uno de los polos de un antro que ya ha experimentado un gran crecimiento. Factores liberados por el ovocito, en respuesta al pico de secreción de hormonas gonadotropinas, atraviesan las uniones nexa hacia las células del cúmulo circundante y estimulan a éstas a secretar ácido hialurónico hacia el

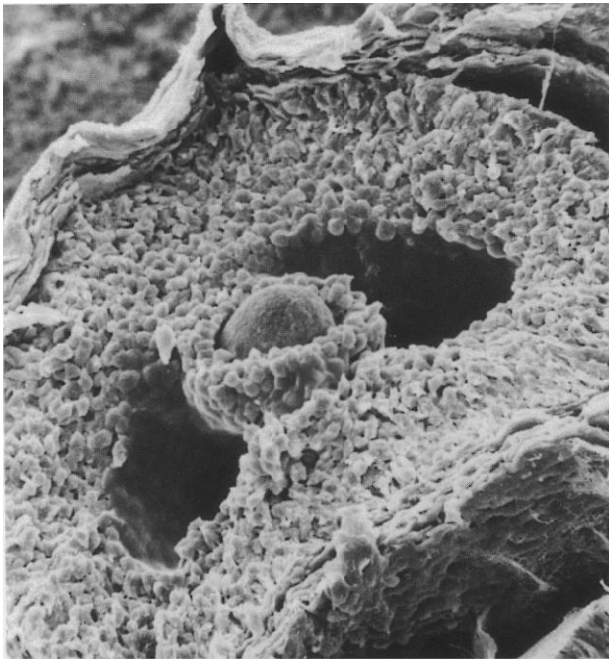


Fig. 1.11 Microfotografía electrónica de barrido de un folículo maduro en el ovario de rata. El ovocito esférico (*centro*) está rodeado de las células más pequeñas de la corona radiada, que se proyectan hacia el antro. ($\times 840$.) (Cortesía de P. Bagavandoss, Ann Arbor, Mich.)

espacio intercelular. El ácido hialurónico se une a las moléculas de agua aumentando el espacio intercelular, expandiendo por tanto el cúmulo ovífero. En paralelo a los cambios internos inducidos por las hormonas, el diámetro del folículo aumenta desde unos 6 mm al principio de la segunda semana hasta casi 2 cm en la ovulación.

El folículo terciario protruye en la superficie del ovario como una ampolla. Las células de la granulosa contienen un gran número de receptores para la FSH y la LH, y estos últimos también son abundantes en las células de la teca interna. Las células foliculares secretan grandes cantidades de estradiol (v. [fig. 1.16](#)), que prepara a muchos otros componentes del aparato reproductor femenino para el transporte de los gametos. En el antro, el líquido folicular contiene lo siguiente: 1) un complemento de proteínas similar al que se encuentra en el plasma pero en una menor concentración; 2) hasta 20 enzimas; 3) hormonas disueltas, como FSH, LH y esteroides, y 4) proteoglicanos. La intensa carga negativa de los proteoglicanos atrae moléculas de agua y, conforme aumenta la secreción de éstos, el volumen de líquido antral aumenta de forma correspondiente. El folículo ahora está listo para la ovulación y espera el estímulo del pico preovulatorio de FSH y LH, liberadas por la hipofisis.

Todavía no se comprende del todo la razón por la que normalmente sólo un folículo madura hasta la ovulación. Al inicio del ciclo comienzan a desarrollarse hasta 50 folículos, pero sólo en torno a 3 alcanzan un diámetro de unos 8 mm. El crecimiento folicular inicial es independiente de las gonadotropinas, pero el crecimiento continuado depende de un nivel «tónico» mínimo de éstas, sobre todo de FSH. Durante la fase de crecimiento inducido por gonadotropinas, un folículo en crecimiento se independiza de la FSH y secreta grandes cantidades de **inhibina** (v. [pág. 19](#)). Ésta suprime la secreción hipofisaria de FSH y cuando los niveles de esta hormona disminuyen por

debajo del umbral tónico, los otros folículos en desarrollo, que todavía dependen de la FSH para su crecimiento, se vuelven atrésicos. El folículo dominante adquiere su estatus unos 7 días antes de la ovulación. Puede ser que también secrete una sustancia inhibidora que actúe directamente sobre los otros folículos en crecimiento.

Espermatogénesis

La **espermatogénesis** comienza en los túbulos seminíferos de los testículos tras el inicio de la pubertad. En sentido amplio, el proceso comienza con la proliferación mitótica de las espermatogonias. En la base del **epitelio seminífero** existen varias poblaciones de las mismas. Las **espermatogonias de tipo A** representan la población de células madre que mantiene mediante mitosis un número adecuado de espermatogonias a lo largo de toda la vida. Las **espermatogonias de tipo B**, que están destinadas a abandonar el ciclo mitótico y a entrar en meiosis, se originan a partir de las de tipo A. La entrada en la meiosis es estimulada por el **ácido retinoico** (un derivado de la vitamina A). Muchas espermatogonias y sus descendientes celulares están conectados mediante puentes citoplasmáticos intercelulares, que pueden ser decisivos en el mantenimiento del desarrollo sincrónico de grandes grupos de células espermáticas.

Todas las espermatogonias están retenidas en la base del epitelio seminífero por prolongaciones entrelazadas de las **células de Sertoli**, que son unidades muy complejas, de distribución regular a lo largo de la periferia del epitelio seminífero y que ocupan cerca de un 30% de su volumen (v. [fig. 1.6](#)). Cuando los descendientes de las espermatogonias de tipo B (llamados **espermatoцитos primarios**) completan el estadio de leptotema de la primera división meiótica, atraviesan la barrera de las células de Sertoli desplazándose hacia el interior del túbulo seminífero. Esta translocación se produce mediante la formación de una nueva capa de prolongaciones de las células de Sertoli bajo estas células y, poco después, mediante la disolución de la capa original que se situaba entre ellas y el interior del túbulo seminífero. Las prolongaciones de las células de Sertoli están estrechamente unidas y forman una barrera inmunológica (**barrera hematotesticular** [v. [fig. 1.6](#)]) entre las células espermáticas en formación y el resto del cuerpo, incluidas las espermatogonias. Una vez que ha comenzado la meiosis, dichas células espermáticas en desarrollo son diferentes inmunológicamente al resto del cuerpo. Puede producirse una esterilidad autoinmunitaria si se destruye esta barrera hematotesticular.

Los descendientes de las espermatogonias de tipo B, que han entrado en la primera división meiótica, son los **espermatoцитos primarios** (v. [fig. 1.6](#)). Situados en una posición característica, justo por debajo de la capa de espermatogonias pero aún inmersos en el citoplasma de las células de Sertoli, los espermatoцитos primarios pasan por la primera división meiótica a lo largo de 24 días. Durante este tiempo, las células espermáticas en desarrollo utilizan una estrategia similar a la del óvulo; es decir, producen por adelantado moléculas que serán necesarias en fases posteriores, cuando los cambios tengan lugar con gran rapidez. Dicha preparación implica la producción de moléculas de ARNm y su almacenamiento en una forma inactiva hasta que son requeridas para sintetizar las proteínas necesarias.

Un ejemplo bien conocido de la síntesis preparatoria de ARNm implica la formación de **protaminas**, que son proteí-

nas pequeñas, ricas en arginina y cisteína, que sustituyen a las histonas nucleares ricas en lisinas y permiten el alto grado de compactación de la cromatina nuclear necesario durante las fases finales de la formación de los espermatozoides. Los ARNm de las protaminas se sintetizan inicialmente en los espermatoцитos primarios, pero no son traducidos a proteínas hasta el estadio de espermátida. Entre tanto, estos ARNm forman complejos con las proteínas y son inaccesibles a la maquinaria de transcripción. Si los ARNm de las protaminas son traducidos antes del estadio de espermátida, los cromosomas se condensan de forma prematura y se produce esterilidad.

Tras completar la primera división meiótica, el espermatoцитo primario da lugar a 2 **espermatoцитos secundarios**, que se mantienen conectados mediante un puente citoplasmático. Dichos espermatoцитos entran en la segunda división meiótica inmediatamente. Esta fase de la meiosis es muy rápida y se completa habitualmente en unas 8 horas. Cada espermatoцитo secundario produce 2 gametos haploides inmaduros, las **espermátidas**. Aquellas espermátidas obtenidas a partir del mismo espermatoцитo primario permanecen conectadas entre ellas y también aproximadamente a otras 100 espermátidas. En los ratones algunos genes se transcriben todavía en la fase de espermátida.

Las espermátidas no se dividen más, pero sufren una serie de profundos cambios que les hacen pasar de ser células de aspecto relativamente común a **espermatozoides** altamente especializados. El proceso de transformación de espermátidas a espermatozoides se denomina **espermiogénesis** o **metamorfosis espermática**.

Durante la espermiogénesis (fig. 1.12) se producen varios tipos de cambios importantes. Uno es la reducción progresiva del tamaño del núcleo y la tremenda condensación del material cromosómico asociada a la sustitución de las histonas por las protaminas. Junto con los cambios en el núcleo se produce una profunda reorganización del citoplasma. Éste se aleja del núcleo, pero una condensación del aparato de Golgi en el extremo apical del núcleo da lugar finalmente al **acrosoma**. Se trata de una estructura llena de enzimas que desempeña una función crucial en el proceso de fecundación. En el extremo opuesto al núcleo crece un **flagelo** prominente a partir de la región centriolar. Las **mitocondrias** se disponen en espiral alrededor de la porción proximal del flagelo. Durante la espermiogénesis, la membrana plasmática de la cabeza del espermatozoide se divide en varios dominios moleculares antigénicamente distintos. Estos dominios sufren numerosos cambios durante la maduración de los espermatozoides en el varón y más

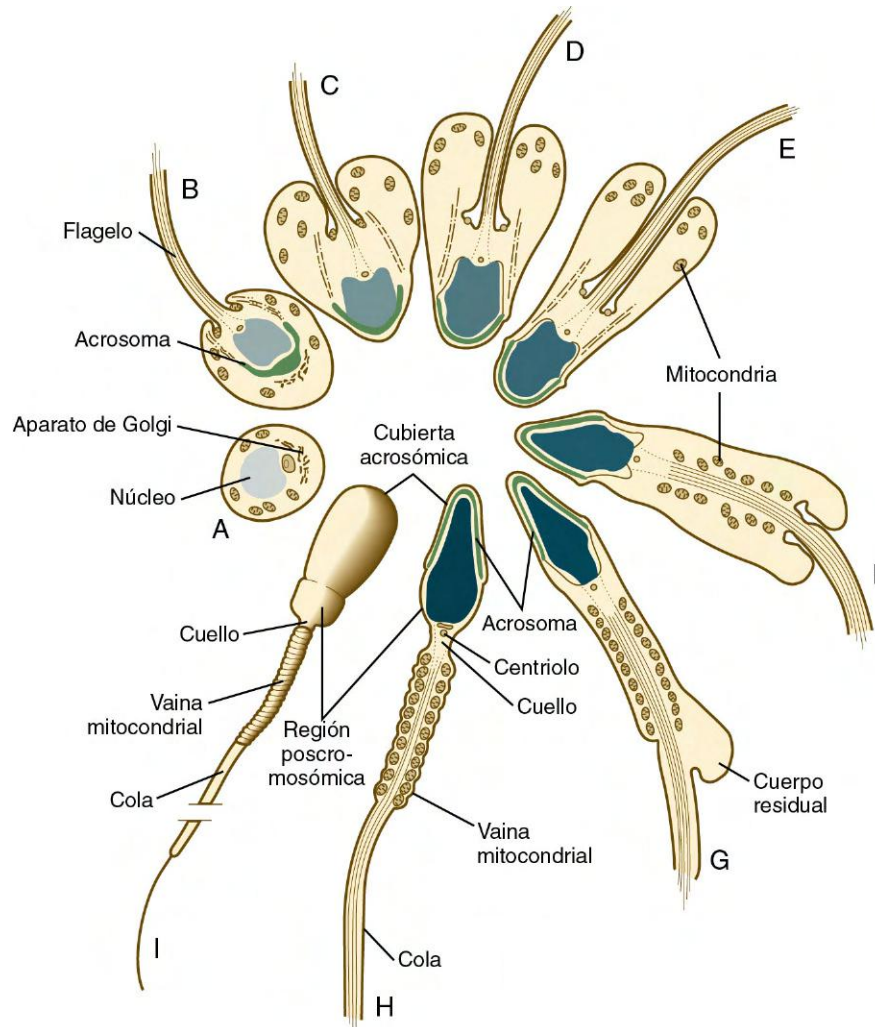


Fig. 1.12 Resumen de las principales etapas de la espermiogénesis, comenzando por la espermátida (A) y terminando con un espermatozoide maduro (I).

Cuadro 1.1 Paso de los precursores espermáticos a través de la barrera hemato-testicular

Durante la espermatogénesis, las células espermáticas en desarrollo están unidas a las células de Sertoli y la topografía de su maduración ocurre mediante unos patrones a la vez regulares y complejos. Un notable ejemplo lo constituyen el desprendimiento de las espermátidas maduras de la superficie apical de las células de Sertoli y la remodelación de los complejos de unión estrecha de las células inter-Sertoli que constituyen la barrera hemato-testicular (v. fig. 1.13). La espermatogonia tipo B, la cual está entrando en el estadio de preleptotena de la primera división meiótica para transformarse en espermatocito primario, está situada fuera de (basal a) la barrera hemato-testicular. Las espermáticas en estadios posteriores están fijadas a la superficie apical de las células de Sertoli mediante agregados de proteínas de unión estrecha, llamados **complejos de adhesión de superficie**.

En un estadio determinado del desarrollo de la espermátida los complejos de adhesión de superficie se rompen y las espermáticas maduras son lanzadas a la luz del túbulo seminífero. Los fragmentos de laminina biológicamente activos originados de la degradación de los complejos de adhesión de superficie hacen a su manera los complejos de unión estrecha que constituyen la barrera hemato-testicular. Estos fragmentos, junto con ciertas citocinas y proteinasas, degradan las proteínas de los complejos de unión estrecha de la barrera hemato-testicular y ésta, que está localizada apicalmente al espermatocito primario en el estadio de preleptotena, se rompe. Entonces la testosterona, que es 50 a 100 veces más concentrada en el túbulo seminífero que en la circulación general, estimula la síntesis de nuevas proteínas de los sistemas de unión estrecha en el lado basal del espermatocito en preleptotena, restableciendo de esa manera la integridad de la barrera hemato-testicular. En paralelo, un nuevo conjunto de espermátidas se adhiere a la superficie apical de las células de Sertoli mediante la formación de nuevos complejos de adhesión de superficie.

tarde cuando éstos atraviesan el tracto genital femenino. A medida que continúa la espermiogénesis, el resto del citoplasma (**cuerpo residual** [v. fig. 1.12G]) se separa del núcleo y es eliminado a lo largo de la cola en desarrollo de la célula espermática. Los cuerpos residuales son fagocitados por las células de Sertoli (**cuadro 1.1** y **fig. 1.13**).

Durante muchos años se ha pensado que era imposible que en las espermátidas posmeióticas (haploides) se diera expresión génica. Sin embargo, la investigación biológica molecular en ratones ha mostrado que dicha expresión génica no sólo es posible, sino que es algo habitual. Se han identificado unas 100 proteínas que se producen una vez que la segunda división meiótica se ha completado, y muchas otras son sintetizadas tanto durante como después de la meiosis.

Tras la espermiogénesis (unos 64 días después del inicio de la espermatogénesis) el **espermatozoide** es una célula muy especializada, bien adaptada para el movimiento y la cesión de su ADN al óvulo. La célula espermática consta de lo siguiente: una cabeza (de 2 a 3 μm de ancho y de 4 a 5 μm de longitud), que contiene el núcleo y el acrosoma; una pieza intermedia, que se compone de los centriolos, la parte proximal del flagelo y la hélice mitocondrial, y la cola (de unos 50 μm de longitud), que consiste en un flagelo muy especializado (v. **fig. 1.12**). (Las propiedades funcionales específicas de estos componentes de la célula espermática se analizan en el **cap. 2**.)

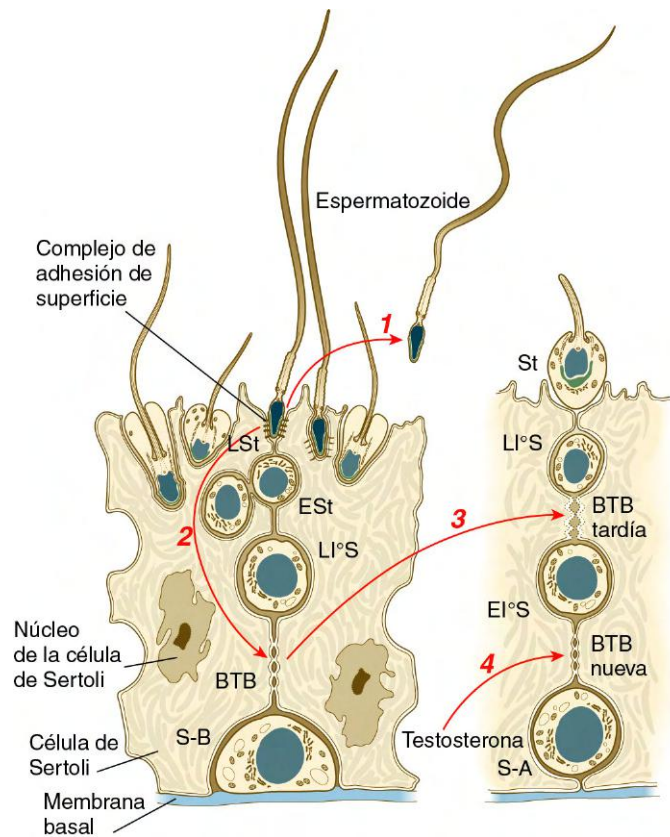


Fig. 1.13 Diagrama que muestra la coordinación entre la secreción de las espermáticas maduras y la disolución y reconstrucción de la barrera hemato-testicular; (1) con la degradación del complejo de adhesión de superficie las espermáticas maduras son segregadas en la luz del túbulo seminífero; (2) los fragmentos de laminina activa se unen con citocinas y proteinasas para comenzar a degradar las proteínas de adhesión en el nivel de la barrera hemato-testicular localizada apicalmente a la tardía espermatogonia tipo B; (3) la antigua barrera hemato-testicular se rompe; (4) bajo la influencia de la testosterona se forma una nueva barrera hemato-testicular situada basal a lo que ahora es un espermatocito preleptoteno. BTB, barrera hemato-testicular; EI°S, espermatocito primario inicial; Est, espermátida inicial; LI°S, espermatocito primario tardío; LSt, espermátida tardía; S-A, espermatogonia tipo A; S-B, espermatogonia tipo B; St, espermátida.

ESPERMATOZOIDES ANÓMALOS

Un número considerable de los espermatozoides maduros (hasta el 10%) presenta anomalías importantes. El rango de anomalías varía desde la doble cabeza o cola hasta los flagelos defectuosos o la variabilidad en el tamaño de la cabeza. Es muy improbable que esas células espermáticas anómalas fecunden un óvulo. Si el porcentaje de espermatozoides anormales se eleva por encima del 20% del total puede existir una reducción de la fertilidad.

Preparación del aparato reproductor femenino para la gestación

Estructura

La estructura y la función del aparato reproductor femenino están bien diseñadas para el transporte de los gametos y la anidación del embrión. Muchos de los aspectos más finos de esta adaptación están bajo control hormonal y son cíclicos. Esta sección revisa brevemente los aspectos anatómicos más importantes del aparato reproductor femenino para entender el transporte de los gametos y el desarrollo embrionario.

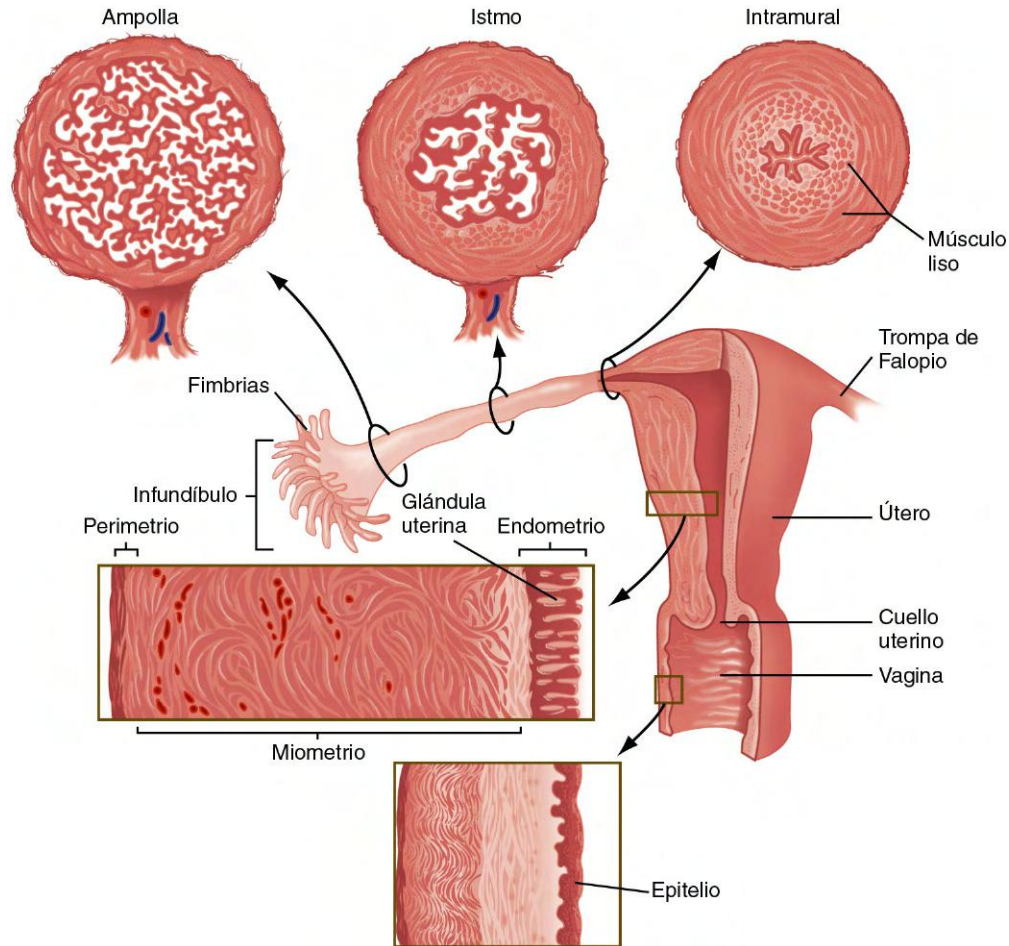


Fig. 1.14 Estructura del aparato genital femenino.

Ovarios y trompas de Falopio

Los **ovarios** y las **trompas de Falopio** (uterinas) forman un complejo funcional destinado a la producción y transporte de los óvulos. Además, las trompas uterinas tienen un papel importante en el desplazamiento del espermatozoide y en hacerlo completamente funcional durante el proceso de fecundación. La trompa uterina está formada por tres segmentos anatómicos y funcionales reconocidos, la **ampolla**, el **istmio** y el segmento **intramural**.

Los ovarios tienen forma de almendra y se localizan a ambos lados del útero, situados muy cerca de las terminaciones abiertas en forma de embudo del segmento ampular de las trompas de Falopio. Numerosas prolongaciones digitiformes llamadas **fimbrias** (fig. 1.14) se orientan desde el **infundíbulo** abierto de la trompa de Falopio hacia el ovario, contribuyendo a dirigir el óvulo hacia la trompa tras la ovulación. La trompa de Falopio se caracteriza por un revestimiento interno muy complejo, con una alta densidad de prominentes pliegues longitudinales en la porción distal o ampolla. Estos pliegues se vuelven progresivamente más simples en la porción proximal, cercana al útero. El epitelio de revestimiento de las trompas de Falopio contiene una mezcla de células ciliadas que contribuyen al transporte de los gametos y células secretoras que producen un fluido que nutre al embrión en los estadios iniciales de su desarrollo. Las capas de células musculares lisas a lo largo de las trompas de Falopio son las responsables de las contracciones peristálticas. La cantidad y la función de muchos de estos componentes están bajo control hormonal cíclico, y el efecto

global de estos cambios es facilitar el transporte de los gametos y del óvulo fecundado.

Los dos segmentos de la trompa uterina más cercanos al útero tienen un papel particularmente importante como una vía para el transporte del espermia hacia el huevo ovulado. El segmento intramural, el cual está incluido en la pared uterina, tiene una luz muy pequeña que contiene moco, la composición del cual varía con las fases del ciclo menstrual. Este segmento sirve como un portal de entrada que regula el paso del espermatozoide en la trompa uterina, al mismo tiempo limita la entrada de bacterias. El segmento medio de la trompa uterina, el istmio, sirve como un importante lugar de almacenamiento temporal de espermia y participa en los estadios finales de la maduración funcional de las células espermáticas (v. cap. 2).

Útero

Las funciones principales del útero son recibir y mantener alojado al embrión durante el embarazo y expulsar el feto al término de la gestación. La primera función es realizada por la mucosa uterina (endometrio) y la segunda por la pared muscular (miometrio). Bajo el efecto cíclico de las hormonas, el útero sufre una serie de cambios importantes en el transcurso de cada ciclo menstrual.

El **útero** es un órgano en forma de pera con gruesas paredes de músculo liso (**miometrio**) y un revestimiento mucoso complejo (v. fig. 1.14). Este revestimiento mucoso, llamado **endometrio**, tiene una estructura que varía cada

día a lo largo del ciclo menstrual. El endometrio puede subdividirse en dos capas: una **capa funcional**, que se desprende con cada período menstrual o tras el parto, y una **capa basal**, que permanece intacta. La estructura general del endometrio consiste en 1) un **epitelio superficial** cilíndrico, 2) **glándulas uterinas**, 3) un estroma de tejido conjuntivo especializado y 4) **arterias espirales**, enrolladas desde la capa basal hacia la superficie del endometrio. Todas estas estructuras participan en la implantación y nutrición del embrión.

La salida distal del útero es el **cuello uterino**. El revestimiento mucoso del cuello no es el endometrio uterino típico, sino que está sembrado de una gran variedad de criptas irregulares. El epitelio cervical produce un moco rico en glucoproteínas, cuya composición varía de forma considerable a lo largo del ciclo menstrual. Las diferentes propiedades físicas del moco cervical facilitan o dificultan la penetración de los espermatozoides a través del cuello uterino y su paso hacia el útero.

Vagina

La **vagina** es un canal para el coito y también sirve como vía para el parto. Está revestida por un epitelio escamoso estratificado, pero las células epiteliales contienen depósitos de **glucógeno**, cuya cantidad varía a lo largo del ciclo menstrual. Los productos de la lisis del glucógeno contribuyen a la acidez (pH 4,3) de las secreciones vaginales. El bajo pH de la parte superior de la vagina tiene una función bacteriostática e impide la entrada de microorganismos a las porciones superiores del tracto genital femenino a través del cuello y su diseminación secundaria a la cavidad peritoneal a través de las terminaciones abiertas de las trompas de Falopio.

Control hormonal del ciclo reproductor femenino

La reproducción en la mujer está dirigida por una serie compleja de interacciones entre las hormonas y los tejidos sobre los que actúan. La jerarquía del control cíclico comienza con los estímulos que llegan al **hipotálamo** en el cerebro (fig. 1.15). El hipotálamo estimula la producción hormonal del lóbulo anterior de la hipófisis. Las hormonas hipofisarias se diseminan a través de la sangre por todo el cuerpo y actúan sobre los ovarios, que a su vez son estimulados para producir sus propias hormonas sexuales esteroideas. Durante el embarazo, la placenta ejerce un potente efecto sobre la madre mediante la producción de varias hormonas. El último nivel de control hormonal de la reproducción femenina es el ejercido por las hormonas ováricas o placentarias sobre otros órganos diana del aparato reproductor femenino (p. ej., el útero, las trompas de Falopio, la vagina, las mamas).

Control hipotalámico

El primer nivel de control hormonal de la reproducción reside en el hipotálamo. Diversos estímulos inducen a las células neurosecretoras del hipotálamo a producir **hormona liberadora de gonadotropinas (GnRH)**, así como factores liberadores de otras hormonas hipofisarias. Dichos factores liberadores y un factor inhibidor son transportados hasta el lóbulo anterior de la hipófisis por los vasos sanguíneos del sistema **portal hipotalamohipofisario**, y allí estimulan la secreción de hormonas hipofisarias (tabla 1.1).

Hipófisis

La **hipófisis** constituye un segundo nivel de control hormonal de la reproducción mediante la producción de sus hormonas en respuesta a la estimulación hipotalámica. Esta glándula consta de dos elementos: el **lóbulo anterior de la hipófisis (adenohipófisis)**, una estructura glandular epitelial que produce varias hormonas en respuesta a los factores transportados hasta ella por el sistema portal hipotalamohipofisario, y el **lóbulo posterior (neurohipófisis)**, una estructura nerviosa que libera hormonas por un mecanismo neurosecretor.

Bajo la influencia de la GnRH y la retroalimentación directa por medio de los niveles de hormonas esteroideas en sangre, la hipófisis anterior secreta dos **gonadotropinas** polipeptídicas, la FSH y la LH, a partir del mismo tipo celular (v. tabla 1.1). En ausencia de un factor inhibidor (**dopamina**) hipotalámico, la hipófisis anterior también produce **prolactina**, que actúa sobre las glándulas mamarias.

La única hormona de la hipófisis posterior que está directamente implicada en la reproducción es la **oxitocina**, un oligopéptido que interviene en el parto y en la estimulación para la eyeción láctea desde la glándula mamaria en las mujeres que amamantan a sus hijos.

Ovarios y placenta

Los ovarios y, durante el embarazo, la placenta constituyen un tercer nivel de control hormonal. En respuesta a los niveles sanguíneos de hormonas de la hipófisis anterior, las células de la granulosa de los folículos ováricos convierten los andrógenos (**androstenediona** y **testosterona**) sintetizados por la teca interna en estrógenos (sobre todo **estrone** y el diez veces más potente **17 β -estradiol**), que pasan a la corriente sanguínea. Después de la ovulación, la **progesterona** es el principal producto de la secreción del folículo tras su conversión en el cuerpo lúteo (v. cap. 2). Durante la última parte del embarazo, la placenta suplementa la producción de hormonas esteroideas ováricas mediante la síntesis de sus propios estrógenos y progesterona. También produce dos hormonas polipeptídicas (v. tabla 1.1). La **gonadotropina coriónica humana (HCG)** actúa sobre el ovario para mantener la actividad del cuerpo lúteo durante el embarazo. El **lactógeno placentario humano (somatomotropina)** actúa sobre el cuerpo lúteo; también estimula el desarrollo mamario mediante la potenciación de los efectos de los estrógenos y la progesterona y la síntesis de los componentes de la leche.

Tejidos diana en la reproducción

El último nivel en la jerarquía del control hormonal reproductor lo constituyen los tejidos diana, que se preparan a sí mismos tanto estructural como funcionalmente para el transporte de los gametos o para la gestación en respuesta a la unión de las hormonas ováricas y placentarias a sus receptores celulares específicos. Los cambios en el número de células ciliadas y en la actividad del músculo liso de las trompas de Falopio, las profundas variaciones en el revestimiento endometrial del útero y las modificaciones cíclicas en los tejidos glandulares de las mamas son algunos de los ejemplos más destacados de los efectos hormonales sobre los tejidos diana. Estos cambios se describen con más detalle más adelante.

Un principio general reconocido hace algún tiempo es la eficacia de preparar primero los tejidos reproductores diana con estrógenos para que la progesterona pueda ejercer sus efectos

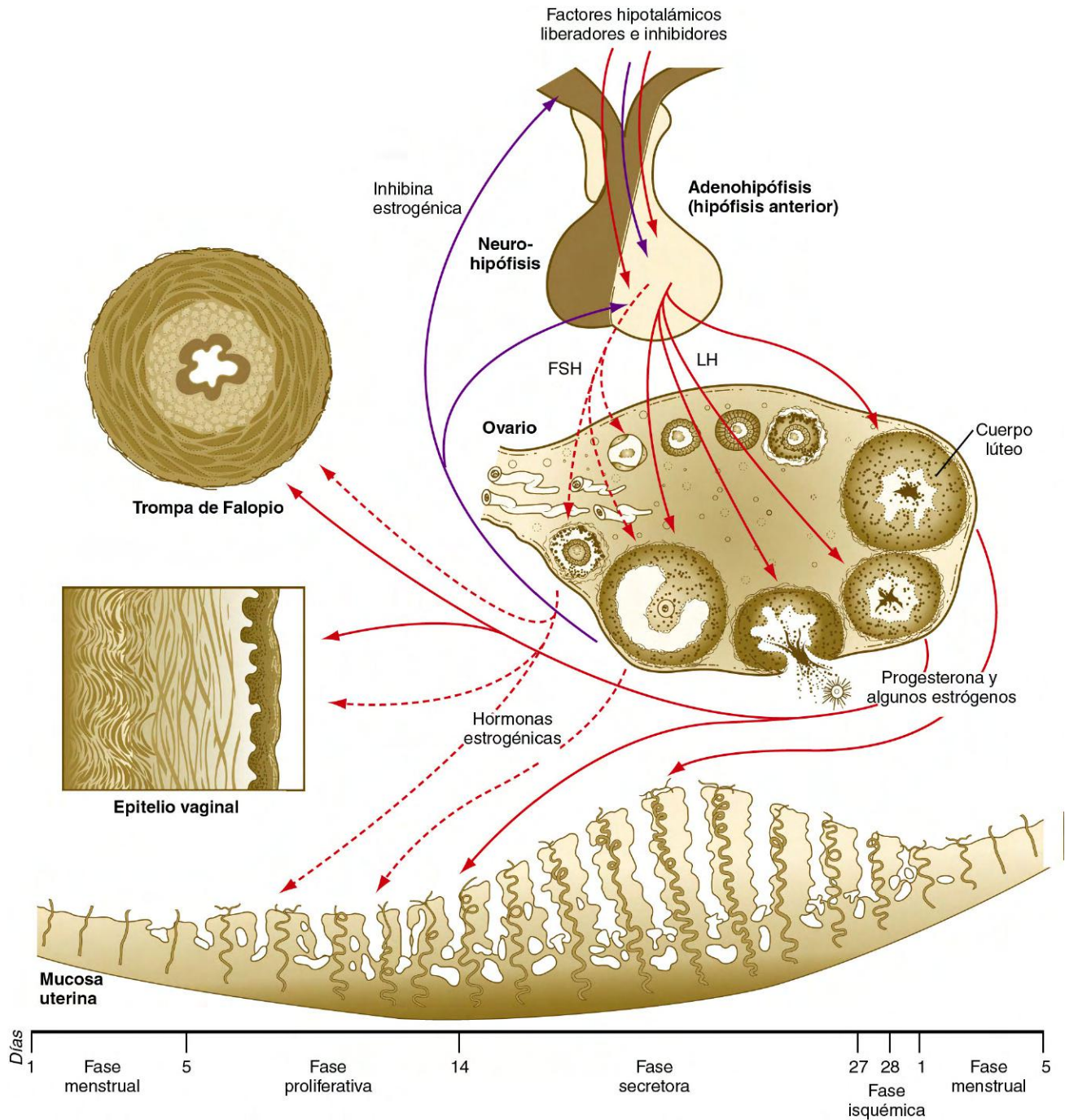


Fig. 1.15 Esquema general del control hormonal de la reproducción en la mujer. Los factores inhibidores están representados por las flechas violetas. Los factores estimuladores se ilustran con flechas rojas. Las hormonas implicadas principalmente en la fase proliferativa del ciclo menstrual están representadas por líneas discontinuas y las que intervienen sobre todo en la fase secretora por líneas continuas. FSH, hormona foliculoestimulante; LH, hormona luteinizante.

plenos. El estrógeno induce en las células diana la producción de grandes cantidades de receptores de progesterona, que deben encontrarse ahí para que ésta actúe en esas células.

Interacciones hormonales con los tejidos durante los ciclos reproductores femeninos

Todos los tejidos del aparato reproductor femenino están influidos por las hormonas reproductoras. En respuesta al estado hormonal del organismo, éstos sufren modificaciones cíclicas que mejoran las posibilidades de éxito en la reproducción.

El conocimiento de los cambios que tienen lugar en los ovarios es necesario para comprender las interacciones hormonales y las respuestas tisulares durante el ciclo reproductor femenino. Como respuesta a la secreción de FSH y LH por la hipófisis justo antes y durante el período menstrual, un grupo de folículos ováricos secundarios comienza a madurar y secreta 17β -estradiol. En la ovulación, todos excepto uno de los folículos han experimentado atresia, y su principal contribución ha sido producir parte del aporte de estrógenos necesario para preparar el cuerpo de cara a la ovulación y el transporte de gametos.

Tabla 1.1 Principales hormonas implicadas en la reproducción de los mamíferos

Hormona	Naturaleza química	Función
HIPOTÁLAMO		
Hormona liberadora de gonadotropinas (GnRH, LHRH)	Decapéptido	Estimula la liberación de LH y FSH por parte de la adenohipófisis
Factor inhibidor de la prolactina	Dopamina	Inhibe la liberación de prolactina por parte de la adenohipófisis
LÓBULO ANTERIOR DE LA HIPÓFISIS		
Hormona foliculoestimulante (FSH)	Glucoproteína (subunidades α y β) (PM \approx 35.000)	Varón: estimula la producción de proteína ligadora de andrógenos en las células de Sertoli Mujer: estimula la producción de estrógenos en las células foliculares
Hormona luteinizante (LH)	Glucoproteína (subunidades α y β) (PM \approx 28.000)	Varón: estimula la secreción de testosterona en las células de Leydig Mujer: estimula la producción de progesterona en las células foliculares y del cuerpo lúteo
Prolactina	Polipéptido de cadena sencilla (198 aminoácidos)	Promueve la lactancia
LÓBULO POSTERIOR DE LA HIPÓFISIS		
Oxitocina	Oligopéptido (PM \approx 1.100)	Estimula la eyección de la leche por parte de la glándula mamaria Estimula la contracción uterina durante el parto
OVARIO		
Estrógenos	Esteroide	Tiene múltiples efectos sobre el aparato reproductor, las mamas, la grasa corporal y el crecimiento óseo
Progesterona	Esteroide	Tiene múltiples efectos sobre el desarrollo del aparato reproductor y de las mamas
Testosterona	Esteroide	Es el precursor para la biosíntesis de estrógenos, induce atresia folicular
Inhibina	Proteína (PM \approx 32.000)	Inhibe la secreción de FSH, tiene efectos locales sobre los ovarios
Activina	Proteína (PM \approx 28.000)	Estimula la proliferación de las células de la granulosa
TESTÍCULOS		
Testosterona	Esteroide	Tiene múltiples efectos sobre el aparato reproductor masculino, el crecimiento del vello y otros caracteres sexuales secundarios
Inhibina	Proteína (PM \approx 32.000)	Inhibe la secreción de FSH, tiene efectos locales sobre los testículos
PLACENTA		
Estrógenos	Esteroide	Tiene las mismas funciones que los estrógenos ováricos
Progesterona	Esteroide	Tiene las mismas funciones que la progesterona ovárica
Gonadotropina coriónica humana (HCG)	Glucoproteína (PM \approx 30.000)	Mantiene la actividad del cuerpo lúteo durante el embarazo
Lactógeno placentario humano (somatomamotropina)	Polipéptido (PM \approx 20.000)	Promueve el desarrollo de las mamas durante el embarazo

LHRH, hormona liberadora de hormona luteinizante; PM, peso molecular.

Durante la **fase** preovulatoria, o **proliferativa** (del día 5 al 14) del ciclo menstrual, los estrógenos producidos por el ovario actúan sobre los tejidos reproductores femeninos (v. [fig. 1.15](#)). El revestimiento uterino se reepiteliza a partir del período menstrual que acaba de completarse. Entonces, bajo la influencia de los estrógenos, el estroma endometrial aumenta su grosor de forma progresiva, las glándulas uterinas se alargan y las arterias espirales comienzan a crecer hacia la superficie del endometrio. Las glándulas mucosas del cérvix secretan un moco

rico en glucoproteínas pero relativamente acuoso, que facilita el paso de espermatozoides a través del canal cervical. A medida que progresa la fase proliferativa, un mayor porcentaje de las células epiteliales que revisten las trompas de Falopio se tornan ciliadas y la actividad muscular lisa en dichas trompas aumenta. En los días que preceden a la ovulación, las terminaciones fimbriadas de las trompas de Falopio se acercan a los ovarios.

Hacia el final del período proliferativo, un pronunciado aumento en los niveles de estradiol secretado por el folículo

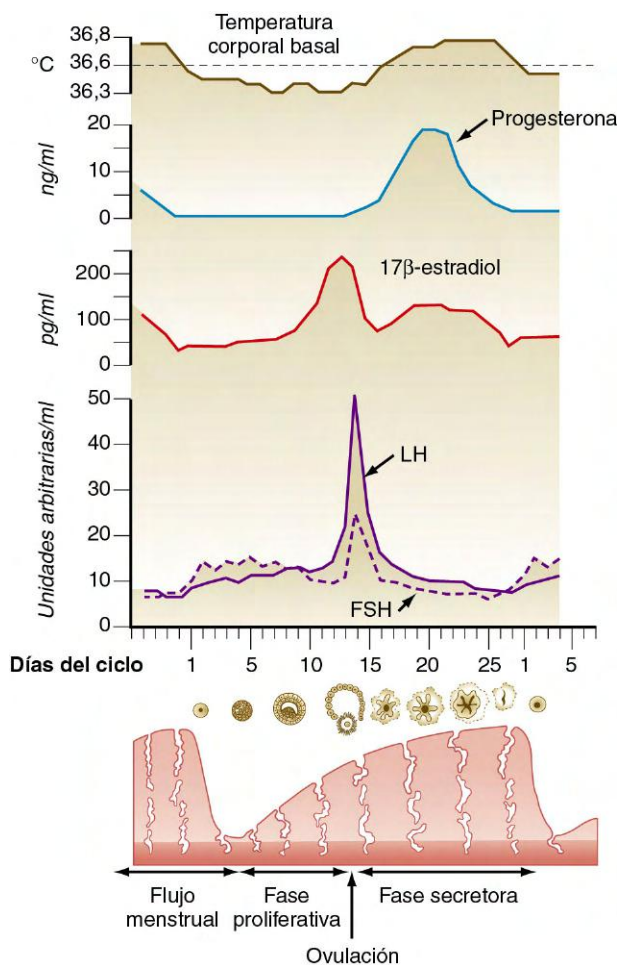


Fig. 1.16 Comparación de las curvas que representan las concentraciones plasmáticas diarias de gonadotropinas y esteroides sexuales y la temperatura corporal basal en relación con los acontecimientos del ciclo menstrual humano. FSH, hormona foliculoestimulante; LH, hormona luteinizante. (Redibujada a partir de Midgley AR y otros: En Hafez ES, Evans TN, eds.: *Human reproduction*, Nueva York, 1973, Harper & Row.)

ovárico en desarrollo actúa sobre el sistema hipotálamohipofisario, causando un aumento de la respuesta de la hipófisis anterior a la GnRH y un pico en la secreción hipotálamica de esta hormona. Unas 24 horas después de que el nivel de 17β-estradiol alcance su máximo en la sangre, la hipófisis envía un pico preovulatorio de LH y FSH a la corriente sanguínea (fig. 1.16). El **pico de LH** no es un aumento estable en la secreción de gonadotropinas; constituye más bien una serie de pulsos bruscos de secreción que parecen responder a un mecanismo regulador hipotálamico.

Dicho pico de LH induce la ovulación, y el folículo de De Graaf se transforma en un **cuerpo lúteo** (cuerpo amarillo). La lámina basal que rodea a la granulosa del folículo se destruye y permite el crecimiento de los vasos sanguíneos dentro de la capa de células de la granulosa. Mediante proliferación e hipertrofia, estas células experimentan significativos cambios estructurales y bioquímicos y generan ahora progesterona como principal producto de secreción. El cuerpo lúteo todavía secreta cierta cantidad de estrógenos. Tras la ovulación, el ciclo menstrual, que ahora está dominado por la secreción de progesterona, se dice que está en la **fase secretora** (desde el día 14 hasta el 28 del ciclo menstrual).

Tras el pico de LH, y con el aumento de la concentración de progesterona en sangre, la temperatura basal corporal aumenta (v. fig. 1.16). Debido a la asociación entre este incremento y el momento de la ovulación, los registros precisos de la temperatura son el fundamento del **método del ritmo** para la planificación familiar.

En torno al momento de la ovulación, la presencia combinada de estrógenos y progesterona en la sangre provoca en la trompa de Falopio el inicio de una serie rítmica de contracciones musculares destinadas a promover el transporte del óvulo. La progesterona induce la secreción de líquidos para la nutrición del embrión en división por parte de las células epiteliales de la trompa de Falopio. En estadios posteriores de la fase secretora, los niveles elevados de progesterona inducen la regresión de algunas de las células ciliadas en el epitelio tubárico.

En el útero, la progesterona prepara el endometrio estimulado por los estrógenos para la implantación del embrión. El endometrio, que se ha engrosado bajo la influencia de los estrógenos en la fase proliferativa, experimenta más cambios. Las glándulas uterinas rectas comienzan a enrollarse y acumulan glucógeno y otros productos de secreción en el epitelio. Las arterias espirales crecen más hacia la superficie endometrial, pero la mitosis en las células epiteliales endometriales disminuye. Por la acción de la progesterona, el moco cervical se vuelve muy viscoso y actúa como un bloqueo protector, inhibiendo el paso de materiales al interior o al exterior del útero. Durante el período secretor el epitelio vaginal se adelgaza.

En las glándulas mamarias, la progesterona potencia el desarrollo inducido por los estrógenos de los componentes secretores y produce retención de agua en los tejidos. Sin embargo, un desarrollo mayor del aparato de la lactancia requiere la estimulación por parte de las hormonas placentarias.

Hacia la mitad de la fase secretora del ciclo menstrual, el epitelio de las trompas de Falopio ha experimentado ya una regresión considerable a partir de su pico en la mitad del ciclo, mientras que el endometrio uterino está totalmente listo para recibir un embrión en división. Si no se produce el embarazo, varias interacciones hormonales desencadenan el cierre del ciclo menstrual. Uno de los mecanismos iniciales de retroalimentación es la producción de la proteína **inhibina** por parte de las células de la granulosa. La inhibina es transportada por la corriente sanguínea hasta la hipófisis anterior, donde inhibe de forma directa la secreción de gonadotropinas, en especial FSH. Mediante mecanismos que aún son desconocidos, la secreción de LH también se reduce. Esta inhibición induce la regresión del cuerpo lúteo y una marcada reducción de la secreción de progesterona por parte del ovario.

Algunas de las principales consecuencias de la regresión del cuerpo lúteo son la infiltración del estroma endometrial con leucocitos, la pérdida de líquido intersticial y la constricción espástica y la destrucción de las arterias espirales, lo que produce isquemia local. La isquemia causa una hemorragia local y la pérdida de integridad de áreas del endometrio. Estos cambios inician la menstruación (que, por convención, constituye los días del 1 al 5 del ciclo menstrual). Durante los días siguientes, toda la capa funcional del endometrio se desprende en pequeñas porciones, junto con la pérdida acompañante de unos 30 ml de sangre. En el momento en que la menstruación termina, sólo se mantiene una base endometrial con el epitelio basal de las glándulas uterinas para la cicatrización y la reconstitución del endometrio durante el siguiente período proliferativo.

Tabla 1.2 Homologías entre las células productoras de hormonas en las gónadas masculinas y femeninas

Parámetro	Células de la granulosa (femeninas)	Células de Sertoli (masculinas)	Células de la teca (femeninas)	Células de Leydig (masculinas)
Origen	Red ovárica	Red testicular	Mesénquima estromal	Mesénquima estromal
Receptores principales	FSH	FSH	LH	LH
Productos de secreción principales	Estrógenos, progesterona, inhibina	Estrógenos, inhibina, proteína ligadora de andrógenos, factor estimulador de las células de Leydig	Andrógenos	Testosterona

FSH, hormona foliculoestimulante; LH, hormona luteinizante.

Caso clínico

Una mujer de 33 años fue sometida a una extirpación bilateral de los ovarios debido a la presencia en los dos de grandes quistes. Un año después, durante una expedición de larga duración en el norte de Canadá, su canoa tiene un accidente y su tratamiento hormonal sustitutivo cae al fondo del lago. Pasan más de 6 semanas antes de que pueda obtener de nuevo la medicación.

¿Cuál de los siguientes aspectos se verá menos afectado por la pérdida del tratamiento de la mujer?

- Los niveles plasmáticos de hormona foliculoestimulante y hormona luteinizante.
- Las células ciliadas de la trompa de Falopio.
- La masa miocárdica.
- El tejido glandular mamario.
- El grosor del endometrio.

Interacciones hormonales implicadas en la reproducción en los varones

Junto con las homologías de determinadas estructuras entre los testículos y los ovarios, existen algunos paralelismos significativos entre las interacciones hormonales implicadas en la reproducción en los varones y las mujeres. Las homologías más relevantes se encuentran entre las células de la granulosa del folículo ovárico y las de Sertoli en el túbulo seminífero testicular, y entre las células de la teca del ovario y las de Leydig en el testículo (tabla 1.2).

La secreción hipotalámica de GnRH estimula la de FSH y LH en la hipófisis anterior. La LH se une a los más o menos 20.000 receptores de LH en la superficie de cada célula de Leydig (intersticial), y mediante una cascada de segundos mensajeros esta hormona estimula la síntesis de testosterona a partir del colesterol. La testosterona se libera a la sangre y llega a las células de Sertoli y a todo el organismo, donde actúa sobre varios tejidos sexuales secundarios, con frecuencia después de ser convertida en dihidrotestosterona de forma local.

Las células de Sertoli son estimuladas por la FSH hipofisaria mediante receptores de membrana de esta hormona y por la testosterona de las células de Leydig mediante receptores citoplasmáticos. Tras la estimulación por FSH, las células de Sertoli convierten cierta cantidad de testosterona en estrógenos (como hacen las células de la granulosa en el ovario). Una parte de los estrógenos se difunde de nuevo a las células de Leydig junto con un **factor estimulador de las células de Leydig**, que es sintetizado por las células de Sertoli y alcanza las de Leydig mediante secreción **paracrina** (no sistémica) (fig. 1.17). Las células de Sertoli estimuladas por FSH producen una **proteína ligadora de andrógenos**, que se une a la testosterona y es transportada al compartimento líquido

Cuadro 1.2 Principales funciones de las células de Sertoli

- Mantenimiento de la barrera hemato-testicular
- Secreción del fluido tubular (10 a 20 $\mu\text{L/g}$ de testículo/h)
- Secreción de la proteína transportadora de andrógenos
- Secreción de estrógenos e inhibina
- Secreción de una amplia variedad de otras proteínas (p. ej., factores de desarrollo, transferrina, proteína transportadora de retinal, proteínas transportadoras de metales)
- Mantenimiento y coordinación de la espermatogénesis
- Fagocitosis de los cuerpos residuales de las células espermáticas

del túbulo seminífero, donde ejerce una intensa influencia sobre el curso de la espermatogénesis. Al igual que sus equivalentes, las células de la granulosa del ovario, las células de Sertoli estimuladas por hormonas producen inhibina, que es transportada por la sangre hasta la hipófisis anterior y posiblemente hasta el hipotálamo. Allí, la inhibina actúa mediante retroalimentación negativa para inhibir la secreción de FSH. Además de las relacionadas con la inhibina y la proteína ligadora de andrógenos, las células de Sertoli tienen una gran variedad de funciones, de las que las más significativas se resumen en el **cuadro 1.2** y en la **correlación clínica 1.2**.

Resumen

- La gametogénesis se divide en cuatro fases:
 - Origen extraembrionario de las células germinales y su migración hacia las gónadas.
 - Aumento del número de células germinales mediante mitosis.
 - Reducción del material cromosómico por meiosis.
 - Maduración estructural y funcional.
- Las células germinales primordiales pueden identificarse como tales ya en el endodermo del saco vitelino. Después migran a través del mesenterio dorsal hasta los primordios gonadales.
- En la mujer, las ovogonias experimentan una intensa actividad mitótica sólo en el embrión. En el varón, las espermatogonias pueden dividirse por mitosis a lo largo de toda la vida.
- La meiosis implica una reducción en el número de cromosomas de diploides a haploides, una redistribución independiente de los cromosomas paternos y maternos y una ulterior reorganización del material genético mediante procesos de entrecruzamiento genético.

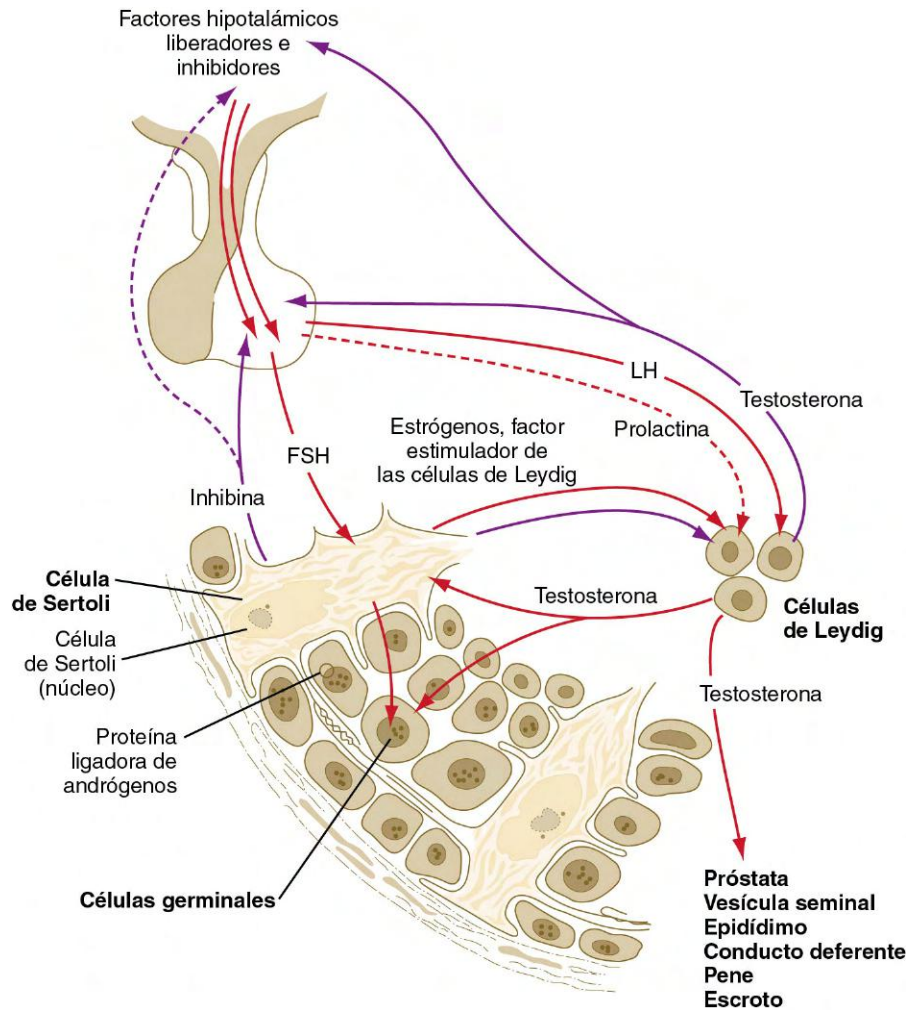


Fig. 1.17 Esquema general del control hormonal en el sistema reproductor masculino. Las flechas rojas representan las influencias estimuladoras. Las flechas violetas ilustran las influencias inhibitorias. Las sospechas de interacciones están reflejadas por líneas discontinuas. FSH, hormona foliculoestimulante; LH, hormona luteinizante.

- En el ovocito existen dos bloqueos meióticos: en diplotena de la profase I y en metafase II. En la mujer la meiosis comienza en el 5.º mes de desarrollo embrionario; en el varón en la pubertad.
- El fallo en la adecuada separación de los cromosomas durante la meiosis produce una no disyunción, que está asociada a múltiples anomalías en función de qué cromosoma se vea afectado.
- Los ovocitos en desarrollo están rodeados por capas de células foliculares e interactúan con ellas mediante uniones estrechas. Cuando son estimuladas por hormonas hipofisarias (p. ej., FSH, LH), las células foliculares producen hormonas esteroideas (estrógenos y progesterona). La combinación del ovocito y estas células foliculares (de la granulosa) se denomina *fóliculo*. Tras la estimulación hormonal determinados folículos aumentan mucho de tamaño, y cada mes uno de ellos es ovulado.
- La espermatogénesis se produce en los testículos e implica oleadas sucesivas de mitosis de las espermatogonias, la meiosis de los espermatocitos primarios y secundarios y la maduración final (espermiogénesis) de las espermatidas posmeióticas en espermatozoides. La maduración funcional de los espermatozoides se produce en el epidídimo.
- Los tejidos reproductores femeninos sufren cambios cíclicos inducidos por vía hormonal de preparación para el embarazo. En las trompas de Falopio esto afecta al grado de ciliación del epitelio y a la actividad muscular lisa de la pared. Bajo la influencia primero de los estrógenos y después de la progesterona, el endometrio del útero prolifera en preparación para recibir al embrión. En ausencia de fecundación y con la subsiguiente privación del mantenimiento hormonal, el endometrio degenera y se desprende (menstruación). Los cambios cíclicos en el cuello uterino implican un adelgazamiento del moco cervical en el momento de la ovulación.
- El control hormonal del ciclo reproductor femenino es jerárquico, y los factores liberadores o inhibidores del hipotálamo actúan sobre la adenohipófisis, lo que produce la liberación de hormonas hipofisarias (p. ej., FSH, LH). Estas últimas estimulan de forma secuencial a los folículos ováricos para producir estrógenos y progesterona, que actúan sobre los tejidos reproductores femeninos. En el embarazo, los restos del folículo (cuerpo lúteo) continúan produciendo progesterona, que mantiene al embrión durante las primeras etapas de su desarrollo hasta que la placenta comienza a generar hormonas suficientes para mantener el embarazo.

- En el varón, la LH estimula a las células de Leydig para producir testosterona, y la FSH actúa sobre las células de Sertoli, que favorecen la espermatogénesis. Tanto en el varón como en la mujer, la retroalimentación inhibitoria disminuye la producción de hormonas hipofisarias.

- Existen dos sistemas para datar el embarazo:
 - Por la fecha de la fecundación: determina la edad del embrión a partir del momento de la fecundación.
 - Por la fecha de la última regla: determina dicha edad desde el inicio de la última menstruación de la madre. La edad gestacional calculada por fecha de última regla es 2 semanas mayor que la de fecundación.

CORRELACIÓN CLÍNICA 1.2 Fecha del embarazo

Se han desarrollado dos diferentes procedimientos para datar la fecha del embarazo. Uno, usado por los embriólogos, data el embarazo desde la fecha de fecundación (**edad de fecundación**), de esa manera un embrión de 6 semanas (42 días) tiene 6 semanas desde el día de la fecundación. El otro sistema, usado por los obstetras y algunos clínicos, data el embarazo desde el último período menstrual de la mujer (**edad menstrual**), esto es un punto de referencia conveniente desde el punto de vista de una historia clínica de una paciente. La edad menstrual de un embrión es 2 semanas mayor que la edad de fecundación, ya que son 2 semanas las que transcurren desde el inicio del último período menstrual y la fecundación. Un embrión con una edad de fecundación de 6 semanas tiene una edad menstrual de 8, y la típica duración del embarazo es de 38 semanas cuando se considera la edad de fecundación y de 40 semanas si consideramos la edad menstrual (**fig. 1.18**; v. también **fig. 18.16**).

Por motivos clínicos válidos, los obstetras dividen el embarazo en tres **trimestres** equivalentes, mientras que los embriólogos lo

dividen en periodos desiguales correspondientes a acontecimientos importantes del desarrollo.

0-3 semanas: desarrollo inicial (segmentación, gastrulación).

4-8 semanas: período embrionario (organogénesis).

9-38 semanas: período fetal.

Es esencial el reconocimiento de la existencia de sistemas diferentes para datar el embarazo. En un caso judicial sobre un defecto de nacimiento, una confusión de 2 semanas sobre la fecha del embarazo podría desembocar en la pérdida o la ganancia del caso. En un caso sobre paladar y labio hendidos (v. **pág. 300**) la diferencia en el desarrollo de la cara entre la 6.^a y la 8.^a semana (v. **fig. 14.6**) haría insostenibles algunos argumentos. Por ejemplo, una agresión a las 6 semanas potencialmente podría ser causa de un labio hendido, mientras que a las 8 semanas los labios están ya formados, así que el labio hendido es poco probable que ocurra en ese tiempo.

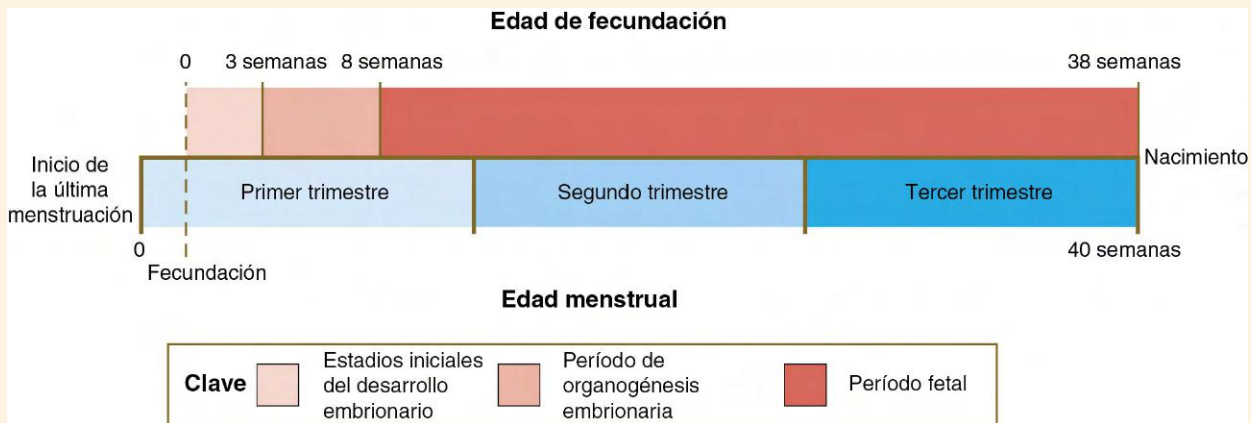


Fig. 1.18 Comparación entre los acontecimientos que sirven para datar el embarazo según la edad de fecundación y la menstrual.

Preguntas de repaso

1. Durante la espermatogénesis, ¿qué sustituye a las histonas para permitir un mejor empaquetamiento de la cromatina condensada en la cabeza del espermatozoide?

- La inhibina.
- La prostaglandina E.
- La testosterona.
- La protamina.
- La proteína ligadora de andrógenos.

2. ¿Qué tipo de célula se localiza fuera de la barrera hematotesticular?

- El espermatozoide.
- El espermatozito secundario.
- La espermátida.
- El espermatozito primario.
- La espermatogonia.

3. ¿Cuál de las siguientes células experimenta normalmente las divisiones mitóticas?

- El ovocito primario.
- La ovogonia.
- El espermatozito primario.
- La espermátida.
- El espermatozito secundario.

4. En una radiografía de tórax de rutina, el radiólogo ve lo que parece ser un diente en una masa mediastínica. ¿Cuál es el posible diagnóstico y cuál sería la explicación embriológica más probable de su apariencia?

5. ¿Cuándo comienza la meiosis en la mujer y en el varón?

6. ¿En qué etapas de la ovogénesis se detiene la meiosis en la mujer?

7. ¿Cuál es la causa subyacente de la mayoría de los abortos espontáneos durante las primeras semanas de gestación?

8. ¿Qué diferencia hay entre la espermatogénesis y la espermiogénesis?

9. ¿Qué hormonas son las responsables de los cambios en el endometrio durante el ciclo menstrual?

10. ¿Qué dos hormonas reproductoras principales estimulan a las células de Sertoli en los testículos?

Bibliografía

- Abou-Haila A, Tulsiani DRP: Mammalian sperm acrosome: formation, contents, and function, *Arch Biochem Biophys* 379:173-182, 2000.
- Bardhan A: Many functions of the meiotic cohesin, *Chromosome Res* 18:909-924, 2010.
- Bellve AR, ed: The male germ cell: migration to fertilization, *Semin Cell Dev Biol* 9:379-489, 1998.
- Bowles J, Koopman P: Retinoic acid, meiosis and germ cell fate in mammals, *Development* 134:3401-3411, 2007.
- Cheng CY: and others: Regulation of spermatogenesis in the microenvironment of the seminiferous epithelium: new insights and advances, *Mol Cell Endocrinol* 315:49-56, 2010.
- Clermont Y: The cycle of the seminiferous epithelium in man, *Am J Anat* 112:35-51, 1963.
- Dym M: Spermatogonial stem cells of the testis, *Proc Natl Acad Sci U S A* 91:11287-11289, 1994.
- Eppig JJ: Oocyte control of ovarian follicular development and function in mammals, *Reproduction* 122:829-838, 2001.
- Erickson RP: Post-meiotic gene expression, *Trends Genet* 6:264-269, 1990.
- Ewen KA, Koopman P: Mouse germ cell development: from specification to sex determination, *Mol Cell Endocrinol* 323:76-93, 2010.
- Filicori M: The role of luteinizing hormone in folliculogenesis and ovulation induction, *Fertil Steril* 71:405-414, 1999.
- Freeman B: The active migration of germ cells in the embryos of mice and men is a myth, *Reproduction* 125:635-643, 2003.
- Gosden R, Lee B: Portrait of an oocyte: our obscure origin, *J Clin Invest* 120:973-983, 2010.
- Gougeon A: Regulation of ovarian follicular development in primates: facts and hypotheses, *Endocr Rev* 17:121-155, 1996.
- Grootegeed JA, Siep M, Baarends WM: Molecular and cellular mechanisms in spermatogenesis, *Baillieres Clin Endocrinol Metab* 14:331-343, 2000.
- Halvorson LM, DeCherney AH: Inhibin, activin, and follistatin in reproductive medicine, *Fertil Steril* 65:459-469, 1996.
- Handel MA: The XY body: a specialized meiotic chromatin domain, *Exp Cell Res* 296:57-63, 2004.
- Hogarth CA, Griswold MD: The key role of vitamin A in spermatogenesis, *J Clin Invest* 120:956-962, 2010.
- Kauppi L: and others: Distinct properties of the XY pseudoautosomal region crucial for male meiosis, *Science* 331:916-920, 2011.
- Kehler J: and others: Oct4 is required for primordial germ cell survival, *EMBO Rep* 5:1078-1083, 2004.
- Kota SK, Feil R: Epigenetic transitions in germ cell development and meiosis, *Dev Cell* 19:675-686, 2010.
- Kurahashi H: and others: Recent advance in our understanding of the molecular nature of chromosomal abnormalities, *J Hum Genet* 54:253-260, 2009.
- Lie PPY: and others: Coordinating cellular events during spermatogenesis: a biochemical model, *Trends Biochem Sci* 334:366-373, 2009.
- Lin Y: and others: Germ cell-intrinsic and -extrinsic factors govern meiotic initiation in mouse embryos, *Science* 322:1685-1687, 2008.
- Liu K: and others: Control of mammalian oocyte growth and early follicular development by the oocyte PI3 kinase pathway: new roles for an old timer, *Dev Biol* 299:1-11, 2006.
- Mather JP, Moore A, Li R-H: Activins, inhibins, and follistatins: further thoughts on a growing family of regulators, *Proc Soc Exp Biol Med* 215:209-222, 1997.
- Matzuk MM, others: Intercellular communication in the mammalian ovary: oocytes carry the conversation, *Science* 296:2178-2180, 2002.
- Mehlmann LM, Jones TLZ, Jaffe LA: Meiotic arrest in the mouse follicle maintained by a G₂ protein in the oocyte, *Science* 297:1343-1345, 2002.
- Neill JD, ed: *The physiology of reproduction*, ed 3, Amsterdam, 2006, Academic Press.
- Page SL, Hawley RS: Chromosome choreography: the meiotic ballet, *Science* 301:785-789, 2003.
- Richards JS: Ovulation: new factors that prepare the oocyte for fertilization, *Mol Cell Endocrinol* 234:75-79, 2005.
- Richards JS, Pangas SA: The ovary: basic biology and clinical implications, *J Clin Invest* 120:963-972, 2010.
- Salustri A: and others: Oocyte-granulosa cell interactions. In Adashi EY, Leung PCK, eds: *The ovary*, New York, 1993, Raven, pp 209-225.
- Shoham Z: and others: The luteinizing hormone surge: the final stage in ovulation induction: modern aspects of ovulation triggering, *Fertil Steril* 64:237-251, 1995.
- Taieb F, Thibier C, Jessus C: On cyclins, oocytes and eggs, *Mol Reprod Dev* 48:397-411, 1997.
- Tripathi A: and others: Meiotic cell cycle arrest in mammalian oocytes, *J Cell Physiol* 223:592-600, 2010.
- Turner JMA: Meiotic sex chromosome inactivation, *Development* 134:1823-1831, 2007.
- Turner TT: De Graaf's thread: The human epididymis, *J Androl* 29:237-250, 2008.
- Visser JA, Themmen APN: Anti-Müllerian hormone and folliculogenesis, *Mol Cell Endocrinol* 234:81-86, 2005.
- Willard HF: Centromeres of mammalian chromosomes, *Trends Genet* 6:410-416, 1990.
- Wood AJ: and others: Condensin and cohesin complexity: the expanding repertoire of functions, *Nat Rev Genet* 11:391-404, 2010.
- Wynn RM: *Biology of the uterus*, New York, 1977, Plenum.
- Yanowitz J: Meiosis: making a break for it, *Curr Opin Cell Biol* 22:744-751, 2010.
- Zamboni L: Physiology and pathophysiology of the human spermatozoon: the role of electron microscopy, *J Electron Microscop Tech* 17:412-436, 1991.
- Zhang M: and others: Granulosa cell ligand NPPC and its receptor NPR2 maintain meiotic arrest in mouse oocytes, *Science* 330:366-369, 2010.

Transporte de los gametos y fecundación

El capítulo 1 describe el origen y la maduración de los gametos masculinos y femeninos y las condiciones hormonales que hacen posible esta última. También trata sobre los cambios cíclicos, controlados por hormonas, que preparan el aparato reproductor femenino para la fecundación y el mantenimiento del desarrollo embrionario. El presente capítulo explica en primer lugar el proceso por el cual el óvulo y los espermatozoides se encuentran en el aparato reproductor femenino para que pueda tener lugar la fecundación. A continuación esboza la compleja serie de interacciones que se suceden en la fecundación del óvulo por un espermatozoide.

Ovulación y transporte del óvulo y el espermatozoide

Ovulación

Hacia la mitad del ciclo menstrual, el folículo de De Graaf maduro, que contiene al óvulo detenido en la profase de la primera división meiótica, se ha desplazado hacia la superficie del ovario. Bajo la influencia de las hormonas foliculoestimulante (FSH) y luteinizante (LH) aumenta mucho de tamaño. Se completa la primera división meiótica y se inicia la segunda hasta la metafase, en la cual tiene lugar el segundo bloqueo meiótico. Tras la primera división meiótica se expulsa el primer cuerpo polar. En este momento, el folículo sobresale en la superficie del ovario. El vértice de la protrusión es el **estigma**.

El estímulo para la ovulación es el pico de LH secretado por la adenohipófisis en la mitad del ciclo menstrual (v. fig. 1.16). Tras horas de exposición al pico de secreción de LH, el folículo reorganiza su programa de expresión génica, dirigido al desarrollo del folículo, hacia una producción de moléculas que ponen en marcha los procesos de ruptura folicular y los de la ovulación. Poco después del pico de LH, el flujo sanguíneo local aumenta en las capas más externas de la pared folicular. Junto con este incremento, las proteínas plasmáticas pasan a los tejidos a través de las vénulas poscapilares, lo que produce un edema local. El edema y la liberación de ciertos compuestos farmacológicamente activos, como las prostaglandinas, la histamina, la vasopresina y el plasminógeno activador, constituyen el punto de partida de diversas reacciones que desembocan en la síntesis local de **metaloproteinasas de matriz**, una familia de enzimas que degradan componentes de la matriz extracelular. Al mismo tiempo, la secreción de ácido hialurónico por las células del cúmulo produce una pérdida de las células que rodean el óvulo. La acción lítica de las metaloproteasas de matriz produce una reacción inflamatoria que desembocará en la rotura de la pared folicular externa de 28 a 36 horas después del pico de LH (fig. 2.1). Algunos minutos después de la rotura de la pared folicular, el cúmulo ovífero se desprende de la membrana granulosa y el óvulo es expulsado del ovario.

La ovulación causa la expulsión de líquido antral y del óvulo desde el ovario a la cavidad peritoneal. El óvulo no es expulsado como una única célula aislada, sino como un complejo que consta de: 1) el óvulo, 2) la zona pelúcida, 3) la corona radiada de dos o tres células de grosor y 4) una matriz pegajosa que contiene las células circundantes del cúmulo ovífero. Por convención, las células cumulares adheridas se denominan **corona radiada** tras la ovulación. Normalmente, en la ovulación se libera un óvulo. La expulsión y fecundación de dos puede dar lugar a dos gemelos dicigóticos.

Algunas mujeres experimentan un dolor leve o intenso en el momento de la ovulación. Con frecuencia llamado **mittelschmerz** («dolor medio» en alemán), dicho dolor pélvico intermenstrual puede acompañarse de una pequeña hemorragia procedente del folículo roto.

Transporte del óvulo

El primer paso en el transporte del óvulo expulsado es su captura por la trompa de Falopio. Poco antes de la ovulación, las células epiteliales de la trompa de Falopio se vuelven más ciliadas y la actividad del músculo liso aumenta en ella y en su ligamento suspensorio como consecuencia de la acción hormonal. En la ovulación, las fimbrias de la trompa de Falopio se aproximan al ovario y parecen barrer de forma rítmica su superficie. Esta acción, unida a las corrientes producidas por los cilios, resulta eficaz para la captación del complejo ovulado. Los estudios experimentales con conejos han mostrado que la masa proporcionada por las cubiertas celulares del óvulo expulsado es importante para facilitar su captura y el desplazamiento por la trompa de Falopio. Los óvulos desnudos o los objetos inertes de este tamaño no se transportan con tanta facilidad. La captura del óvulo por la trompa de Falopio también implica una interacción adhesiva entre él y la superficie ciliada de dicha estructura.

Incluso sin estos tipos de adaptaciones naturales, la capacidad de las trompas de Falopio para capturar los óvulos es llamativa. Si se elimina su extremo con fimbrias, la captura del óvulo se produce con una frecuencia sorprendente, e incluso se han descrito casos de embarazos en mujeres en las que se había extirpado un ovario y la trompa contralateral. En dichos casos, el óvulo tendría que viajar libremente por la cavidad pelviana una distancia considerable antes de entrar en la trompa uterina del otro lado.

Una vez en el interior de la trompa, el óvulo es transportado hacia el útero, sobre todo como consecuencia de las contracciones en la musculatura lisa de la pared tubárica. Aunque los cilios que revisten la mucosa también pueden contribuir a este transporte, su acción no es imprescindible, ya que las mujeres con **síndrome de los cilios inmóviles** son a menudo fértiles.

Fig. 2.1 Cambios en el complejo cúmulo-ovocito (CCO) de conejos durante la maduración folicular y la ovulación. En el folículo preovulatorio, las células del cúmulo (*flecha*) se encuentran estrechamente agrupadas alrededor del ovocito. Ya que el ovocito es estimulado por la hormona luteinizante (LH) antes de la ovulación, las células del cúmulo elaboran matriz extracelular volviéndose mucho menos agrupadas cuando llega el momento de la ovulación. El ovocito tras la ovulación sigue rodeado por células cumulares. (De Espey LL, Richards JS. En Neill JD, ed.: *Physiology of reproduction*, 3.ª ed., Amsterdam, 2006, Elsevier.)

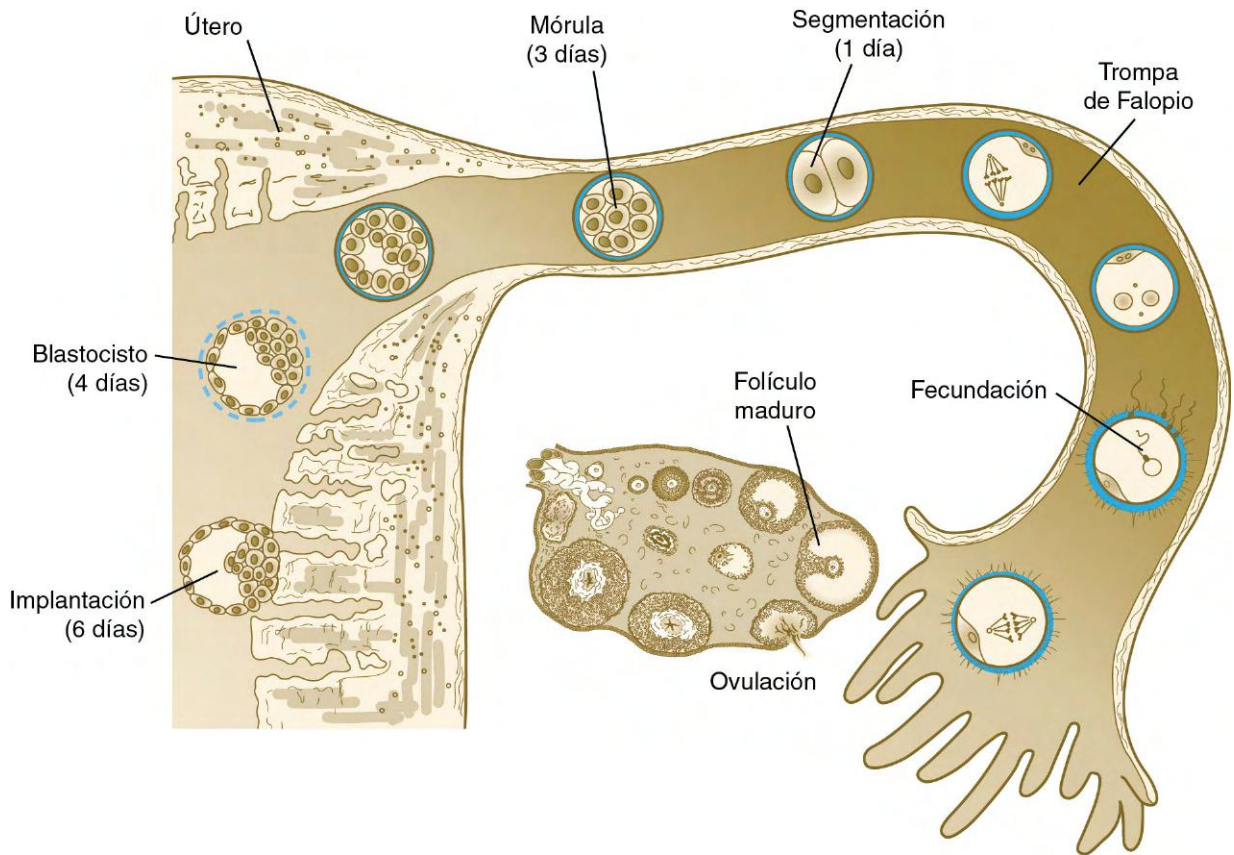
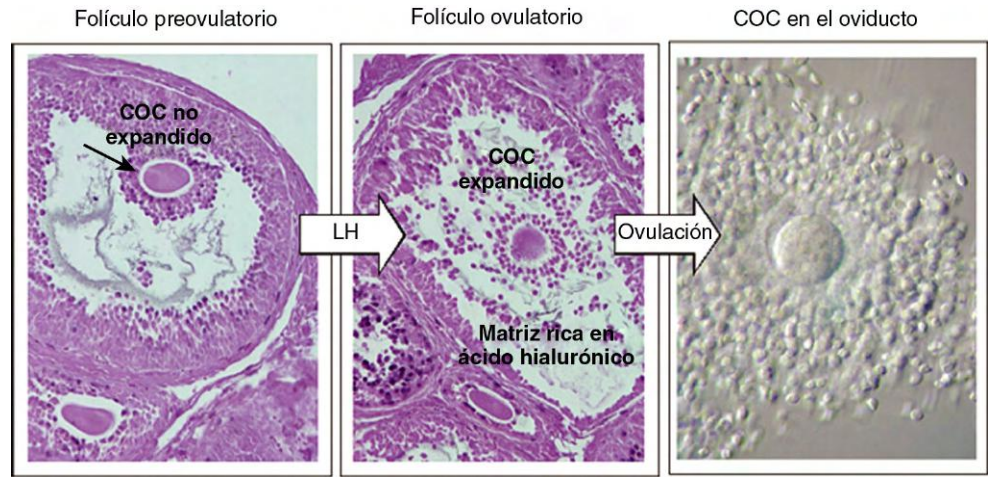


Fig. 2.2 Desarrollo folicular en el ovario, ovulación, fecundación y transporte del embrión en sus primeras etapas del desarrollo por la trompa de Falopio hacia el útero.

Mientras está en la trompa de Falopio, el óvulo se encuentra bañado por el **líquido tubárico**, que es una mezcla de las secreciones procedentes de las células epiteliales tubáricas y del trasudado de los capilares situados inmediatamente por debajo del epitelio. En algunos mamíferos, la exposición a las secreciones tubáricas es importante para la supervivencia del óvulo y para modificar la composición de la zona pelúcida, pero su función en los seres humanos no está tan clara.

El transporte del óvulo a lo largo de la trompa suele durar 3 o 4 días, con independencia de que se produzca la fecundación (**fig. 2.2**) o no. Dicho transporte se realiza típicamente en dos fases: un tránsito lento

en la ampolla (de unas 72 horas) y una fase más rápida (8 horas) durante la que el óvulo o el embrión atraviesan el istmo y llegan al útero (v. **pág. 51**). Mediante un mecanismo que aún no se conoce bien, posiblemente por edema local o por reducción de la actividad muscular, el óvulo queda temporalmente detenido antes de entrar en la parte ístmica de la trompa, pero por efecto de la progesterona, la unión uterotubárica se relaja y permite la entrada del mismo.

Unas 80 horas después de la ovulación, el óvulo o el embrión han llegado desde la trompa de Falopio al útero. Si no se ha producido la fecundación el óvulo degenera y es fagocitado. (La implantación del embrión se analiza en el **cap. 3**.)

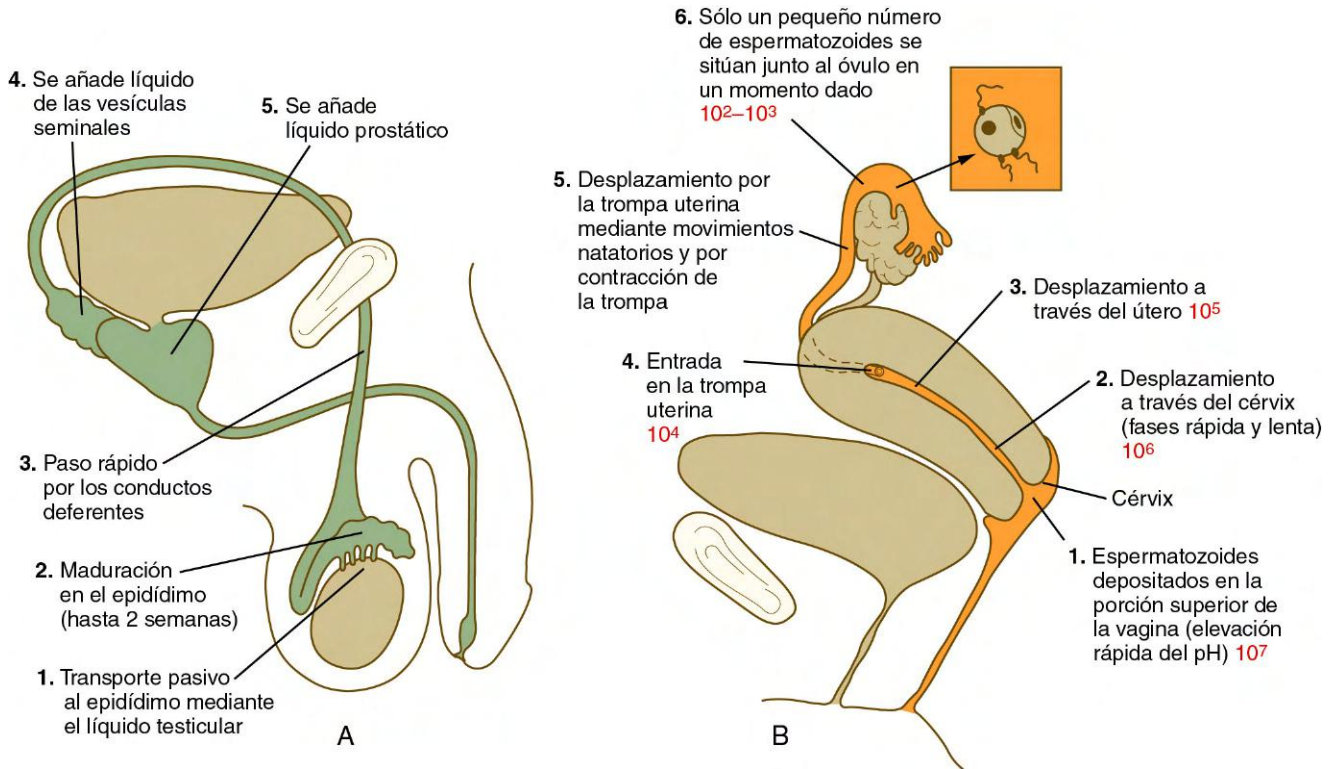


Fig. 2.3 Transporte de espermatozoides en los aparatos reproductores (A) masculino y (B) femenino. En B, el número de espermatozoides habitualmente presentes en las distintas partes del aparato reproductor femenino se indica en rojo.

Transporte de los espermatozoides

El transporte de los espermatozoides tiene lugar en los tractos reproductores del varón y de la mujer. En el primero está íntimamente ligado a su maduración estructural y funcional, mientras que en el aparato reproductor femenino es importante que los espermatozoides lleguen hasta la parte superior de la trompa de Falopio, para que puedan encontrarse con el óvulo.

Tras la espermiogénesis en los túbulos seminíferos, los espermatozoides son maduros a nivel morfológico, pero inmóviles e incapaces de fecundar un óvulo (fig. 2.3). A continuación, el líquido testicular los transporta de forma pasiva desde los túbulos seminíferos hasta la cabeza del epidídimo a través de la red testicular y los conductillos eferentes. La presión del líquido generada en los túbulos seminíferos los impulsa hacia adelante, ayudados por las contracciones del músculo liso y las corrientes ciliares de los conductillos eferentes. Los espermatozoides permanecen unos 12 días en el conducto del epidídimo, que es un tubo muy contorneado, el cual mide 6 m en el humano y durante ese plazo sufren su maduración bioquímica. Este período de maduración está asociado a cambios en las glucoproteínas de la membrana plasmática de su cabeza. En el momento en que los espermatozoides alcanzan la cola del epidídimo ya son capaces de fecundar un óvulo.

En la eyaculación, los espermatozoides atraviesan con rapidez el **conducto deferente** y se mezclan con las secreciones líquidas de las **vesículas seminales** y la **próstata**. El líquido prostático es rico en ácido cítrico, fosfatasa ácida, zinc e iones de magnesio, mientras que el de la vesícula seminal tiene mucha fructosa (la principal fuente de energía de los espermatozoides) y prostaglandinas. Los 2 a 6 ml de esperma (**semen** o **líquido seminal**) normalmente están compuestos por 40 a 250 millones de espermatozoides mezclados con líquido alcalino de las vesículas

seminales (un 60% del total) y secreción ácida (pH 6,5) de la próstata (un 30% del total). El pH del semen normal se encuentra entre 7,2 y 7,8. A pesar del número de espermatozoides presentes (> 100 millones) por lo general en el esperma, incluso cifras tan bajas como 25 millones por eyaculación pueden ser compatibles con la fertilidad.

En el tracto reproductor de la mujer, el transporte de los espermatozoides comienza en la parte superior de la vagina y termina en la ampolla de la trompa de Falopio, nivel en el que se produce su contacto con el óvulo. Durante la cópula, el líquido seminal suele depositarse en la parte superior de la vagina (v. fig. 2.3), donde su composición y capacidad de amortiguamiento protegen inmediatamente a los espermatozoides del líquido ácido presente en esta zona. El líquido vaginal ácido por lo común tiene una función bactericida, al mantener resguardado el canal cervical de los microorganismos patógenos. En unos 10 segundos, el pH de la parte superior de la vagina se eleva desde 4,3 hasta 7,2. El efecto amortiguador dura sólo unos pocos minutos en los seres humanos, pero proporciona el tiempo suficiente para que los espermatozoides se aproximen al cuello uterino con un ambiente óptimo (pH de 6 a 6,5) por lo que respecta a su motilidad.

La siguiente barrera que deben superar las células espermáticas es el canal cervical y el moco que lo bloquea. Los cambios en la presión intravaginal pueden aspirar a los espermatozoides hacia el orificio del cuello uterino, pero los movimientos flagelares también parecen decisivos para que la mayoría de ellos penetre en el moco cervical.

La composición y la viscosidad del moco cervical varían de forma considerable a lo largo del ciclo menstrual. Esta sustancia, integrada por **mucina cervical** (una glucoproteína con una elevada cantidad de hidratos de carbono) y com-

ponentes solubles, no es fácil de penetrar. Entre los días 9 y 16 del ciclo aumenta, sin embargo, su contenido de agua, lo que facilita el paso de los espermatozoides a través del cuello uterino en torno al momento de la ovulación; este tipo se denomina en ocasiones **moco E**. Tras la ovulación, bajo la influencia de la progesterona, la producción de moco acuoso cervical cesa y se fabrica otro de un tipo nuevo, viscoso, cuya proporción de agua es mucho menor. Este moco prostestacional, a veces llamado **moco G**, es casi resistente por completo a la penetración de los espermatozoides. Un método muy eficaz de planificación familiar natural utiliza las propiedades del moco cervical.

Los espermatozoides disponen de dos modos principales para recorrer el cuello uterino. Uno consiste en un transporte rápido inicial, mediante el cual algunos espermatozoides pueden alcanzar las trompas de Falopio entre 5 y 20 minutos después de la eyaculación. Dicho mecanismo depende más de los movimientos musculares del aparato reproductor femenino que de la motilidad de los espermatozoides en sí. Estos espermatozoides que llegan los primeros no son capaces, sin embargo, de fecundar un óvulo como aquellos que permanecen más tiempo en el tracto reproductor femenino. El segundo tipo de transporte, más lento, implica el desplazamiento a nado por el moco cervical (a una velocidad de 2 a 3 mm/h), su depósito en las criptas cervicales y su paso definitivo a través del canal cervical hasta 2 a 4 días después.

Se conoce relativamente poco sobre el paso de los espermatozoides a través de la cavidad uterina, pero parece que el principal mecanismo de transporte intrauterino es la contracción del músculo liso más que la motilidad de los mismos. En este momento, los espermatozoides entran en una de las trompas de Falopio. Según algunas estimaciones más recientes, sólo unos cientos de ellos penetran en las trompas, y la mayoría se inclina por la que contiene el óvulo.

Una vez en el interior de la trompa uterina, los espermatozoides se acumulan en el istmo y se unen al epitelio alrededor de 24 horas. Durante este tiempo experimentan la reacción de **capacitación** bajo la influencia de las secreciones tubáricas. Una fase de la capacitación es la eliminación de **colesterol** de la superficie de los espermatozoides. El colesterol es un componente del semen y actúa inhibiendo la capacitación prematura. La siguiente fase de la capacitación consiste en la eliminación de muchas de las glicoproteínas que fueron depositadas en la superficie de los espermatozoides durante su permanencia en el epidídimo.

La capacitación es necesaria para que los espermatozoides sean capaces de fecundar un óvulo (en concreto, para someterse a la reacción acrosómica; v. [pág. 29](#)). Tras este proceso pasan por un período de hiperactividad y se separan del epitelio tubárico. La hiperactivación ayuda a los espermatozoides a liberarse de las adhesiones que los vinculaban al epitelio de las trompas. También ayuda a los espermatozoides a penetrar en el moco del istmo, así como en la corona radiada y en la zona pelúcida que rodea al óvulo. Sólo un pequeño número de espermatozoides se liberan en un momento dado. Esto puede reducir las posibilidades de poliespermia (v. [pág. 31](#)).

Tras su liberación del istmo, los espermatozoides siguen un camino ascendente por la trompa mediante la combinación de los movimientos musculares de esta estructura con algunos desplazamientos flagelares. El transporte simultáneo del óvulo en sentido descendente y de los espermatozoides en sentido ascendente a lo largo de la trompa se explica en la actualidad por la acción de las contracciones peristálticas musculares. Estas contracciones subdividen la trompa en compartimentos.

Dentro de un compartimento determinado, los gametos son sometidos a movimientos de volteo que en un plazo de 1 o 2 días reúnen al óvulo con los espermatozoides. La fecundación del óvulo se produce en la porción ampular (tercio superior) de la trompa de Falopio. Se calcula que los espermatozoides mantienen su función en el aparato reproductor femenino durante unas 80 horas.

Estudios recientes sugieren que el espermatozoide de mamífero puede ser atraído por el óvulo gracias a la acción de determinados atractores, lo que ha costado años de debate. Los espermatozoides de mamífero poseen receptores olfatorios de la misma familia que los nasales, pudiendo responder conductualmente a olores químicamente definidos. Los espermatozoides humanos responden también a la progesterona derivada del cúmulo y a quimioatrayentes, aun no definidos, que emanan del líquido folicular y de las células cumulares. Asimismo, los espermatozoides humanos pueden responder también a gradientes de temperatura, y estudios llevados a cabo en conejos muestran que el lugar donde se almacena el esperma en el oviducto es más frío que el lugar de la trompa donde se produce la fecundación. Parece que sólo el espermatozoide capacitado puede responder a estímulos químicos o térmicos. Ya que muchos espermatozoides que entran en la trompa de Falopio no se capacitan, es probable que éstos no puedan encontrar el camino hacia el óvulo.

Formación y función del cuerpo lúteo de la ovulación y del embarazo

Mientras el óvulo está atravesando las trompas de Falopio, el folículo roto del que ha surgido sufre una serie de cambios drásticos que son esenciales para la progresión de los acontecimientos que conducen al embarazo y lo mantienen (v. [fig. 1.8](#)). Poco después de la ovulación se destruye la membrana basal que separa las células de la granulosa de la teca interna, lo que permite que los vasos sanguíneos tecales crezcan hacia la cavidad del folículo roto. Simultáneamente, las células de la granulosa experimentan una serie de cambios principales en su forma y su función (**luteinización**). Entre 30 y 40 horas después del pico de LH, estas células, ahora llamadas **células luteínicas de la granulosa**, comienzan a secretar cantidades crecientes de progesterona junto con algo de estrógenos. Dicho patrón de secreción proporciona la base hormonal para los cambios en los tejidos reproductores femeninos durante la segunda mitad del ciclo menstrual. En este período, el folículo continúa aumentando de tamaño. Debido a su color amarillento se le conoce como **cuerpo lúteo**. Las células luteínicas de la granulosa se diferencian definitivamente. Han detenido su división, pero siguen secretando progesterona durante 10 días.

En ausencia de fecundación y de un estímulo hormonal procedente del embrión en sus etapas iniciales, el cuerpo lúteo comienza a deteriorarse (**luteólisis**) durante la última parte del ciclo. La luteólisis parece englobar tanto la preprogramación de las células lúteas para la **apoptosis** (muerte celular) como los **factores luteolíticos uterinos**, por ejemplo la **prostaglandina F₂**. La regresión del cuerpo lúteo y el consiguiente descenso en la producción de progesterona ocasionan la privación hormonal que induce los cambios degenerativos del tejido endometrial durante los últimos días del ciclo menstrual.

Con la regresión del cuerpo lúteo, las células luteínicas de la granulosa degeneran y son reemplazadas por tejido colagenoso cicatricial. Debido a su coloración blanca, el cuerpo lúteo previo ahora se conoce con la denominación de **corpus albicans** («cuerpo blanco»).

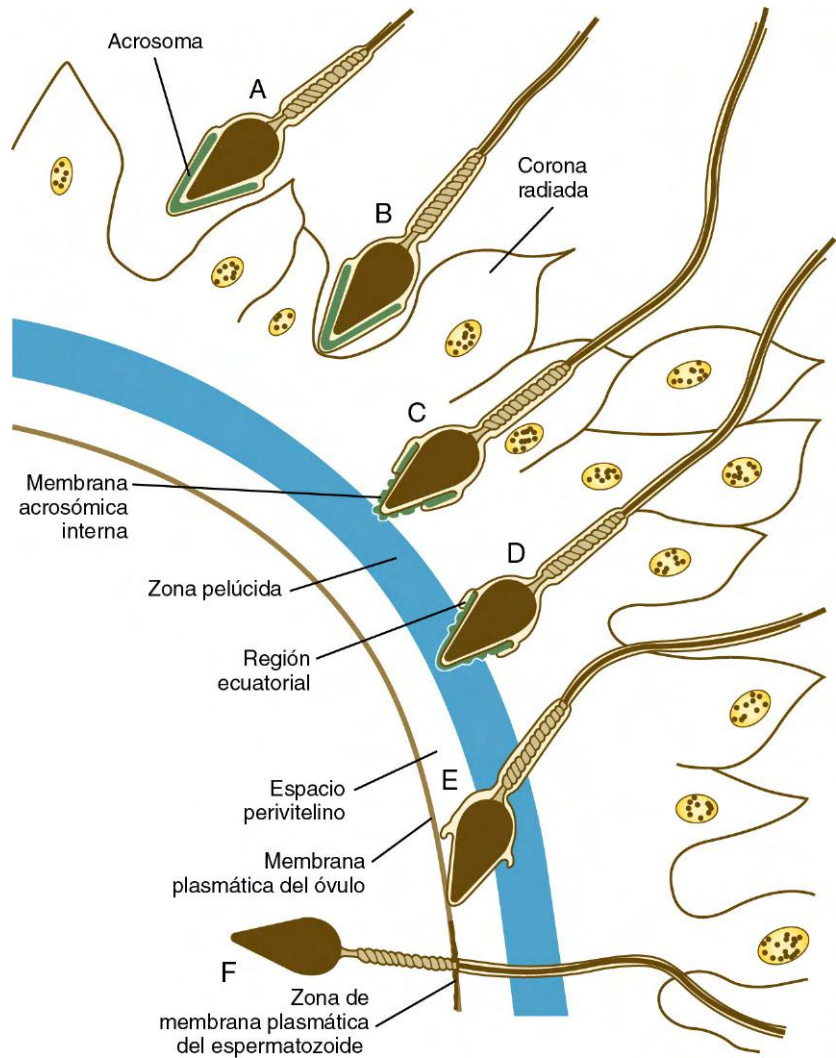


Fig. 2.4 Secuencia de acontecimientos en la penetración de las cubiertas y la membrana plasmática del óvulo. **A y B**, Penetración de la corona radiada. **C y D**, Adhesión a la zona pelúcida y reacción acrosómica. **E y F**, Unión a la membrana plasmática y entrada en el óvulo.

Si la fecundación tiene lugar, la producción de la hormona proteica llamada **gonadotropina coriónica** por los futuros tejidos placentarios conserva el cuerpo lúteo en funcionamiento e incluso hace que aumente su tamaño y su producción hormonal. Debido a que las células luteínicas de la granulosa son incapaces de dividirse y a que dejan de producir progesterona al cabo de 10 días, el gran **cuerpo lúteo del embarazo** se compone sobre todo de células luteínicas de la teca. Dicho cuerpo lúteo permanece funcional durante los primeros meses de la gestación. Tras el segundo mes, la placenta produce por sí sola suficientes estrógenos y progesterona para mantener su evolución. En este momento, los ovarios podrían ser extirpados y el embarazo continuaría.

Fecundación

La fecundación consiste en una serie de procesos más que en un único acontecimiento. En su sentido más amplio, estos procesos comienzan cuando los espermatozoides inician la penetración de la corona radiada que rodea el óvulo y terminan con el entremezclamiento de los cromosomas maternos y paternos tras la entrada del espermatozoide en el óvulo.

Penetración de la corona radiada

Cuando los espermatozoides llegan a la proximidad del óvulo en la parte ampular de la trompa de Falopio, se encuentran en

primer lugar con la corona radiada y posiblemente con algún resto del cúmulo ovífero, que representa la capa externa del complejo ovular (**fig. 2.4**). La corona radiada es una densa capa de células con una matriz intercelular compuesta por proteínas y una elevada concentración de hidratos de carbono, en especial ácido hialurónico. Ha sido una creencia generalizada el que la hialuronidasa de la cabeza del espermatozoide desempeña una función esencial en la penetración de la corona radiada, aunque los movimientos flagelares activos de los espermatozoides son también importantes.

Adhesión a la zona pelúcida y penetración de la misma

La **zona pelúcida**, que tiene un grosor de 13 μm en los seres humanos, consta sobre todo de cuatro glucoproteínas (ZP_1 a ZP_4). Las ZP_2 y ZP_3 se combinan para formar unidades básicas que se polimerizan en largos filamentos. Estos filamentos se unen de manera periódica mediante puentes cruzados formados por moléculas de ZP_1 y ZP_4 (**fig. 2.5**). Se calcula que la zona pelúcida de un óvulo no fecundado de ratón contiene más de mil millones de copias de la proteína ZP_3 .

Una vez que han atravesado la corona radiada, los espermatozoides se fijan con gran firmeza a la zona pelúcida mediante la membrana plasmática de su cabeza (v. **fig. 2.4**). Los espermatozoides se adhieren a una molécula de ácido siálico, que es

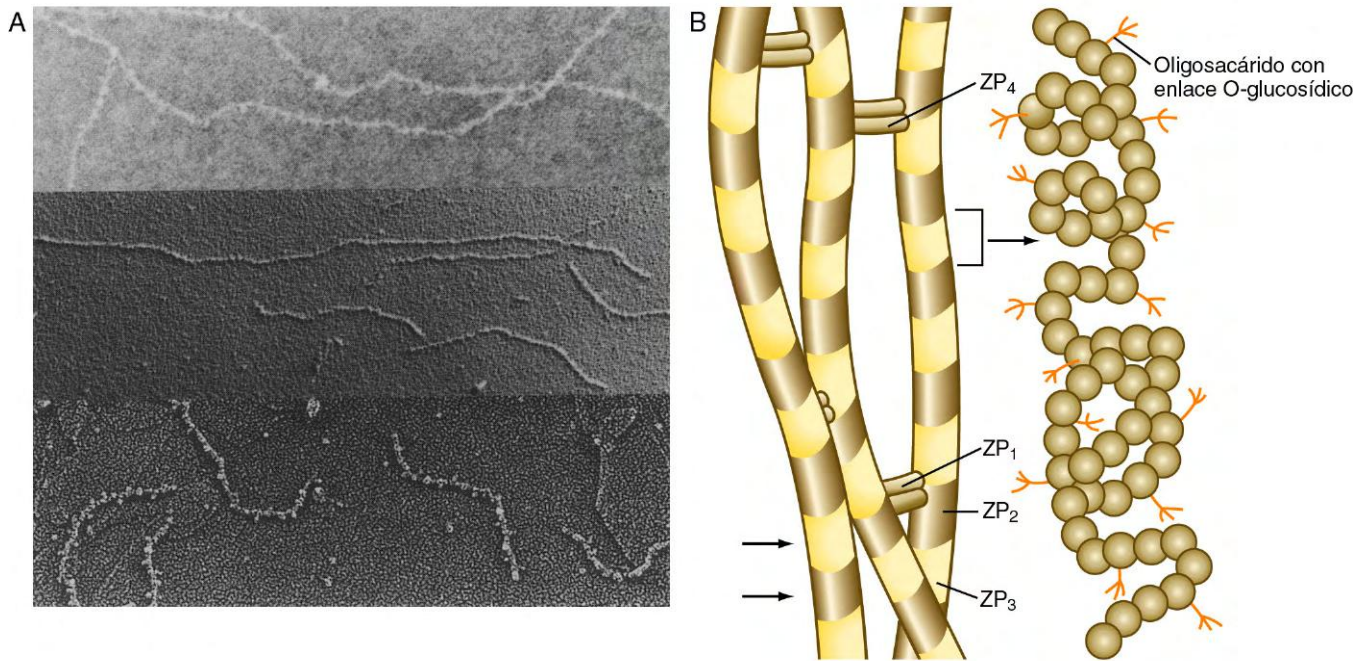


Fig. 2.5 A, Componentes filamentosos de la zona pelúcida de los mamíferos (ratón). B, Organización molecular de los filamentos en la zona pelúcida. Derecha, estructura de la glucoproteína ZP₃. (De Wassarman PM: *Sci Am* 259[6]:82, 1988.)

la parte terminal de una secuencia de cuatro azúcares al final de un enlace O-glucosídico unidos al núcleo polipeptídico de una molécula ZP₃. Los lugares específicos de unión para estos receptores son moléculas presentes en la superficie de la cabeza del espermatozoide. Se han propuesto más de 24 moléculas, pero la identidad de las moléculas de unión a la zona pelúcida sigue siendo desconocida. La incapacidad de los espermatozoides de una especie para fecundar a un óvulo de otra especie puede deberse a diferencias moleculares interespecíficas de esta molécula ZP₃ en las regiones de unión a los espermatozoides. En los mamíferos, la composición de ZP₃ varía menos entre las especies; esto puede explicar por qué a veces es posible en ellos la penetración de la zona pelúcida por espermatozoides de especies muy relacionadas entre sí, mientras que resulta infrecuente en los animales inferiores.

Al unirse a la zona pelúcida, los espermatozoides de los mamíferos sufren la **reacción acrosómica**. Su esencia es la fusión en algunos puntos de la membrana acrosómica externa con la membrana plasmática que la cubre, y la separación y liberación de las zonas fusionadas como pequeñas vesículas. Esto produce la salida de múltiples enzimas que se almacenan en el acrosoma (**cuadro 2.1**).

La reacción acrosómica en los mamíferos es estimulada por la molécula ZP₃, que actúa a través de proteínas G pertenecientes a la membrana plasmática de la cabeza del espermatozoide. A diferencia de la función receptora de espermatozoides de ZP₃, hace falta un gran segmento de la cadena polipeptídica de esta molécula para inducir la reacción acrosómica. Uno de los fenómenos iniciadores de ella es la entrada masiva de calcio (Ca⁺⁺) a través de la membrana plasmática de la cabeza del espermatozoide. Este proceso, acompañado de la entrada de sodio (Na⁺) y de la salida de hidrógeno (H⁺), incrementa el pH intracelular. Poco después se produce la fusión de la membrana acrosómica externa con la membrana plasmática que la cubre. A medida que se desprenden las vesículas de las membranas fusionadas se libera el contenido enzimático del acrosoma, ayudando a que el espermatozoide se abra camino a través de la zona pelúcida.

Cuadro 2.1 Principales enzimas acrosómicas en los mamíferos

Acrosina	β-Galactosidasa
Ariilsulfatasa	β-Glucuronidasa
Arylamidase	Hialuronidasa
Colagenasa	Neuraminidasa
Esterasa	Proacrosina
Fosfolipasa C	Proteinasa ácida

Tras la reacción acrosómica, la membrana acrosómica interna forma la superficie externa que cubre la mayor parte de la cabeza del espermatozoide (v. fig. 2.4D). Hacia la base de dicha cabeza (en la región ecuatorial), esta membrana se fusiona con la **membrana plasmática postacrosómica** restante para mantener su continuidad alrededor de la cabeza del espermatozoide.

Sólo después de que se completa la reacción acrosómica, el espermatozoide puede comenzar la penetración de la zona pelúcida en condiciones satisfactorias. Dicha penetración se logra mediante la combinación de la propulsión mecánica originada por los movimientos de la cola del espermatozoide y de la apertura de una vía mediante la acción de las enzimas acrosómicas. La enzima más importante es la **acrosina**, una serinproteínasa ligada a la membrana acrosómica interna. Cuando el espermatozoide ha atravesado la zona pelúcida y llega al **espacio perivitelino** (el que se encuentra entre la membrana plasmática del óvulo y la zona pelúcida) puede establecer contacto directo con la membrana plasmática del óvulo.

Unión y fusión del espermatozoide y el óvulo

Tras un breve desplazamiento a través del espacio perivitelino, el espermatozoide entra en contacto con el óvulo. Esto se produce en dos fases diferentes, primero se fija y después se fusiona con

su membrana plasmática. La unión entre el espermatozoide y el óvulo tiene lugar cuando la **región ecuatorial** de la cabeza del primero contacta con las microvellosidades que rodean al segundo. Las moléculas de la membrana plasmática de la cabeza del espermatozoide, sobre todo las proteínas espermáticas llamadas **fertilina y cirtestina**, se unen a las moléculas de **integrina α_6** y **proteína CD9** presentes en la superficie del óvulo. La reacción acrosómica produce un cambio en las propiedades de la membrana del espermatozoide porque, si dicha reacción no ha tenido lugar, éste es incapaz de fusionarse con el óvulo. La fusión real entre el espermatozoide y el óvulo, mediada por integrinas sobre la membrana del ovocito, convierte a sus membranas en una sola continua.

Tras la fusión inicial, el contenido del espermatozoide (la cabeza, la pieza media y normalmente la cola) se sumerge en

el óvulo (**fig. 2.6**), mientras que su membrana plasmática, que es antigénicamente distinta a la del óvulo, se incorpora a la membrana plasmática de este último y permanece reconocible al menos hasta el inicio de la segmentación. Aunque las mitocondrias situadas en el cuello del espermatozoide entran en el óvulo, no contribuyen a la dotación mitocondrial funcional del cigoto. En humanos, el espermatozoide contribuye al centrosoma necesario para la segmentación celular.

Prevención de la poliespermia

Cuando un espermatozoide se ha fusionado con un óvulo debe evitarse la entrada de otros (**poliespermia**) o probablemente se produciría un desarrollo anómalo. En la fecundación de los vertebrados suelen ocurrir dos bloqueos de la poliespermia, uno rápido y otro lento.

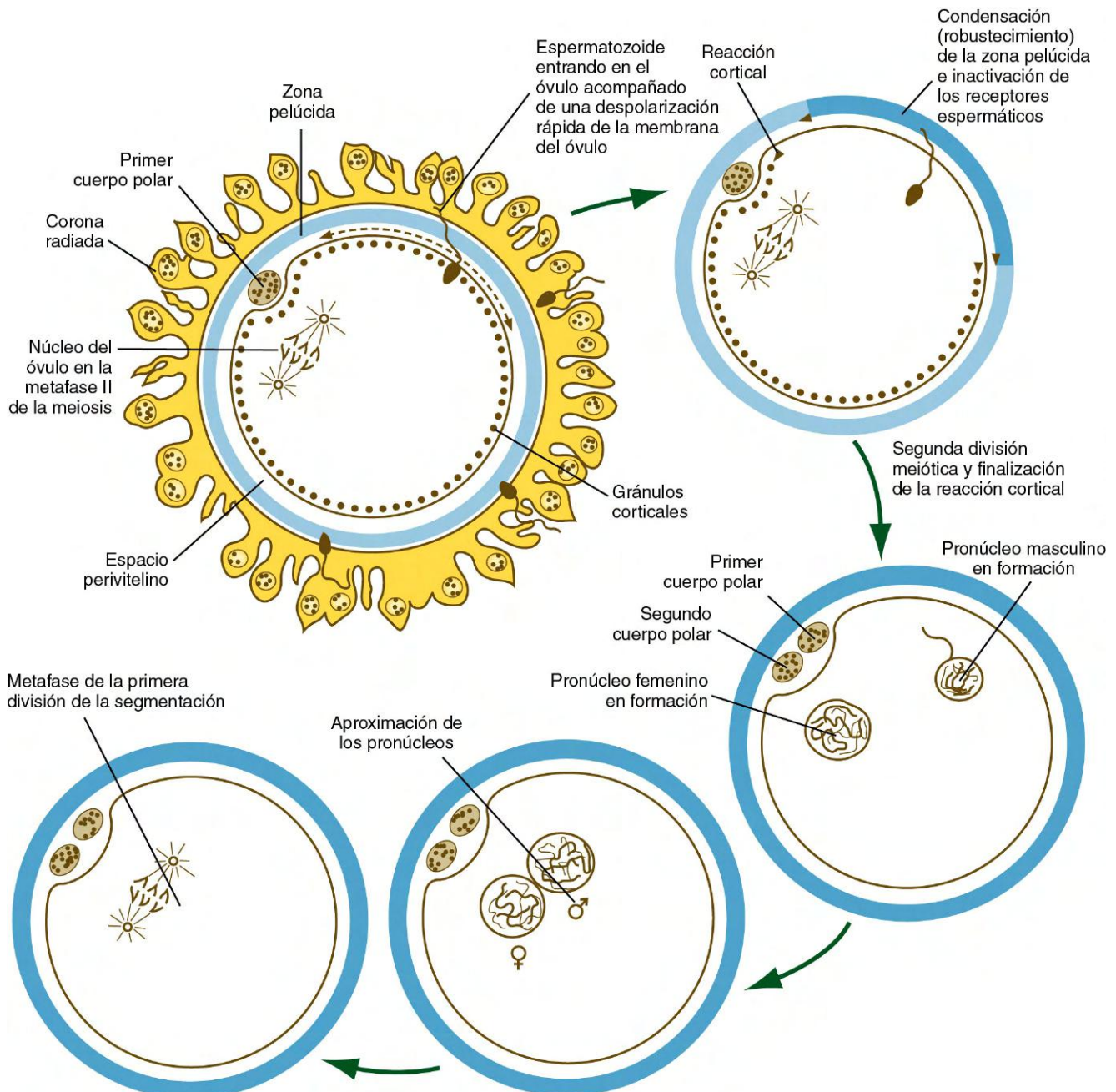


Fig. 2.6 Resumen de los principales procesos que tienen lugar en la fecundación.

El **bloqueo rápido de la poliespermia**, que se ha estudiado bien en el erizo de mar, consiste en una despolarización eléctrica rápida de la membrana plasmática del óvulo. El potencial de membrana en reposo cambia desde unos -70 mV hasta $+10$ mV en 2 o 3 segundos tras la fusión del espermatozoide. Este fenómeno impide que otros espermatozoides se adhieran a la membrana plasmática del óvulo. El bloqueo rápido en mamíferos es de corta duración, alcanza sólo algunos minutos, y puede que no dependa tanto de la despolarización de la membrana como en el erizo de mar. Este tiempo es suficiente para que el óvulo organice el bloqueo lento permanente. La naturaleza exacta del bloqueo rápido en los seres humanos no se conoce bien todavía.

Inmediatamente después de la entrada del espermatozoide, ondas sucesivas de Ca^{++} pasan al citoplasma del óvulo. El primer conjunto de ondas que se extiende desde el lugar de la fusión espermatozoide-óvulo está implicado en completar la segunda división meiótica del óvulo. Posteriores ondas de Ca^{++} inician el reclutamiento de ARN materno además de actuar sobre las células granulares de la cortical. La exposición al Ca^{++} produce la fusión de estos últimos con la membrana plasmática y la salida de su contenido (enzimas hidrolíticas y polisacáridos) al espacio perivitelino. Los polisacáridos liberados se hidratan y se hinchan, lo que hace que la zona pelúcida se eleve de la superficie del óvulo.

Los productos de secreción de los gránulos corticales se difunden hacia la zona pelúcida de carácter poroso e hidrolizan sus moléculas receptoras de espermatozoides (ZP_3 en el ratón). Esta reacción, llamada **reacción de zona**, elimina en esencia la capacidad de los espermatozoides para adherirse a la zona pelúcida y atravesarla. Dicho proceso se ha observado en óvulos humanos sometidos a fecundación *in vitro*. Además de los cambios en la zona pelúcida, las alteraciones en las moléculas receptoras de espermatozoides situadas en la membrana del óvulo humano hacen que el propio óvulo se oponga a la entrada de otros espermatozoides.

Activación metabólica del óvulo

La entrada del espermatozoide en el óvulo inicia algunos cambios importantes en el interior del óvulo, incluyendo los arriba mencionados bloqueos rápido y lento para la poliespermia. En efecto, el espermatozoide introduce en el óvulo un factor soluble (al parecer se trata de una fosfolipasa [fosfolipasa C zeta]) que estimula una vía que conduce a la secreción de pulsos de Ca^{++} dentro del citoplasma del óvulo. Además de iniciar el bloqueo de la poliespermia, la secreción de Ca^{++} estimula una rápida intensificación de la respiración y el metabolismo del óvulo mediante un intercambio de Na^+ extracelular por H^+ intracelular. Este cambio produce una elevación en el pH intracelular y un aumento en el metabolismo oxidativo.

Descondensación del núcleo del espermatozoide

En el espermatozoide maduro la cromatina nuclear está muy compactada, debido en gran medida a los puentes disulfuro ($-SS-$) que se establecen durante la espermatogénesis entre las moléculas de protamina y el ADN para formar complejos. Poco después de que la cabeza del espermatozoide entre en el citoplasma del óvulo, la permeabilidad de su membrana nuclear comienza a aumentar, lo que permite a los factores citoplásmicos del óvulo actuar sobre el contenido nuclear del espermatozoide. Tras la reducción de los puentes $-SS-$ de las

protaminas a grupos sulfhidrilo ($-SH$) mediante el glutatión reducido en el ovoplasma, las protaminas se separan con rapidez de la cromatina del espermatozoide y ésta comienza a desplegarse en el núcleo (ahora llamado **pronúcleo**) a medida que se aproxima al material nuclear del óvulo.

La remodelación de la cabeza del espermatozoide dura de 6 a 8 horas. Tras un corto período durante el cual los cromosomas del varón están desnudos, las histonas comienzan a asociarse a ellos. Durante la fase de la formación del pronúcleo, el material genético del pronúcleo masculino sufre una dometilación, mientras que la metilación se mantiene en el genoma femenino.

Conclusión de la meiosis y del desarrollo de los pronúcleos en el óvulo

Después de la entrada de un espermatozoide en el óvulo, el núcleo de éste, que se había detenido en la metafase de la segunda división meiótica, completa la última división y libera un **segundo cuerpo polar** al espacio perivitelino (v. fig. 2.6).

El núcleo del ovocito se desplaza hacia la corteza como resultado de la acción de las moléculas de miosina que actúan sobre una red de filamentos de actina que se conectan con uno de los polos del huso mitótico a la corteza. La contracción resultante proyecta el aparato mitótico completo hacia la superficie de la célula (fig. 2.7). Esto determina la posición en la que se sitúan los cuerpos polares primero y segundo.

Alrededor del material cromosómico femenino se forma una membrana pronuclear, derivada en su mayor parte del retículo endoplásmico del óvulo. Los factores citoplásmicos parecen controlar el crecimiento de los pronúcleos femenino y masculino. Los pronúcleos aparecen de 6 a 8 horas después de la penetración del espermatozoide, persistiendo de 10 a 12 horas. En los pronúcleos haploides en desarrollo tiene lugar la replicación de ADN, y cada cromosoma forma dos cromátidas a la vez que los pronúcleos se aproximan entre sí. Cuando los pronúcleos masculino y femenino entran en contacto, sus membranas se rompen y los cromosomas se entremezclan. Los cromosomas

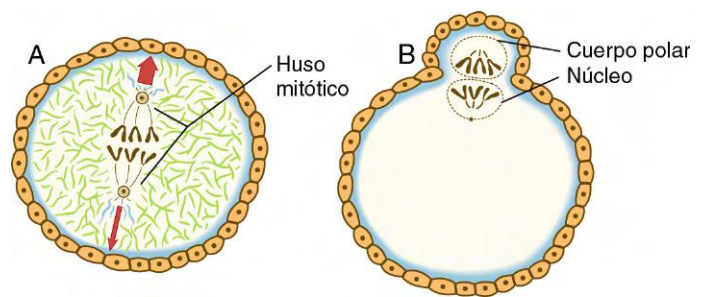


Fig. 2.7 Representación esquemática que muestra cómo el núcleo del ovocito en división se desplaza a la corteza del huevo y cómo eso determina la situación de los cuerpos polares. **A**, El huso mitótico se encuentra dentro de una malla de filamentos citoplásmicos de actina (verde). Activado por moléculas de miosina (azul), las contracciones del complejo de actina-miosina traccionan en cualquiera de los extremos del huso mitótico (flecha roja). En el extremo del huso próximo a la superficie celular la intensidad de la tracción es mayor (flecha roja gruesa), y el aparato del huso entero se mueve hacia dicha superficie. **B**, A medida que el proceso mitótico llega a su fin, uno de los núcleos hijo del ovocito sale fuera como cuerpo polar. El núcleo que permanece en el ovocito se divide de nuevo después de la fecundación y produce un segundo cuerpo polar en el mismo lugar que el primero, debido a que el núcleo del ovocito ya está cerca de la corteza en esa zona. (Basada en Schuh M, Ellenberg J: *Curr Biol* 18:1986-1992, 2008.)

maternos y paternos se organizan con rapidez alrededor de un huso mitótico, derivados del centrosoma del espermatozoide, como preparación de una división mitótica normal. En este momento puede decirse que el proceso de fecundación se ha completado, y el óvulo fecundado se denomina **cigoto**.

¿Qué se obtiene con la fecundación?

El proceso de la fecundación ata varios cabos biológicos sueltos como sigue:

1. Estimula la conclusión de la segunda división meiótica en el óvulo.
2. Restaura en el cigoto el número diploide normal de cromosomas (46 en los seres humanos).
3. El sexo del futuro embrión queda determinado por la dotación cromosómica del espermatozoide. (Si éste contiene 22 autosomas y un cromosoma X, el genotipo del embrión es femenino, y si consta de 22 autosomas y un cromosoma Y, el genotipo será masculino. V. **cap. 16** para consultar más detalles.)
4. Mediante la mezcla de los cromosomas maternos y paternos, el cigoto es un producto de la redistribución cromosómica único desde el punto de vista genético, lo que es importante para la viabilidad de cualquier especie.
5. El proceso de la fecundación produce la activación metabólica del óvulo, un fenómeno necesario para que se produzcan la segmentación y el desarrollo embrionario subsiguiente.

Caso clínico

Una mujer de 33 años sometida a una histerectomía desea desesperadamente tener un hijo propio. Conserva la capacidad de producir óvulos porque sus ovarios siguen funcionando. Ella y su marido quieren intentar una fecundación in vitro y una transferencia de embriones. Encuentran a una mujer que, por 20.000 dólares, está dispuesta a permitir que el embrión de la pareja sea transferido a su útero y a servir como madre de alquiler durante el embarazo. La inducción de la ovulación es muy satisfactoria, y los médicos consiguen fecundar ocho óvulos in vitro. Tres embriones son implantados en la madre de alquiler. El resto se congela para su posible utilización posterior. La transferencia de embriones tiene éxito y la madre de alquiler queda embarazada de gemelos. Los gemelos nacen, pero la madre de alquiler se siente tan ligada a ellos como para pensar que debería tener el derecho a criarlos. Los padres genéticos, que poseen grandes recursos económicos, la llevan a juicio, pero antes de su comienzo ambos mueren en un accidente de avión. La madre de alquiler reclama ahora la considerable herencia en nombre de sus gemelos, pero la hermana del padre, igualmente consciente de las implicaciones económicas, solicita el cuidado de los niños. También surge la pregunta de qué hacer con los cinco embriones restantes congelados.

Este caso es ficticio, pero todos sus elementos se han dado en algún caso por separado. ¿Cómo resolvería los consiguientes problemas legales y éticos?

1. ¿Quién debería quedarse con los gemelos?
2. ¿Qué debería hacerse con los restantes embriones congelados?

Resumen

- La ovulación se desencadena por un pico de LH y FSH en la sangre. La expulsión del óvulo del folículo de De Graaf implica la presencia de edema local, isquemia y degradación del colágeno, participando posiblemente también en la

rotura de la pared folicular la presión del líquido y la actividad del músculo liso.

- El óvulo es atraído al interior de la trompa de Falopio y transportado a través de ella mediante la acción de las células ciliadas y las contracciones del músculo liso, mientras espera ser fecundado por una célula espermática.
- El transporte de los espermatozoides por el tracto reproductor del varón se realiza mediante su salida lenta desde los túbulos seminíferos, su maduración en el epidídimo y su expulsión rápida en la eyaculación, donde se juntan con las secreciones de la próstata y las vesículas seminales para formar el semen.
- En el tracto reproductor de la mujer, el transporte de los espermatozoides supone su entrada en el canal cervical desde la vagina, su paso a través del moco cervical y su transporte por el útero hacia las trompas de Falopio, donde se produce la capacitación. El encuentro entre el óvulo y los espermatozoides suele ocurrir en el tercio superior de la trompa de Falopio.
- El proceso de la fecundación consta de varios fenómenos secuenciales:
 1. Penetración de la corona radiada.
 2. Adhesión a la zona pelúcida.
 3. Reacción acrosómica y penetración de la zona pelúcida.
 4. Unión y fusión del espermatozoide y el óvulo.
 5. Evitación de la poliespermia.
 6. Activación metabólica del óvulo.
 7. Descondensación del núcleo del espermatozoide.
 8. Conclusión de la meiosis en el óvulo.
 9. Desarrollo y fusión de los pronúcleos masculino y femenino.
- La adhesión del espermatozoide a la zona pelúcida está mediada por la proteína ZP₃, que también estimula la reacción acrosómica.
- La reacción acrosómica abarca la fusión de la membrana acrosómica externa con la membrana plasmática de la célula espermática y la fragmentación de las membranas fusionadas, lo que provoca la liberación de las enzimas acrosómicas. Una de ellas, la acrosina, es una serinproteínasa que digiere los componentes de la zona pelúcida, y facilita así la penetración de los espermatozoides a través de la misma.
- Tras la fusión de los espermatozoides a la membrana del óvulo, una despolarización eléctrica rápida produce el primer bloqueo de la poliespermia en el óvulo. Esto da paso a una oleada de Ca⁺⁺ que induce en los gránulos corticales la liberación de su contenido al espacio perivitelino y con ello, finalmente, la inactivación de los receptores de espermatozoides en la zona pelúcida.
- La entrada del espermatozoide estimula una rápida intensificación de la respiración y del metabolismo del óvulo.
- En el óvulo, el material nuclear del espermatozoide se descondensa y forma el pronúcleo masculino. Al mismo tiempo, el óvulo completa la segunda división meiótica, y el material nuclear resultante se rodea de una membrana para constituir el pronúcleo femenino.
- Tras la replicación del ADN, los pronúcleos masculino y femenino se unen, y sus cromosomas se organizan para experimentar una división mitótica. La fecundación se ha completado, y el óvulo fecundado se puede denominar con propiedad *cigoto*.
- El tratamiento de la esterilidad mediante la fecundación in vitro y la transferencia de embriones es un proceso con múltiples etapas que comprende la estimulación de

la producción de gametos con fármacos como el citrato de clomifeno, la obtención de óvulos a través de técnicas laparoscópicas, el almacenamiento de gametos mediante congelación, la realización de la fecundación in vitro y el cultivo de embriones, la conservación del embrión y su transferencia a la madre (**correlación clínica 2.1**).

- Otras técnicas empleadas para el tratamiento de la esterilidad son la transferencia intratubárica de gametos (GIFT;

del inglés *gamete intrafallopian transfer*), que consiste en la transferencia de gametos directamente a la trompa de Falopio, y la transferencia intratubárica de cigotos (ZIFT; del inglés *zygote intrafallopian transfer*), o transferencia de cigotos a este mismo nivel. Dichas técnicas se pueden utilizar tanto en madres biológicas como de alquiler.

CORRELACIÓN CLÍNICA 2.1

Tratamiento de la esterilidad mediante fecundación in vitro y transferencia de embriones

Determinados tipos de esterilidad, causados por una cantidad o una movilidad insuficientes de los espermatozoides o por obstrucción de las trompas de Falopio, en la actualidad se pueden tratar mediante la fecundación de un óvulo in vitro y la posterior transferencia del embrión en división al aparato reproductor de la mujer. La realización de estos tratamientos de fecundación requiere la aplicación secuencial de varias técnicas que fueron desarrolladas en principio para la reproducción asistida de animales domésticos, como vacas u ovejas.

Los procedimientos implicados en estas técnicas son: 1) la estimulación de la producción de gametos, 2) la obtención de gametos masculinos y femeninos, 3) la conservación de los gametos, 4) la fecundación de los óvulos, 5) el cultivo in vitro de los embriones en división, 6) la conservación de los embriones y 7) su introducción en el útero (**fig. 2.8**).

Estimulación de la producción de gametos

La ovulación se estimula mediante la alteración de las relaciones hormonales existentes. Para las mujeres que presentan **anovulación** (que no ovulan), estas técnicas por sí solas pueden bastar para permitir la concepción.

Se han usado algunos métodos para estimular la producción de gametos. Los métodos empleados inicialmente usaron **citrato de clomifeno**, un antiestrógeno no esteroideo que suprime la retroalimentación negativa normal de los estrógenos sobre la producción de gonadotropinas de la hipófisis (v. **fig. 1.15**). Este método ha sido sustituido por la administración de varias combinaciones de prepara-

dos de gonadotropinas recombinantes (hormona foliculoestimulante u hormona luteinizante o ambas), a veces junto con agonistas de hormonas liberadoras de gonadotropinas. Esos tratamientos producen ovulación múltiple, un resultado deseado de la fecundación artificial, ya que es más eficaz la fecundación simultánea de más de un óvulo. Algunas mujeres sometidas a estos métodos para la inducción de la ovulación tienen múltiple descendencia, llegando a partos de quintillizos y sextillizos. Otros métodos para esta inducción son la aplicación de **gonadotropinas menopáusicas humanas** o la administración pulsátil de hormona liberadora de gonadotropinas. Estas técnicas son más caras que el uso de clomifeno.

Obtención de gametos

Para la inseminación artificial in vivo o para la fecundación in vitro, los espermatozoides suelen recogerse mediante masturbación. La obtención de los óvulos, en cambio, requiere asistencia técnica. La monitorización continua del curso de la ovulación inducida se logra mediante la aplicación de técnicas de imagen, en especial ecografías diagnósticas.

La técnica concreta para obtener los ovocitos implica su aspiración a partir de los folículos maduros. Aunque al principio se llevaba a cabo por **laparoscopia** (observación directa mediante la introducción de un laparoscopio a través de una pequeña incisión en la pared abdominal de la mujer), la visualización se realiza ahora con ayuda de la ecografía. Se mete una aguja para punción con aspiración en cada folículo maduro y el óvulo se succiona con suavidad y después se coloca en un medio de cultivo para la preparación de la fecundación in vitro.

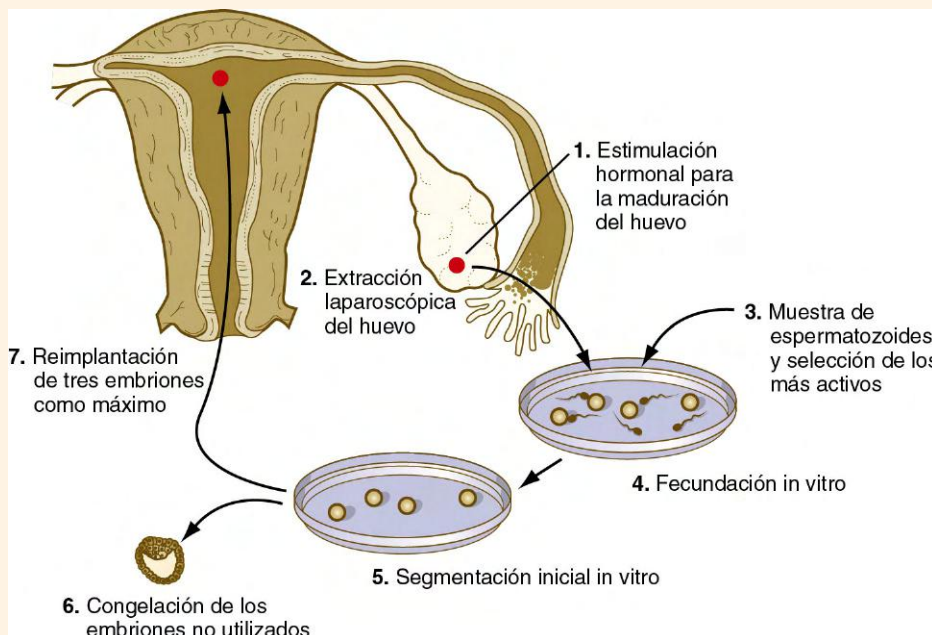


Fig. 2.8 Representación esquemática de un típico procedimiento de fecundación in vitro y transferencia de embriones en los seres humanos.

CORRELACIÓN CLÍNICA 2.1**Tratamiento de la esterilidad mediante fecundación in vitro y transferencia de embriones (cont.)****Conservación de los gametos**

Aunque los óvulos y los espermatozoides suelen unirse poco después de su obtención, en algunas circunstancias los gametos (en especial los espermatozoides) son almacenados durante distintos períodos antes de su uso. Poniendo sus preparaciones en glicerina a la temperatura del nitrógeno líquido, los espermatozoides pueden guardarse durante años sin que pierdan su capacidad de fecundación normal. La congelación de los óvulos es posible, pero mucho más problemática.

Fecundación in vitro y cultivo de embriones

Los tres requisitos imprescindibles para una fecundación in vitro satisfactoria son: 1) óvulos maduros, 2) espermatozoides normales activos y 3) un ambiente adecuado de cultivo. Uno de los factores fundamentales para alcanzar el éxito en una fecundación in vitro es disponer de ovocitos convenientemente maduros. Los óvulos aspirados de una mujer se encuentran en ocasiones en distintos estadios de madurez. Los más inmaduros son cultivados durante un corto período para hacerlos más fáciles de fecundar. Los óvulos aspirados están rodeados de la zona pelúcida, la corona radiada y cantidades variables de tejido del cúmulo ovífero.

Los espermatozoides, ya sean frescos o congelados, se preparan separándolos lo más posible del semen. Este líquido seminal reduce su capacidad de fecundación, en parte porque contiene factores de descapacitación. Tras la capacitación, que en los seres humanos puede realizarse exponiendo los espermatozoides a determinadas disoluciones iónicas, se añade un número determinado de éstos al cultivo en concentraciones de 10.000/ml a 500.000/ml. Las tasas de fecundación in vitro pueden variar de un centro a otro, pero una media realista se sitúa en el 75%.

En casos de esterilidad por **oligoespermia** (espermatozoides en número muy bajo) o de porcentajes demasiado elevados de células espermáticas anormales, pueden recogerse múltiples eyaculaciones durante un período prolongado. Éstas se congelan y se acumulan para obtener una cantidad suficiente de espermatozoides viables. En algunos casos, un pequeño número de espermatozoides es microinyectado dentro del **espacio perivitelino** en el interior de la zona pelúcida. Aunque esta técnica puede compensar las situaciones con muy pocos espermatozoides viables, introduce el riesgo de poliespermia porque se elude la función normal de filtro ejercida por la zona pelúcida. Una

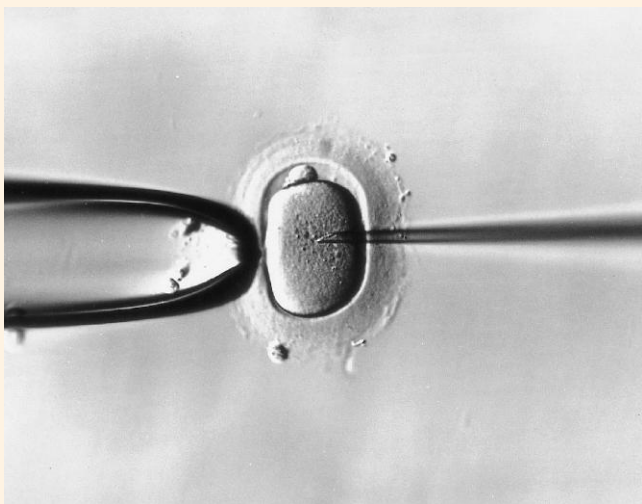

Fig. 2.9 Microinyección de un espermatozoide en un ovocito humano. La micropipeta que contiene el espermatozoide entra en el ovocito desde el lado derecho. (De Veeck LL: Atlas of the human oocyte and early conceptus, vol. 2, Baltimore, 1991, Williams & Wilkins.)

variante más reciente de la fecundación in vitro es la inyección directa de un espermatozoide en un ovocito (**fig. 2.9**). Esta técnica ha sido utilizada en casos de alteraciones graves del esperma.

El éxito inicial de la fecundación in vitro se determina al día siguiente mediante la visualización del óvulo. Si se aprecian dos pronúcleos (**fig. 2.10**), se asume que la fecundación ha ocurrido.

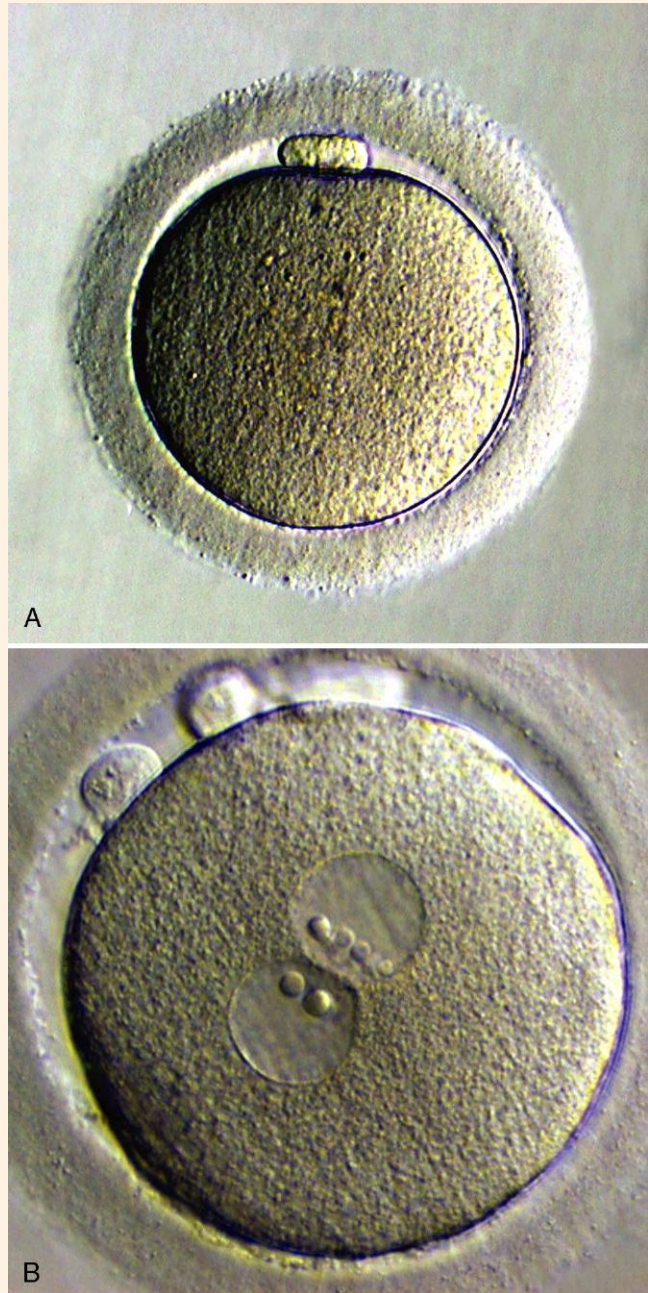

Fig. 2.10 A, Microfotografía de un ovocito humano maduro en cultivo detenido en la segunda metafase a la espera de la fecundación in vitro. En el extremo superior del ovocito, cerca de la zona pelúcida, puede observarse un cuerpo polar. **B,** Un ovocito humano recientemente fecundado muestra en su zona central la presencia de dos pronúcleos masculino y femenino y en su polo superior dos cuerpos polares. (De Veeck LL, Zaninovic N: An atlas of human blastocysts, Boca Raton, Fla, 2003, Parthenon.)

CORRELACIÓN CLÍNICA 2.1

Tratamiento de la esterilidad mediante fecundación in vitro y transferencia de embriones (cont.)

La segmentación de los embriones humanos in vitro tiene un mayor porcentaje de éxito que en la mayoría de las demás especies de mamíferos. Suele permitirse su desarrollo hasta el estadio de dos a ocho células antes de que se consideren listos para ser implantados en el útero.

En general, todos los óvulos obtenidos mediante ovulaciones múltiples de la mujer son fecundados in vitro durante el mismo período. Existen razones prácticas para hacerlo así. Una de ellas es que debido a las bajas tasas de éxito de la transferencia embrionaria, se aconseja la implantación uterina de más de un embrión (habitualmente hasta tres) al mismo tiempo. Otra razón es económica y también está relacionada con las bajas tasas de éxito de la transferencia embrionaria. Los embriones que no se utilizan durante la técnica inicial se almacenan para su uso en el futuro si la primera transferencia no tiene éxito. Este depósito de reserva ahorra mucho tiempo y miles de dólares a la paciente.

Conservación de embriones

Los embriones conservados para posibles usos en el futuro son tratados con crioprotectores (por lo general glicerol o dimetilsulfóxido) para reducir los daños por cristales de hielo. Se les lleva lentamente a temperaturas muy bajas (suelen estar por debajo de $-100\text{ }^{\circ}\text{C}$) con el fin de detener toda actividad metabólica. El tiempo que deberían conservarse los embriones congelados y su tratamiento si el primer intento de implantación tiene éxito son cuestiones con implicaciones técnicas y éticas.

Transferencia de embriones a la madre

La transferencia de embriones a la madre es técnicamente simple; aun así, supone la fase que tiene una mayor tasa de fallos en todo el proceso. Lo habitual es que sólo el 30% de los intentos lleve a una gestación viable.

La transferencia embrionaria suele realizarse introduciendo un catéter en el útero a través de su cuello hasta su cavidad, expulsando después el embrión o los embriones del catéter. La paciente permanece en reposo, de forma preferible en decúbito, durante varias horas tras este proceso.

Las razones para la baja tasa de éxito de la transferencia embrionaria no se conocen muy bien, pero también es probable que el número de embarazos que llegan a término tras la fecundación normal in vivo sea sólo de un tercio. Si la implantación no tiene ningún problema, el resto del embarazo suele cursar sin incidencias y se produce un parto normal.

Transferencia intratubárica

Determinados tipos de esterilidad están causados por factores como el moco cervical hostil y las alteraciones patológicas o anatómicas de los extremos superiores de las trompas de Falopio. Un método más simple para superar estos trastornos es la introducción de los gametos masculinos y femeninos directamente en el extremo inferior de la trompa de Falopio (con frecuencia en la unión de sus regiones ístmica y ampular). La fecundación se produce en la trompa, y los acontecimientos iniciales de la embriogénesis se suceden de forma natural. El método de la **transferencia intratubárica de gametos (GIFT)** ha logrado unos porcentajes ligeramente mayores de embarazos que los procedimientos estándar de fecundación in vitro y de transferencia de embriones.

Una variante de esta técnica es la **transferencia intratubárica de cigotos (ZIFT)**. En esta variante se implanta en la trompa de Falopio un embrión en división que ha sido generado mediante fecundación in vitro.

Madres de alquiler

En algunas circunstancias no es posible que quede embarazada una mujer que produce óvulos fértiles. Un ejemplo sería la extirpación uterina con la conservación de los ovarios funcionales. En este caso, una opción es la fecundación in vitro y la transferencia embrionaria, pero el embrión es transferido al útero de otra mujer (**madre de alquiler**). Desde el punto de vista biológico, esta técnica difiere poco de la transferencia embrionaria al útero de la madre biológica, pero introduce gran cantidad de problemas sociales, éticos y legales.

Preguntas de repaso

1. De las barreras para la supervivencia y el transporte de los espermatozoides en el aparato reproductor femenino, el pH bajo tiene más relevancia en:

- La parte superior de la trompa de Falopio.
- La parte inferior de la trompa de Falopio.
- La cavidad uterina.
- El cuello uterino.
- La vagina.

2. La principal fuente de energía para los espermatozoides eyaculados es:

- La fosfatasa ácida prostática.
- La glucosa interna.
- El ácido cítrico prostático.
- La fructosa en el líquido de las vesículas seminales.
- El glucógeno liberado por el epitelio vaginal.

3. ¿Cuál es el principal estímulo hormonal para la ovulación?

4. ¿Qué es la capacitación?

5. ¿Dónde ocurre la fecundación?

6. Cite dos funciones de la proteína ZP_3 presente en la zona pelúcida.

7. ¿Qué es la poliespermia y cómo se evita después de que un espermatozoide entre en el óvulo?

8. Una mujer da a luz a septillizos. ¿Cuál es la causa más probable del parto múltiple?

9. Cuando muchos ovocitos obtenidos mediante laparoscopia son fecundados in vitro, ¿por qué se implantan hasta tres embriones en el útero de la mujer y el resto de ellos con frecuencia se congela?

10. ¿Por qué algunos centros de tecnología de la reproducción introducen espermatozoides bajo la zona pelúcida o incluso directamente en el ovocito?

Bibliografía

- Austin CR: *Human embryos: the debate on assisted reproduction*, Oxford, 1989, Oxford University.
- Barroso G: and others: Developmental sperm contributions: fertilization and beyond, *Fertil Steril* 92:835-848, 2009.
- Braden TD, Belfiore CJ, Niswender GD: Hormonal control of luteal function. In Findlay JK, ed: *Molecular biology of the female reproductive system*, New York, 1994, Academic Press, pp 259-287.
- Chang MC: Experimental studies of mammalian fertilization, *Zool Sci* 1:349-364, 1984.
- Devoto L: and others: The human corpus luteum: life cycle and function in natural cycles, *Fertil Steril* 92:1067-1079, 2009.
- Ducibella T, Fissore R: The roles of Ca²⁺, downstream protein kinases, and oscillatory signaling in regulating fertilization and the activation of development, *Dev Biol* 315:257-279, 2008.
- Dun MD: and others: Sperm-zona pellucida interaction: molecular mechanisms and the potential for contraceptive intervention, *Handb Exp Pharmacol* 198:139-178, 2010.
- Eisenbach M, Giojalas LC: Sperm guidance in mammals: an unpaved road, *Nat Rev Mol Cell Biol* 7:276-285, 2006.
- Espey LL, Lipner H: Ovulation. In Knobil E, Neill JD, eds: *The physiology of reproduction*, ed 2, New York, 1994, Raven, pp 725-780.
- Familiari G, Makabe S, Motta PM: The ovary and ovulation: a three-dimensional study. In Van Blerkom J, Motta PM, eds: *Ultrastructure of human gametogenesis and early embryogenesis*, Boston, 1989, Kluwer Academic, pp 85-124.
- Florman HM, Ducibella T: Fertilization in mammals. In Neill JD, ed: *Physiology of reproduction*, ed 3, San Diego, 2006, Academic Press, pp 55-112.
- Florman HM, Jungnickel MK, Sutton KA: Regulating the acrosome reaction, *Int J Dev Biol* 52:503-510, 2008.
- Fraser LR: The "switching on" of mammalian spermatozoa: molecular events involved in promotion and regulation of capacitation, *Mol Reprod Dev* 77:197-208, 2010.
- Fukuda M: and others: Right-sided ovulation favours pregnancy more than left-sided ovulation, *Hum Reprod* 15:1921-1926, 2000.
- Gadella BM: The assembly of a zona pellucida binding protein complex in sperm, *Reprod Domest Anim* 43(Suppl 5):12-19, 2008.
- Geerling JH: Natural family planning, *Am Fam Physician* 52:1749-1756, 1995.
- Holt WV, Fazeli A: The oviduct as a complex mediator of mammalian sperm function and selection, *Mol Reprod Dev* 77:934-943, 2010.
- Ikawa M: and others: Fertilization: a sperm's journey to and interaction with the oocyte, *J Clin Invest* 120:984-994, 2010.
- Jones GS: Corpus luteum: composition and function, *Fertil Steril* 54:21-26, 1990.
- Kaji K, Kudo A: The mechanism of sperm-oocyte fusion in mammals, *Reproduction* 127:423-429, 2004.
- Kim E: and others: Sperm penetration through cumulus mass and zona pellucida, *Int J Dev Biol* 52:677-682, 2008.
- Knoll M, Talbot P: Cigarette smoke inhibits oocyte cumulus complex pick-up by the oviduct in vitro independent of ciliary beat frequency, *Reprod Toxicol* 12:57-68, 1998.
- Miyazaki S: Thirty years of calcium signals at fertilization, *Semin Cell Dev Biol* 17:233-243, 2006.
- Myles DG, Koppel DE, Primakoff P: Defining sperm surface domains. In Alexander NJ, others, eds: *Gamete interaction: prospects for immunocontraception*, New York, 1990, Wiley-Liss, pp 1-11.
- Oh JS, Susor A, Conti M: Protein tyrosine kinase Wee1B is essential for metaphase II exit in mouse oocytes, *Science* 332:462-465, 2011.
- Ozil J-P: and others: Ca²⁺ oscillatory pattern in fertilized mouse eggs affects gene expression and development to term, *Dev Biol* 300:534-544, 2006.
- Parrington J: and others: Flipping the switch: how a sperm activates the egg at fertilization, *Dev Dyn* 236:2027-2038, 2007.
- Primakoff P, Myles DG: Penetration, adhesion, and fusion in mammalian sperm-egg interaction, *Science* 296:2183-2185, 2002.
- Rath D: and others: Sperm interactions from insemination to fertilization, *Reprod Domest Anim* 43(Suppl 5):2-11, 2008.
- Richards JAS: and others: Ovulation: new dimensions and new regulators of the inflammatory-like response, *Annu Rev Physiol* 64:69-92, 2002.
- Rubenstein E: and others: The molecular players of sperm-egg fusion in mammals, *Semin Cell Dev Biol* 17:254-263, 2006.
- Schuh M, Ellenberg J: A new model for asymmetric spindle positioning in mouse oocytes, *Curr Biol* 18:1986-1992, 2008.
- Spehr M: and others: Identification of a testicular odorant receptor mediating sperm chemotaxis, *Science* 299:2054-2057, 2003.
- Suarez SS: Gamete and zygote transport. In Neill JD, ed: *Physiology of reproduction*, ed 3, San Diego, 2006, Academic Press, pp 113-146.
- Suarez SS: Regulation of sperm storage and movement in the mammalian oviduct, *Int J Dev Biol* 52:455-462, 2008.
- Talbot P: and others: Oocyte pickup by the mammalian oviduct, *Mol Biol Cell* 10:5-8, 1999.
- Tanghe S: and others: Minireview: functions of the cumulus oophorus during oocyte maturation, ovulation, and fertilization, *Mol Reprod Dev* 61:414-424, 2002.
- Tsafirri A, Reich R: Molecular aspects of mammalian ovulation, *Exp Clin Endocrinol Diabetes* 107:1-11, 1999.
- Turner TT: De Graaf's thread: the human epididymis, *J Androl* 29:237-250, 2008.
- Veck LL, Zaninovic N: *An atlas of human blastocysts*, Boca Raton, Fla, 2003, Parthenon.
- Wassarman PM: Zona pellucida glycoproteins, *J Biol Chem* 283:24285-24289, 2008.
- Wassarman PM, Litscher ES: Mammalian fertilization: the egg's multifunctional zona pellucida, *Int J Dev Biol* 52:665-676, 2008.
- Wassarman PM, Litscher ES: Towards the molecular basis of sperm and egg interaction during mammalian fertilization, *Cells Tiss Organs* 168:36-45, 2001.
- Whitaker M: Calcium at fertilization and in early development, *Physiol Rev* 86:25-88, 2006.
- Wood C, Trounson A, eds: *Clinical in vitro fertilization*, ed 2, London, 1989, Springer-Verlag.
- Yanagimachi R: Mammalian fertilization. In Knobil E, Neill J, eds: *The physiology of reproduction*, ed 2, New York, 1994, Raven, pp 189-317.
- Yeung C-H, Cooper TG: Developmental changes in signalling transduction factors in maturing sperm during epididymal transit, *Cell Mol Biol* 49:341-349, 2003.
- Yu Y and others: The extracellular protein coat of the inner acrosomal membrane is involved in zona pellucida binding and penetration during fertilization: characterization of its most prominent polypeptide (IAM38), *Dev Biol* 290:32-43, 2006.

Segmentación del cigoto e implantación del embrión

La fecundación libera al óvulo de un metabolismo lento y evita su desintegración final en el aparato reproductor femenino. Inmediatamente después de producirse, el cigoto experimenta un cambio metabólico llamativo y comienza un período de **segmentación** que dura varios días. A lo largo de este tiempo, el embrión, todavía rodeado por la zona pelúcida, es transportado por la trompa de Falopio y llega al útero. Unos 6 días después se desprende de su zona pelúcida y se adhiere al revestimiento uterino.

Con el crecimiento intrauterino y la conexión placentaria entre el embrión y la madre, los mamíferos superiores, incluidos los seres humanos, han adquirido estrategias de desarrollo durante sus primeras etapas muy diferentes de las encontradas en la mayoría de los invertebrados y los vertebrados inferiores. Los óvulos de los animales inferiores, que se depositan normalmente fuera del cuerpo, deben contener todos los materiales necesarios para que el embrión alcance el estadio de nutrición independiente. Se han seguido dos estrategias principales. Una es completar el desarrollo temprano lo antes posible, estrategia adoptada por *Drosophila*, erizos de mar y muchos anfibios. Esto implica la acumulación de una reserva moderada de vitelo en el ovocito y la fabricación previa de la mayor parte de la maquinaria molecular necesaria para que el embrión llegue con rapidez al inicio de la gastrulación tras la segmentación. Los ovocitos de dichas especies generan y almacenan de forma habitual enormes cantidades de ribosomas, ARN mensajero (ARNm) y ARN de transferencia (ARNt). Éstos representan productos de los genes maternos, y ello significa que las primeras etapas del desarrollo embrionario en tales especies están controladas de manera predominante por el genoma de la madre. La otra estrategia de desarrollo independiente, adoptada por las aves y los reptiles, consiste en la producción de un huevo de gran tamaño que contiene suficiente vitelo como para que las etapas iniciales del desarrollo puedan transcurrir a menor velocidad. Esta estrategia elimina la necesidad de que el ovocito sinteticé y conserve grandes cantidades de ARN y de ribosomas antes de la fecundación.

La embriogénesis de los mamíferos recurre a algunas estrategias diferentes en lo fundamental de las utilizadas por los vertebrados inferiores. Dado que la conexión placentaria con la madre anula la necesidad de que el ovocito en crecimiento almacene grandes cantidades de vitelo, los óvulos de los mamíferos son muy pequeños. La segmentación de los mamíferos es un proceso prolongado que suele coincidir con el tiempo requerido para el transporte del embrión recién formado desde el lugar de la fecundación en la trompa de Falopio hasta el de la implantación en el útero. Una importante innovación en los estadios iniciales de la embriogénesis en los mamíferos es

la aparición del **trofoblasto**, el tejido especializado que origina la conexión trófica entre el embrión y la madre, durante el período de segmentación. La placenta representa la manifestación final de los tejidos trofoblásticos.

Segmentación

Morfología

Comparada con la mayor parte de las demás especies, la segmentación en los mamíferos es un proceso lento que se mide en días más que en horas. El desarrollo avanza a la velocidad aproximada de una división celular diaria durante los 2 primeros días (**figs. 3.1 y 3.2**). Después del estadio de dos células, la segmentación de los mamíferos es asíncrona, ya que una de las dos células (**blastómeras**) se divide para dar lugar a un embrión de tres células. Cuando el embrión consta de unas 16 células se denomina **mórula** (derivado de la palabra latina que significa «mora»).

Al principio del estadio de ocho células, los embriones de los mamíferos placentarios entran en una fase llamada de **compactación**, en cuyo desarrollo las blastómeras más externas se adhieren íntimamente entre sí mediante uniones en hendidura o nexos y uniones estrechas, perdiendo su identidad individual cuando se las observa desde la superficie. La compactación está mediada por la concentración de moléculas de adhesión celular activadas por el calcio (Ca^{++}), como la **E-cadherina**, en un anillo alrededor de la superficie apical de las blastómeras. La actividad de un sistema de transporte de sodio (Na^+) basado en la Na^+,K^+ -adenosina trifosfatasa (ATPasa) permite que el Na^+ y el agua (H_2O) atraviesen las blastómeras externas que constituyen una especie de epitelio y se acumulen en los espacios que dejan las blastómeras internas. Este proceso, que tiene lugar unos 4 días después de la fecundación, se llama **cavitación**, y el espacio lleno de líquido recibe el nombre de **blastocelo** (**cavidad blastocística**). En esta fase, el embrión en conjunto se denomina **blastocisto** (**fig. 3.3**).

En el período de blastocisto, el embrión, que aún está rodeado de la membrana pelúcida, consta de dos tipos de células: una capa epitelial externa (el **trofoblasto**), que rodea a un pequeño grupo interno llamado **masa celular interna** (v. **fig. 3.1**). Cada blastómera de los estadios de dos y de cuatro células contribuye a la formación de ambos tipos celulares, masa celular interna y trofoblasto. El extremo del blastocisto que contiene la masa celular interna se denomina **polo embrionario**, y el extremo opuesto **polo abembrionario**. La aparición de estos dos tipos celulares refleja los cambios principales en términos de organización que han tenido lugar en el embrión y representa la especialización de las blastómeras en dos linajes celulares

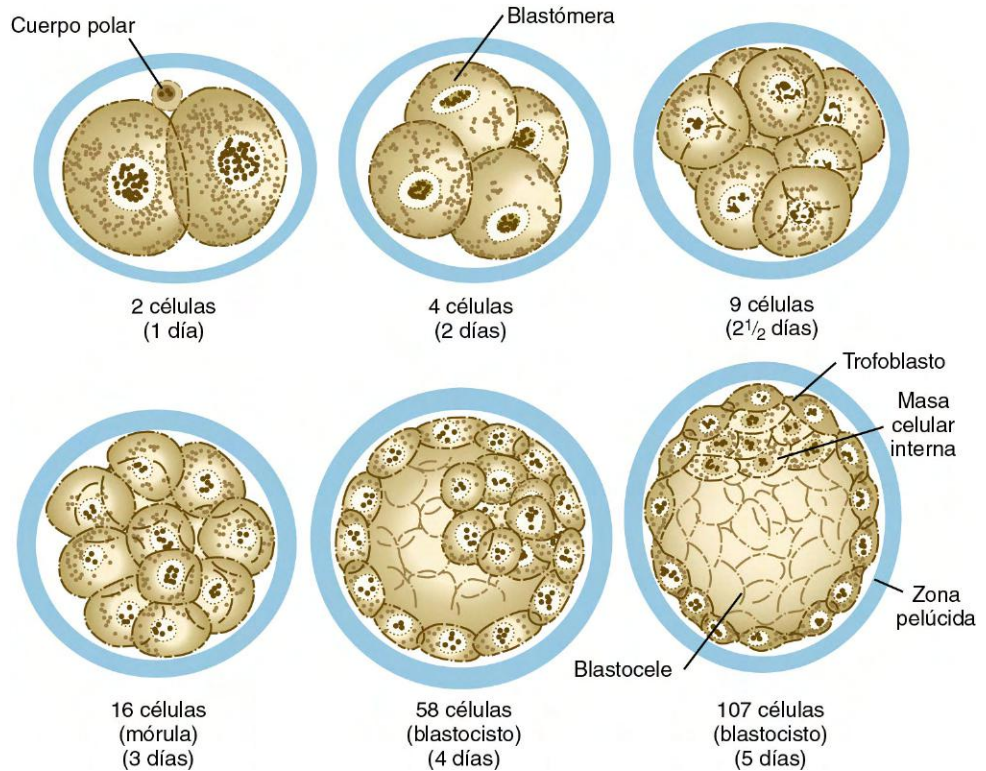


Fig. 3.1 Esquemas de las primeras fases de la segmentación en los embriones humanos. Los dibujos de los estadios de 58 y de 107 células representan secciones del embrión.

distintos. Las células de la masa interna darán origen al cuerpo mismo del embrión y además a varias estructuras extraembrionarias, mientras que las células del trofoblasto sólo formarán estructuras extraembrionarias, incluidas las capas más externas de la placenta. Existen cada vez más pruebas de que el **factor de crecimiento fibroblástico-4**, un factor de crecimiento secretado por las células de la masa celular interna, participa en el mantenimiento de la actividad mitótica en el trofoblasto que la cubre.

Control molecular, genético y del desarrollo de la segmentación

A medida que se incrementa el número de células, la segmentación de los mamíferos es un período dominado por varios eventos críticos para el desarrollo. El más temprano es la transición al cigoto de productos génicos maternos. Otro es la polarización de los blastómeros individuales, lo que sienta las bases de los mecanismos del desarrollo que tienen como resultado la subdivisión del embrión en segmentación en dos tipos distintos de células: el trofoblasto y la masa celular interna (v. **fig. 3.1**). La mayoría de los estudios acerca de biología y genética moleculares de las primeras etapas del desarrollo embrionario de los mamíferos se han realizado en ratones. Hasta que exista más información sobre la embriogénesis temprana en los primates, los resultados obtenidos a partir de la experimentación sobre ratones deben utilizarse como guía.

Como consecuencia de la falta de un almacenamiento masivo de ribosomas y ARN maternos durante la ovogénesis, el embrión de los mamíferos en desarrollo ha de contar con la activación de los productos génicos embrionarios en una etapa muy temprana. La mayor parte de los productos procedentes de la transcripción materna se han degradado durante el estadio de dos células (**fig. 3.4**). Sin embargo, algunos de estos productos estimulan la activación del genoma embrionario,

volviéndose a producir ARN para un significativo número de genes (>1.500) durante el tiempo en que la segmentación ha avanzado al estadio de cuatro células. No parece observarse una transición brusca entre cese de la dependencia de los productos génicos puramente maternos y el inicio de la transcripción del genoma embrionario. Algunos productos génicos paternos (como las isoformas de la β -glucuronidasa y la β_2 -microglobulina) aparecen en el embrión muy pronto, mientras los ARNm maternos de la actina y las histonas siguen siendo utilizados para la producción de las proteínas correspondientes. Como indicación de hasta qué punto en estas primeras etapas el embrión depende de sus propios productos génicos, el desarrollo no sigue pasada la fase de dos células si se inhibe la transcripción del ARNm en el ratón. Por el contrario, un tratamiento similar en los embriones de los anfibios no interrumpe el desarrollo hasta las fases finales de la segmentación, cuando comienzan a sintetizarse los ARNm necesarios para controlar los movimientos morfogénicos y la gastrulación.

Los ovocitos y los espermatozoides maduros son inactivos desde el punto de vista transcripcional, fundamentalmente porque su ADN está fuertemente metilado. **Metilación** que ocurre en dinucleótidos CpG normalmente inactivados por genes asociados. Semejante inactivación es, a menudo, denominada **regulación epigenética**, ya que no es suficiente para alterar la secuencia fundamental del ADN. La metilación puede ser inactivada por genes informacionales o por sus reguladores (p. ej., realzadores o promotores). A lo largo de la vida de un individuo ocurren ciclos pronunciados de metilaciones y desmetilaciones (**fig. 3.5**). En las 4 horas posteriores a la fecundación el genoma paterno sufre una rápida y masiva desmetilación. La desmetilación del genoma materno ocurre más gradualmente hasta el inicio de la mórula, estadio en el que todo el ADN está desmetilado al máximo. La remetilación sigue en la masa celular interna hasta el estadio de blastocisto tardío, en el que retorna a sus niveles más altos. Dentro de la línea

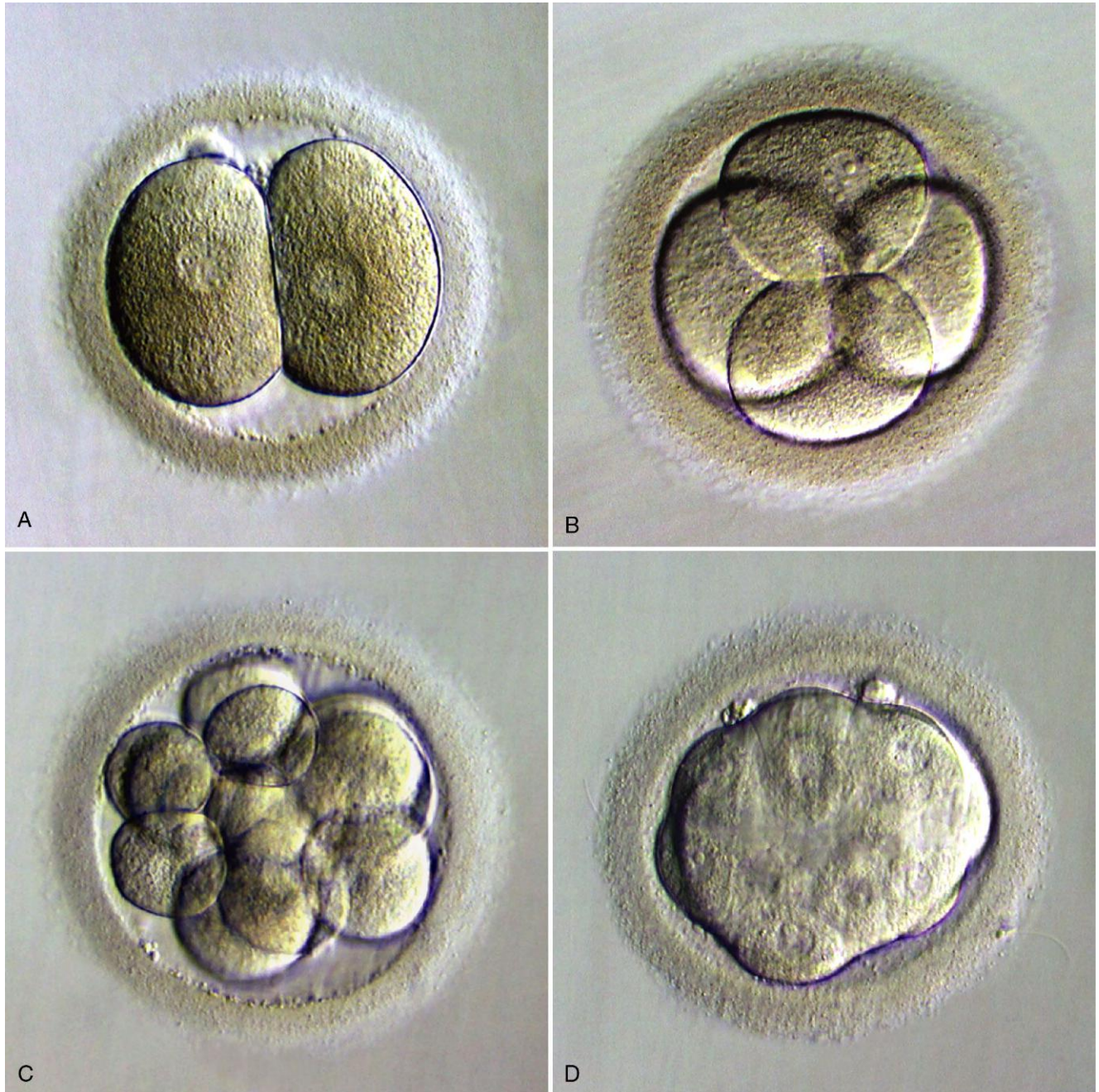


Fig. 3.2 Microfotografías de las etapas de la segmentación de óvulos humanos fecundados in vitro. **A**, Dos blastómeras. **B**, Cuatro blastómeras. **C**, Doce blastómeras. **D**, Mórula en fase de compactación tardía (5 días). (De Veeck LL, Zaninovic N: An atlas of human blastocysts, Boca Raton, Fla, 2003, Parthenon.)

celular germinal, los altos niveles de metilación característicos del embrión temprano descienden después de que las células germinales primordiales han ingresado en la cresta genital. La remetilación ocurre durante la gametogénesis tardía e imprime (v. pág. 43) características maternas o paternas en los gametos, teniendo en algún caso profundos efectos sobre los genes de los embriones derivados de esos gametos. El control epigenético no está confinado a los patrones de metilación. Desde muy temprano, en el cigoto se producen diferentes patrones de histonas en asociación con la cromatina, como consecuencia de las pronunciadas diferencias en la expresión génica entre los pronúcleos masculino y femenino.

En el primer par de días después de la fecundación, la actividad transcripcional del embrión en proceso de segmentación

es muy baja. De forma similar, los ovocitos fecundados y los embriones tempranos de los mamíferos poseen una capacidad limitada para la traslación de los ARNm. El factor limitante de la eficiencia traslacional puede ser el escaso número de ribosomas encontrados en el ovocito. Durante la segmentación, los productos derivados de los cromosomas maternos y paternos participan activamente en los procesos que dirigen el desarrollo. Los embriones haploides mueren con frecuencia durante la segmentación o justo después de la implantación. Sin embargo, existen marcadas evidencias de que el control de las fases iniciales del desarrollo supone algo más que la mera presencia de un juego diploide de cromosomas en cada célula.

Una de las primeras manifestaciones de la expresión génica embrionaria es la polarización de las blastómeras en el embrión

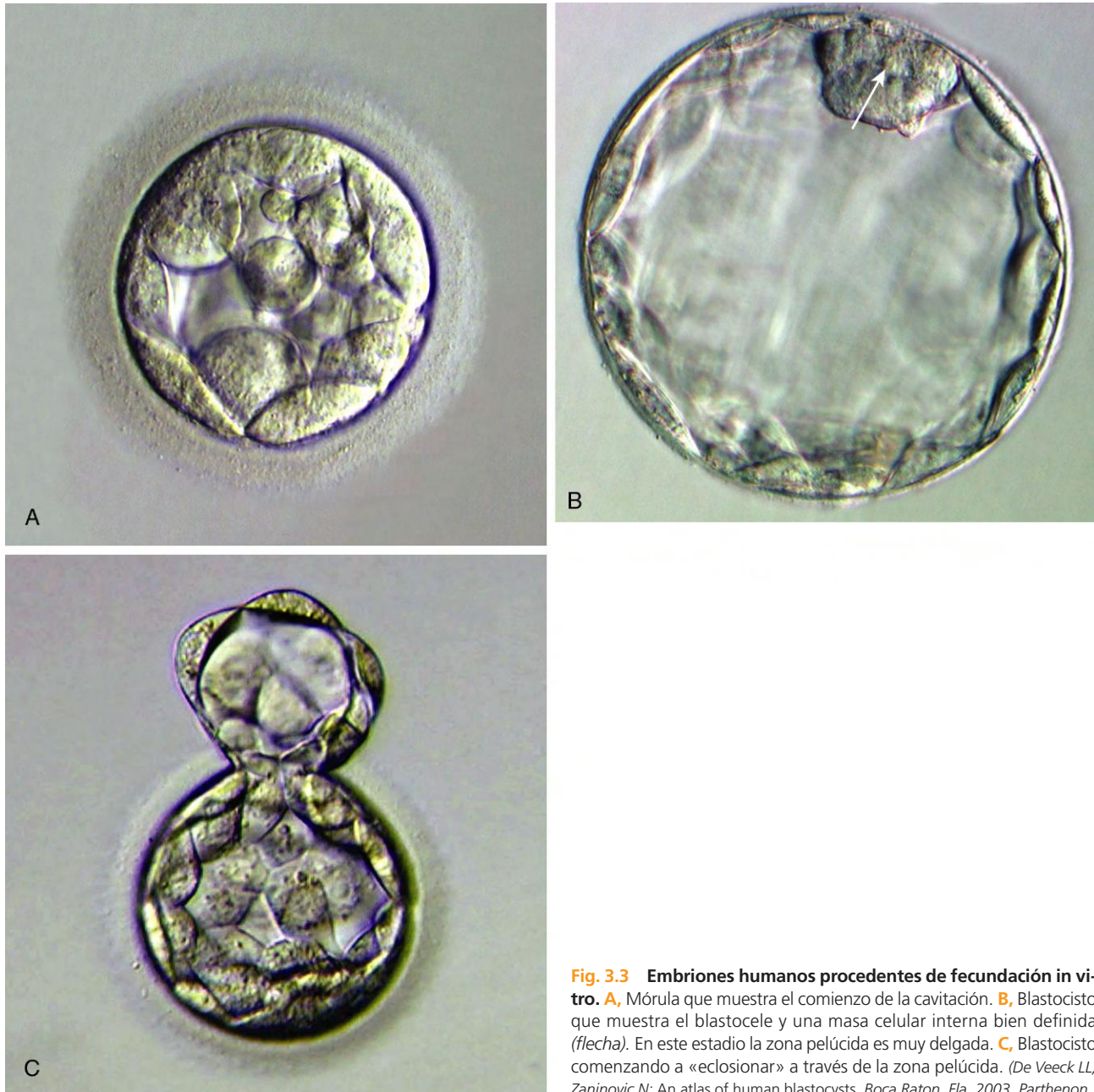


Fig. 3.3 Embriones humanos procedentes de fecundación *in vitro*. **A**, Mórula que muestra el comienzo de la cavitación. **B**, Blastocisto que muestra el blastocelo y una masa celular interna bien definida (flecha). En este estadio la zona pelúcida es muy delgada. **C**, Blastocisto comenzando a «eclosionar» a través de la zona pelúcida. (De Veeck LL, Zaninovic N: An atlas of human blastocysts, Boca Raton, Fla, 2003, Parthenon.)

de 8-16 células, en las que son claramente reconocibles las superficies apicales y basales. La polarización de las blastómeras constituye uno de los pasos más importantes en el desarrollo temprano de los mamíferos y hasta donde sabemos es la decisión que lleva a la aparición de dos líneas celulares separadas (el trofoblasto y la masa celular interna) a partir de las homogéneas blastómeras iniciales. Hasta el estadio de 8 células en los ratones, todas las blastómeras son virtualmente idénticas. En el embrión de 8 células las superficies celulares están cubiertas de microvellosidades y conexiones intercelulares, mediadas por **E-cadherina**. Poco después, se detectan diferencias entre las células polarizadas que tienen al menos una superficie situada en la cara externa del embrión y aquellas no polarizadas que están rodeadas por completo de otras blastómeras. Las células polarizadas externas están destinadas a formar el trofoblasto, mientras que aquellas células localizadas en el interior están destinadas a formar la masa celular interna, de la que procederá el cuerpo del embrión.

La relación entre la posición de las blastómeras y su destino final en el desarrollo se incorporó a la **hipótesis de dentro-fuera**. La esencia de esta hipótesis es que el destino de una blastómera es consecuencia de su posición más que de sus propiedades intrínsecas. Las blastómeras externas acaban diferenciándose en el trofoblasto, mientras que las internas constituyen la masa celular interna. Si en la superficie de un embrión en fase temprana se sitúan las blastómeras marcadas de otros embriones disgregados, normalmente contribuyen a la aparición del trofoblasto. Por el contrario, si las mismas células marcadas se introducen en el embrión anfitrión participan en la formación de la masa celular interna (fig. 3.6).

El **modelo de polaridad celular** ofrece una explicación alternativa para la conversión de las blastómeras genéricas en trofoblasto o en masa celular interna. De acuerdo con esta hipótesis, si el plano de la división celular de una blastómera del estadio de ocho células es paralelo a la superficie externa del embrión, la

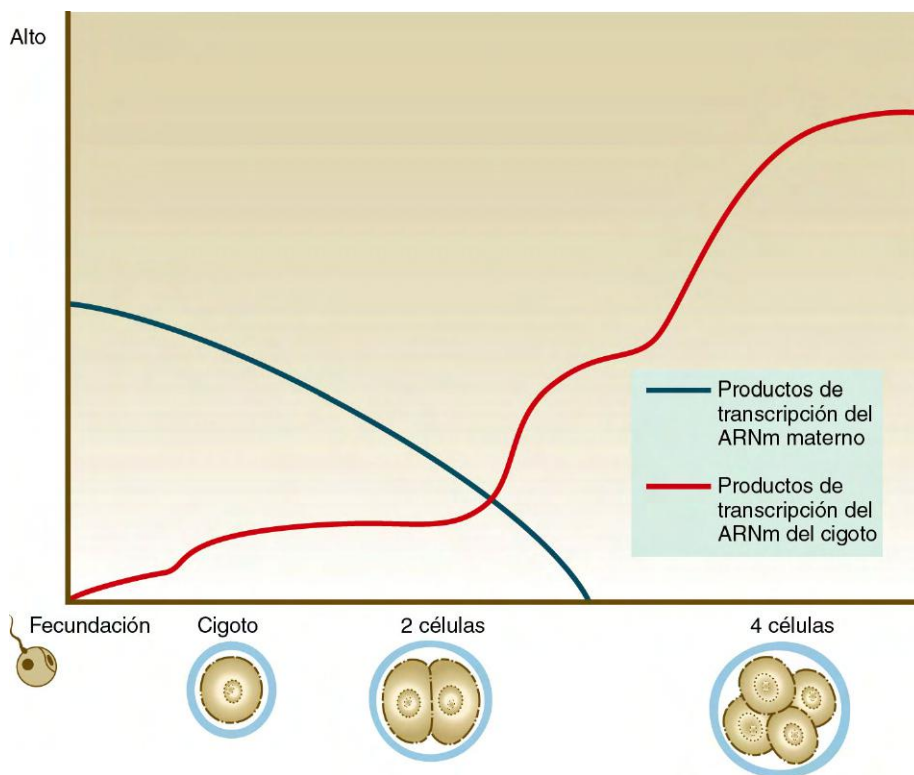


Fig. 3.4 Abundancia relativa de productos de transcripción maternos con respecto al cigoto en embriones en fase de segmentación temprana. La línea azul corresponde al ARNm materno y la línea roja al ARNm del cigoto.

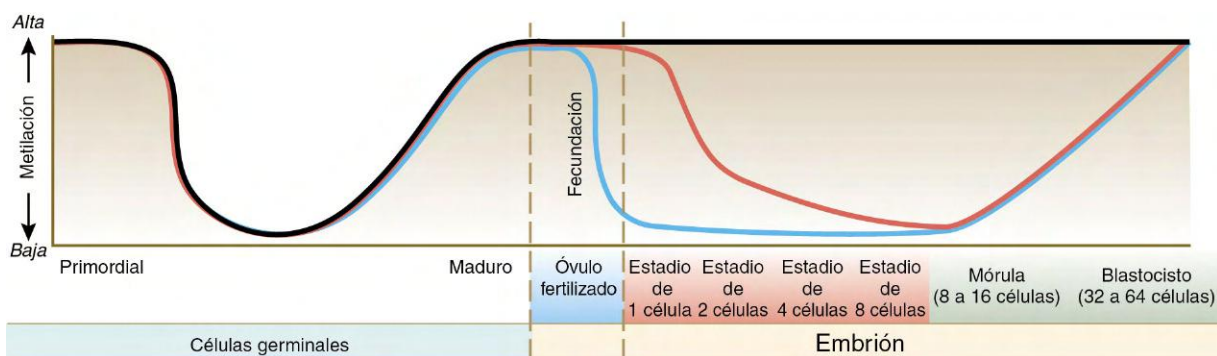


Fig. 3.5 Metilación de varias clases de genes durante la maduración de los gametos y la segmentación. Las células germinales primordiales en fase de migración están altamente metiladas, pero esta metilación desciende cuando ingresan en la gónada primitiva, para aumentar posteriormente en los últimos estadios de la maduración de los gametos. Después de la fertilización, la metilación permanece alta en los genes con impronta parental (línea negra), pero disminuye rápidamente, mediante desmetilación enzimática, en el ADN del pronúcleo masculino (línea azul), mientras que la desmetilación es más lenta (a lo largo de varios días) en el cromosoma femenino (línea roja). En el estadio de blastocisto retornan los altos niveles de metilación. (Modificada de Santos F, Dean W, *Reproduction* 127:643-651, 2004.)

© Elsevier. Fotocopiar sin autorización es un delito.

célula hija externa desarrolla una polaridad, de tal forma que su superficie apical mira a la zona pelúcida (fig. 3.7). La célula hija interna permanece apolar y va a formar parte de la masa celular interna. Las evidencias experimentales sugieren la necesidad de un elemento clave subyacente a las células hijas para la adquisición hereditaria, por parte de las células externas, de un parche de membrana celular externa conteniendo microvellosidades y filamentos de actina estabilizantes de la proteína **ezrin**. Se ha postulado que las proteínas que producen polaridad en las células externas proceden directamente de la diferenciación de la línea trofoblástica. Un aspecto común de la hipótesis de dentro-fuera y del modelo de polaridad celular es reconocer que una célula que no tiene contacto con la superficie no se desarrolla como trofoblasto, sino que formará parte de la masa celular interna.

A pesar de que en el estadio de 16 células el embrión está formado por células externas polarizadas y células internas no polarizadas claramente reconocibles, células de un tipo pueden transformarse en células del otro tipo. Así, si trasplantamos células de la masa celular interna de un embrión a la superficie externa de otro embrión pueden producir trofoblasto, del mismo modo que células externas trasplantadas al interior pueden producir masa celular interna. En el estadio de 32 células, la capacidad de transformación fenotípica se ha perdido en su mayor parte. Algunos investigadores han mostrado que las células de la masa celular interna del embrión de 16 células todavía retienen la maquinaria molecular para convertirse en células trofoblásticas, ya que si las células se exponen a la superficie pueden transformarse en células trofoblásticas

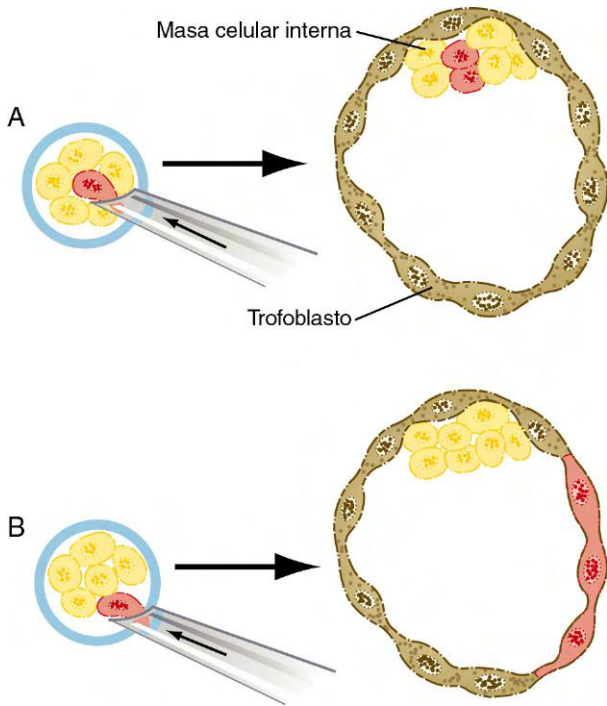


Fig. 3.6 Experimentos que ilustran la hipótesis de dentro-fuera sobre la determinación celular en los embriones de los mamíferos durante sus fases precoces. **A**, Si se introduce una blastómera marcada en el interior de una mórula, ésta y su descendencia pasan a formar parte de la masa celular interna. **B**, Si se coloca una blastómera marcada en el exterior de una mórula receptora, ésta y su descendencia contribuyen al trofoblasto.

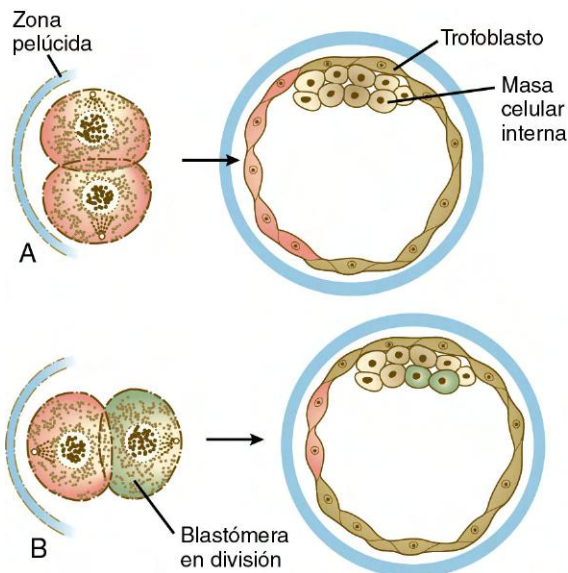


Fig. 3.7 El modelo de la polarización celular en la diferenciación de las blastómeras. **A**, Si el plano de segmentación de una blastómera es perpendicular a la superficie del embrión, cada célula hija se transforma en trofoblasto. **B**, Si el plano de segmentación es paralelo a la superficie, la blastómera hija localizada en la superficie se transforma en trofoblasto, mientras que la célula hija localizada en el interior pasa a formar parte de la masa celular interna.

sin necesidad de sintetizar nuevo ARNm. Experimentos de este tipo muestran que el **desarrollo potencial**, o **potencia prospectiva** (los tipos de células que un precursor es capaz de formar) es mayor que su destino de **desarrollo normal**, o **significación prospectiva** (los tipos de células que un precursor forma normalmente).

Los cambios en el fenotipo de las células internas y externas se acompañan de diferencias moleculares importantes. El factor de transcripción **Cdx-2** es crítico para la formación de las células del trofoblasto. **Cdx-2** es esencial para la diferenciación trofoblástica y además es antagonista de la expresión de las moléculas asociadas con la masa celular interna. El incremento de los niveles de **Cdx-2** favorece la formación de moléculas asociadas con la polarización e incrementa la proporción de células sometidas a división celular simétrica, aumentando así el número de células trofoblásticas. Las mutaciones de **Cdx-2** fallan en la implantación en epitelio endometrial.

En contraste con las células del trofoblasto, que van incrementando su carácter epitelial, las células de la masa celular interna expresan moléculas que se asocian con la gran flexibilidad del desarrollo. Tres de estas moléculas son **oct-4**, **Nanog** y **Sox-2**.

El gen **oct4** codifica un factor de transcripción específico que se une al octámero ATTGCAT en el ADN. Ésta es una relación cerrada entre la expresión del gen **oct4** y el alto grado de indiferenciación de las células. En ratones, la proteína **oct-4** de origen materno se localiza en el ovocito y es activa en el cigoto. Tras un descenso experimentalmente inducido de la proteína **oct-4**, el desarrollo se detiene en el estadio de una célula. Esto muestra que la proteína **oct-4** de origen materno es necesaria para permitir el desarrollo hasta el estadio de dos células, momento en el que comienza la transcripción de los genes del embrión.

Oct-4 se expresa en todos los blastómeros hasta el estadio de mórula. A medida que varios tipos celulares diferenciados comienzan a surgir en el embrión, los niveles de expresión del gen **oct4** disminuyen en estas células hasta hacerse prácticamente imperceptibles. Este descenso fue observado, en primer lugar, en las células destinadas a formar estructuras extraembrionarias y finalmente en las células de las capas embrionarias específicas a medida que surgen a partir de la línea primitiva (v. cap. 5). Incluso después de que virtualmente todas las células del embrión hayan dejado de expresar el gen **oct4**, éste es todavía detectable en las células germinales primordiales cuando migran desde la región alantoidea a las crestas genitales. A causa de este patrón de distribución, se sospecha que la proteína **oct-4** desempeña un papel regulador en el mantenimiento del estadio indiferenciado y en el establecimiento y mantenimiento de la pluripotencialidad de las células germinales.

Otros dos genes importantes en el desarrollo temprano son **Nanog** y **Sox2**. Las células internas, resultantes de la división de las células del embrión de ocho células, comienzan a producir **Sox-2**, que se une al ADN en asociación con **oct-4** para regular la expresión de los genes que, a su vez, regulan la diferenciación celular. **Nanog** aparece inicialmente en la mórula tardía y junto a **oct-4** desempeña funciones en el mantenimiento de la masa celular interna. En ausencia de función de **Nanog**, las células de la masa celular interna se diferencian en endodermo primitivo (hipoblasto), mientras que la ausencia de función de **oct-4** origina que las células de la masa celular interna se diferencien en trofoblasto. En general, aunque por diferentes mecanismos, ambos tipos celulares, trofoblasto y masa celular interna, tienen normalmente inhibida su capacidad para transformarse en el otro tipo celular.

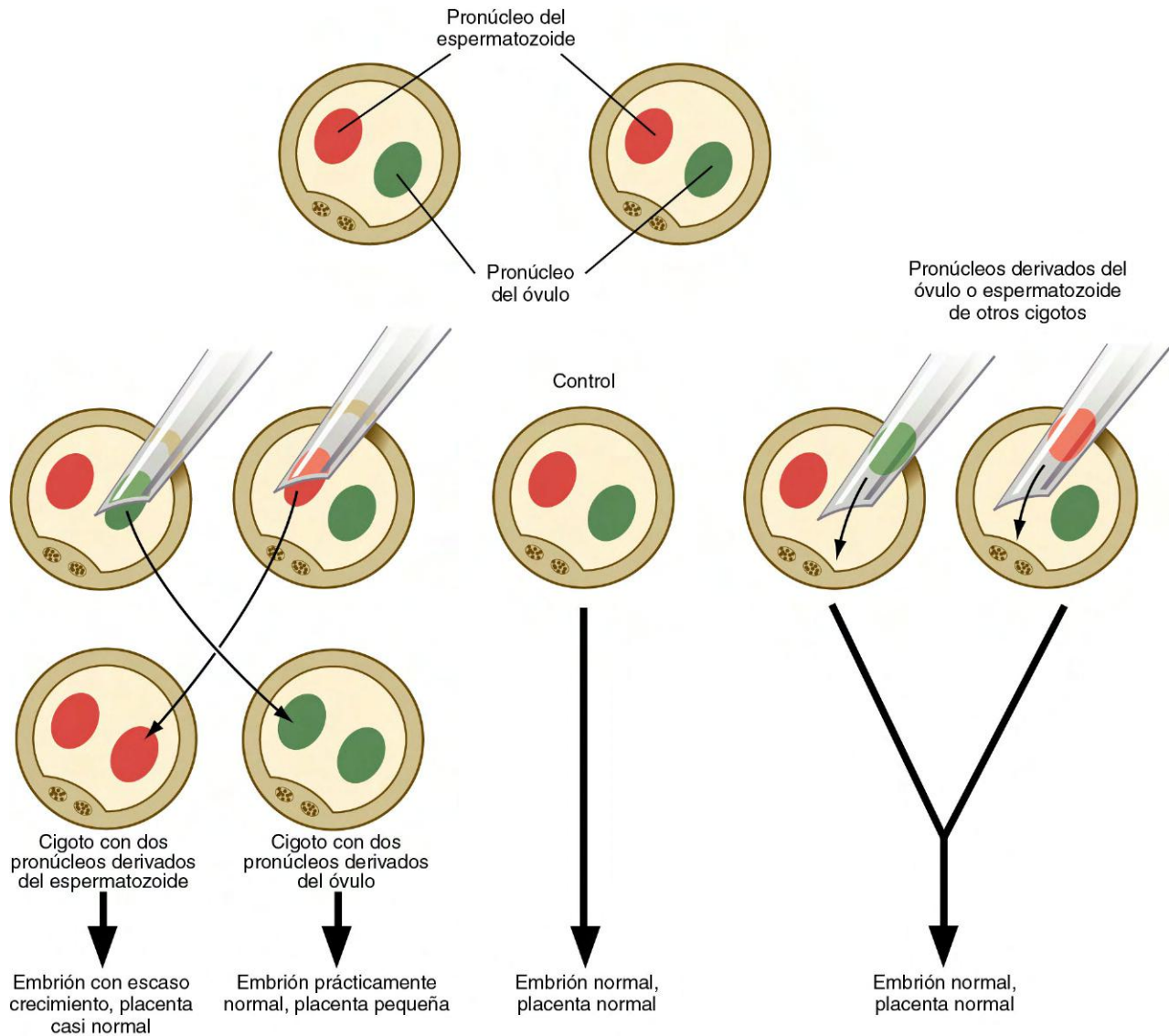


Fig. 3.8 Demostraciones experimentales de la impronta parental mediante el uso de trasplantes pronucleares.

Impronta parental

La experimentación, junto con la observación de determinadas alteraciones infrecuentes del desarrollo en ratones y en los seres humanos, ha mostrado que la expresión de ciertos genes derivados del óvulo difiere de la de los mismos genes cuando derivan del espermatozoide. Estos efectos, denominados **impronta parental**, se manifiestan de diversas formas. Es posible extraer un pronúcleo de un óvulo de ratón recién inseminado y sustituirlo por otro procedente de un óvulo distinto también inseminado y en una fase similar del desarrollo (fig. 3.8). Si un pronúcleo masculino o femenino se elimina y se cambia por otro masculino o femenino correspondiente, el desarrollo es normal. Si se retira un pronúcleo masculino y se reemplaza por otro femenino (con lo que se obtiene un cigoto con dos pronúcleos femeninos), el embrión en sí mismo se desarrolla con bastante normalidad, pero la placenta y el saco vitelino lo hacen de forma deficiente. Por el contrario, un cigoto con dos pronúcleos masculinos origina un embrión con problemas graves de crecimiento, mientras que la placenta y el saco vitelino son casi normales.

La impronta parental ocurre durante la gametogénesis. La metilación del ADN, efectuada a través de centros de impronta específicos, es uno de los principales medios de la impronta y propicia una expresión diferencial de los alelos paternos y maternos de los genes que reciben la impronta. Estos genes que reciben la impronta tienen silenciada la transcripción, operan en este período y, posiblemente, en la edad adulta, pero una impronta determinada no se transmite a la descendencia de un individuo. En su lugar, se borra la impronta parental de los genes y se establecen otras nuevas en los óvulos y los espermatozoides durante la gametogénesis.

No todos los genes tienen impronta parental, aunque las estimaciones actuales sugieren que más de 2.100 genes humanos están afectados por la misma. La [correlación clínica 3-1](#) analiza algunas entidades y síndromes asociados con la impronta parental.

Inactivación del cromosoma X

Otro ejemplo de desigualdad en la expresión genética durante las etapas iniciales del desarrollo embrionario es el patrón de

CORRELACIÓN CLÍNICA 3.1

Trastornos y síndromes asociados a la impronta parental

Un ejemplo sorprendente de impronta parental en el ser humano es la **mola hidatiforme** (v. fig. 7.16) que se caracteriza por el desarrollo excesivo de los tejidos trofoblásticos frente a un progreso casi inexistente del embrión. Esta entidad puede ser el resultado de la fecundación de un óvulo por dos espermatozoides y el consiguiente fracaso del genoma materno para participar en el desarrollo, o de la duplicación de un pronúcleo espermático en un óvulo «vacío». Dicha forma de desarrollo tan anómala sustenta la hipótesis de que la impronta parental favorece el crecimiento del trofoblasto a expensas del embrión. Otros síndromes también se basan en la impronta parental. El **síndrome de Beckwith-Wiedemann**, caracterizado por macrosomía fetal y una mayor incidencia de neoplasias en la infancia, se ha localizado en la región con impronta parental del

cromosoma 11, que contiene los genes del factor de crecimiento similar a la insulina-II (IGF-II, que promueve la proliferación celular) y de H19 (un supresor del crecimiento). Este síndrome se presenta cuando los dos alelos del gen *IGF-II* expresan un patrón de impronta parental. Otro ejemplo interesante corresponde a la delección de regiones del brazo largo del cromosoma 15, específicamente la que afecta al gen *UBE3A*. Los niños de ambos sexos que heredan la delección materna contraen el **síndrome de Angelman**, que consta de retraso mental profundo, convulsiones y ataxia. Un niño que herede la delección paterna de la misma región sufre el **síndrome de Prader-Willi**, caracterizado por obesidad, talla baja, hipogonadismo, labio superior arqueado y retraso mental leve.

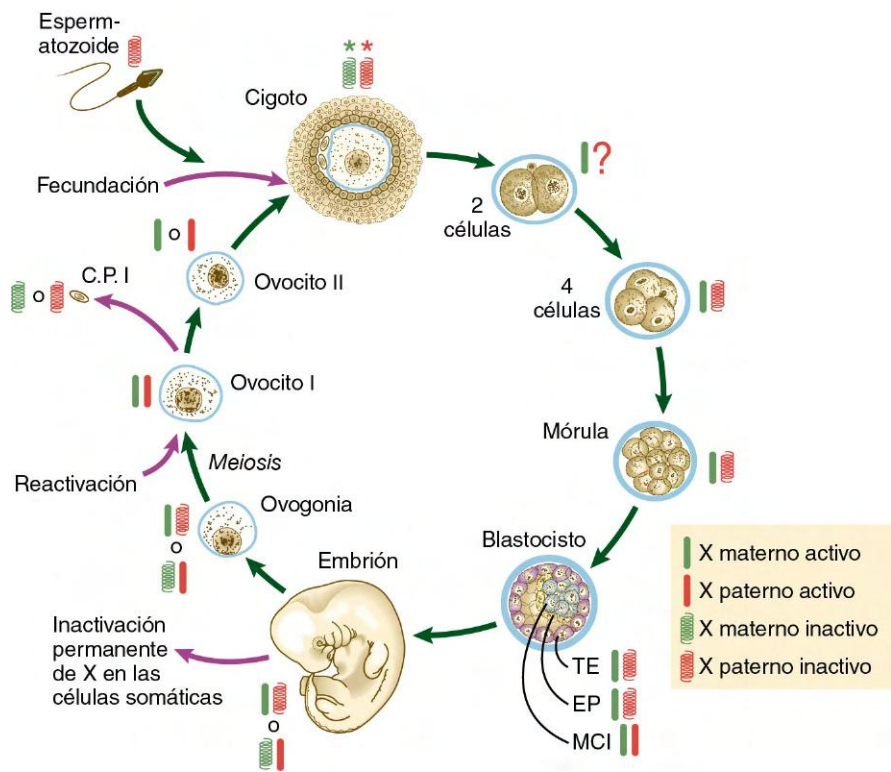


Fig. 3.9 Inactivación y reactivación del cromosoma X durante el ciclo de vida de los mamíferos. Los símbolos rojo y verde se refieren a la inactivación paterna (rojo) y materna (verde) del cromosoma X. C.P. I, primer cuerpo polar; EP, endodermo primitivo (extraembrionario); MCI, masa celular interna; TE, trofoectodermo. (Basada en Gartler SM, Riggs AD: *Annu Rev Genet* 17:155-190, 1983; y Thorvaldsen JL, Verona RI, Bartolomei MS: *Dev Biol* 298:344-353, 2006.)

inactivación del cromosoma X en los embriones femeninos. Es bien conocido por estudios citogenéticos que uno de los dos cromosomas X está inactivado en las células femeninas por su condensación extrema. Éste es el origen de la **cromatina sexual**, o **corpúsculo de Barr**, que puede observarse en estas células pero no en las de los varones sanos. El objetivo de la inactivación del cromosoma X es la compensación de la dosis o impedir que las células tengan un exceso de productos génicos del cromosoma X.

La inactivación del cromosoma X se inicia en el **centro de inactivación de X**, un locus exclusivo de este cromosoma. El *XIST* (transcrito específico de X inactivo), uno de los genes del centro de inactivación, produce una gran cantidad de ARN sin capacidad para codificar proteínas. El ARN de *XIST* permanece en el núcleo y cubre al cromosoma X inactivo por completo, con lo que no permite ninguna transcripción posterior de éste. En el cromosoma X inactivado, el gen *XIST* se desmetila y se expresa, mientras que en el X activo está metilado y silente.

Estudios genéticos muestran una compleja historia ontogénica de la inactivación del cromosoma X (fig. 3.9). En el cigoto femenino ambos cromosomas X son transcripcionalmente inactivos, si bien son sensibles a las acciones de *XIST*, debido a la inactivación global de la transcripción en los períodos iniciales de la segmentación. En el estadio de cuatro células y hasta la mórula, el cromosoma X paterno se inactiva como consecuencia de la impronta parental. Cuando el embrión se transforma en blastocisto, el cromosoma X paterno permanece inactivado en el trofoblasto y en el hipoblasto (v. fig. 5.1), pero en la masa celular interna ambos cromosomas X continúan activos. A medida que se diferencian las células de la masa celular interna, las células somáticas se ven sometidas aleatoria y permanentemente a los efectos de la inactivación del cromosoma X. Dentro de la línea de células germinales, la activación de ambos cromosomas X ocurre durante la primera división meiótica.

Propiedades del desarrollo de los embriones en el período de segmentación

La embriogénesis temprana de los mamíferos se considera un proceso profundamente regulador. La **regulación** es la capacidad de un embrión o del esbozo de un órgano para dar lugar a una estructura normal cuando se le ha añadido o se han eliminado partes del mismo*. A nivel celular, esto significa que los destinos de las células en un sistema regulador no están fijados de forma irreversible y que éstas pueden aún responder a las influencias ambientales. Debido a que la asignación de las blastómeras a los diferentes linajes celulares es una de las principales características del desarrollo de los mamíferos, resulta importante identificar los factores ambientales implicados en ella.

De las técnicas experimentales empleadas para mostrar las propiedades reguladoras de los embriones en sus etapas iniciales, la más sencilla consiste en separar las blastómeras al principio de la segmentación y determinar si cada una de ellas puede dar lugar a un embrión completo. Este método se ha empleado para mostrar que las blastómeras aisladas de los embriones de 2 y, en ocasiones, de 4 células pueden completar un desarrollo normal, aunque en fases posteriores ya no son capaces de hacerlo. En los estudios con mamíferos se suele tomar una única célula de un embrión en fases tempranas de la segmentación y se inyecta en el blastocele de un anfitrión genéticamente distinto. Dichas células inyectadas se incorporan al embrión receptor para formar **quimeras** o **mosaicos**. Cuando las blastómeras donantes, con las correspondientes diferencias genéticas, se inyectan en estos embriones, sus células pueden ser identificadas mediante análisis histoquímico o citogenético, y determinarse su destino (los tejidos que surgen a partir de ellas). Los experimentos para confeccionar **mapas de destino** son significativos en embriología porque permiten seguir las vías por las que puede diferenciarse una célula concreta. Estos experimentos han demostrado que todas las blastómeras de un embrión de ratón de 8 células permanecen **totipotenciales**, es decir, mantienen la capacidad de originar cualquier tipo celular en el cuerpo. Incluso en la fase de segmentación de 16 células, algunas de ellas llegan a producir una descendencia que se encuentra en la masa celular interna y en el linaje trofoblástico.

Otra forma de demostrar con ratones las propiedades reguladoras de los embriones de los mamíferos durante las etapas iniciales del desarrollo es su disociación en blastómeras separadas y después la combinación de las correspondientes a dos o tres embriones (fig. 3.10). Las blastómeras combinadas pronto se agregan y se reorganizan para convertirse en un único embrión de gran tamaño, que continúa su desarrollo dando lugar a un **ratón tetraparental** o **hexaparental** de aspecto normal. Mediante distintas técnicas para producir embriones quiméricos es posible mezclar blastómeras y crear quimeras de combinación entre especies (p. ej., una oveja-cabra). Es probable que muchos mosaicos genéticos humanos (**quimeras**), en general reconocidos cuando algunas regiones del cuerpo son masculinas y otras femeninas, sean el resultado de la fusión temprana de dos embriones gemelos. Otras posibilidades para la formación de quimeras se relacionan con el intercambio celular durante las conexiones vasculares comunes.

*En oposición al desarrollo regulador está el desarrollo en mosaico, que se caracteriza por la incapacidad para compensar los defectos o integrar células adicionales en un todo unificado. En un sistema de mosaico, los destinos de las células están determinados de forma rígida, y la eliminación de algunas de ellas produce un embrión o una estructura que carecen de los componentes que las células extraídas estaban destinadas a formar. Muchos sistemas reguladores tienen una tendencia creciente a mostrar propiedades de mosaico según progresa el desarrollo.

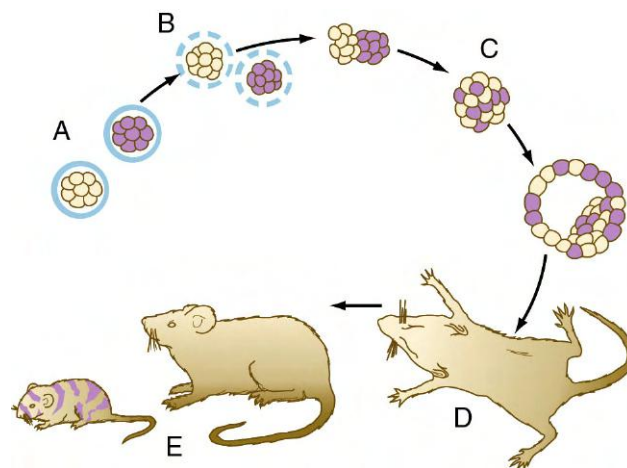


Fig. 3.10 Mecanismo de producción de embriones tetraparentales. A, Etapas de la segmentación de dos cepas diferentes de ratones. B, Eliminación de la zona pelúcida (círculos de trazos). C, Fusión de los dos embriones. D, Implantación de los embriones en una madre adoptiva. E, Descendencia quimérica obtenida a partir de los embriones implantados.

Una cuestión significativa en la embriología inicial de los mamíferos es conocer si alguno de los tres ejes corporales está representado en el ovocito o en el embrión temprano. Investigaciones en embriones de rata han mostrado, de forma dramática, diferentes puntos de vista. De acuerdo con uno de ellos, la posición del segundo corpúsculo polar después de la fertilización está típicamente relacionada con el primer plano de segmentación, como un marcador para el futuro eje anteroposterior. Esto puede sugerir que el ovocito, antes o justo después de la fertilización, posee al menos un eje predeterminado, como en el caso de muchos animales. Un punto de vista contrario, basado en la fotografía a lo largo del tiempo, afirma que no hay ningún plano axial determinado en el ovocito y el plano de la primera segmentación se orienta perpendicular a una línea trazada entre las posiciones finales de los pronúcleos masculino y femenino. De manera similar, los datos experimentales también son conflictivos en lo que respecta a la posibilidad de una relación predeterminada entre las estructuras del embrión de dos o cuatro células y los ejes corporales definitivos, que aparecen con el inicio temprano de la gastrulación. La mayor parte de las evidencias sugieren que el embrión precoz de los mamíferos es un sistema altamente regulador y que los ejes corporales no se fijan hasta el final de la segmentación o el principio de la gastrulación.

Manipulaciones experimentales de embriones en período de segmentación

Gran parte del conocimiento sobre las propiedades que caracterizan al desarrollo de los embriones de mamíferos en sus fases iniciales se ha obtenido mediante técnicas de manipulación experimental. Habitualmente, su uso debe combinarse con otras técnicas diseñadas para la fecundación in vitro y el cultivo y la transferencia de embriones (v. cap. 2).

Las estrategias clásicas para investigar las propiedades del desarrollo en los embriones son: 1) la extracción de una parte del embrión y la determinación de la forma en que el resto compensa esa pérdida (dichos **experimentos** se denominan de **deleción** o de **ablación**) y 2) la adición de una parte y la determinación de la forma en que el embrión integra el material añadido a su plan corporal global (dichos **experimentos** se denominan de **adición**). Aunque se han realizado experimentos

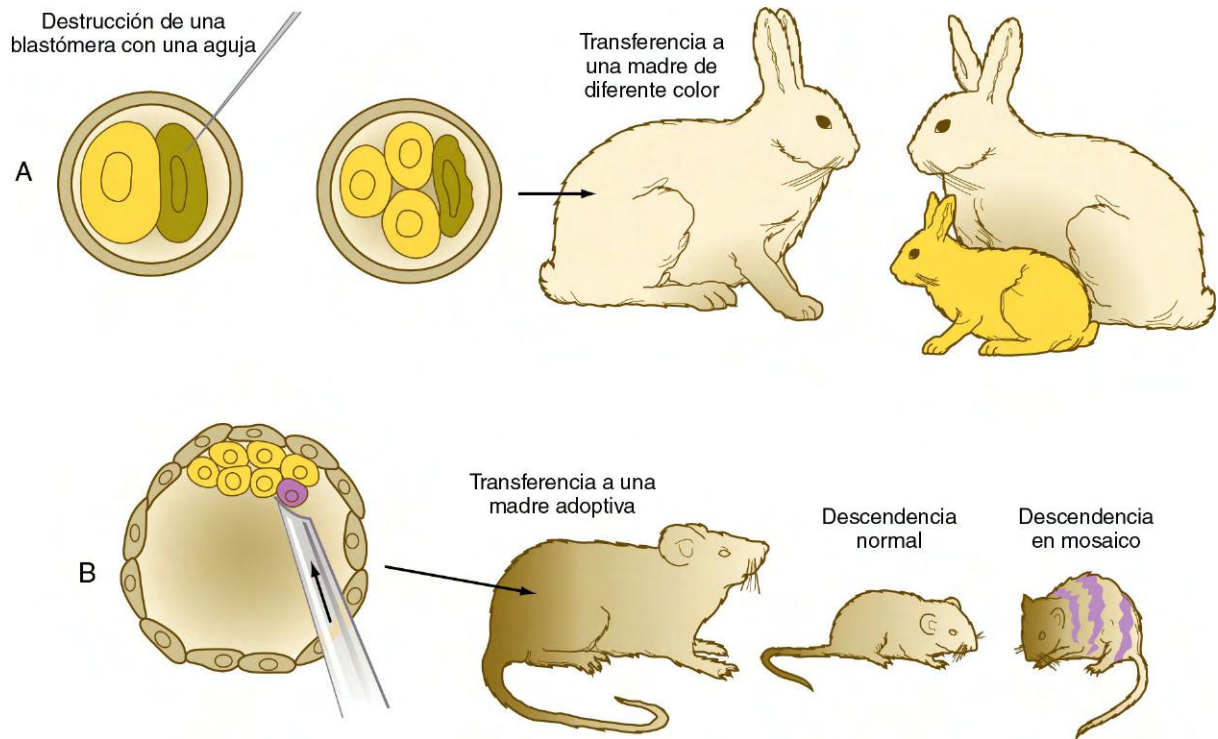


Fig. 3.11 Experimentos de adición y deleción de blastómeras. **A,** Si se destruye una blastómera con una aguja y el embrión se transfiere a una madre de distinto color, nace una cría normal con el mismo color que el embrión lesionado de forma experimental. **B,** Si se introduce una blastómera de una cepa diferente en un blastocisto se obtiene una cría en mosaico, que tiene manchas con el color característico de la cepa de la blastómera introducida.

de deleción, la estrategia seguida por los de adición ha resultado ser más fructífera para aclarar los mecanismos que controlan la embriogénesis de los mamíferos.

Los experimentos de adición y de deleción de blastómeras (fig. 3.11) han mostrado de forma convincente la naturaleza reguladora de los embriones de los mamíferos en etapas iniciales del desarrollo (es decir, la fuerte tendencia del sistema a recuperar la integridad). Dicho conocimiento es importante para entender por qué su exposición a influencias ambientales desfavorables en el ser humano normalmente da lugar bien a su muerte, bien a un embrión normal.

Una de las técnicas experimentales más poderosas ha consistido en inyectar células marcadas de forma genética o por medios artificiales en la cavidad blastocística de un embrión anfitrión (v. fig. 3.11B). Esta técnica se ha utilizado para demostrar que las células añadidas se integran con normalidad en el cuerpo del embrión receptor, proporcionando evidencias adicionales de la regulación embrionaria. Una aplicación igualmente eficaz de este método ha sido el estudio de los linajes celulares durante las primeras fases del embrión. Así, los investigadores han podido determinar la potencia de desarrollo de las células donantes al identificar la descendencia de estas células marcadas inyectadas.

Una técnica que proporciona amplios conocimientos sobre los mecanismos de control genético en el desarrollo de los mamíferos es la producción de **embriones transgénicos**. Estos embriones (habitualmente ratones) se consiguen mediante la inyección directa de ADN exógeno en el pronúcleo de los cigotos (fig. 3.12A). El ADN, que suele ser recombinante para un gen específico, tiene la capacidad de fusionarse con un elemento regulador diferente, que el investigador puede controlar.

Se pueden crear ratones transgénicos al inyectar en el pronúcleo de cigotos de ratón el gen de la hormona de crecimiento de la rata ligado a una región promotora de metalotioneí-

na (MT-I). Los cigotos inyectados se trasplantan a úteros de madres adoptivas, que dan a luz ratones transgénicos de aspecto normal. Más adelante, cuando estos animales reciben una alimentación rica en zinc, que estimula la región promotora MT-I, se activa el gen de la hormona de crecimiento de la rata y, como consecuencia, el hígado fabrica grandes cantidades de esta sustancia polipeptídica. La función del gen trasplantado es evidente; influidos por la síntesis de la hormona de crecimiento de la rata, los ratones transgénicos crecen hasta alcanzar un tamaño mucho mayor que sus compañeros de camada normales (fig. 3.13).

Además de la adición génica en embriones, se han desarrollado potentes técnicas para inactivar de forma específica genes o productos génicos. A nivel del ADN, es ahora común el **bloqueo** de un gen interesante como camino para determinar su función en el desarrollo normal. Durante la embriogénesis, algunos genes tienen diferentes funciones en diferentes períodos de tiempo y en distintos tejidos. Esta función en el desarrollo temprano puede ser tan crítica, que en su ausencia el embrión muere al principio de la gastrulación. Para hacer frente a este problema, se han ideado técnicas para interferir con promotores específicos de tejidos, de modo que la función de un gen sobre un determinado órgano (p. ej., el ojo) pueda ser interrumpida únicamente en el primordio de dicha estructura. Otras técnicas operan a nivel del ARN. Por ejemplo, si se inyecta ARNi (ARN de interferencia) no codificado en un embrión disminuye drásticamente la expresión génica, aunque no se produce bloqueo. A nivel proteico y mediante ingeniería genética, se pueden inyectar moléculas receptoras no funcionales que pueden desplazar a las moléculas normales y unirse a moléculas señalizadoras sin capacidad de transducir la señal en el interior de la célula. Existen situaciones en que cada una de estas técnicas puede ser utilizada para investigar una cuestión particular del desarrollo.

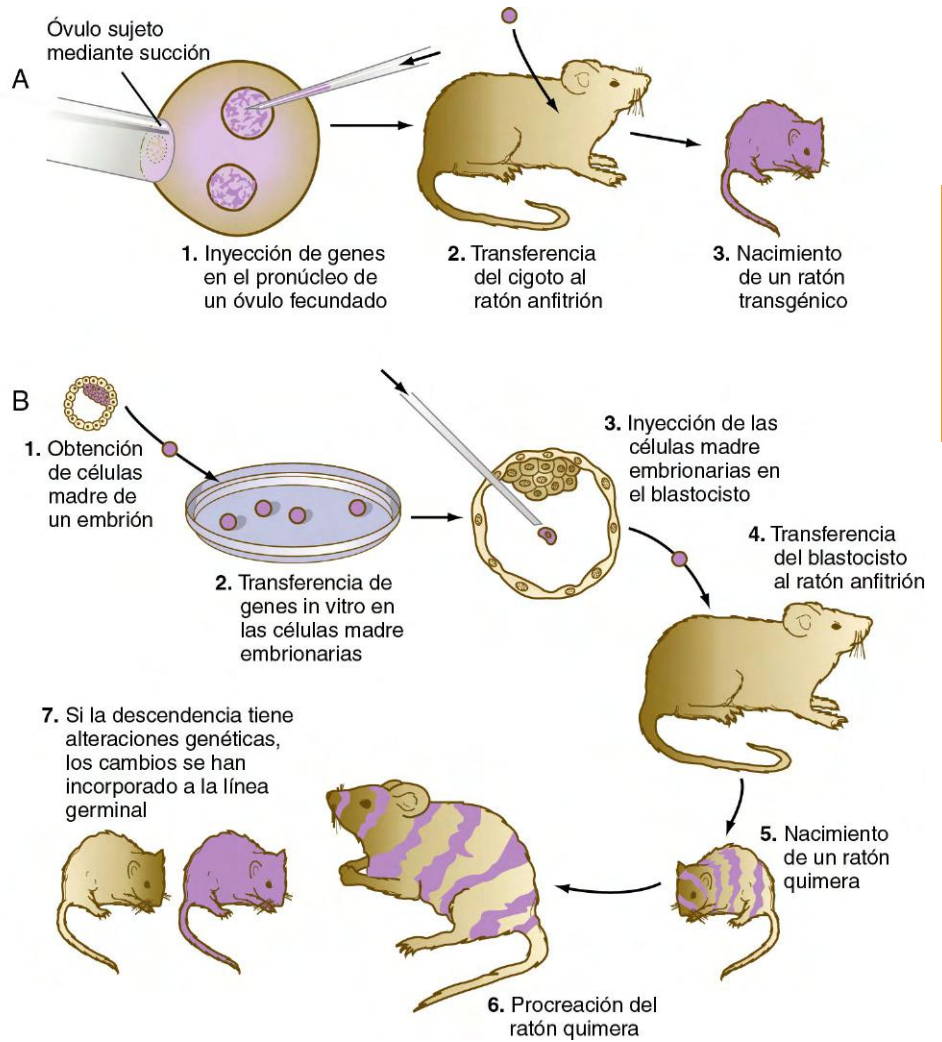


Fig. 3.12 **A**, Técnica para crear ratones transgénicos por inyección en los pronúcleos. **B**, Técnica para introducir genes en ratones, poniéndolos primero en células madre embrionarias y después insertando las células madre transfectadas en un blastocisto por lo demás normal.

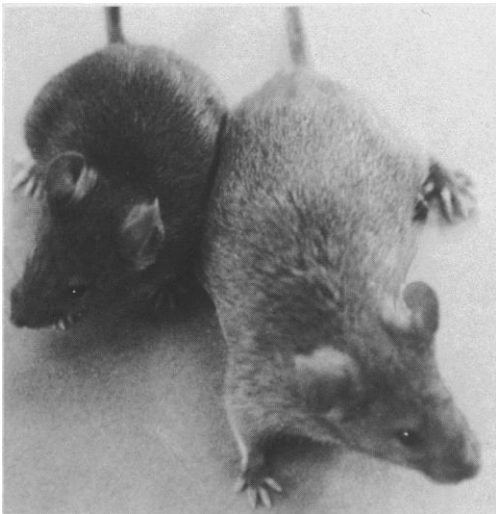

Fig. 3.13 Fotografía de dos ratones de 10 semanas. El de la izquierda (ratón normal) pesa 21,2 g. El de la derecha (ratón transgénico de la misma camada) porta un gen de rata que codifica la hormona de crecimiento. Pesa 41,2 g. (De Palmiter RD y cols.: Nature 300:611-615, 1982.)

© Elsevier. Fotocopiar sin autorización es un delito.

Algunos tipos de gemelos representan un experimento natural, que muestra la alta naturaleza reguladora de los embriones humanos tempranos, como se describe en la [correlación clínica 3.2](#).

Células madre y clonación

Uno de los principales avances experimentados por la investigación biomédica al comienzo de este siglo fue el hallazgo de que determinadas células (**células madre**), tanto en los embriones humanos como en los adultos, tienen la capacidad de originar o dar lugar a diversos tipos celulares y tisulares en respuesta a un medio específico. En los embriones, las células madre pueden derivar de la masa celular interna (**células madre embrionarias** o **células ES**) o de las células germinales primordiales (**células germinales embrionarias**). En los adultos, se han aislado células madre de tejidos tan diversos como la médula ósea, el músculo esquelético, el cerebro y la grasa. Con independencia de su origen, las células madre se mantienen y proliferan en estado indiferenciado dentro de los cultivos. De forma característica, las células madre expresan *oct-4*, *Sox-2* y *Nanog* (v. [pág. 42](#)), que están envueltos en el mantenimiento del estado indiferenciado.

En respuesta a combinaciones específicas de agentes exógenos (mezclas de factores de crecimiento) añadidas al medio de

CORRELACIÓN CLÍNICA 3.2

Gemelos

Algunos tipos de gemelos representan un experimento natural que muestra la enorme capacidad reguladora de los embriones humanos durante sus primeras fases. En Estados Unidos, aproximadamente 1 de cada 90 gestaciones es gemelar, y 1 de cada 8.000 da lugar a trillizos. Del número total de gemelos nacidos, cerca de dos tercios son **fraternos** o **dicigóticos**, y el otro tercio está compuesto por gemelos **idénticos** o **monocigóticos**. Los gemelos dicigóticos son el resultado de la fecundación de dos óvulos, y en su mecanismo de formación está implicado el control endocrino de la ovulación. Los gemelos monocigóticos y algunos trillizos son el resultado de la fecundación de un óvulo. Surgen a partir de la subdivisión y separación de un único embrión. Aunque, en teoría, los gemelos monocigóticos podrían aparecer tras la separación de un embrión de dos células, por lo general se acepta que la mayor parte deriva de la subdivisión de la masa celular interna en un blastocisto, o tal vez incluso de la separación del epiblasto epitelial unos pocos días después (**fig. 3.14**). Dado que la mayoría de los gemelos monocigóticos son normales, el embrión humano en su fase temprana puede obviamente subdividirse y cada componente regularse para formar un embrión normal. En el momento del parto cabe hacer inferencias sobre el origen y las relaciones de los nacimientos múltiples mediante la disposición de las membranas extraembrionarias (v. **cap. 7**).

Aparentemente, entre la mayoría de los gemelos uno de ellos no sobrevive hasta el nacimiento. Esto pone de manifiesto que quizás la mayoría de los productos de la concepción no sobrevive. De acuerdo con estas estimaciones, como mucho uno de cada ocho recién nacidos vivos es un miembro superviviente de una pareja de gemelos. Los cuatrillizos o los partos múltiples de grado superior son muy infrecuentes. En el pasado podía tratarse de una combinación de ovulaciones múltiples y separación de embriones únicos. En la era actual de las técnicas reproductivas, la mayoría de los partos múltiples, en ocasiones hasta de septillizos, puede atribuirse a los efectos secundarios de los fármacos administrados a la madre para estimular la fecundidad.

La separación de parte de un embrión es en ocasiones incompleta, y aunque se forman dos embriones, están unidos por un puente tisular de proporciones variables. Cuando esto ocurre se denominan **gemelos unidos** (en ocasiones llamados de forma coloquial *siameses*). La extensión de la unión abarca desde una conexión relativamente fina en el tórax o en la espalda hasta las fusiones masivas a lo largo de gran parte del eje corporal. En las **figuras 3.15 y 3.16** se ofrecen ejemplos para ilustrar la amplia variedad de tipos de gemelos unidos. Con el creciente perfeccionamiento de las técnicas quirúrgicas, los gemelos con grados

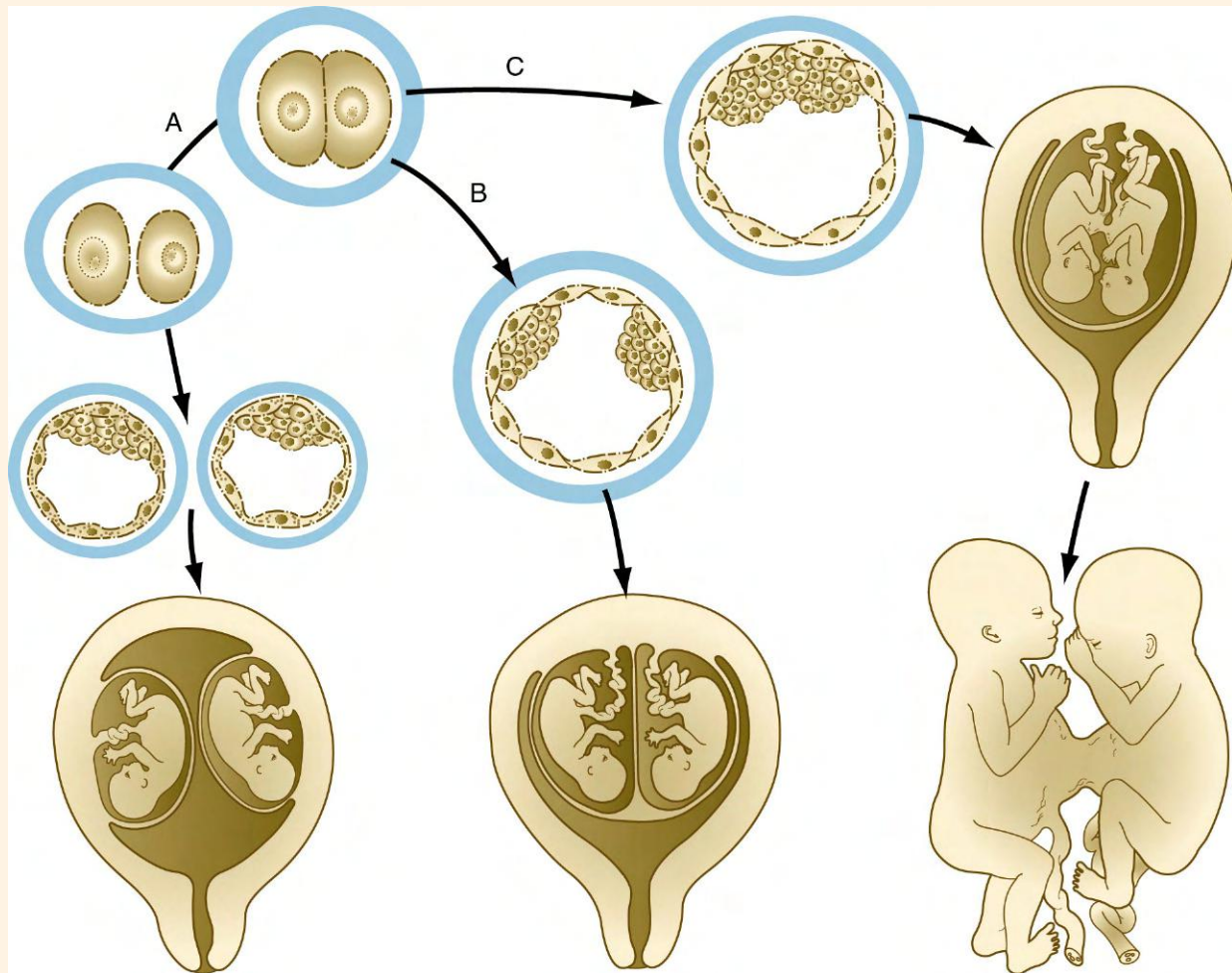


Fig. 3.14 Modalidades de gemelos monocigóticos. A, Segmentación de un embrión en su fase inicial; cada mitad se desarrolla como un embrión independiente por completo. B, Separación de la masa celular interna de un blastocisto y generación de dos embriones incluidos en un trofoblasto común. Éste es el tipo más frecuente de formación de gemelos. C, Si la masa celular interna no se separa del todo o si se vuelven a unir distintas porciones de la misma puede dar lugar a siameses.

CORRELACIÓN CLÍNICA 3.2
Gemelos (cont.)

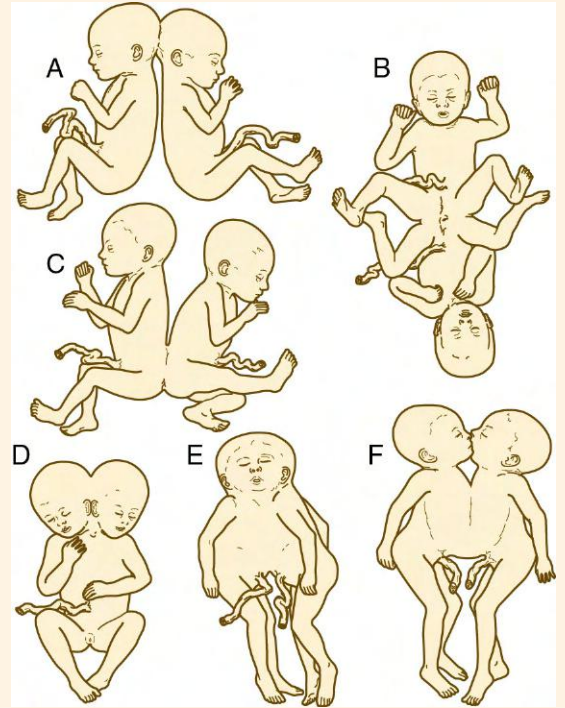


Fig. 3.15 Tipos de siameses. **A**, Fusión de cabezas (cefalópago). **B** y **C**, Fusión de nalgas (pigópago). **D**, Fusión amplia de la cabeza y el tronco que conlleva una reducción en el número de miembros y un único cordón umbilical. **E**, Fusión de cabeza y tórax (cefalotoracópago). **F**, Fusión de tórax (toracópago).

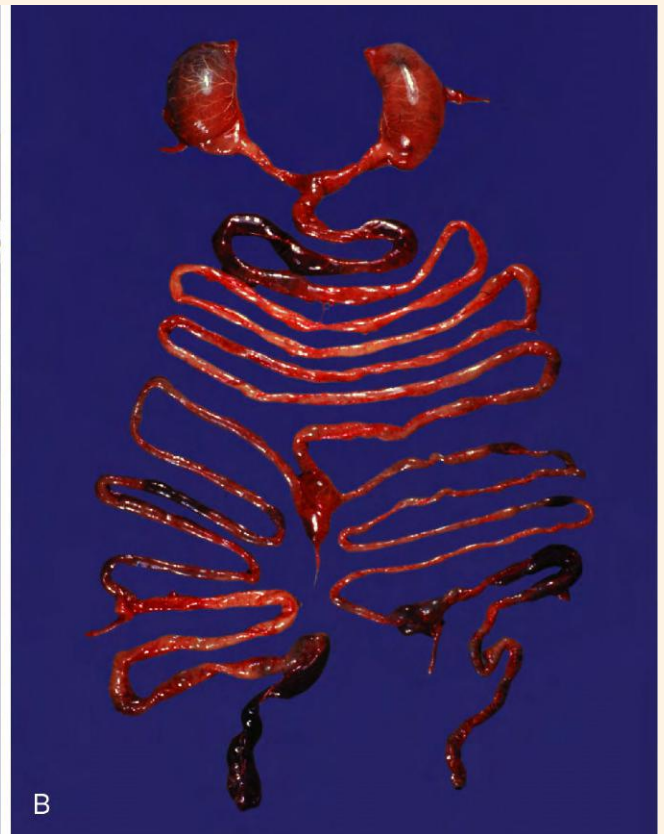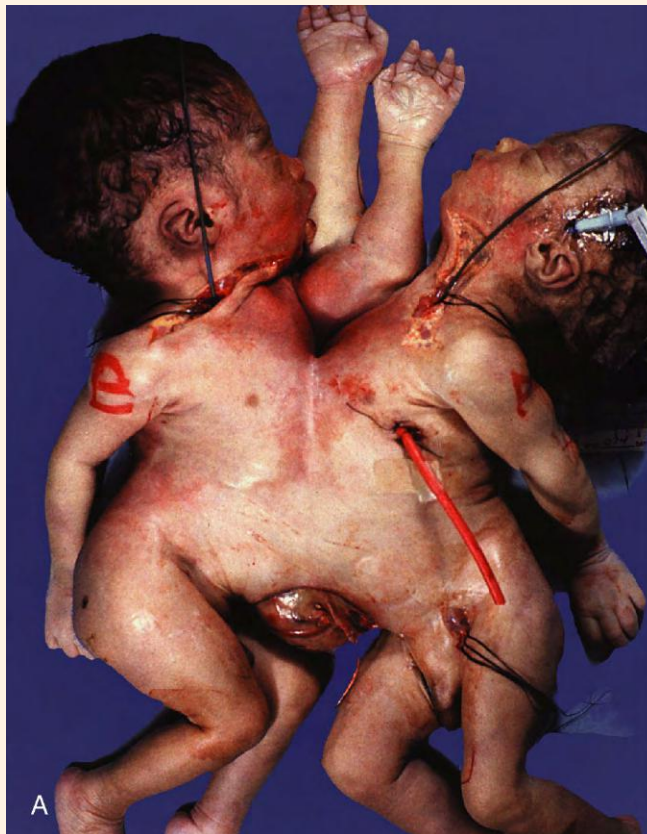


Fig. 3.16 A, Gemelos siameses con una amplia unión del tronco (toracópago). **B**, Disección de los tubos digestivos pertenecientes a los gemelos anteriores que muestra la fusión parcial del intestino delgado y la simetría especular de los estómagos. (Cortesía de M. Barr, Ann Arbor, Mich.)

© Elsevier. Fotocopiar sin autorización es un delito.

(Continúa)

CORRELACIÓN CLÍNICA 3.2

Gemelos (cont.)

más complejos de fusión pueden separarse. Una variedad mucho menos frecuente de gemelos unidos es la del **gemelo parásito**, en el que una porción mucho más pequeña del organismo, pero con frecuencia notablemente completa, sobresale en el cuerpo de un gemelo anfitrión por lo demás normal (fig. 3.17). Los lugares más comunes a los que se fijan los gemelos parásitos son la región bucal, el mediastino y la pelvis. El mecanismo de los gemelos unidos no ha sido demostrado a nivel experimental de forma directa, pero la fusión secundaria parcial de unas partes inicialmente separadas de la masa celular interna o la formación de dos líneas primitivas en un único embrión son posibles explicaciones teóricas al respecto (v. cap. 5).

Un fenómeno descubierto a menudo en los siameses es la inversión de la simetría orgánica en uno de ellos (v. fig. 3.16B). Dicha circunstancia es frecuente en los órganos duplicados o en todo el embrión. Hace más de un siglo este fenómeno fue registrado en una gran variedad de situaciones biológicas y se incorporó a lo que actualmente se denomina **regla de Bateson**, que mantiene que cuando las estructuras duplicadas se unen durante fases críticas de su desarrollo, una de ellas es la imagen especular de la otra. A pesar del conocimiento de este fenómeno durante mucho tiempo, sólo en los últimos años ha empezado a comprenderse el mecanismo subyacente a la inversión de la simetría.

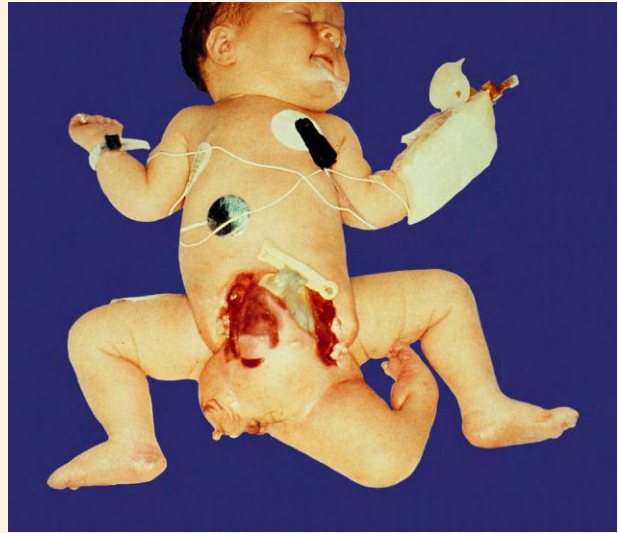


Fig. 3.17 Gemelo parásito que surge de la región pélvica del gemelo anfitrión. Puede observarse una pierna bien definida y algo de pelo en el gemelo parásito. (Cortesía de M. Barr, Ann Arbor, Mich.)

cultivo, pueden ser inducidas a diferenciarse en tipos específicos de células adultas, como por ejemplo leucocitos y eritrocitos, neuronas, músculo esquelético y cardíaco o cartilago. Cuando se introducen en los tejidos vivos, ciertos factores locales mal conocidos pueden dirigir la diferenciación de las células madre adultas o embrionarias hacia tipos celulares adultos específicos. Estas técnicas tienen un tremendo potencial para el tratamiento de varias entidades, incluyendo la diabetes, la enfermedad de Parkinson, las afecciones hematológicas o las lesiones de la médula espinal, pero deben superarse muchas complicaciones (p. ej., el rechazo inmunitario de las células implantadas) antes de que sean prácticas y seguras para su aplicación en el ser humano.

Un importante avance en la tecnología de las células madre ha sido la producción de **células madre pluripotenciales inducidas** (células IPS) a partir de células somáticas de adultos. Si introducimos genes característicos de las células madre embrionarias (p. ej., *oct4*, *Sox2* y *Nanog*) en una célula adulta diferenciada (p. ej., un fibroblasto), esta célula asumirá propiedades de una célula madre embrionaria. Como una célula madre embrionaria, una célula madre creada artificialmente y expuesta a un ambiente adecuado será capaz de diferenciarse en una amplia variedad de tipos celulares. Esta técnica tiene un gran potencial para el tratamiento específico de determinados pacientes. Por ejemplo, en el tratamiento de una enfermedad genética caracterizada por la imposibilidad de producir una molécula específica, las células del paciente podrían convertirse en células IPS, preparadas como terapia genética correctiva, y ser de nuevo reintroducidas en el cuerpo del paciente. Bajo las condiciones ideales, las células IPS introducidas podrían producir la molécula deficiente. La **clonación**, que con frecuencia se confunde con la técnica de las células madre, consiste en la fusión o la introducción de una célula adulta o un núcleo en un ovocito enucleado para favorecer el desarrollo posterior de la célula híbrida en un embrión que acabe madurando hasta la edad adulta. Aunque desde 1960 se vienen realizando con éxito algunas formas de clonación, la creación de la oveja Dolly en 1996 es la que ha tenido mayor repercusión en la opinión pública. La clonación no es fácil de

conseguir y hay una incidencia significativa de desarrollos anómalos entre los animales clonados.

La clonación y la técnica de las células madre han generado significativos debates éticos y sociales. Por ejemplo, células madre embrionarias humanas han sido introducidas en blastocistos de ratón en un intento de determinar las influencias que controlan su diferenciación. Será fascinante observar cómo se resuelven estos aspectos, cuyas múltiples facetas poseen profundas implicaciones.

Mediante ingeniería genética es posible manipular genes específicos en las células ES. Cuando estas células genéticamente manipuladas son introducidas en los blastocistos pueden incorporarse al embrión anfitrión (v. fig. 3.12B). Si la descendencia de una célula ES con este tipo de manipulación genética pasa a formar parte de la línea germinal, el rastro genético puede transmitirse a generaciones sucesivas.

Transporte e implantación del embrión

Mecanismos de transporte por la trompa uterina

Toda la etapa inicial de la segmentación ocurre mientras el embrión es transportado desde el lugar de la fecundación a su sitio de implantación en el útero (v. fig. 2.2). Parece cada vez más evidente que el embrión en su fase temprana y el aparato reproductor femenino interactúan durante este período de transporte. Una de estas influencias es el **factor temprano de la gestación**, una molécula de la familia de las proteínas del *shock* térmico y homóloga de chaperonin 10, una proteína mitocondrial. El factor temprano de la gestación, que es detectable en la sangre materna entre las 36 y las 48 horas después de la fecundación, es un inmunosupresor y se postula que dota al embrión de protección inmunológica. Aunque este factor es producido por el embrión, su presencia en el suero es el resultado de su síntesis y secreción por el ovario. Debido a que los ensayos con esta proteína son tediosos, su uso no ha sido ampliado a las pruebas de embarazo.

Al comienzo de la segmentación, el cigoto todavía está rodeado por la zona pelúcida y las células de la corona radiada.

Esta última se pierde 2 días después de empezar dicho proceso. Sin embargo, la zona pelúcida se mantiene intacta hasta que el embrión alcanza el útero.

El embrión permanece en la parte ampular de la trompa de Falopio unos 3 días. Después atraviesa su porción ístmica en tan sólo 8 horas. Bajo la influencia de la progesterona, la unión uterotubárica se relaja, lo que le permite entrar en la cavidad uterina. Dos días más tarde (6-8 días después de la fecundación) el embrión se implanta en la porción media de la pared posterior del útero.

Zona pelúcida

Desde la ovulación hasta la entrada en la cavidad uterina, el óvulo y el embrión están rodeados por la zona pelúcida. En este tiempo cambia su composición mediante las aportaciones de las blastómeras y los tejidos reproductores maternos. Estos cambios facilitan el transporte y la diferenciación del embrión. Después de que éste alcanza la cavidad uterina, se desprende de la zona pelúcida para preparar la implantación. Todo ello se acompaña de un proceso denominado **eclosión del blastocisto**. Una pequeña región de la zona pelúcida, situada, por lo general en los primates, encima de la masa celular interna se disuelve y el blastocisto emerge por el orificio. En los roedores, la eclosión del blastocisto se acompaña de la acción de enzimas proteasas de la cisteína, que se relacionan con las largas microvellosidades (**proyecciones trofoectodérmicas**) que protruyen desde la superficie de las células trofoblásticas. Tras un corto espacio de tiempo (4 horas en roedores) la zona pelúcida de esta área es digerida y el embrión comienza a protruir. En el útero, las proyecciones trofoectodérmicas establecen contacto con las células epiteliales del endometrio y comienza el proceso de implantación. La actividad enzimática alrededor de todo el trofoblasto pronto comienza a disolver el resto de la zona pelúcida. Se han obtenido pocos embriones humanos in vivo durante el período inmediatamente previo a la implantación, pero los estudios in vitro de estos embriones sugieren un mecanismo similar, que probablemente se produce 1-2 días antes de la implantación (v. fig. 3.3C). El **cuadro 3.1** resume las funciones de la zona pelúcida.

Implantación en el revestimiento uterino

Aproximadamente 6 o 7 días después de la fecundación, el embrión comienza a adherirse con firmeza al revestimiento epitelial del endometrio. Poco después se sumerge en el estroma endometrial, y su punto inicial de penetración en esta zona se cierra por el epitelio, de modo similar a la cicatrización de una herida cutánea.

La implantación satisfactoria requiere un alto grado de preparación y coordinación por parte del embrión y del endometrio (**tabla 3.1**). La compleja preparación hormonal del endometrio que comenzó al final del período menstrual anterior siempre va encaminada a proporcionar un ambiente celular y nutricional adecuado a la llegada del embrión. Incluso antes del contacto real entre el embrión y el endometrio, el epitelio uterino segrega ciertas citocinas y quimiocinas en el fluido uterino, que facilitan el proceso de implantación. Al mismo tiempo, en la superficie del trofoblasto aparecen receptores para las citocinas. La disolución de la zona pelúcida indica que el embrión está listo para comenzar la implantación.

La primera etapa de la implantación consiste en la adhesión al epitelio endometrial de un blastocisto con un gran tamaño. Las superficies apicales de las células epiteliales del endometrio expresan, por la acción hormonal, varias moléculas de adhesión (p. ej., las integrinas) que permiten el proceso de implantación en el estrecho intervalo entre los 20 y los 24 días del ciclo menstrual ideal. Por su parte, antes de la implantación las células trofoblásticas del blastocisto también expresan moléculas de adhesión en sus superficies. El blastocisto se fija al epitelio endometrial a través de ligandos que actúan como puentes. Durante la implantación, algunos estudios han mostrado la importancia de la citosina **factor inhibidor de la leucemia (LIF)** en la superficie endometrial y de sus receptores en el trofoblasto. Estudios in vivo e in vitro han demostrado que la adhesión del blastocisto se produce en el área por encima de la masa celular interna (**polo embrionario**), un hallazgo que sugiere que las superficies del trofoblasto no son todas iguales.

Cuadro 3.1 Resumen de las funciones de la zona pelúcida

1. Promueve la maduración del ovocito y del folículo.
2. La zona pelúcida actúa como una barrera que por lo general sólo permite que los espermatozoides de la misma especie accedan al óvulo.
3. Inicia la reacción acrosómica.
4. Tras la fecundación, la zona modificada impide que otros espermatozoides alcancen el cigoto.
5. Durante las primeras etapas de la segmentación funciona como un filtro poroso para la llegada al embrión de determinadas sustancias secretadas por la trompa de Falopio.
6. Debido a que no tiene antígenos de histocompatibilidad (de leucocitos humanos), sirve como barrera inmunitaria entre la madre y el embrión, que son distintos desde el punto de vista antigénico.
7. Impide que se disocien las blastómeras del embrión en las primeras fases de la segmentación.
8. Facilita la diferenciación de las células trofoblásticas.
9. Suele evitar la implantación prematura en la pared de la trompa de Falopio del embrión en período de segmentación.

Tabla 3.1 Fases de la implantación en el ser humano

Edad (días)	Fenómeno del desarrollo en el embrión
5	Maduración del blastocisto
5	Pérdida de la zona pelúcida del blastocisto
6?	Adhesión del blastocisto al epitelio uterino
6-7	Penetración del epitelio
7½-9	Formación de la placa trofoblástica e invasión del estroma uterino por el blastocisto
9-11	Formación de lagunas a la vez que se erosionan las arterias espirales en el endometrio
12-13	Formación de vellosidades primarias
13-15	Formación de vellosidades placentarias secundarias y del saco vitelino secundario
16-18	Formación de vellosidades ramificadas y de anclaje
18-22	Formación de vellosidades terciarias

Modificada de Enders AC: Implantation, embryology. En *Encyclopedia of human biology*, vol. 4, Nueva York, 1991, Academic Press.

La siguiente etapa de la implantación es la penetración del epitelio uterino. En los primates, el trofoblasto celular experimenta un paso ulterior en su diferenciación justo antes de entrar en contacto con el endometrio. En el área que rodea a la masa celular interna, las células derivadas de este trofoblasto celular (**citotrofoblasto**) se fusionan para formar un **sincitiotrofoblasto** multinucleado. Aunque sólo se aprecia una pequeña zona de sincitiotrofoblasto al inicio de la implantación, esta estructura (en ocasiones denominada **sintrofoblasto**) pronto rodea a todo el embrión. Las pequeñas prolongaciones del sincitiotrofoblasto se introducen entre las células epiteliales uterinas y se extienden a lo largo de la cara epitelial de la lámina basal que subyace al epitelio endometrial para formar una **placa trofoblástica** aplanada. Aproximadamente en un día, las prolongaciones del sincitiotrofoblasto comienzan a penetrar a través de la lámina basal desde la pequeña placa trofoblástica. El sincitiotrofoblasto inicial es un tejido muy invasivo, que se expande con rapidez y se abre camino erosionando el estroma endometrial (**fig. 3.18A y B**). Aunque esta invasión está mediada sin duda por enzimas, su base bioquímica en los seres humanos no es conocida. En 10 o 12 días tras la fecundación el embrión está incluido por completo en el endometrio. Su punto de penetración inicial queda marcado al principio por un área descubierta o un tapón acelular, y sellado más tarde por la migración de células epiteliales uterinas (**fig. 3.18C y D**).

A medida que progresa la fase inicial de la implantación, las prolongaciones del sincitiotrofoblasto invasivo cubren tramos de los vasos sanguíneos endometriales maternos, erosionan las paredes vasculares y la sangre de la madre comienza a rellenar las lagunas aisladas que se han ido formando en el trofoblasto (v. **fig. 3.18C y D**). Las prolongaciones trofoblásticas entran en los vasos sanguíneos e incluso comparten complejos de unión con las células endoteliales. Una vez que las lagunas se han llenado de sangre, el trofoblasto cambia de función y ya no es tan invasivo como lo era en los primeros días de la implantación. La salida de sangre del útero en esta fase puede producir un «manchado», que en ocasiones se malinterpreta como una menstruación anómala.

Mientras el embrión perfora el endometrio y algunas células citotrofoblásticas se fusionan en el sincitiotrofoblasto, las células de tipo fibroblástico del estroma endometrial edematoso se hinchan por la acumulación de glucógeno y gotitas lipídicas (v. **fig. 7.6**). Tras ello, estas **células deciduals** se adhieren de manera muy apretada y forman una gran matriz celular que primero rodea al embrión implantado y más tarde ocupa la mayoría del endometrio. Al mismo tiempo que se produce la **reacción decidual**, nombre que recibe esta transformación, los leucocitos que han infiltrado el estroma del endometrio al final de la fase progestacional del ciclo endometrial secretan **interleucina 2**, que evita el reconocimiento materno del embrión como un cuerpo extraño durante las primeras etapas de la anidación. Un embrión es antigénicamente diferente de la madre y por tanto debería ser rechazado mediante una reacción inmunitaria celular similar a la que provoca un trasplante incompatible de corazón o de riñón. Aparentemente, una función básica de la reacción decidual es proporcionar un lugar privilegiado desde el punto de vista inmunitario para proteger del rechazo al embrión en desarrollo, pero a pesar de los años de intensa investigación no se sabe cómo se logra este objetivo.

Es frecuente que un blastocisto no consiga adherirse al endometrio y tampoco se implante. El fracaso de la anidación es un problema especialmente preocupante en las técnicas de fecundación in vitro y transferencia de embriones, cuya tasa de éxito en cuanto a la implantación de embriones transferidos se mantiene entre el 25% y el 30% (v. **correlación clínica 2.1**).

Caso clínico

En el transcurso de una semana, dos veinteañeras jóvenes acuden al servicio de urgencias en un gran hospital urbano, ambas con un dolor agudo en el cuadrante inferior derecho del abdomen. En la exploración física, cada una de ellas presenta una extremada sensibilidad a la palpación superficial en dicha zona.

Al interrogar a la primera mujer declara que ha tenido una menstruación 2 semanas antes. Se realiza una operación urgente y se encuentra que presentaba una perforación de apéndice.

La segunda joven tiene antecedentes de gonorrea y ha recibido tratamiento contra la inflamación pélvica. Su última menstruación fue 9 semanas antes. Durante la cirugía de urgencia se extirpa la trompa de Falopio derecha.

¿Cuál es la causa más probable para adoptar esta decisión?

Muerte del embrión y aborto espontáneo

Muchos óvulos fecundados (>50%) no llegan a alcanzar la madurez y sufren un aborto espontáneo. La mayoría de ellos (**abortos involuntarios**) se produce durante las 3 primeras semanas del embarazo. Debido al pequeño tamaño del embrión en ese momento, con frecuencia no son reconocidos por la madre, que puede considerar el aborto y la hemorragia acompañante como una menstruación tardía e insólitamente abundante.

El estudio de los embriones tempranos obtenidos a partir de abortos espontáneos o de la extirpación uterina mediante histerectomía en las primeras etapas del embarazo, ha mostrado que muchos de los embriones abortados presentan graves anomalías. Las alteraciones cromosómicas constituyen la categoría más frecuente en los abortos (suponen cerca de un 50% de los casos). A la luz de las entidades patológicas acompañantes, los abortos espontáneos pueden considerarse un mecanismo natural para reducir el nacimiento de lactantes con malformaciones graves.

Resumen

- La segmentación es un proceso lento al principio en los seres humanos, produciéndose una simple división al día en los primeros 3-4 días. Al llegar a la fase de mórula (16 células) el embrión entra en un estadio de compactación. En torno al día 4 se forma un blastocelo lleno de líquido en el interior del embrión, y éste se convierte en un blastocisto con una masa celular interna rodeada de trofoblasto.
- El cigoto depende de los ARNm maternos, pero en el estadio de dos células se activa el genoma embrionario. Los genes *oct4*, *Sox2* y *Nanog* son decisivos en el desarrollo en una fase muy inicial y su expresión se asocia al estado indiferenciado de las células.
- Mediante la impronta parental, los cromosomas homólogos específicos derivados de la madre y del padre ejercen efectos diferentes sobre el desarrollo embrionario. En los embriones femeninos se inactiva un cromosoma X por cada célula mediante la acción del gen *XIST*, lo que forma el corpúsculo de la cromatina sexual. El embrión en su fase inicial de desarrollo tiene distintos patrones de inactivación del cromosoma X.
- El embrión de los mamíferos en su etapa temprana tiene un carácter muy regulador. Puede compensar la pérdida o la adición de células en la masa celular interna para dar lugar a un embrión normal. La decisión de formar trofoblasto o masa celular interna se relaciona con los patrones de división de las células polarizadas, que comienzan en el estadio de ocho células. Según la hipótesis de dentro-fuera,

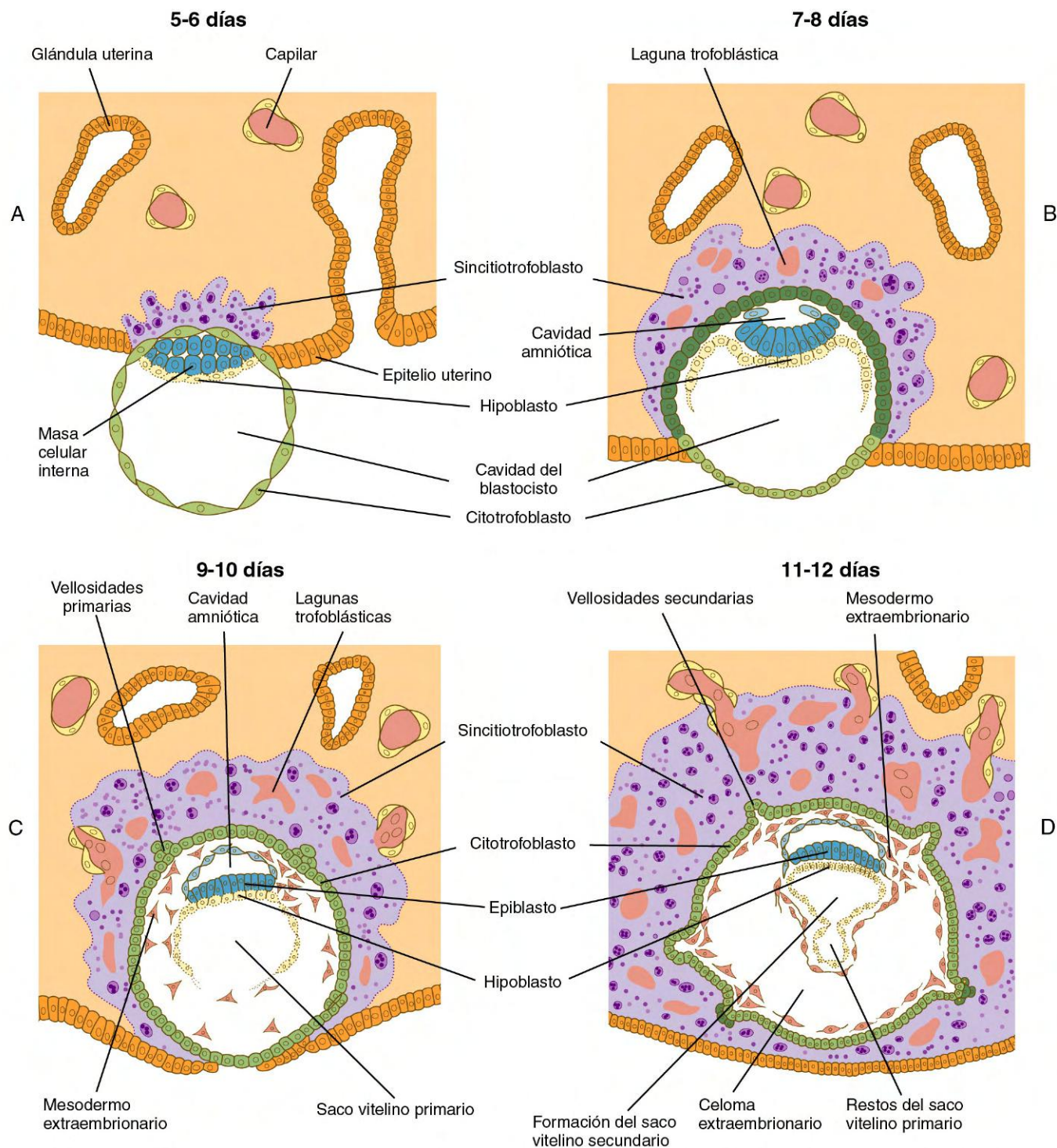


Fig. 3.18 Principales estadios en la implantación de un embrión humano. **A**, El sincitiotrofoblasto está iniciando la invasión del estroma endometrial. **B**, La mayor parte del embrión se encuentra incluido en el endometrio; existe una formación incipiente de lagunas trofoblásticas. Están empezando a surgir la cavidad amniótica y el saco vitelino. **C**, La implantación es casi completa, se están constituyendo las vellosidades primarias y está apareciendo el mesodermo extraembrionario. **D**, La anidación es completa; se están formando las vellosidades secundarias.

CORRELACIÓN CLÍNICA 3.3

Embarazo ectópico

El blastocisto se implanta normalmente en la pared posterior de la cavidad uterina, pero en un bajo porcentaje de los casos (del 0,25% al 1%) lo hace en un lugar anómalo. Dicha entidad se conoce como **embarazo ectópico**.

El **embarazo tubárico** es el tipo más frecuente de embarazo ectópico. Aunque la mayoría se localiza en la porción ampular de la trompa, puede situarse en cualquier punto, desde el extremo distal con fimbrias hasta la unión uterotubárica **fig. 3.19**. Los embarazos tubáricos (**fig. 3.20**) se presentan más a menudo en las mujeres que han tenido **endometriosis** (un trastorno caracterizado por la presencia de tejido endometrial en lugares anómalos), una intervención quirúrgica previa o una **enfermedad pélvica inflamatoria**. La cicatrización posterior a la inflamación o en ocasiones las alteraciones anatómicas producen fondos de saco en los pliegues mucosos de la trompa de Falopio, que pueden atrapar al blastocisto. Habitualmente, la mujer muestra los signos normales de un embarazo incipiente, pero más o menos a los 2 meses o 2 meses y medio el embrión implantado y sus derivados trofoblásticos asociados han crecido hasta un punto en que el estiramiento de la trompa causa un dolor abdominal agudo. Si no se trata, un embarazo tubárico termina generalmente con rotura de la trompa y hemorragia, con frecuencia tan grave como para suponer un riesgo para la vida de la madre.

Muy raras veces el embrión se implanta en el ovario (**embarazo ovárico**) o en la cavidad abdominal (**embarazo abdominal**). Dichos casos pueden ser la consecuencia de la fecundación de un óvulo antes de que entre en la trompa, del reflujo de un óvulo fecundado desde ella o, con muy poca frecuencia, de la penetración de un embarazo tubárico a través de la pared de la trompa. El lugar de implantación más habitual de un embarazo abdominal es el **fondo de saco rectouterino (fondo de saco de Douglas)**, que se halla tras el útero. La implantación en la pared intestinal o en el mesenterio es muy peligrosa por la posibilidad de hemorragia grave según crece el embrión. En algunas circunstancias se ha desarrollado un embrión a término en la cavidad abdominal. Si no se extrae dicho embrión puede calcificarse, con lo que se forma un **litopedion**.

En el útero, un embrión puede implantarse cerca del cuello. Aunque el desarrollo embrionario es probable que sea normal, la placenta cubre habitualmente parte del canal cervical. Esta entidad, llamada **placenta previa**, puede producir hemorragia durante la última fase del embarazo y, si no se trata, causar la muerte del feto, de la madre o de ambos, debido a un desprendimiento prematuro de la placenta con la hemorragia acompañante. La implantación directa en el canal cervical es muy excepcional.

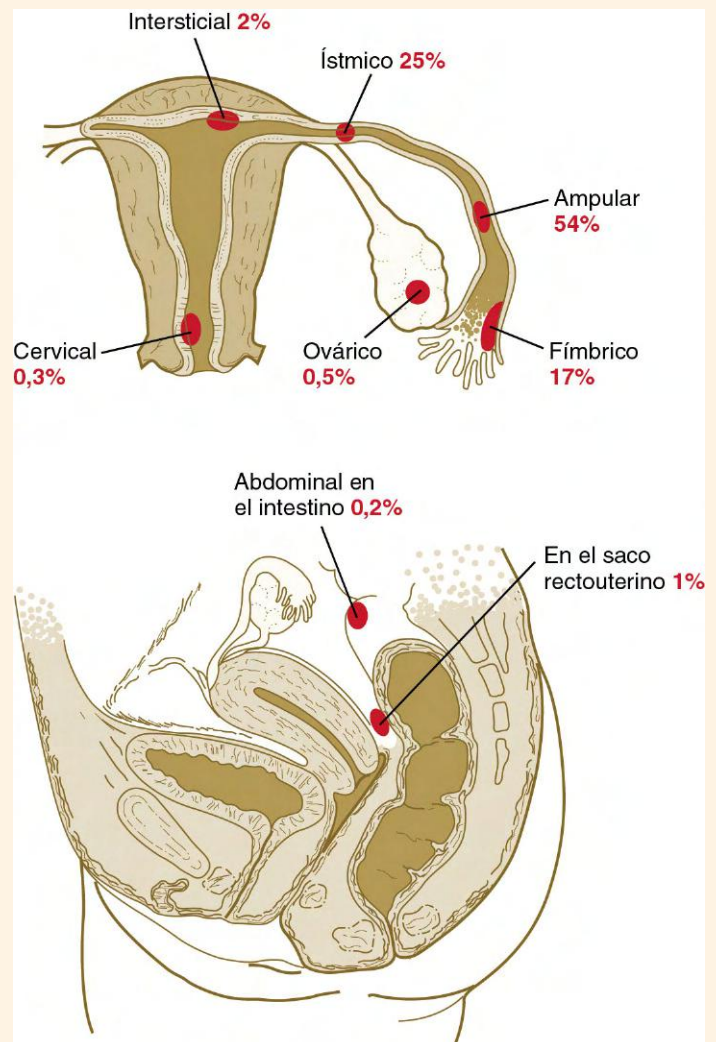


Fig. 3.19 Lugares de los embarazos ectópicos (indicados por puntos rojos) y su frecuencia de aparición.

CORRELACIÓN CLÍNICA 3.3 Embarazo ectópico (cont.)

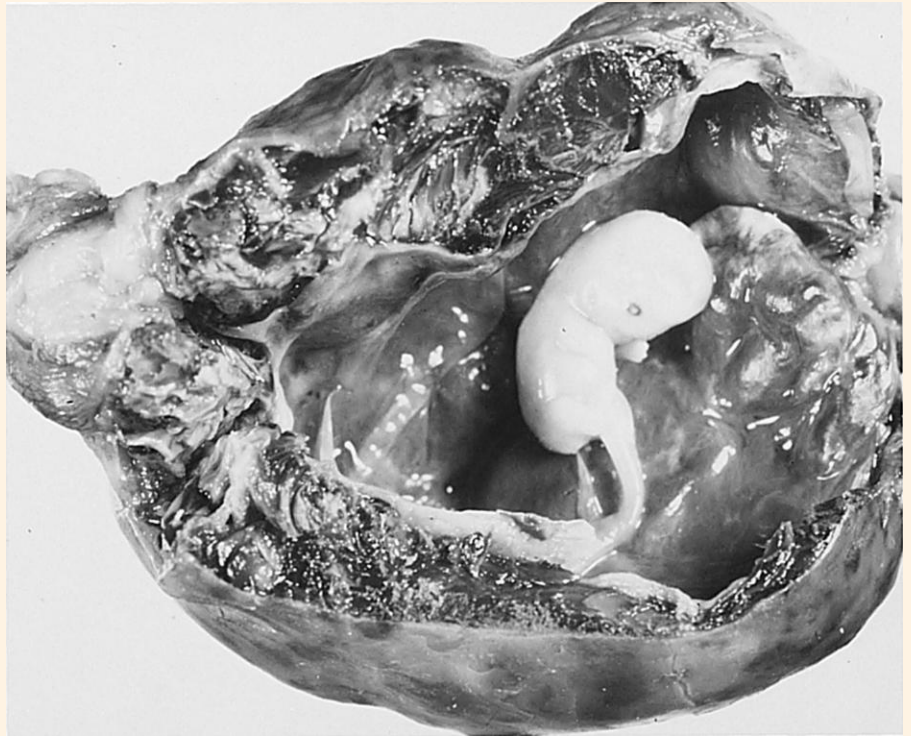

Fig. 3.20 Embarazo ectópico interrumpido en una mujer de 34 años. Debido al progresivo aumento de tamaño del feto y sus membranas asociadas, la trompa de Falopio se rompió durante el tercer mes de gestación. (De Rosai J: *Ackerman's surgical pathology*, vol. 2, 8.ª ed., St. Louis, 1996, Mosby.)

la posición de una blastómera determina su destino en el desarrollo (es decir, si formará parte de la masa celular interna o del trofoblasto).

- Los embriones transgénicos son producidos mediante la inyección de ADN ribosomal (ADNr) en el pronúcleo de los cigotos. Dichos embriones se emplean para estudiar los efectos de genes específicos sobre el desarrollo. Otras técnicas se relacionan con el bloqueo de genes o con la interferencia en la producción de productos génicos.
- Los gemelos monocigóticos, en general originados por la separación completa de la masa celular interna, pueden surgir debido a las propiedades reguladoras del embrión en sus fases iniciales. La separación incompleta de la masa celular interna puede dar lugar a la aparición de siameses.
- Tras la fecundación, el embrión permanece varios días en la trompa uterina antes de entrar en el útero. Durante este tiempo todavía está rodeado por la zona pelúcida, que impide la implantación prematura.
- La implantación del embrión en el revestimiento uterino implica varias etapas: la aposición del blastocisto aumentado de tamaño (eclosionado) al epitelio endometrial, la penetración del epitelio uterino, la invasión de los tejidos que quedan por debajo de él y la erosión de los vasos maternos. Las células del tejido conjuntivo del endometrio sufren una reacción decidual en respuesta a la presencia del embrión anidado. La implantación se logra mediante la actividad invasiva del sincitiotrofoblasto, que deriva del citotrofoblasto.
- La implantación del embrión en un lugar distinto a la parte superior de la cavidad uterina produce un embarazo ectópico (**correlación clínica 3.3**). Dicha anidación anómala es más frecuente en la trompa de Falopio.

- Altos porcentajes de óvulos fecundados y de embriones en sus estadios iniciales no se desarrollan y son abortados de forma espontánea. Muchos de estos embriones contienen alteraciones cromosómicas graves.

Preguntas de repaso

1. ¿Cuál es la entidad que con más frecuencia se asocia a los embriones que sufren un aborto espontáneo?

- A. La impronta materna.
- B. La impronta paterna.
- C. El embarazo ectópico.
- D. Las anomalías cromosómicas.
- E. La ausencia de inactivación del cromosoma X.

2. ¿Qué tejido del embrión en fase de implantación entra en contacto directo con el tejido conjuntivo endometrial?

- A. La corona radiada.
- B. La masa celular interna.
- C. El mesodermo extraembrionario.
- D. El epiblasto.
- E. El sincitiotrofoblasto.

3. ¿Mediante qué proceso o qué propiedades del embrión en su fase temprana es posible el fenómeno de los gemelos idénticos?

- A. La regulación.
- B. La aneuploidía.
- C. La impronta paterna.
- D. La impronta materna.
- E. La inactivación del cromosoma X.

4. La zona pelúcida:

- Ayuda a la penetración del epitelio endometrial.
- Sirve como fuente de nutrientes para el embrión.
- Impide la implantación prematura del embrión en fase de segmentación.
- Todas las anteriores.
- Ninguna de las anteriores.

5. ¿Qué relevancia tiene la masa celular interna del embrión en el período de segmentación?

6. La impronta parental es un fenómeno que demuestra cierta disparidad entre la influencia de determinados cromosomas homólogos maternos y paternos sobre el desarrollo del embrión. ¿Qué tipo de tejido se forma de manera anómala por un exceso de influencia paterna a expensas del desarrollo del propio embrión?

7. ¿Cuál es la función de las integrinas en la implantación?**8. ¿Cuál es el origen celular del sincitiotrofoblasto del embrión en fase de implantación?**

9. Una mujer embarazada de 2 o 3 meses comienza a sufrir de forma brusca un dolor hipogástrico intenso. ¿Qué entidad debe incluir el médico en el diagnóstico diferencial?

Bibliografía

Bateson W: *Materials for the study of variation*, London, 1894, Macmillan.

Boklage CE: Embryogenesis of chimeras, twins and anterior midline asymmetries, *Hum Reprod* 21:579-591, 2006.

Bonasio R, Tu S, Reinberg D: Molecular signals of epigenetic states, *Science* 330:612-616, 2010.

Bourc-his D, Proudhon C: Sexual dimorphism in parental imprint ontogeny and contribution to embryonic development, *Mol Cell Endocrinol* 282:87-94, 2008.

Bruce AW, Zernicka-Goetz M: Developmental control of the early mammalian embryo: competition among heterogeneous cells that biases cell fate, *Genet Dev* 20:485-491, 2010.

Carlson BM: Stem cells and cloning: what's the difference and why the fuss? *Anat Rec (New Anat)* 257:1-2, 1999.

Carlson BM, ed: *Stem cell anthology*, San Diego, 2010, Academic Press.

Cassidy SB, Schwartz S: Prader-Willi and Angelman syndromes: disorders of genomic imprinting, *Medicine* 77:140-151, 1998.

Cockburn K, Rossant J: Making the blastocyst: lessons from the mouse, *J Clin Invest* 120:995-1003, 2010.

Dard N and others: Morphogenesis of the mammalian blastocyst, *Mol Cell Endocrinol* 282:70-77, 2008.

Dey SK and others: Molecular cues to implantation, *Endocr Rev* 25:341-373, 2004.

Diedrich K and others: The role of the endometrium and embryo in human implantation, *Hum Reprod Update* 13:365-377, 2007.

Dimitriadis E and others: Local regulation of implantation at the human fetal-maternal interface, *Int J Dev Biol* 54:313-322, 2010.

Enders AC: Formation of monozygotic twins: when does it occur? *Placenta* 23:236-238, 2002.

Enders AC: Implantation, embryology, ed 2, *Encyclopedia of human biology*, vol 4, New York, 1997, Academic Press, pp 799-807.

Enders AC: Trophoblast differentiation during the transition from trophoblastic plate to lacunar stage of implantation in the rhesus monkey and human, *Am J Anat* 186:85-98, 1989.

Erwin JA, Lee JT: New twists in X-chromosome inactivation, *Curr Opin Cell Biol* 20:349-355, 2008.

Flemming TP and others: Assembly of tight junctions during early vertebrate development, *Semin Cell Dev Biol* 11:291-299, 2000.

Gardner RL: The initial phase of embryonic patterning in mammals, *Int Rev Cytol* 203:233-290, 2001.

Gardner RL, Davies TJ: The basis and significance of pre-patterning in mammals, *Phil Trans R Soc Lond B* 358:1331-1339, 2003.

Gray D and others: First cleavage of the mouse embryo responds to change in egg shape at fertilization, *Curr Biol* 14:397-405, 2004.

Hall JG: Twinning, *Lancet* 362:735-743, 2003.

Hirragi T, Solter D: First cleavage plane of the mouse egg is not predetermined but defined by the topology of the two opposing pronuclei, *Nature* 430:360-364, 2004.

Horstemeke B, Buiting K: Genomic imprinting and imprinting defects in humans, *Adv Genet* 61:225-246, 2008.

James D and others: Contribution of human embryonic stem cells to mouse blastocysts, *Dev Biol* 295:90-102, 2006.

Johnson MH: From mouse egg to mouse embryo: polarities, axes and tissues, *Annu Rev Cell Dev Biol* 25:483-512, 2009.

Johnson MH, McConnell JML: Lineage allocation and cell polarity during mouse embryogenesis, *Semin Cell Dev Biol* 15:583-597, 2004.

Kurotaki Y and others: Blastocyst axis is specified independently of early cell lineage but aligns with ZP shape, *Science* 316:719-723, 2007.

Latham KE, Schultz RM: Preimplantation embryo development. In Fauser BCMJ, ed: *Reproductive medicine*, Boca Raton, Fla, 2003, Parthenon, pp 421-438.

Li L, Zheng P, Dean J: Maternal control of early mouse development, *Development* 137:859-870, 2010.

Morton H: Early pregnancy factor: an extracellular chaperonin 10 homologue, *Immunol Cell Biol* 76:483-496, 1998.

Nafee TM and others: Epigenetic control of fetal gene expression, *Br J Obstet Gynecol* 115:158-168, 2007.

Niwa H: How is pluripotency determined and maintained? *Development* 134:635-646, 2007.

Oestrup O and others: From zygote to implantation: morphological and molecular dynamics during embryo development in the pig, *Reprod Dom Anim* 44(Suppl 3):39-49, 2009.

Palmiter RD and others: Dramatic growth of mice that develop from eggs microinjected with metallothionein-growth hormone fusion genes, *Nature* 300:611-615, 1982.

Panning B: X-chromosome inactivation: the molecular basis of silencing, *J Biol* 7:30-33, 2008.

Pedersen RA, Burdsal CA: Mammalian embryogenesis. In Knobil E, Neill J, eds: *The physiology of reproduction*, ed 2, New York, 1988, Raven, pp 319-390.

Pfeifer K: Mechanisms of genomic imprinting, *Am J Hum Genet* 67:777-787, 2000.

Piotrowska-Nitsche K and others: Four-cell stage mouse blastomeres have different developmental properties, *Development* 132:479-490, 2005.

Reik W, Walter J: Imprinting mechanisms in animals, *Curr Opin Genet Dev* 8:154-164, 1998.

Rivera R: Epigenetic aspects of fertilization and preimplantation development in mammals: lessons from the mouse, *Systems Biol Reprod Med* 56:388-404, 2010.

Rivera-Perez JA: Axial specification in mice: ten years of advances and controversies, *J Cell Physiol* 213:654-660, 2007.

Rossant J: Lineage development and polar asymmetries in the pre-implantation mouse blastocyst, *Semin Cell Dev Biol* 15:573-581, 2004.

Rossant J, Tam PPL: Emerging asymmetry and embryonic patterning in early mouse development, *Dev Cell* 7:155-164, 2004.

Santos F, Dean W: Epigenetic reprogramming during early development in mammals, *Reproduction* 127:643-651, 2004.

Senner CE, Brockdorff N: Xist gene regulation at the onset of X inactivation, *Curr Opin Genet Dev* 19:122-126, 2009.

Seshagiri PB and others: Cellular and molecular regulation of mammalian blastocyst hatching, *J Reprod Immunol* 83:79-84, 2009.

Shaw JLV and others: Current knowledge of the aetiology of human tubal ectopic pregnancy, *Hum Reprod Update* 16:432-444, 2010.

Solter D: Imprinting today: end of the beginning or beginning of the end? *Cytogenet Genome Res* 113:12-16, 2006.

Solter D and others: Epigenetic mechanisms in early mammalian development, *Cold Spring Harbor Symp Quant Biol* 69:11-17, 2004.

Spencer R: Theoretical and analytical embryology of conjoined twins, part 1: embryogenesis, *Clin Anat* 13:36-53, 2000.

Starmer J, Magnuson T: A new model for random X chromosome inactivation, *Development* 136:1-10, 2009.

Surani MA: Imprinting and the initiation of gene silencing in the germ line, *Cell* 93:309-312, 1998.

Suwinska A and others: Blastomeres of the mouse embryo lose totipotency after the fifth cleavage division: expression of Cdx-2 and Oct-4 and developmental potential of inner and outer blastomeres of 16- and 32-cell embryos, *Dev Biol* 322:133-144, 2008.

- Tadros W, Lipshitz HD: The maternal-to-zygotic transition: a play in two acts, *Development* 136:3033-3042, 2009.
- Tarkowski AK, Ozdzenki W, Czolowska R: How many blastomeres of the 4-cell embryo contribute cells to the mouse body? *Int J Dev Biol* 45:811-816, 2001.
- Tarkowski AK, Wroblewska J: Development of blastomeres of mouse eggs isolated at the 4- and 8-cell stage, *J Embryol Exp Morphol* 18:155-180, 1967.
- Thorvaldsen JL, Verona RI, Bartolomei MS: X-tra! X-tra!! News from the mouse X chromosome, *Dev Biol* 298:344-353, 2006.
- Uchida IA: Twinning in spontaneous abortions and developmental abnormalities, *Issues Rev Teratol* 5:155-180, 1990.
- Veeck LL, Zaninovic N: *An atlas of human blastocysts*, Boca Raton, Fla, 2003, Parthenon.
- Weitlauf HM: Biology of implantation. In Knobil E, Neill J, eds: *The physiology of reproduction*, New York, 1988, Raven, pp 231-262.
- Yamanaka Y and others: Cell and molecular regulation of the mouse blastocyst, *Dev Dynam* 235:2301-2314, 2006.

Bases moleculares del desarrollo embrionario

La aplicación de nuevas técnicas de biología molecular continúa revolucionando los conocimientos acerca de los mecanismos subyacentes al desarrollo embrionario, tanto normal como patológico. Es imposible en la actualidad comprender este proceso sin integrar los aspectos moleculares y morfológicos fundamentales de la embriología. Este capítulo introduce a las familias de moléculas más importantes que dirigen el desarrollo embrionario.

Uno de los avances fundamentales ha sido la demostración del alto grado de conservación de los genes que dirigen el desarrollo. En estudios de secuenciación se han observado de forma notable muy pocos cambios en las bases de los nucleótidos de muchos genes regulados por el desarrollo, que están representados en especies que van desde los gusanos hasta *Drosophila*, y desde ésta hasta el ser humano. Dado este grado de conservación filogenético, ha sido posible identificar en los mamíferos los equivalentes de los genes que en estudios genéticos han demostrado una función importante en el desarrollo de otras especies (**cuadro 4.1**)*. También ha quedado claro que el mismo gen puede actuar en períodos diferentes de todo el proceso y en órganos distintos. Esta reutilización reduce en gran medida el número total de moléculas necesarias para el control del desarrollo. Antes y después del nacimiento existen genes específicos que se pueden expresar tanto en situaciones normales como patológicas. Uno de los aspectos principales en la investigación oncológica contemporánea es la función de las formas mutantes de genes que son importantes para el desarrollo (p. ej., los protooncogenes) en la transformación de células normales en células tumorales.

Procesos moleculares fundamentales en el desarrollo

Desde un punto de vista funcional, muchas de las moléculas relevantes que controlan el desarrollo embrionario se pueden agrupar en un número relativamente pequeño de categorías. Algunas de ellas permanecen en las células que las producen y actúan como **factores de transcripción** (**fig. 4.2**). Estos factores son proteínas con dominios que se unen al ADN de las regiones promotoras o potenciadoras de genes específicos. Además, poseen una región que interacciona con la polimerasa II del ARN o con otros factores de transcripción, regulando así la cantidad de ARN mensajero (ARNm) producido por el gen.

*Por convención, los nombres de los genes están en letra cursiva, mientras que los productos de los genes se representan en letra redonda. Las abreviaturas de los genes humanos figuran todas en mayúsculas (p. ej., *HOX*), mientras que en los de otras especies sólo figura en mayúscula la primera letra (p. ej., *Hox*).

Un grupo diferente actúa como **moléculas señalizadoras**. Éstas salen de las células que las producen y ejercen sus efectos sobre otras células, que pueden estar cerca o a gran distancia de las primeras. Muchas de estas moléculas pertenecen a grandes familias de proteínas similares, denominadas **factores de crecimiento**. Para inducir su efecto, las moléculas señalizadoras normalmente se unen como **ligandos** a **moléculas receptoras**, que suelen ser proteínas transmembrana que protruyen a través de la membrana plasmática de las células sobre las que actúan. Cuando estas moléculas receptoras forman complejos con las moléculas señalizadoras, inician una cascada de fenómenos en una **vía de transducción de la señal**, que transmite dicha señal molecular hasta el núcleo de la célula diana. La señal influye en la naturaleza de los productos génicos elaborados por dicha célula y a menudo también en su desarrollo futuro.

Factores de transcripción

Muchas familias moleculares actúan como **factores de transcripción**. Algunos de ellos son factores generales que existen en casi todas las células de un organismo. Otros son específicos de ciertos tipos celulares o de fases concretas del desarrollo. Los factores de transcripción específicos suelen ser fundamentales en la iniciación de los patrones de expresión génica que dan lugar a los cambios principales en el desarrollo. Normalmente, esta iniciación la llevan a cabo actuando sobre regiones promotoras o potenciadoras, que activan o reprimen la transcripción de genes específicos. Basándose en su estructura y en su forma de interactuar con el ADN, los factores de transcripción pueden subdividirse en varios grupos principales, introduciéndose a continuación los más importantes.

Proteínas homeodominio y la secuencia homeobox

Uno de los tipos fundamentales de factores de transcripción es el representado por las **proteínas homeodominio** (*homeodomain*). Estas proteínas contienen un **homeodominio** con un elevado grado de conservación constituido por 60 aminoácidos; un homeodominio es un tipo de región hélice-lazo-hélice (**fig. 4.3**). Los 180 nucleótidos que codifican el homeodominio en el gen se denominan en conjunto **homeosecuencia** u **homeobox**. Las regiones homeobox fueron descubiertas por primera vez en los genes homeóticos de los complejos *antennapedia* y *bithorax* de *Drosophila* (v. **fig. 4.1**), de ahí su designación. Esta denominación en ocasiones confunde a los estudiantes debido a que, desde su descripción inicial, se han detectado varias homeosecuencias fuera del grupo de los genes homeóticos en una serie de genes menos relacionados con éstos. Muchas otras

Cuadro 4.1 Genética del desarrollo inicial en *Drosophila*

A pesar del descubrimiento y la caracterización de muchos genes importantes en el desarrollo de los mamíferos, el marco de referencia para entender las bases moleculares del desarrollo embrionario todavía procede en gran medida de los estudios de genética del desarrollo en *Drosophila*. Aunque las primeras fases del desarrollo humano tienen lugar bajo un control genético menos rígido que en *Drosophila*, la consideración de los aspectos fundamentales del desarrollo inicial de esta especie establece la base para un conocimiento más detallado de la embriogénesis molecular en los mamíferos.

El desarrollo embrionario de *Drosophila* transcurre bajo un riguroso control genético. Durante las fases iniciales, los ejes dorsoventral y anteroposterior del embrión quedan establecidos por los efectos de distintas baterías de **genes de efecto materno** (fig. 4.1). Una vez que se han establecido estos parámetros genéricos, el embrión con forma ovalada sufre una serie de tres pasos secuenciales que dan lugar a su segmentación completa a lo largo del eje anteroposterior. El primer paso, que queda bajo el control de los denominados **genes gap**, subdivide al embrión en regiones amplias. Los genes gap mutantes con pérdida de función dan lugar a la ausencia de estructuras o *gaps* (huecos) en el

patrón corporal, con una amplitud de varios segmentos. En el segundo paso, un grupo de **genes pair-rule** está implicado en la formación de siete pares de bandas a lo largo del eje craneocaudal del embrión. El tercer nivel en el proceso de segmentación está controlado por los **genes de polaridad segmentaria**, que actúan a nivel de segmentos individuales y que están implicados en su organización anteroposterior*.

El proceso de segmentación da lugar a la aparición de un grupo regular de subdivisiones a lo largo del eje anteroposterior del embrión temprano de *Drosophila*, aunque ninguno de los controles del desarrollo antes mencionados aporta características específicas o regionales a los segmentos recién formados. Esta función la llevan a cabo dos grandes grupos de **genes homeóticos** localizados en el complejo **antennapedia** y en el complejo **bithorax**. Los genes específicos de estos dos complejos determinan el carácter morfogénico de los segmentos corporales, como aquéllos donde aparecerán antenas, alas o patas. Se sabe desde hace tiempo que las mutaciones en los genes homeóticos causan malformaciones grotescas en los insectos, tales como la aparición de alas adicionales o de patas en vez de antenas (de ahí el término *antennapedia*).






Jerarquía genética	Funciones	Genes representativos	Efectos de la mutación
Genes de efecto materno 	Establecen gradientes desde los polos anterior y posterior del embrión	Bicoid Swallow Oskar Caudal Torso Trunk	Alteraciones importantes en la organización anteroposterior
Genes de segmentación  <i>Genes gap</i>	Definen regiones amplias en el embrión	Empty spiracles Hunchback Krüppel Knirps Orthodenticle Tailless	Falta de segmentos adyacentes en una región principal del cuerpo
 <i>Genes pair-rule</i>	Definen 7 segmentos	Hairy Even skipped Runt Fushi tarazu Odd paired Odd skipped Paired	Pérdida de parte del patrón en segmentos alternos
 <i>Genes de polaridad segmentaria</i>	Definen 14 segmentos	Engrailed Gooseberry Hedgehog Patched Smoothened Wingless	Sustitución de segmentos por sus imágenes especulares
Genes homeóticos 	Determinan las características regionales	Complejo antennapedia Complejo bithorax	Formación de estructuras inadecuadas en un nivel segmentario dado

Fig. 4.1 Secuencia del control genético del desarrollo temprano en *Drosophila*. En cada nivel de control genético se indican los genes representativos.

*En *Drosophila*, cada banda (segmento) se subdivide en una mitad anterior y otra posterior. La mitad posterior de un segmento y la anterior del siguiente se denominan en conjunto **parasegmento**. Los aspectos genéticos y del desarrollo de los parasegmentos de los insectos quedan fuera del alcance de este libro, pero en el **capítulo 6**, cuando se expone la formación de la columna vertebral, se observa un grupo similar de divisiones de los segmentos corporales básicos en los embriones de los vertebrados.

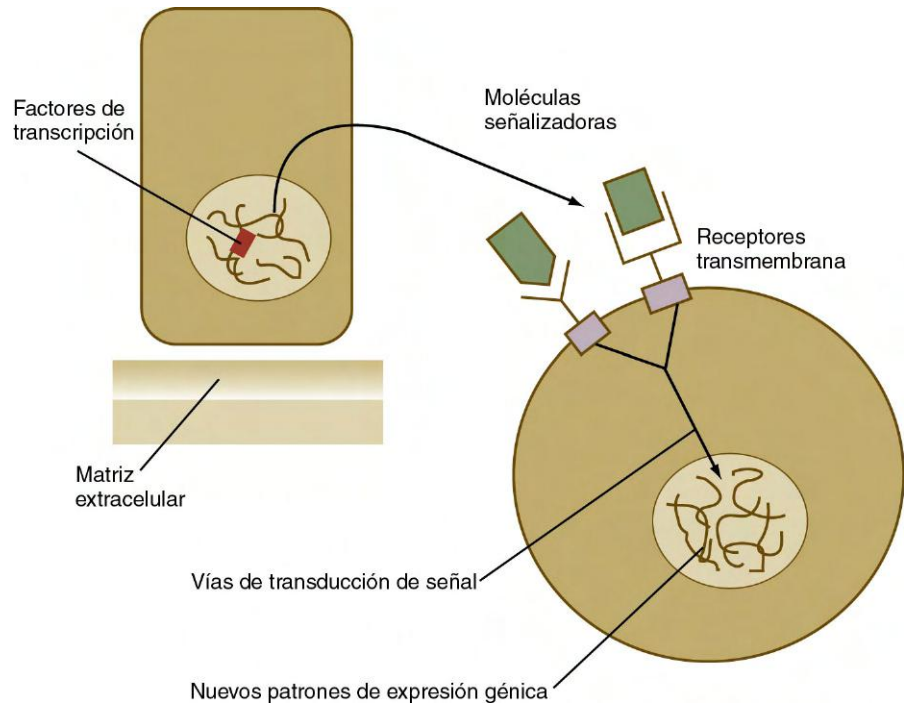


Fig. 4.2 Representación esquemática de los tipos de moléculas significativas en el desarrollo y de sus puntos de acción.

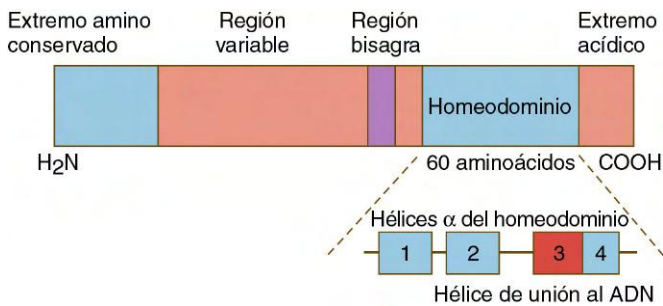


Fig. 4.3 Estructura de una proteína homeodominio típica.

familias de genes no sólo contienen un homeobox, sino que también conservan otras homeosecuencias (fig. 4.4).

GENES HOX

El complejo **antennapedia-bithorax** de *Drosophila* está constituido por genes que contienen homeosecuencias y que se localizan en forma de racimo en un cromosoma. El ratón y el ser humano poseen al menos 39 genes *homeobox* homólogos (denominados genes **Hox** en los vertebrados [**HOX** en los seres humanos]), que se reúnen en grupos o racimos situados en cromosomas diferentes (fig. 4.5). Los genes *Hox* de los cromosomas del mamífero se disponen en 13 **grupos parálogos**.

Los genes *Hox* de los vertebrados desempeñan un importante papel en la segmentación rostrocaudal del cuerpo, y su expresión espaciotemporal tiene lugar según varias reglas tremendamente regulares. Los genes se activan y se expresan de acuerdo a una secuencia estricta en dirección 3'-5', siguiendo sus posiciones en los cromosomas. En consecuencia, en la *Drosophila* y en los mamíferos los genes 3' se expresan antes que los genes 5' y en regiones más rostrales (fig. 4.6). Las mutaciones en los genes *Hox* dan lugar a transformaciones morfológicas de las estructuras segmentarias en las que suele expresarse un gen específico. En general, **las mutaciones con**

pérdida de función causan transformaciones posteroanteriores (p. ej., las células de un segmento concreto constituyen el equivalente estructural del segmento anterior próximo), mientras que las **mutaciones con ganancia de función** inducen transformaciones estructurales anteroposteriores. La **figura 4.7** ilustra un experimento en el que la inyección de un anticuerpo frente a una proteína homeodominio en un embrión de sapo en etapas tempranas dio lugar a la transformación de la parte anterior de la médula espinal en un rombencéfalo expandido.

Aunque en principio se describió que los genes *Hox* actuaban sobre el eje principal del cuerpo, se puede observar su expresión secuencial en órganos o regiones en desarrollo tan diversas como el intestino, los miembros, las células sanguíneas y los genitales internos y externos. La expresión de genes *Hox* aislados también tiene lugar en localizaciones tan distintas como los folículos pilosos, las células sanguíneas y los espermatozoides en desarrollo. La función principal de los genes *Hox* consiste en el establecimiento de diversas estructuras a lo largo del eje corporal principal, pero determinados grupos de genes *Hox* pueden ser reutilizados más tarde para dirigir la formación de varias estructuras específicas no axiales. En los mamíferos, miembros individuales de grupos parálogos tienen a menudo funciones similares, de forma que si un gen *Hox* se inactiva, los otros del grupo parálogo pueden compensar su función. Si todos los miembros de un grupo parálogo se inactivan se producen profundos disturbios morfológicos (v. pág. 171 en cap. 9).

La regulación de la expresión de los genes *Hox* es compleja. Un importante regulador a lo largo de diferentes porciones del eje anteroposterior del sistema nervioso central en desarrollo es el ácido retinoico, pero su efecto es mediado por otros genes. A otro nivel, la expresión de *Hox* está influida por modificaciones de la cromatina y de la organización tridimensional de los cromosomas. Incluso después de que se haya producido la transcripción, algunos microARN (miARN) pueden escindir los ARNm de *Hox* e inactivarlos.

Fig. 4.4 Representación esquemática de las clases de genes que contienen homeobox y que también poseen zonas conservadas fuera de dicho homeodominio. Los nombres de las diferentes clases de genes aparecen a la izquierda. Los cuadros rojos representan la homeosecuencia en cada clase de genes. Los demás cuadros ilustran las secuencias conservadas, específicas de cada clase. (Modificada de Duboule D, ed.: Guidebook to the homeobox genes, Oxford, 1994, Oxford University Press.)

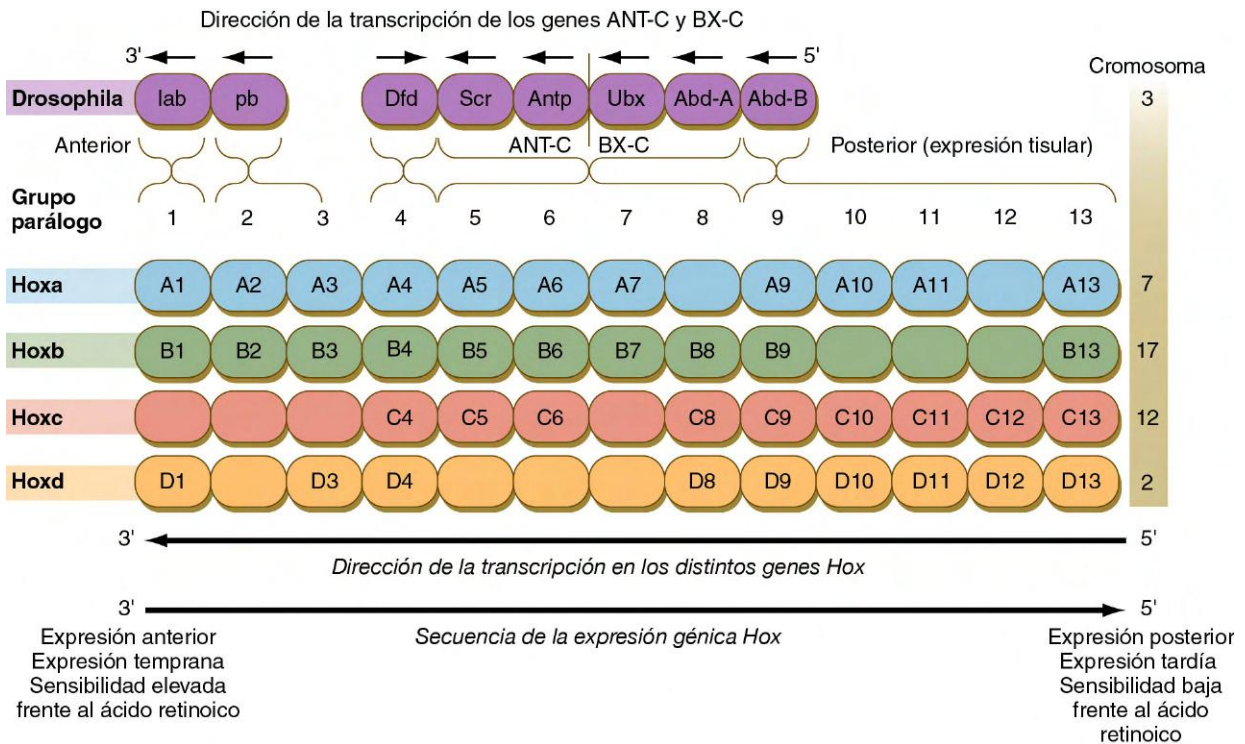
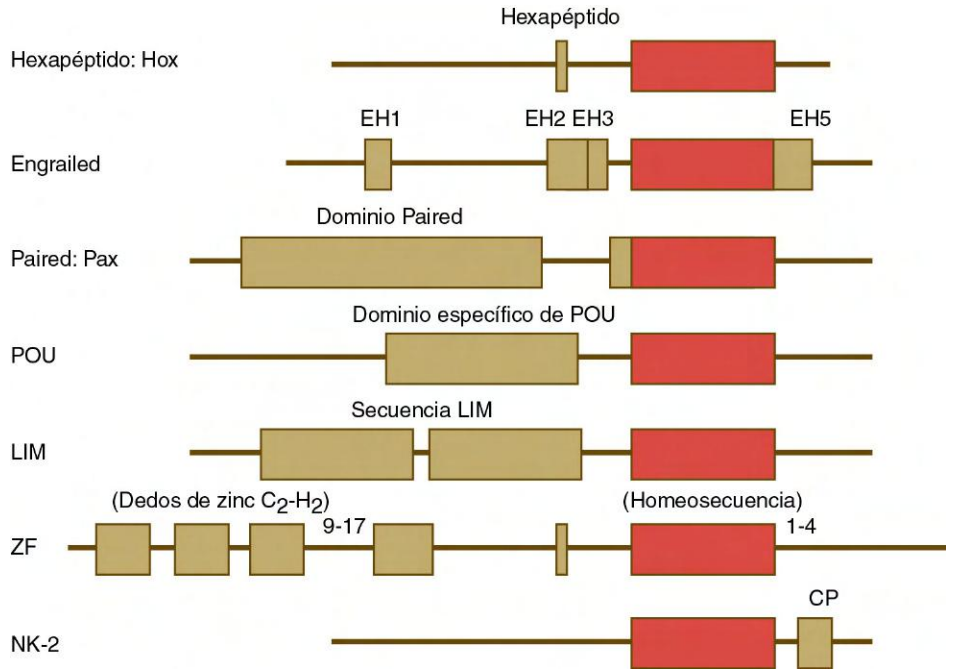


Fig. 4.5 Organización del complejo *HOX* en el ser humano. Los genes de los extremos 3' de cada complejo se expresan antes y en una localización más anterior que los del extremo 5' (derecha). (Basada en Scott MP: Cell 71:551-553, 1992.)

GENES PAX

La familia génica *Pax*, compuesta por un número desconocido de miembros, es un grupo significativo de genes implicados en muchos aspectos del desarrollo de los mamíferos (fig. 4.8). Los genes *Pax* son homólogos de los genes de segmentación gobernados por pares de *Drosophila* (v. fig. 4.1). Todas las proteínas *Pax* contienen un dominio emparejado de 128 aminoácidos

que se unen al ADN. Algunos miembros de este grupo incluyen también homeosecuencias completas o parciales, así como una secuencia octopeptídica conservada. Los genes *Pax* desempeñan varias funciones relevantes en los órganos de los sentidos y en el sistema nervioso en desarrollo, y fuera del sistema nervioso participan en procesos de diferenciación celular que implican transiciones epitelio-mesenquimatosas.

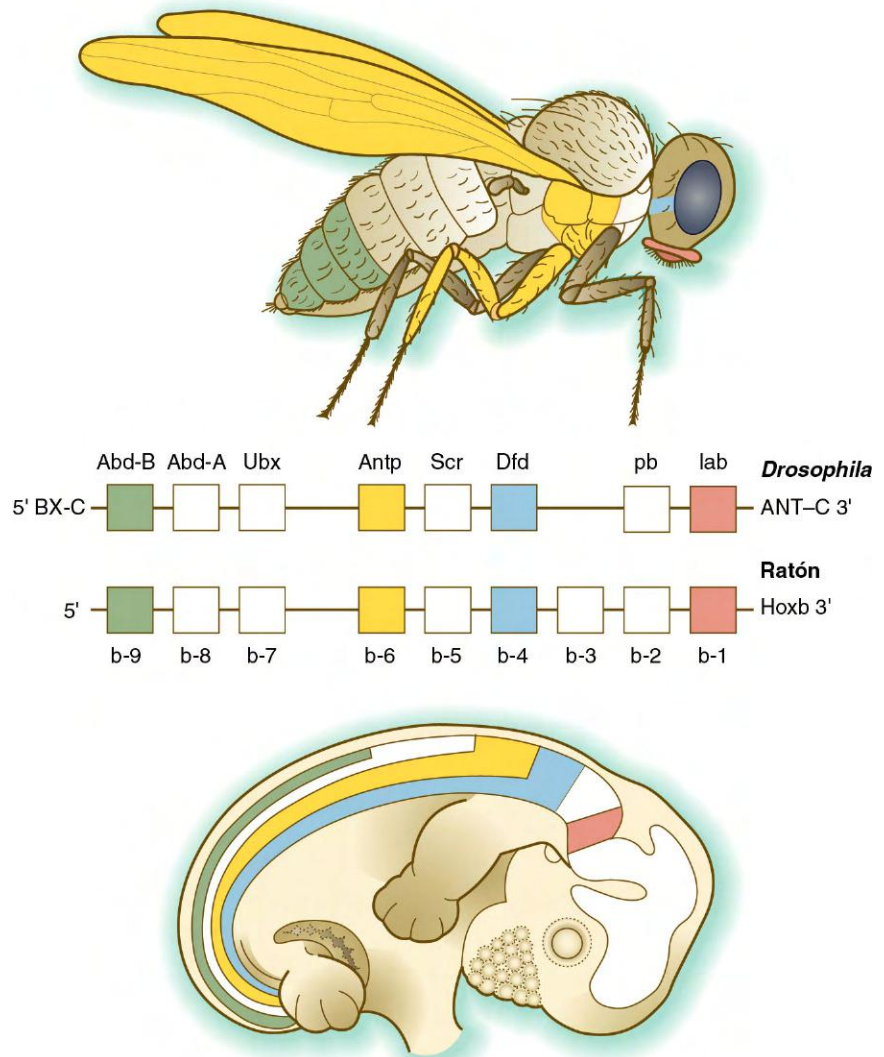


Fig. 4.6 Organización de ciertos genes de *Drosophila* y del ratón que contienen homeosecuencia y su expresión segmentaria en el cuerpo. (Basada en DeRobertis EM, Oliver G, Wright CVE: Sci Am 263:46-52, 1990. Copyright Patricia J. Wynne.)

OTRAS FAMILIAS GÉNICAS QUE CONTIENEN HOMEBOX

El nombre de la familia génica POU se deriva del acrónimo de los primeros genes identificados: es decir, *Pit1*, un gen expresado únicamente por la hipófisis, *Oct1* y *Oct2*; y *Unc86*, un gen expresado en un nemátodo. Los genes de la familia POU contienen, además de una homeosecuencia, una región que codifica 75 aminoácidos y que también se une al ADN a través de una estructura hélice-lazo-hélice. Como se describe en el capítulo 3 (v. pág. 42), Oct-4 desempeña un papel destacado en estadios iniciales de la segmentación.

Las **proteínas Lim** constituyen una gran familia de proteínas homeodominio, algunas de cuales se unen al ADN nuclear mientras que otras se localizan en el citoplasma. Las proteínas Lim participan en alguna fase de la formación de la práctica totalidad del cuerpo. Como se dice en el capítulo 5 (v. pág. 83), la ausencia de ciertas proteínas Lim da lugar al desarrollo de embriones de mamíferos sin cabeza.

La familia de **genes *Dlx***, al igual que la *Hox*, es un grupo de genes con un alto grado de conservación filogenética. En los mamíferos, los seis miembros de este grupo están relacionados con el gen *distalless* (*distal inferior*) de *Drosophila* y desempeñan funciones importantes en los procesos de establecimiento del

patrón corporal (en especial de los esbozos de los miembros) en los embriones en fases tempranas. Los genes *Dlx* de los mamíferos actúan en parejas y muestran una asociación estrecha con los *Hox*. *Dlx5* y *Dlx6* se localizan en 5' respecto a *Hoxa13*; los genes desde *Dlx3* hasta *Dlx7* lo hacen en 5' respecto a *Hoxb13*; y *Dlx1* y *Dlx2* se sitúan en 5' respecto a *Hoxd13*. Además de estar implicados en el desarrollo de los miembros, los productos del gen *Dlx* intervienen en la morfogénesis de los maxilares y del oído interno, así como en el desarrollo temprano de la placenta.

Los genes ***Msx*** (homólogos del gen del homeobox de segmentación muscular [*msh*] en *Drosophila*) constituyen una pequeña, pero altamente conservada, familia génica que contiene homeobox, que sólo tiene dos representantes en el ser humano. A pesar de ello, las proteínas *Msx* desempeñan importantes papeles en el desarrollo embrionario, especialmente en las interacciones epitelio-mesénquima de los miembros y de la cara. Las proteínas *Msx* son inhibidores generales de la diferenciación celular en el desarrollo prenatal y mantienen la capacidad proliferativa de los tejidos en la vida posnatal.

La familia génica T-Box

Los genes ***T-box*** (*Tbx*) deben su nombre al **locus braquiuro** (*T*), reconocido a principios de 1927 por producir colas cortas

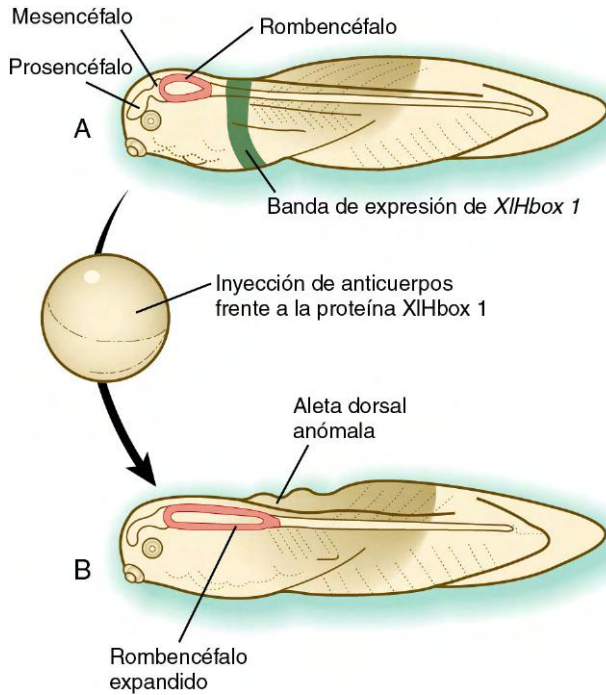


Fig. 4.7 Efecto de la interferencia en la función de *XlHbox 1* (~*Hoxc-6*) sobre el desarrollo de *Xenopus*. **A**, Larva normal con una banda definida (en verde) de expresión de *XlHbox 1*. **B**, Expansión caudal del rombencéfalo tras la inyección de anticuerpos frente a la proteína *XlHbox 1* en el embrión temprano. (Basada en Wright CV y cols.: Cell 59:81-93, 1989.)

en ratones homocigóticos. En 1990, el gen fue clonado y se descubrió que contenía una región bien conservada (T-box) que codificaba de 180 a 200 aminoácidos enlazados a una secuencia nucleotídica específica del ADN. Aunque inicialmente se trataba de un gen único, ya ha sido descrita una familia entera de genes *T-box* con más de 100 miembros (18 genes en el genoma humano). Los genes de esta familia ejercen importantes papeles en el desarrollo, como la inducción de la capa germinal mesodérmica y el crecimiento coordinado del desarrollo de los miembros.

Factores de transcripción hélice-lazo-hélice
PROTEÍNAS BÁSICAS HÉLICE-LAZO-HÉLICE

Los factores de transcripción de las proteínas **básicas hélice-lazo-hélice** son proteínas que contienen una corta banda de aminoácidos en la que dos hélices están separadas por un lazo aminoacídico. Esta región, junto con otra región básica adyacente, permite a la proteína reguladora unirse a secuencias específicas de ADN. Las regiones básicas de estas proteínas se unen al ADN, y la región hélice-lazo-hélice participa en procesos de homodimerización o heterodimerización. Esta configuración es común en numerosos factores de transcripción que regulan la miogénesis (v. fig. 9.33).

FAMILIA GÉNICA FORKHEAD

Los genes *forkhead* (*Fox*) (cabeza de tenedor) constituyen otra gran familia de factores de transcripción, con más de 100 miembros, de los cuales 30 se encuentran en ratones. Como una variante del tema hélice-lazo-hélice, un elemento común entre las proteínas forkhead es la región del mismo nombre unida al ADN, que está constituida como una estructura en **hélice alada**. Los genes *Fox* se expresan durante el desarrollo de

muchos órganos corporales. Ellos presentan diferentes dominios microscópicos dentro de un órgano en desarrollo y pueden trabajar juntos para dirigir la morfogénesis de una estructura.

Factores de transcripción dedo de zinc

La familia de factores de transcripción **dedo de zinc** está constituida por proteínas en las que las unidades de cistina e histidina situadas de manera regular están unidas por iones de zinc, haciendo que la cadena polipeptídica se pliegue en forma de estructuras similares a dedos (fig. 4.9). Estos «dedos» se pueden introducir en regiones específicas de la hélice de ADN.

GENES SOX

Los genes *Sox* constituyen una gran familia (con más de 20 miembros) cuyos componentes tienen en común un **dominio HMG (grupo de movilidad alta)** en la proteína. Este dominio es infrecuente en un factor de transcripción, debido a que se une a varios nucleótidos en el surco menor –y no en el mayor– de la hélice de ADN y provoca un cambio importante en su conformación. Las proteínas Sox fueron descubiertas en 1990, cuando se mostró que el gen *SRY* era el factor determinante masculino en la diferenciación sexual (v. pág. 389); su denominación (Sox) procede del término inglés *Sry HMG box*. Una de las características de las proteínas Sox es que actúan junto con otros factores de transcripción para modificar la expresión de sus genes diana (fig. 4.10). Como es de esperar por su elevado número, las proteínas Sox se expresan en la mayor parte de las estructuras durante alguna fase de su desarrollo.

WT1

WT1 (gen supresor del tumor de Wilms) es un gen aislado en la vida prenatal, que desempeña un importante papel en la formación de los riñones y las gónadas. Es crucial para el desarrollo de la morfología inicial del riñón y para la formación de su estructura definitiva en el adulto. Además, *WT1* es necesario para la formación de las gónadas. Su nombre deriva del tumor de Wilms, un importante tumor renal que afecta a niños pequeños.

Moléculas señalizadoras

Muchos procesos embrionarios están basados en señales químicas, que enviadas por un grupo de células son capaces de alcanzar e interactuar con otros grupos celulares. Una contribución significativa ha sido poder conocer que, durante el proceso de formación del embrión, una misma molécula señalizadora puede actuar en diferentes lugares y en diferentes momentos del desarrollo. Factores localmente controlados, como la concentración o la duración de la exposición a una molécula señalizadora, son a menudo determinantes a la hora de condicionar la respuesta de un grupo de células. Esta situación reduce extraordinariamente el número de moléculas señalizadoras que es necesario emplear. La mayoría de las moléculas señalizadoras son miembros de varios grupos familiares extensos. La secuencia específica molécula señalizadora (ligando) → receptor → vía de la señal de transducción es a menudo denominada **vía de señalización**. Esta sección está dedicada a las familias más importantes de moléculas señalizadoras que guían el desarrollo embrionario.

Familia del factor de crecimiento transformante β

La **superfamilia del factor de crecimiento transformante β (TGF-β)** está constituida por numerosas moléculas que

Gen	Localización cromosómica Ser humano	Localización cromosómica					Zonas de expresión	Mutantes	
		N	PD	Oct	HD	C		Ratón	Ser humano
Pax-1	20p11						Esclerotoma, mesénquima perivertebral, timo	<i>Undulated (un)</i>	Malformaciones vertebrales
Pax-9	14q12-q13						Esclerotoma, mesénquima perivertebral	KO: oligodontia	Oligodontia
Pax-2	10p25						Sistema urogenital, SNC, ojo, oído interno	KO: sin riñones	Síndromes oculorrenales
Pax-5	9p13						Células pro-B, SNC	KO: sin células B	
Pax-8	2q12-q14						Tiroides, riñón, SNC	KO: sin células foliculares tiroideas	Hipotiroidismo congénito
Pax-3	2q35						Dermomiotoma, cresta neural, músculo, SNC	<i>Spotch (Sp)</i>	Síndrome de Waardenburg
Pax-7	1p36						Dermomiotoma, cresta neural, músculo, SNC	KO: defectos de la cresta neural craneal	Rabdomiosarcoma
Pax-4	7q32						Páncreas	KO: sin insulina	Diabetes tipo II
Pax-6	11p13						Ojo, páncreas, SNC	<i>Small eye (Sey)</i>	Aniridia

Fig. 4.8 Esquema resumen de los miembros de la familia de genes *Pax* con su localización en los cromosomas humanos, sus zonas de expresión y los efectos conocidos de las formas mutantes en el ser humano y en el ratón. Las estructuras de los elementos conservados de estos genes aparecen representadas de manera esquemática. *KO*, ratón defectivo (*knockout*); *SNC*, sistema nervioso central. (Modificada de Wehr R, Gruss P: *Int J Dev Biol* 40:369-377, 1996; y Epstein JC: *Trends Cardiovasc Med* 6:255-260, 1996.)

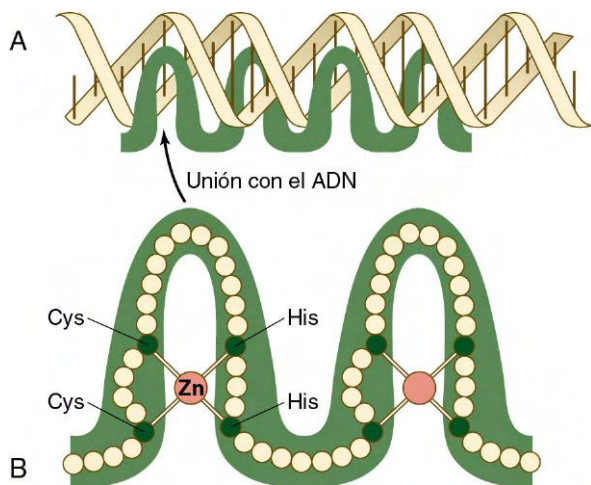


Fig. 4.9 **A**, Unión de un dedo de zinc al ADN. **B**, Estructura de una secuencia de unión al ADN en dedo de zinc.

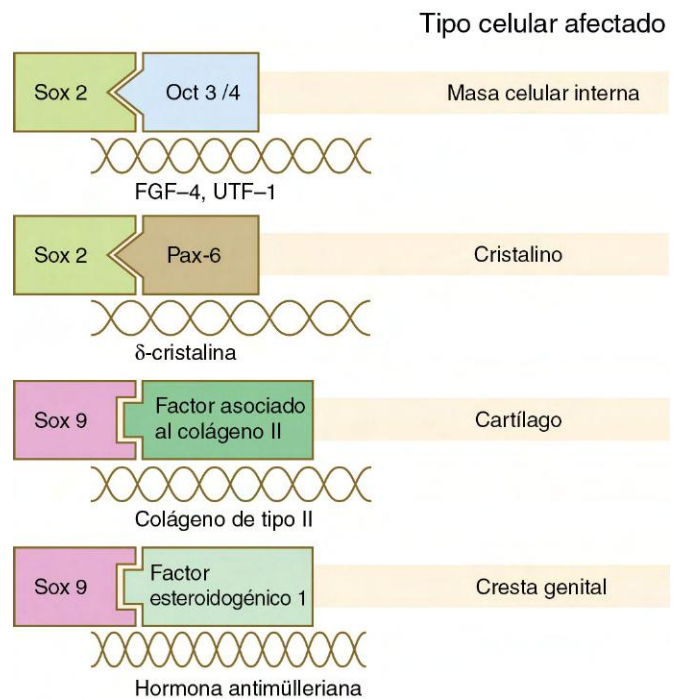


Fig. 4.10 Ejemplos de proteínas *Sox* formando complejos con otros factores de transcripción para modificar la expresión de genes específicos (*las etiquetas bajo cada hélice representan el ADN*). Tejidos influidos por la regulación genética a través de *Sox* (*derecha*).

desempeñan una amplia variedad de funciones durante la embriogénesis y la vida posnatal. Esta familia se denominó así debido a que el primer miembro de la misma en ser descubierto (TGF-β₁) fue aislado en células transformadas viralmente. Sólo más tarde se demostró que muchas moléculas señalizadoras con muy diversas funciones, tanto durante el desarrollo embrionario como durante la vida posnatal, presentan una gran similitud estructural con esta molécula. En la **tabla 4.1** se resumen algunas de estas moléculas y sus funciones.

Se propone como ejemplo representativo de muchos tipos de moléculas señalizadoras la formación, estructura y modificaciones de TGF-β₁ (**fig. 4.11**). De forma similar a otros muchos miembros de esta familia, TGF-β₁ es un dímero unido por un puente disulfuro, sintetizado en forma de un par de precursores inactivos de 390 aminoácidos. El precursor glucosilado está constituido por una pequeña secuencia N-terminal señalizadora, una prorregión mucho mayor y una región C-terminal de 112

aminoácidos bioactiva. La prorregión es escindida enzimáticamente de la región bioactiva por una zona de aminoácidos básicos que precede al dominio bioactivo. Tras su secreción por la célula, la prorregión de la molécula permanece asociada a la región bioactiva, haciendo así que esta molécula se mantenga en estado latente. El dímero bioactivo sólo adquiere su actividad biológica tras la disociación entre la prorregión y la región bioactiva.

Entre las familias más importantes de la familia TGF-β se encuentran las **proteínas morfogénicas óseas (BMP)**. Aunque la familia BMP fue originalmente descubierta como un factor activo de la inducción ósea durante la consolidación de las fracturas, los 15 miembros de este grupo desempeñan importantes funciones en el desarrollo de la mayoría de las estructuras del embrión. Las proteínas BMP, a menudo, ejercen sus efectos en el embrión mediante la inhibición de otros procesos del desarrollo. Los mecanismos de estos procesos durante el desarrollo embrionario pueden ser mucho más complicados, ya

Tabla 4.1 Miembros de la superfamilia del factor de crecimiento transformante β (TGF-β) mencionados en este texto

Miembro	Funciones representativas	Capítulos
De TGF-β1 a TGF-β5	Inducción mesodérmica	5
	Proliferación de mioblastos	9
	Infiltración de la gelatina cardíaca por células endoteliales auriculoventriculares	17
Activina	Proliferación de células de la granulosa	1
	Inducción mesodérmica	5
Inhibina	Inhibición de la secreción de gonadotropinas por la hipófisis	1
Sustancia de inhibición mülleriana	Regresión de los conductos paramesonérficos	16
Decapentapléjico	Señalización para el desarrollo de los miembros	10
Vg1	Inducción del mesodermo y la línea primitiva	5
De BMP-1 a BMP-15	Inducción de la placa neural, inducción del esqueleto y otras inducciones	5, 9, 10
Nodal	Formación del mesodermo y de la línea primitiva, fijación axial izquierda-derecha	5
Factor neurotrófico derivado	Inducción del crecimiento del esbozo ureteral, colonización neural del intestino de la línea de células gliales	16, 12
Lefty	Determinación de la asimetría corporal	5

BMP, proteína morfogénica ósea; TGF-β, factor de crecimiento transformante β.

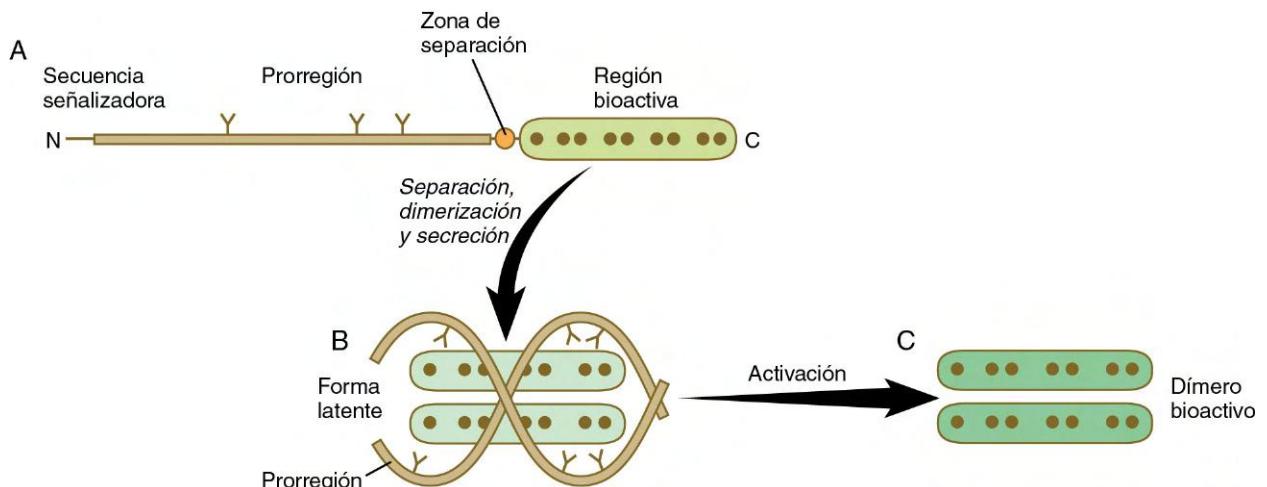


Fig. 4.11 Pasos en la activación del factor de crecimiento TGF-β. **A.** El péptido recién sintetizado está constituido por una región C-terminal bioactiva, a la que se unen una prorregión larga glucosilada y una secuencia N-terminal señalizadora. **B.** La prorregión es separada de la región bioactiva, y dos regiones bioactivas segregadas forman un dímero que se mantiene en forma latente al establecer complejos con las prorregiones separadas. **C.** A través de un paso de activación el dímero bioactivo es liberado de las prorregiones y a continuación puede actuar como molécula señalizadora.

Tabla 4.2 Antagonistas moleculares más importantes de los factores de crecimiento

BMP	WNT
Noggin	Axin-1, Axin-2
Cordina	Dkkopf
Similares a la cordina	Cerberus
Gastrulación retorcida	Wif (factor inhibidor de Wnt)
Foliatina	Sfrp (proteína relacionada con la secreción de Frizzled)
FSRP (proteína relacionada con foliatina)	Wise (modulador de Wnt en la superficie ectodérmica)
DAN/cerberus	
Gremlin	
Ectodin	
Coco	
SHH	FGF (FGFR)
Ciclopamina (en plantas)	Sprouty
	NODAL
	Lefty-1
	Similares a cerberus

que algunas interacciones importantes (p. ej., la inducción del sistema nervioso central; v. [pág. 84](#)) se producen gracias a la inhibición de las moléculas BMP por otras moléculas, es decir, son consecuencia de la inhibición de un inhibidor. Las moléculas que inhiben o antagonizan la acción de las proteínas BMP se nombran en la [tabla 4.2](#). Estas moléculas se unen a los dímeros de BMP e interfieren en sus uniones a los receptores específicos.

Familia del factor de crecimiento fibroblástico

El factor de crecimiento fibroblástico (FGF) fue descrito por primera vez en 1974 como una sustancia que estimula el crecimiento de los fibroblastos en cultivo. Desde entonces, el FGF descubierto originalmente se ha ampliado hasta constituir una familia de 22 miembros, cada uno de ellos con funciones distintivas. Muchos miembros de la familia FGF desempeñan cometidos importantes en diversas fases del desarrollo embrionario y en otras muchas funciones, como la estimulación posnatal del crecimiento capilar. Algunas de las funciones de los FGF en el desarrollo embrionario se recogen en la [tabla 4.3](#). Los FGF secretados se asocian de forma estrecha a la matriz extracelular y tienen que unirse a heparán sulfato para activar sus receptores.

De forma similar a otras moléculas señalizadoras, la actividad de los FGF es regulada por muchas vías. En contraste con los factores BMP que son regulados por varias moléculas que se les unen en el espacio extracelular, la regulación de los factores FGF es más compleja. La mayoría de los procesos de regulación de los FGF incluyen lo siguiente: 1) modificaciones en su interacción con los proteoglicanos heparán en el complejo receptor; 2) regulación de la membrana de las células receptoras a través de acciones de las proteínas transmembrana, y 3) regulación intracelular por moléculas que, de manera semejante a las proteínas **sprouty**, forman complejos con diferentes partes de la maquinaria responsable de la señal de transducción de las células receptoras. Una de las características más importantes del papel desempeñado por las moléculas señalizadoras durante el desarrollo embrionario es la gran variedad en las formas de las moléculas de la misma familia, así como en los mecanismos que regulan su actividad. La mayoría de estos detalles quedan fuera del propósito de este libro, pero para seguir estudiando es importante que reconozcamos su existencia.

Familia hedgehog

Desde su aparición en el escenario embriológico de los vertebrados en 1994, la familia **hedgehog** se ha convertido en una de las más importantes moléculas de señalización conocidas ([tabla 4.4](#)). Relacionada con la molécula de polaridad segmentaria de la *Drosophila*, los tres hedgehog de mamíferos han recibido denominaciones tan caprichosas como desert hedgehog, Indian hedgehog o Sonic hedgehog. El nombre de hedgehog (erizo) se acuñó debido a que las larvas mutantes de *Drosophila* tienen bandas anchas de espinas en sus cuerpos.

Sonic hedgehog (shh) es una proteína con una región N-terminal muy conservada y una región C-terminal más variable. Tras la síntesis y liberación del péptido desde el retículo endoplásmico rugoso, el péptido señalizador es fragmentado y tiene lugar la glucosilación del péptido restante ([fig. 4.12](#)). Todavía en el interior de la célula, el péptido shh sufre una autofragmentación por la actividad catalítica de su porción C-terminal. Durante esta fragmentación, el segmento N-terminal se une de manera covalente al colesterol. El péptido N-terminal de 19 kDa es secretado por la célula, aunque permanece unido a la superficie de la misma. Toda la actividad de señal de shh reside en el segmento N-terminal. Mediante la actividad de otro producto génico (disp [despachador] en *Drosophilla*), el segmento N-terminal de shh, que todavía permanece unido al colesterol, es liberado de la célula. El péptido C-terminal no desempeña ninguna función en los mecanismos de señal.

En la superficie de una célula diana, shh (que todavía permanece unida al colesterol) se une a un receptor, **Patched (Ptc)**, estrechamente relacionado con otra proteína transmembrana, **smoothened (smo)**. Ptc suele inhibir la actividad señalizadora de smo, mientras que shh inhibe la actividad inhibidora de Ptc, lo que permite que smo dé lugar a una señal intracelular. A través de la mediación de algunas otras moléculas, que suelen estar unidas a los microtúbulos, smo activa en última instancia el factor de transcripción del dedo de zinc 5, **Gli**, que se desplaza hasta el núcleo, se une a puntos específicos del ADN de la célula y, por tanto, afecta la expresión genética de la célula diana.

Familia Wnt

La familia de moléculas de señalización **Wnt** es un complejo, con 18 miembros, representado en el ratón. Relacionada con los genes *Wingless (sin alas)* de polaridad segmentaria de la *Drosophila*, las moléculas Wnt parecen desempeñar de forma dramática diferentes papeles en distintas clases de vertebrados. En anfibios, las moléculas Wnt son esenciales para la dorsalización en los embriones muy tempranos, mientras que este papel parece ser mínimo en el período de preimplantación del ratón. En los mamíferos, Wnt desempeña importantes papeles durante el período de gastrulación. Cuando muchos esbozos de órganos están adquiriendo su forma, las vías activas de Wnt estimulan la proliferación celular necesaria para que estas estructuras se formen en proporciones normales. En el desarrollo tardío, las moléculas Wnt están envueltas en una variedad de procesos relacionados con la diferenciación celular y la polaridad.

Las moléculas Wnt han sido descritas como apoyo para otras moléculas de señalización y pueden interactuar con componentes de la matriz extracelular. La vía de señalización es compleja y no es conocida en su totalidad (v. [fig. 4.16](#)). De forma similar a otras moléculas de señalización, la actividad de las moléculas Wnt puede ser regulada por moléculas inhibidoras, como el **factor inhibidor 1 de Wnt (WIF1)** y **cerberus**, que se unen directamente a la molécula de Wnt. Otras, como **dickkopf**, efectúan su inhibición uniéndose al complejo receptor.

Tabla 4.3 Miembros de la familia del factor de crecimiento fibroblástico mencionados en este texto

FGF	Sistema en desarrollo	Capítulo
FGF-1	Estimulación de la producción de queratinocitos	9
	Inducción hepática inicial	15
FGF-2	Estimulación de la producción de queratinocitos	9
	Inducción del crecimiento piloso	9
	Cresta ectodérmica apical en el crecimiento de los miembros	10
	Estimula la proliferación del mesénquima de los maxilares	14
	Inducción hepática temprana	15
	Inducción de los túbulos renales	16
FGF-3	Formación del oído interno	13
FGF-4	Mantenimiento de la actividad mitótica en el trofoblasto	3
	Cresta ectodérmica apical en el crecimiento de los miembros	10
	Esbozo del esmalte en los dientes en desarrollo	14
	Estimula la proliferación del mesénquima de los maxilares	14
FGF-5	Estimula la formación de la placoda ectodérmica	9
FGF-8	Organizador istmico, patrón del mesencéfalo	6
	Cresta ectodérmica apical en el crecimiento de los miembros	10
	Desde la cresta neural anterior, regula el desarrollo de las vesículas ópticas y del telencéfalo	11
	Inducción temprana de los dientes	14
	Estimula la proliferación del mesénquima de la cresta neural en la región frontonasal	14
	Estimula la proliferación del mesénquima de los maxilares	14
	Inducción de las papilas filiformes de la lengua	14
	Inducción hepática temprana	15
Crecimiento del tubérculo genital	16	
FGF-9	Cresta ectodérmica apical en el crecimiento de los miembros	10
FGF10	Inducción de los miembros	10
	Morfogénesis de ramificación en el pulmón en desarrollo	15
	Inducción de la próstata	16
	Crecimiento del tubérculo genital	16
FGF17	Cresta ectodérmica apical en el crecimiento de los miembros	10

FGF, factor de crecimiento fibroblástico.

Tabla 4.4 Zonas del embrión en las que Sonic hedgehog actúa como molécula señalizadora

Centro señalizador	Capítulo
Nódulo primitivo	5
Notocorda	6, 11
Placa del suelo (sistema nervioso)	11
Extremos intestinales	6
Zona de actividad polarizante (miembros)	10
Esbozos del pelo y las plumas	9
Puntas ectodérmicas de las prominencias faciales	14
Ectodermo apical del segundo arco faríngeo	14
Puntas de las yemas epiteliales en los esbozos pulmonares	15
Patrón arquitectónico de la retina	13
Crecimiento del tubérculo genital	16

Otras acciones de las moléculas señalizadoras

Uno de los avances recientes más relevantes en embriología molecular ha sido comprobar en qué medida unas moléculas señalizadoras actúan inhibiendo la acción de otras. Por ejemplo, las moléculas **cordina**, **noggin** y **gremlin** inhiben la actividad de BMP que, a su vez, interviene a menudo como inhibidora (v. tabla 4.2).

Las evidencias en varios sistemas en desarrollo indican que diversas moléculas de señalización (p. ej., shh y ciertos miembros de la familia FGF) son reguladores positivos del crecimiento, mientras que otras (p. ej., algunos miembros de la familia BMP) actúan como reguladores negativos del mismo. El desarrollo normal de algunos órganos requiere el equilibrio entre las actividades de dichos reguladores positivos y negativos. Tales interacciones se describen más adelante en el texto con referencia a sistemas en desarrollo tan diversos como pueden ser los miembros, el pelo (o las plumas), los dientes y la ramificación de conductos en los pulmones, los riñones y la próstata.

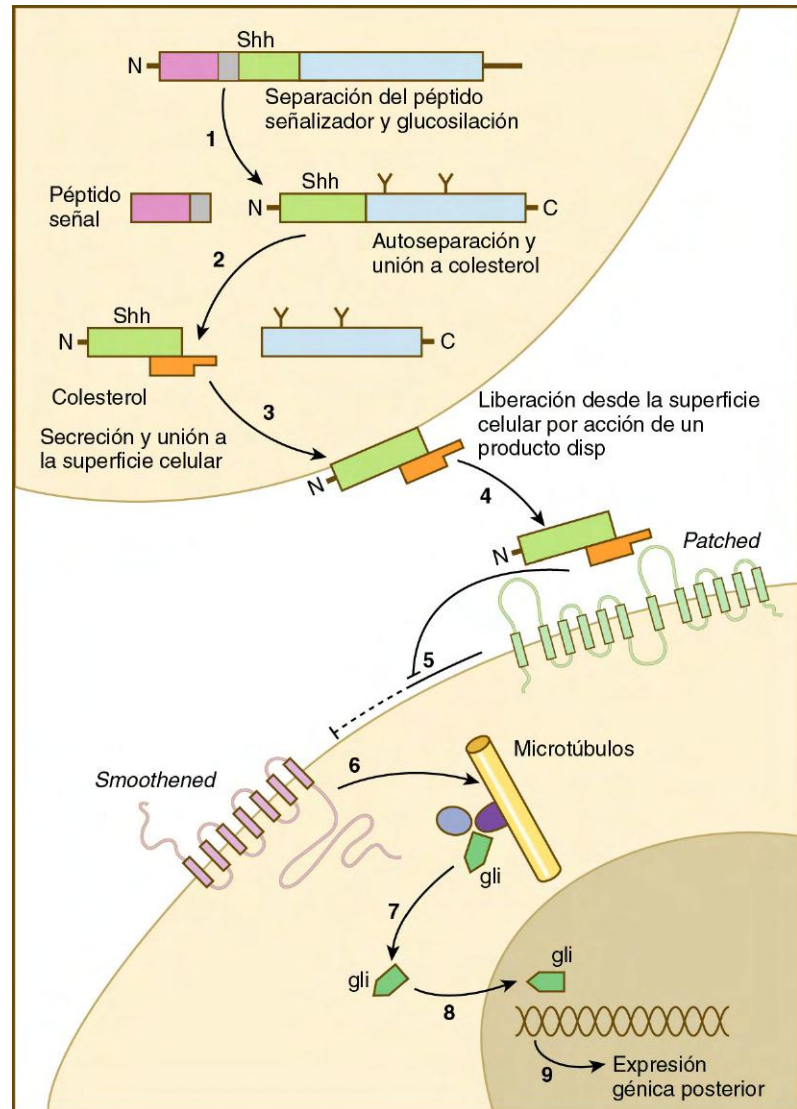


Fig. 4.12 Vía de señalización de Sonic hedgehog (shh).

(1) El péptido señalizador es separado del polipéptido recién sintetizado, mientras que el resto sufre glucosilación; (2) el péptido restante experimenta autofragmentación bajo la influencia de la porción C-terminal, y el colesterol se une en la parte N-terminal, que es la parte activa de la molécula; (3) la parte N-terminal es secretada y queda unida a la superficie celular; (4) la molécula shh unida es liberada de la superficie celular a través de la acción de un producto de *dispersed* (*disp*); (5) la shh liberada inhibe el efecto inhibitorio de Patched sobre smoothed; (6) tras su liberación respecto a la influencia inhibitoria de Patched, smoothed emite una señal que (7) libera factor de transcripción Gli a partir de un complejo de moléculas unidas a microtúbulos; (8) Gli se introduce en el núcleo y se une al ADN, (9) influyendo en la expresión de muchos genes.

Moléculas receptoras

Para que las moléculas señalizadoras intercelulares ejerzan su efecto sobre las células diana, normalmente deben interactuar con receptores situados en estas células. La mayor parte de los receptores se localizan en la superficie celular, aunque algunos de ellos (sobre todo los de las moléculas liposolubles como esteroides, retinoides y la hormona tiroidea) son intracelulares.

Los **receptores de membrana** son normalmente proteínas transmembrana con regiones extracelular, transmembrana y citoplásmica (v. fig. 4.2). La región extracelular contiene una zona de unión para el **ligando**, que suele ser una hormona, una citocina o un factor de crecimiento. Cuando el ligando se une a un receptor, da lugar a un cambio de conformación en la región citoplásmica de la molécula receptora. Los receptores de membrana son de dos tipos principales: 1) receptores que presentan actividad intrínseca de proteincinasa y 2) receptores que utilizan un sistema de segundo mensajero para activar las proteincinasas citoplásmicas. Un ejemplo del primer tipo es la familia de receptores de los FGE, en la que la región citoplásmica posee actividad **tirosina cinasa**. Los receptores de los factores de crecimiento de la superfamilia TGF- β también son de este tipo, pero en ellos la región citoplásmica contiene actividad

serina/treonina cinasa. En los receptores de membrana del segundo tipo, la actividad proteincinasa está separada de la molécula receptora en sí misma. Este tipo de receptor también es activado por su unión a un ligando (p. ej., un neurotransmisor, una hormona peptídica, un factor de crecimiento), aunque es necesaria una serie de pasos intermedios para activar las proteincinasas citoplásmicas. En el **cuadro 4.2** se presenta con mayor detalle un receptor de superficie, **Notch**, como ejemplo específico de receptor que desempeña muchas funciones importantes en el desarrollo embrionario.

Transducción de la señal

La **transducción de la señal** es el proceso a través del cual la señal proporcionada por el **primer mensajero** (es decir, el factor de crecimiento o alguna otra molécula señalizadora) es traducida en una respuesta celular. La transducción de la señal es muy compleja y se produce como una respuesta a la unión de una molécula señalizadora con su receptor, que trae como consecuencia el cambio de conformación del receptor. Este proceso pone en marcha una reacción en cadena de activación o de inhibición de un conjunto de moléculas citoplásmicas cuya función es transportar la señal hacia el núcleo, donde por

Cuadro 4.2 Inhibición lateral y el receptor Notch

El desarrollo normal de muchos tejidos comienza con una población de células con características equivalentes en el proceso de desarrollo. En algún momento, una de estas células empieza a diferenciarse en un tipo de célula madura dominante, como puede ser una neurona, de manera que al hacerlo transmite a las células adyacentes una señal que impide que éstas se diferencien en ese mismo tipo celular. A consecuencia de ello, las células adyacentes son forzadas a diferenciarse en un segundo tipo celular, por ejemplo células gliales en el sistema nervioso central (fig. 4.13). Este tipo de señal desde una célula dominante hasta sus vecinas subordinadas se denomina **inhibición lateral**.

El mecanismo habitual de inhibición lateral se realiza mediante la vía señalizadora de **Notch**, de carácter tan básico que se ha preservado casi sin modificaciones en todo el reino animal. Notch es un receptor de membrana de 300 kDa, que presenta un gran dominio extracelular y otro intracelular de menor tamaño. El receptor Notch se activa cuando se unen a él ligandos (**Delta** o **Jagged** en los vertebrados) situados en la superficie de la célula dominante. Así se activa una vía que inhibe la diferenciación de las células adyacentes en el fenotipo dominante.

Una versión abreviada de este mecanismo es la siguiente (fig. 4.14): la unión de Notch a su ligando (p. ej., Delta) estimula una proteasa

intracelular que fragmenta la región intracelular de la molécula Notch. Esta región intracelular liberada de Notch experimenta una translocación hacia el núcleo y en su trayecto se puede asociar a proteínas reguladoras como **Deltex**. En el interior del núcleo, la región intracelular de Notch se combina con varios factores de transcripción hélice-lazo-hélice, y este complejo se une al ADN de un gen denominado **enhancer of split** (potenciador de separación). A su vez, el producto de este gen es otro factor de transcripción que regula a otros genes. Por ejemplo, inhibe ciertos genes del complejo **Achaete-Scute**, cuya función es la promoción del desarrollo neuronal. A través de esta compleja vía, a las células subordinadas se les niega la oportunidad de diferenciarse en neuronas, por lo que siguen una vía de diferenciación secundaria, que hace que se conviertan en células gliales.

Aunque parece compleja, la explicación anterior es una versión muy abreviada de esta vía inhibitoria y de sus elementos de control. A medida que se conocen mejor todos los elementos implicados en dicha vía, se va pareciendo a un componente de una inmensa red de vías reguladoras, que interaccionan a través de mecanismos muy complejos para integrar las influencias ambientales internas y externas que determinan el destino último de una célula.

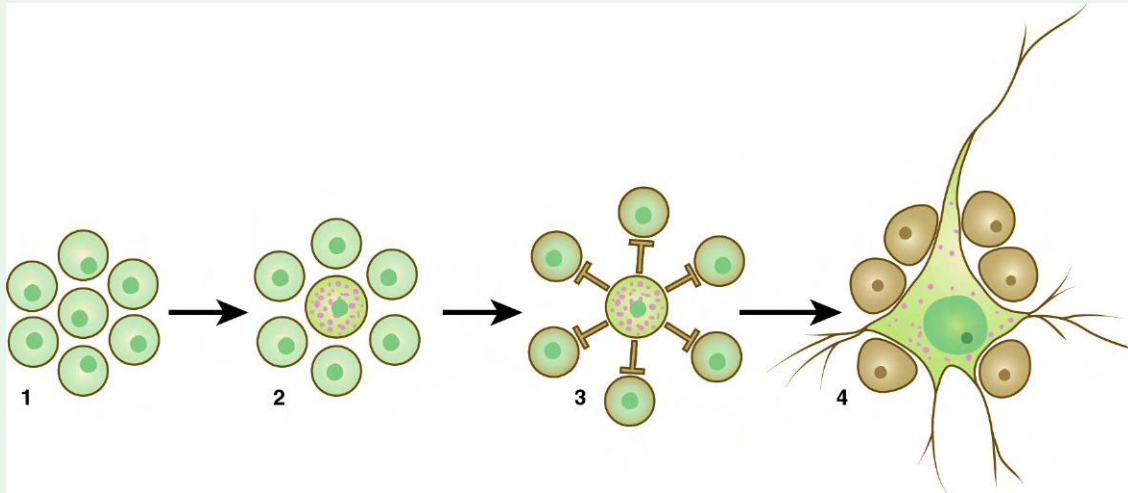


Fig. 4.13 Un ejemplo de inhibición lateral. (1) Una población de células en fase equivalente de desarrollo. (2) Debido a su posición o a factores estocásticos (aleatorios), una célula comienza a desarrollarse a lo largo de una vía de diferenciación dominante antes que las células circundantes. (3) La primera emite a continuación señales inhibitorias (inhibición lateral), que impiden que las células adyacentes se diferencien en ese mismo tipo. (4) Más tarde, la célula seleccionada se diferencia en un tipo celular maduro (p. ej., una neurona), mientras que las adyacentes lo hacen en fenotipos secundarios (p. ej., células gliales).

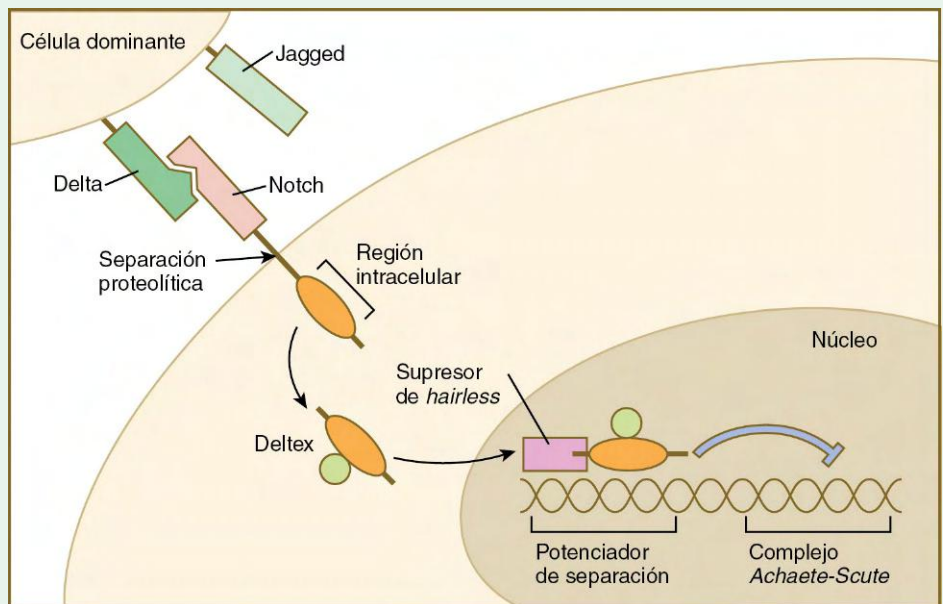


Fig. 4.14 Vía Delta-Notch. Cuando Delta procedente de una célula dominante se une a Notch en la superficie de la célula adyacente, la región intracelular de Notch es separada proteolíticamente, forma un complejo con Deltex y después se introduce en el núcleo. Aquí se une al supresor de *hairless* y actúa como un factor de transcripción, que se une al gen *Enhancer of split*. Este complejo envía señales inhibitorias que reprimen la expresión de genes como el complejo *Achaete-Scute* que, de otra manera, facilitarían la diferenciación.

último influencia la expresión génica. Es común hablar de las vías de transducción de la señal como si se tratara de líneas rectas, pero en realidad la transducción de la señal debe de ser vista como una enorme red sometida a una gran variedad de influencias moduladoras. A pesar de esta complejidad, la transducción de la señal, con fines didácticos, puede ser vista como un patrón lineal. A continuación, se resumen las vías más relevantes de las moléculas de señalización tratadas en el texto.

Miembros de la familia FGF conectan con la **vía del receptor de la tirosina cinasa (TRK)** (fig. 4.15A). Después que FGF se haya unido al receptor, una proteína G cercana al mismo resulta activada y desencadena una larga cascada de reacciones intracitoplásmicas, comenzando con RAS y terminando con la entrada en el núcleo de ERK y su interacción con factores de transcripción. Miembros de la familia de TGF- β se unen inicialmente a un receptor serina/treonina cinasa tipo II y posteriormente forman complejos con un receptor tipo I (fig. 4.15B). Estos procesos activan una vía dominada por proteínas **Smad**, de las que dos dímeros diferentes (R-Smad y Co-Smad) entran en el núcleo. Los dímeros Smad se unen a un cofactor y así son capaces de unirse con algunos elementos reguladores del ADN.

La **vía de hedgehog** ya fue introducida en la figura 4.12. La compleja **vía de Wnt** inicialmente se relaciona con la unión a una molécula de Wnt a través de un receptor transmembrana denominado **Frizzled**. De una forma no conocida por completo, Frizzled interacciona con la proteína citoplásmica **Disheveled**, que envuelve un complejo de numerosas moléculas (**complejo destructor**), que en ausencia de Wnt causa la degradación de una importante proteína citoplásmica, la **β -catenina**

(fig. 4.16). Si la β -catenina no es destruida, entra en el núcleo donde actúa como un poderoso ayudante en la transcripción de factores que determinan patrones de expresión génica.

La descubierta recientemente vía **Hippo**, altamente conservada en la filogenia, está demostrando ser muy importante para la regulación del crecimiento de los órganos en todo el reino animal. La pérdida de la función de Hippo tiene como resultado el crecimiento ilimitado de estructuras, que van desde la cutícula de la *Drosophila* hasta el hígado de los mamíferos. Hippo restringe la proliferación celular y promueve la eliminación del exceso de células a través de apoptosis. Esta vía está involucrada en el mantenimiento del equilibrio entre células madre y células diferenciadas, tanto prenatal como posnatalmente.

Éstas y otras vías menos importantes de transducción de la señal son consideradas como efectores intracelulares de muchos eventos de señalización que son necesarios para el despliegue de los numerosos programas coordinados que guían ordenadamente la progresión del desarrollo embrionario. En los capítulos siguientes se mencionan ejemplos específicos que envuelven estas vías de señalización.

MicroARN

El descubrimiento de los microARN justo antes de 2000 añadió una nueva dimensión y mayor complejidad a la comprensión de la regulación genética del desarrollo. Los **microARN** son pequeñas moléculas de ARN no codificante que ejercen una enorme variedad de influencias en la expresión génica, principalmente a nivel postranscripcional. En los vertebrados, el microARN puede subdividirse en dos grandes grupos: los que actúan en la gametogénesis y aquellos otros que lo hacen durante la

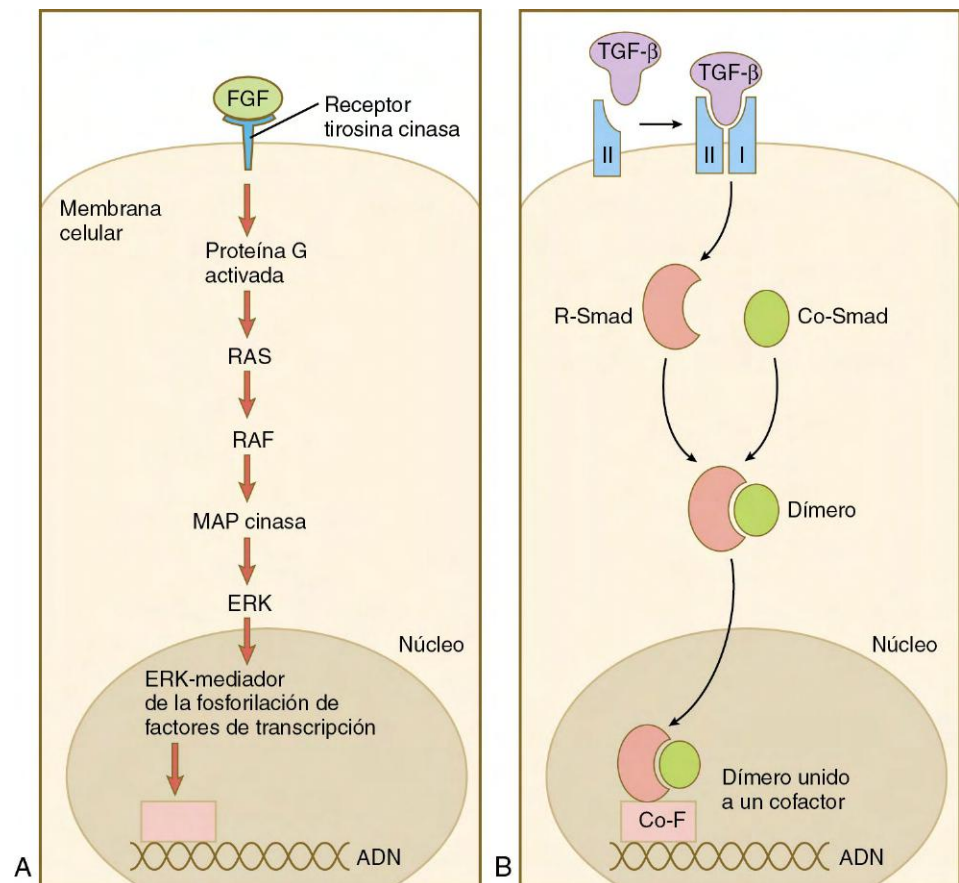


Fig. 4.15 **A**, Vía de la señal de transducción del factor de crecimiento fibroblástico (FGF) y del receptor de la tirosina cinasa. **B**, El factor de crecimiento transformante β (TGF- β) se une a un receptor serina/treonina cinasa tipo II y activa una vía que envuelve proteínas Smad.

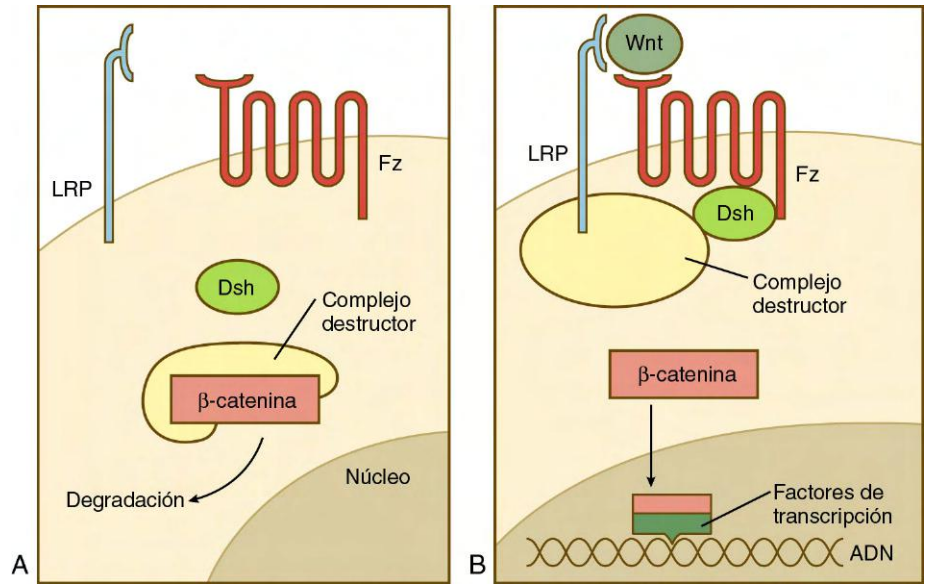


Fig. 4.16 La vía de señalización de Wnt operando a través de la β -catenina. **A**, En ausencia de señal de Wnt, la β -catenina se une a un complejo destructor y se degrada. **B**, En presencia de Wnt, el receptor Frizzled (Fz) activa a Dishevelled (Dsh), que a su vez bloquea el complejo destructor que degrada la β -catenina. Entonces, la β -catenina penetra en el núcleo donde forma complejos con los factores de transcripción.

embriogénesis. Entre los que actúan durante la gametogénesis, Piwi interactuante con ARN (piARN) es importante en la espermatogénesis y un pequeño ARN de interferencia endógeno (endo-siARN) desempeña papeles vitales en la ovogénesis. Los microARN se expresan en tejidos somáticos durante el desarrollo embrionario.

Aunque los microARN funcionan a través de una desconcertante variedad de mecanismos, tienden a utilizar con frecuencia una vía común (fig. 4.17). Los microARN comienzan a menudo como moléculas de cadena doble con un bucle de horquilla. A través de la actividad de una enzima llamada Dicer, el precursor del microARN se escinde, dando como resultado un microARN de cadena sencilla, que se une entonces a un miembro de la familia proteica Argonaute (AGO). En muchos casos, el complejo AGO-siARN tiene actividad ARNasa y es capaz de romper enzimáticamente una molécula de ARN diana. Así se modulan vías específicas de expresión génica. Mediante la aplicación de este principio, los genetistas del desarrollo son capaces de provocar la alteración de genes específicos al interferir con los ARNm producidos por estos genes.

Ácido retinoico

Se sabe desde hace años que la vitamina A (retinol) y su metabolito, el ácido retinoico, desempeñan papeles esenciales pero también muy enigmáticos en el desarrollo embrionario. Investigaciones en la década de 1960 demostraron que tanto la deficiencia importante como el exceso de vitamina A dan lugar a una amplia gama de malformaciones congénitas graves que pueden afectar a la cara, los ojos, el rombencéfalo, los miembros y el sistema urogenital. Hasta los años noventa, cuando se caracterizaron las proteínas de unión y los receptores de los retinoides y se investigó el desarrollo de diversos modelos deficientes para algunos genes, no existía información específica acerca de la función de la vitamina A en la embriogénesis.

La vitamina A entra en el embrión en forma de retinol y se liga a una proteína de unión al retinol que, a su vez, se adhiere a receptores específicos de la superficie celular (fig. 4.18). El retinol es liberado de este complejo y entra en el citoplasma, donde se une a la proteína de unión al retinol celular (CRBP I). En el citoplasma, el retinol todo-trans es convertido enzimáticamente

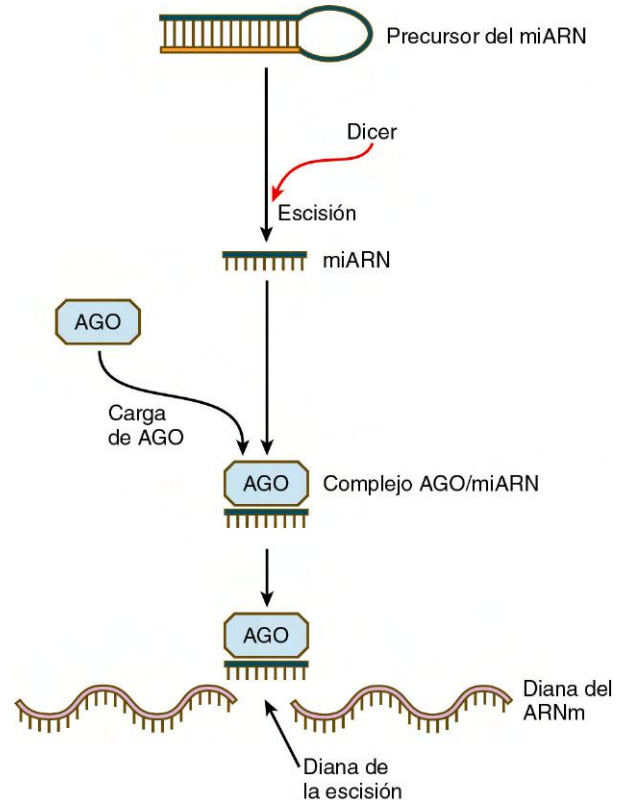


Fig. 4.17 Representación esquemática de la mayoría de los elementos de la vía del microARN (miARN). La molécula precursora de la doble hélice, que a menudo contiene un bucle de horquilla, es escindida por Dicer, dando lugar a una pequeña molécula de miARN, que a continuación forma un complejo con la proteína Argonaute (AGO). Este complejo se aproxima al ARNm diana, cuya molécula escinde e inactiva gracias a su intrínseca actividad ARNasa.

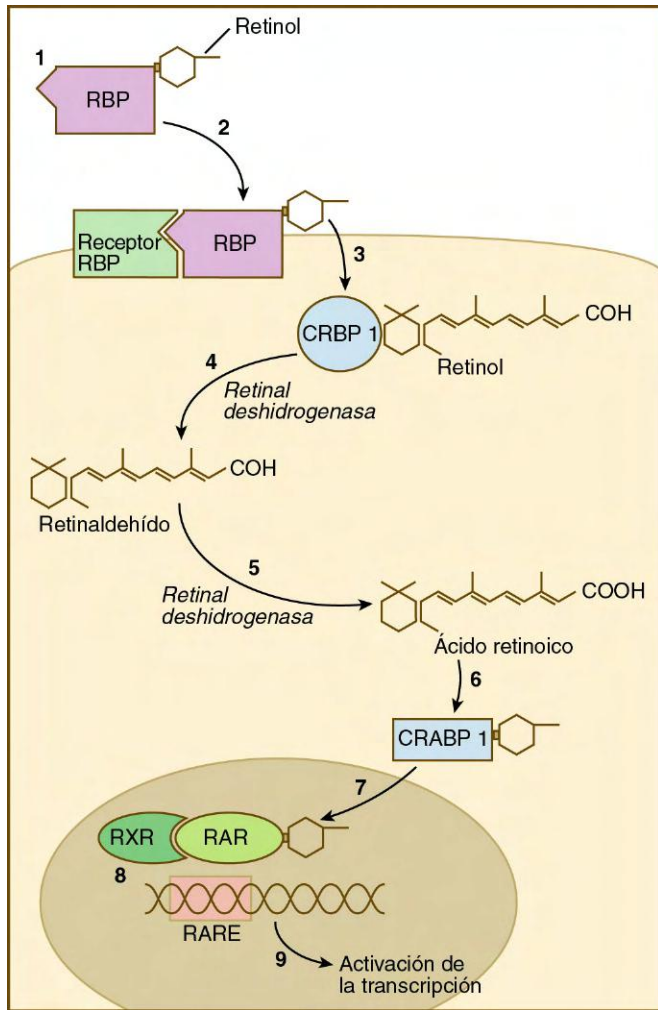


Fig. 4.18 Vía de la vitamina A en una célula. (1) El retinol se une a una proteína de unión a retinol (RBP) en el exterior de la célula; (2) este complejo se une a un receptor RBP de membrana; (3) el retinol es introducido en el citoplasma y se une a una RBP (CRBP 1); (4) a través de la acción de la retinol deshidrogenasa, el retinol se convierte en retinaldehído que, a su vez, (5) se transforma en ácido retinoico por la retinal deshidrogenasa; (6) el ácido retinoico se une a un receptor citoplásmico (CRABP 1) y es transportado hacia el núcleo; (7) en el interior del mismo, el ácido retinoico se une a un dímero constituido por dos receptores nucleares de ácido retinoico (RXR y RAR); (8) este complejo se une a un elemento de respuesta al ácido retinoico (RARE) localizado en el ADN y (9) activa la transcripción de los genes destinatarios.

primero en retinaldehído todo-*trans* y después en ácido retinoico todo-*trans*, que es el retinoide con actividad biológica más potente (v. fig. 4.18). Tanto la CRBP como la CRABP I (proteína de unión al ácido retinoico celular) pueden actuar para controlar la cantidad de retinoides que alcanza el núcleo. Cuando se libera a partir de la CRABP, el ácido retinoico entra en el núcleo, donde se une a un heterodímero constituido por un miembro de la familia del receptor del ácido retinoico (RAR) α , β o γ y por otro miembro de la familia del receptor X retinoico (RXR) α , β o γ . Este complejo de ácido retinoico y un receptor heterodímero se une a un elemento de respuesta del ácido retinoico (RARE) en el ADN, generalmente en la región potenciadora de un gen, y actúa como factor de transcripción controlando el producto génico.



Fig. 4.19 Preparación para visualizar el tejido óseo en la que se observa un grupo de cuatro patas supernumerarias (*derecha*), que crecen de la cola en regeneración de un renacuajo que se ha colocado en una solución de vitamina A tras la amputación de la cola. Éste es un ejemplo de transformación homeótica. (Cortesía de M. Maden, Londres.)

El ácido retinoico se elabora y se utiliza localmente en regiones específicas durante diferentes momentos de la vida prenatal y posnatal. Entre sus objetivos mejor definidos en las fases iniciales del desarrollo se encuentran algunos genes *Hox* (p. ej., *Hoxb-1*), de manera que la expresión alterada de estos genes, debida a una cantidad tanto insuficiente como excesiva de ácido retinoico, puede dar lugar a trastornos graves en la organización del rombencéfalo y de la cresta neural faríngea. Uno de los ejemplos más espectaculares de la potencia del ácido retinoico es su capacidad para inducir la aparición de pares adicionales de miembros en relación con la regeneración de la cola en los anfibios (fig. 4.19). Éste es un ejemplo real de desplazamiento homeótico en un vertebrado, similar a la formación de moscas con alas dobles o con patas en lugar de antenas en *Drosophila* (v. pág. 59).

Genes del desarrollo y cáncer

Muchos de los genes que actúan en el desarrollo embrionario normal, cuando son mutados, dan lugar a diversos cánceres. Existen dos clases principales de genes implicados en la formación tumoral, y cada una de ellas utiliza un mecanismo diferente para estimularla.

Los **protooncogenes**, miembros de una clase que engloba diversos tipos de moléculas, inducen la formación tumoral a través de alelos dominantes de ganancia de función que causan una desregulación del crecimiento. Mediante distintos mecanismos, tales como las mutaciones puntuales, la amplificación selectiva o los reagrupamientos cromosómicos, los protooncogenes pueden convertirse en **oncogenes**, que son los efectores reales de la proliferación celular descontrolada. Los protooncogenes dirigen la formación normal de moléculas, entre las que se incluyen ciertos factores de crecimiento, receptores de factores de crecimiento, proteínas señalizadoras de membrana y citoplásmicas, y factores de transcripción.

La otra clase de genes que intervienen en la formación tumoral son los **genes supresores tumorales**, que suelen actuar limitando la frecuencia de las divisiones celulares. Los alelos recesivos con pérdida de función de estos genes no pueden suprimir la división celular, lo que hace que aparezcan divisiones

incontroladas en poblaciones celulares definidas. Un buen ejemplo de gen supresor tumoral es *Patched*, que ya ha sido analizado como receptor transmembrana de la molécula de señal shh. *Patched* suele inhibir la actividad de smo. Las mutaciones de *Patched* eliminan la inhibición de smo y permite su actividad incontrolada a partir de éste con estimulación del genoma de la célula afectada. Estas mutaciones de *Patched* constituyen el fundamento del tumor maligno más frecuente, el **carcinoma basocelular** de la piel. Shh está relacionado con tumores del tubo digestivo y aumenta en tumores de esófago, estómago, tracto biliar y páncreas, pero la vía shh no está activa en las líneas celulares de los tumores de colon.

Resumen

- Cada vez existen más pruebas de que el plan de desarrollo corporal básico de los embriones de mamíferos está controlado por muchos de los mismos genes que han sido identificados como controladores de la morfogénesis de *Drosophila*. En esta especie, los ejes básicos son fijados por las acciones de genes de efecto materno. Después se activan diversas baterías de genes de segmentación (genes *gap*, *pair-rule* y de polaridad segmentaria). A continuación, dos grupos de genes homeóticos confieren un carácter morfogénico específico a cada segmento corporal. Debido a su naturaleza reguladora, los embriones de mamíferos no están sujetos a un control genético tan rígido como los de *Drosophila*.
- La homeosecuencia (homeobox), una región altamente conservada de 180 pares de bases, se encuentra en múltiples genes diferentes de casi todos los animales. La proteína homeobox es un factor de transcripción. Los genes que contienen homeobox se disponen a lo largo del cromosoma en un orden específico, y son expresados a lo largo del eje rostrocaudal del embrión en este mismo orden. La activación de estos genes puede implicar interacciones con otros agentes activos desde el punto de vista morfogénico, como el ácido retinoico y el TGF- β .
- Muchas de las moléculas que controlan el desarrollo están comprendidas dentro de varios grupos amplios. Uno de ellos es el de los factores de transcripción, de los cuales los productos de los genes que contienen homeobox constituyen sólo uno de los múltiples tipos existentes. Una segunda categoría son las moléculas señalizadoras, muchas de las cuales son efectoras de interacciones inductoras. Algunas de estas moléculas pertenecen a grandes familias, como las de TGF- β y FGF. Una clase importante de moléculas señalizadoras es la de las proteínas hedgehog, que median en las actividades de muchos centros de organización importantes en fases tempranas del embrión. Las moléculas señalizadoras interaccionan con las células diana mediante su unión a receptores específicos de la superficie o del citoplasma. Estos receptores representan los elementos iniciales de las complejas vías de transducción de señal, que traducen la misma en un acontecimiento intracelular que da lugar a nuevos patrones de expresión génica en las células diana. El microARN desempeña papeles importantes en el control de la expresión génica, sobre todo a niveles post-transcripcionales. El ácido retinoico (vitamina A) es una molécula de gran importancia en el desarrollo, aunque todavía no se ha determinado con precisión su efecto. La expresión alterada da lugar a desplazamientos de nivel en las estructuras axiales a través de interacciones con los genes *Hox*.

- Muchos tumores malignos se deben a mutaciones en genes implicados en el desarrollo normal. Las dos clases principales de genes asociados al cáncer son los protooncogenes, que inducen la formación tumoral a través de mecanismos de ganancia de función, y los genes supresores tumorales, que causan tumores malignos mediante mutaciones con pérdida de función.

Preguntas de repaso

1. ¿Qué es una homeosecuencia (homeobox)?

2. ¿Cuál de los siguientes es un factor de transcripción?

- A. FGF.
- B. Pax.
- C. TGF.
- D. Notch.
- E. Wnt.

3. ¿Dónde se localiza en la célula el receptor del ácido retinoico?

4. ¿La mutación de qué receptor es la causa del carcinoma basocelular cutáneo?

- A. Patched.
- B. El ácido retinoico.
- C. Notch.
- D. El receptor de FGF.
- E. Ninguna de las anteriores.

5. ¿Cuál es la clase de moléculas cuyos miembros muestran de forma característica disposiciones en dedo de zinc o en hélice-lazo-hélice?

- A. Los protooncogenes.
- B. Las moléculas señalizadoras.
- C. Los receptores.
- D. Los factores de transcripción.
- E. Ninguna de las anteriores.

6. Según el conocimiento del lector acerca de los grupos parálogos, ¿cuál de los genes siguientes tiene una expresión más anterior en el embrión?

- A. *Hoxa-13*.
- B. *Hoxc-9*.
- C. *Hoxd-13*.
- D. *Hoxb-1*.
- E. *Hoxb-6*.

7. ¿En qué centro señalizador se produce Sonic hedgehog?

- A. En la notocorda.
- B. En los extremos intestinales.
- C. En la placa del suelo del tubo neural.
- D. En la zona de actividad de polarización en el esbozo de los miembros.
- E. Todas las anteriores.

Bibliografía

- Artavanis-Tsakonas S, Muskavitch MAT: Notch: the past, the present, and the future, *Curr Top Dev Biol* 92:1-29, 2010.
- Attisano L, Lee-Hoeflich ST: The Smads, *Genome Biol* 2:1-8, 2001.
- Bach I: The LIM domain: regulation by association, *Mech Dev* 91:5-17, 2000.

- Balemans W, van Hul W: Extracellular regulation of BMP signaling in vertebrates: a cocktail of modulators, *Dev Biol* 250:231-250, 2002.
- Bijlsma MF, Spek CA, Peppelenbosch MP: Hedgehog: an unusual signal transducer, *Bioessays* 26:287-304, 2004.
- Böttcher RT, Niehrs C: Fibroblast growth factor signaling during early vertebrate development, *Endocr Rev* 26:63-77, 2005.
- Cadigan KM, Liu YI: Wnt signaling: complexity at the surface, *J Cell Sci* 119:395-402, 2006.
- Coudreuse D, Korswagen HC: The making of Wnt: new insights into Wnt maturation, sorting and secretion, *Development* 134:3-12, 2007.
- Cutforth T, Harrison CJ: Ephs and ephrins close ranks, *Trends Neurosci* 25:332-334, 2002.
- DeRobertis EM, Oliver G, Wright CVE: Homeobox genes and the vertebrate body plan, *Sci Am* 263:46-52, 1990.
- Deschamps J, van Nes J: Developmental regulation of the *Hox* genes during axial morphogenesis in the mouse, *Development* 132:2931-2942, 2005.
- Dorey K, Amaya E: FGF signalling: diverse roles during early vertebrate embryogenesis, *Development* 137:3731-3742, 2010.
- Duboule D, ed: *Guidebook to the homeobox genes*, Oxford, 1994, Oxford University Press.
- Epstein CJ, Erickson RP, Wynshaw-Boris A: *Inborn errors of development*, Oxford, 2004, Oxford University Press.
- Fortini ME: Notch signaling: the core pathway and its posttranslational regulation, *Dev Cell* 16:633-647, 2009.
- Gehring WJ: Homeobox genes, the homeobox, and the spatial organization of the embryo, *Harvey Lect* 81:153-172, 1987.
- Goodman FR and others: Human *HOX* gene mutations, *Clin Genet* 59:1-11, 2001.
- Gordon MD, Nusse R: Wnt signaling: multiple pathways, multiple receptors, and multiple transcription factors, *J Biol Chem* 281:22429-22433, 2006.
- Graham A, Papalopulu N, Krumlauf R: The murine and *Drosophila* homeobox gene complexes have common features of organization and expression, *Cell* 57:367-378, 1989.
- Halder G, Johnson RL: Hippo signaling: growth control and beyond, *Development* 138:9-22, 2011.
- Hofmann C, Eichele G: Retinoids in development. In Sporn MB and others, eds: *The retinoids: biology, chemistry, and medicine*, ed 2, New York, 1994, Raven, pp 387-441.
- Hunter CS, Rhodes SJ: LIM-homeodomain genes in mammalian development and human disease, *Mol Biol Rep* 32:67-77, 2005.
- Ingham PW, McMahon AP: Hedgehog signaling in animal development: paradigms and principles, *Genes Dev* 15:3059-3087, 2001.
- Ingham PW, Placzek M: Orchestrating ontogenesis: variations on a theme by sonic hedgehog, *Nat Rev Genet* 7:841-850, 2006.
- Kamachi Y, Uchikawa M, Kondoh H: Pairing Sox off with partners in the regulation of embryonic development, *Trends Genet* 16:182-187, 2000.
- Karner C, Wharton KA, Carroll TJ: Apical-basal polarity, Wnt signaling and vertebrate organogenesis, *Semin Cell Dev Biol* 17:214-222, 2006.
- Kawano Y, Kypta R: Secreted antagonists of the Wnt signalling pathway, *J Cell Sci* 116:2627-2634, 2003.
- Ketting RF: The many faces of RNAi, *Dev Cell* 20:148-161, 2011.
- Kiefer JC: Back to basics: *Sox* genes, *Dev Dyn* 236:2356-2366, 2007.
- Kmita M, Duboule D: Organizing axes in time and space: 25 years of colinear tinkering, *Science* 301:331-333, 2003.
- Kraus P, Lufkin T: Mammalian *Dlx* homeobox gene control of craniofacial and inner ear morphogenesis, *J Cell Biochem* 32/33(Suppl):133-140, 1999.
- Lewis MA, Steel KP: MicroRNAs in mouse development and disease, *Semin Cell Dev Biol* 21:774-780, 2010.
- Louvi A, Artavanis-Tsakonas S: Notch signaling in vertebrate neural development, *Nat Rev Neurosci* 7:93-102, 2006.
- Maden M: The role of retinoic acid in embryonic and post-embryonic development, *Proc Nutr Soc* 59:65-73, 2000.
- Maeda RK, Karch F: The ABC of the BX-C: the bithorax complex explained, *Development* 133:1413-1422, 2006.
- Mallo M, Wellik DM, Deschamps J: *Hox* genes and regional patterning of the vertebrate body plan, *Dev Biol* 344:7-15, 2010.
- Marikawa Y: Wnt/ β -catenin signaling and body plan formation in mouse embryos, *Semin Cell Dev Biol* 17:175-184, 2006.
- Mark M, Rijli FM, Chambon P: Homeobox genes in embryogenesis and pathogenesis, *Pediatr Res* 42:421-429, 1997.
- McGinnis W, Krumlauf R: Homeobox genes and axial patterning, *Cell* 68:283-302, 1992.
- Miyazono K, Maeda S, Imamura T: BMP receptor signaling: transcriptional targets, regulation of signals, and signaling cross-talk, *Cytokine Growth Factor Rev* 16:251-263, 2005.
- Moens CB, Selleri L: Hox cofactors in vertebrate development, *Dev Biol* 291:193-206, 2006.
- Morris-Kay GM, Ward SJ: Retinoids and mammalian development, *Int Rev Cytol* 188:73-131, 1999.
- Noordermeer D and others: The dynamic architecture of *Hox* gene clusters, *Science* 334:222-225, 2011.
- O'Rourke MP, Tam PPL: *Twist* functions in mouse development, *Int J Dev Biol* 46:401-413, 2002.
- Østerlund T, Kogerman P: Hedgehog signalling: how to get from Smo to Ci and Gli, *Trends Cell Biol* 16:176-180, 2006.
- Papaioannou VE, Silver LM: The T-box gene family, *Bioessays* 20:9-19, 1998.
- Patient RK, McGhee JD: The GATA family (vertebrates and invertebrates), *Curr Opin Genet Dev* 12:416-422, 2002.
- Pearson JC, Lemons D, McGinnis W: Modulating *Hox* gene functions during animal body patterning, *Nat Rev Genet* 6:893-904, 2005.
- Ross SA and others: Retinoids in embryonal development, *Physiol Rev* 80:1021-1054, 2000.
- Saldanha G: The hedgehog signalling pathway and cancer, *J Pathol* 193:427-432, 2001.
- Scott MP: Vertebrate homeobox nomenclature, *Cell* 71:551-553, 1992.
- Shen MM: Nodal signaling: developmental roles and regulation, *Development* 134:1023-1034, 2007.
- Simeone A, Puelles E, Acampora D: The *Otx* family, *Curr Opin Genet Dev* 12:409-415, 2002.
- Su N, Belloch R: Small RNAs in early mammalian development: from gametes to gastrulation, *Development* 138:1653-1661, 2011.
- Tada M, Smith JC: T-targets: clues to understanding the functions of T-box proteins, *Dev Growth Differ* 43:1-11, 2001.
- Thisse B, Thisse C: Functions and regulations of fibroblast growth factor signaling during embryonic development, *Dev Biol* 287:390-402, 2005.
- Tian T, Meng AM: Nodal signals pattern vertebrate embryos, *Cell Mol Life Sci* 63:672-685, 2006.
- Von Bubnoff A, Cho KKY: Intracellular BMP signaling regulation in vertebrates: pathway or network? *Dev Biol* 239:1-14, 2001.
- Wehr R, Gruss P: Pax and vertebrate development, *Int J Dev Biol* 40:369-377, 1996.
- Wilson M, Koopman P: Matching SOX: partner proteins and co-factors of the SOX family of transcriptional regulators, *Curr Opin Genet Dev* 12:441-446, 2002.
- Wu MY, Hill CS: TGF- β superfamily signaling in embryonic development and homeostasis, *Dev Cell* 16:329-343, 2009.
- Yanagita M: BMP antagonists: their roles in development and involvement in pathophysiology, *Cytokine Growth Factor Rev* 16:309-317, 2005.

Formación de las capas germinales y sus primeros derivados

A medida que se implanta en la pared uterina, el embrión sufre modificaciones profundas en su organización. Hasta el momento de la implantación, el blastocisto está constituido por la masa celular interna, de la que se origina propiamente el cuerpo del embrión, y el trofoblasto externo, que representa la conexión tisular futura entre el embrión y la madre. Ambos componentes del blastocisto son los precursores de otros tejidos que aparecen en fases subsiguientes del desarrollo. En el capítulo 3 se detalla la forma en que el citotrofoblasto genera una capa sincitial externa (el sincitiotrofoblasto), poco antes de adherirse al tejido uterino (v. fig. 3.18). Poco después, la masa celular interna comienza también a originar otros derivados tisulares. En última instancia, la subdivisión de la masa celular interna da lugar al cuerpo del embrión, que contiene las tres capas germinales primarias: el **ectodermo** (la capa externa), el **mesodermo** (la capa intermedia) y el **endodermo** (la capa interna). El proceso por el cual se forman las capas germinales mediante movimientos celulares se denomina **gastrulación**.

Después de que se han establecido estas capas germinales, la progresión continua del desarrollo embrionario depende de una serie de señales denominadas **inducciones embrionarias**, que se intercambian entre las capas germinales u otros precursores tisulares. En una interacción inductiva, uno de los tejidos (el **inductor**) actúa sobre otro (el **tejido de respuesta**), de manera que el desarrollo de este último es diferente del que habría sido en ausencia del primero. Los desarrollos que se pueden observar con un microscopio durante este período son un reflejo tangible de las profundas modificaciones en la expresión génica y en las propiedades celulares de los embriones en fase de implantación.

Estadio de disco bilaminar

Justo antes de que el embrión se implante en el endometrio al principio de la segunda semana, empiezan a aparecer cambios significativos en la masa celular interna y en el trofoblasto. A medida que las células de la masa celular interna se disponen adoptando una configuración epitelial en lo que en ocasiones se denomina **cubierta embrionaria**, aparece una fina capa de células en su parte ventral (v. fig. 3.18). La capa superior principal de células se llama **epiblasto**, y la capa inferior **hipoblasto** o **endodermo primitivo** (fig. 5.1).

No se sabe todavía la manera en que se forma el hipoblasto en el embrión humano, sin embargo se sabe que en embriones de ratón en estadios tan iniciales como el de 64 células, algunas células de la masa celular interna expresan el factor de transcripción **nanog**, mientras que otras expresan **Gata 6**.

Estas células están dispuestas en un patrón de sal y pimienta dentro de la masa celular interna (fig. 5.2A). Las células que expresan **nanog** representan las precursoras del epiblasto, y las que expresan **Gata 6** las del hipoblasto. No se sabe la manera en la que estos dos tipos diferentes de células precursoras se diferencian, pero de acuerdo con la hipótesis «*time inside-time outside*», las células que entran primero en la masa celular interna están destinadas a expresar **nanog**, que mantiene su pluripotencia. Posiblemente sea debido a la influencia del factor de crecimiento fibroblástico 4 (FGF-4), secretado por las células que llegan primero a la masa celular interna, mientras que las posteriores están determinadas a expresar **Gata 6**. Las células que expresan **Gata 6** producen moléculas que aumentan sus propiedades adhesivas, así como su movilidad, desplazándose a la superficie inferior de la masa celular interna para formar un epitelio delgado, el hipoblasto. Las células **Gata 6** que no llegan a la superficie de la masa celular interna sufren **apoptosis** (muerte celular programada). Las células de la masa celular interna que expresan **nanog** también adquieren una configuración epitelial, formando el epiblasto. Entre epiblasto e hipoblasto se crea una lámina basal.

Se ha demostrado que un pequeño grupo de células del hipoblasto trasladadas al futuro polo anterior del embrión (llamado **endodermo visceral anterior** por los embriólogos especializados en el desarrollo del ratón) poseen un notable poder de señalización. Estas células secretan primero las moléculas de señal, **lefty-1** y **cerberus 1 (Cer-1)**, inhiben la actividad de las moléculas, **nodal** y **Wnt**, en el epiblasto suprayacente, lo que permite que **nodal** y **Wnt-3** se expresen en el epiblasto posterior (v. fig. 5.8A). (La señal emitida por **nodal** desde el epiblasto posterior estimula la formación inicial del endodermo visceral anterior.) Esto representa la primera manifestación de polaridad anteroposterior en el embrión y también da lugar a la constitución de dos dominios señalizadores en el embrión joven. El endodermo visceral anterior rápidamente comienza a inducir gran parte de la cabeza y del prosencéfalo, inhibiendo al mismo tiempo la formación de estructuras posteriores. En la región posterior del epiblasto la actividad señalizadora de **nodal** estimula la formación de la línea primitiva (v. sección siguiente), estructura importante para la gastrulación y la formación de las capas germinales. Después de que el hipoblasto se ha constituido en una capa bien definida y de que el epiblasto ha adoptado una configuración epitelial, la masa celular interna se transforma en un **disco bilaminar**, con el epiblasto en su superficie dorsal y el hipoblasto en la ventral.

El epiblasto contiene las células que forman el embrión en sí mismo, aunque de esta capa también se originan tejidos

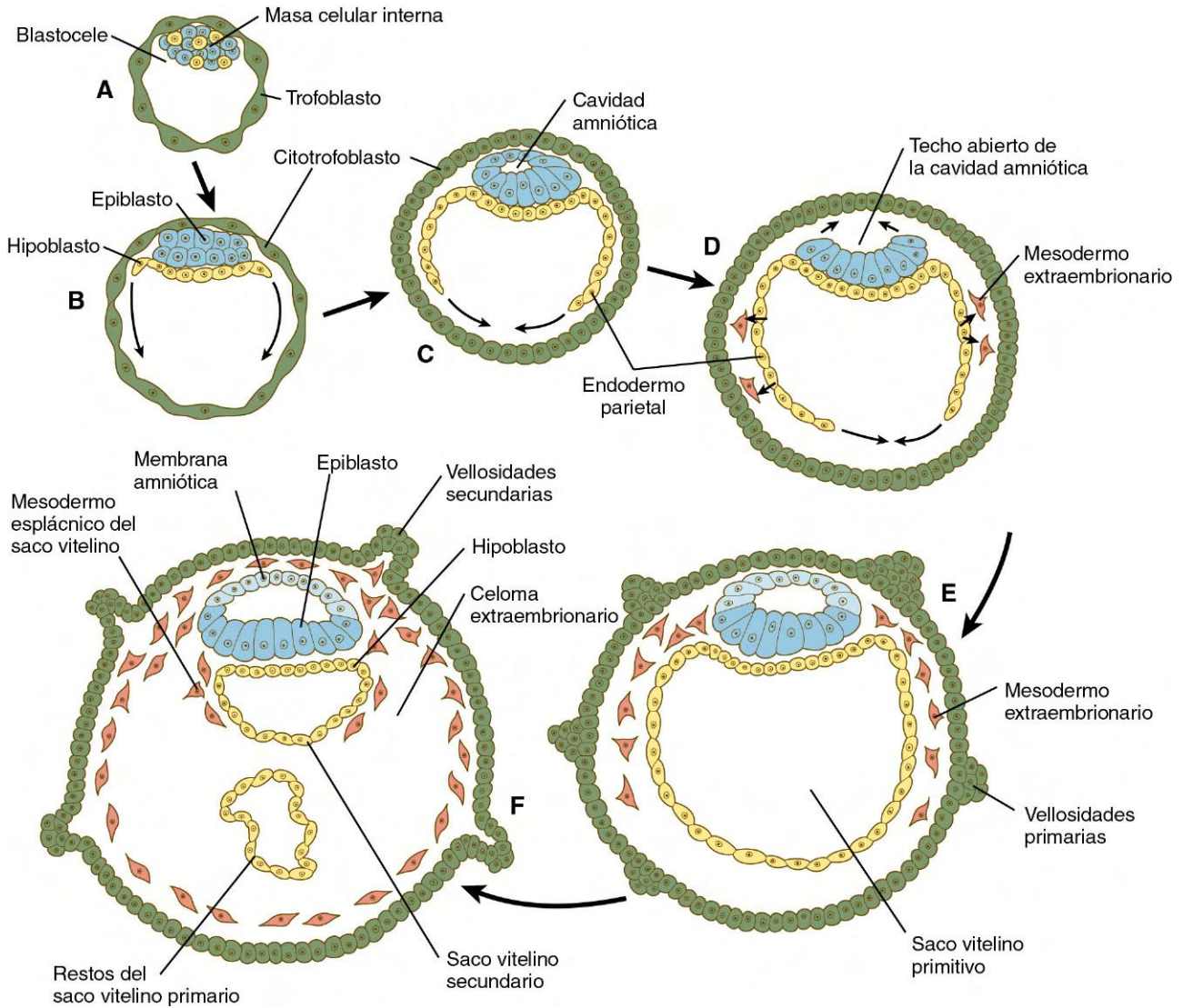


Fig. 5.2 Orígenes de los principales tejidos extraembrionarios. No se muestra el sincitiotrofoblasto. **A**, Blastocisto tardío. Dentro de la masa celular interna, azul, células preepiblasticas que expresan nanog y amarillo y células prehipoblasticas que expresan Gata-6 mezclándose en un patrón de sal y pimienta. **B**, Comienzo de la implantación a los 6 días. El hipoblasto se ha formado y está empezando a extenderse por debajo del citotrofoblasto como endodermo parietal. **C**, Blastocisto implantado a los 7 1/2 días. **D**, Blastocisto implantado a los 8 días. **E**, Embrión a los 9 días. **F**, Final de la segunda semana.

del desarrollo hace que el embrión humano siga un patrón de gastrulación similar al que se observa en reptiles y en aves. Dada la escasez de material para estudio, en el embrión humano no se conoce con detalle ni siquiera la morfología de la gastrulación. Sin embargo, la extrapolación de la gastrulación propia de las aves y los mamíferos proporciona un modelo de trabajo razonable para conocer la humana.

La gastrulación se inicia con la formación de la **línea primitiva**, una condensación celular longitudinal en la línea media que procede del epiblasto en la región posterior del embrión, a través de una inducción ejercida por parte de las células situadas en el borde del disco embrionario de esta zona (v. fig. 5.4). Se han identificado como posibles agentes inductores a los miembros del factor de crecimiento transformante β (TGF- β) y a las familias de moléculas de señalización de Wnt. La línea primitiva tiene al principio una forma triangular, pero al poco tiempo se torna lineal y se alarga mediante una combinación de proliferación y migración, así como también a redistribuciones celulares internas, llamadas **movimientos de extensión**

convergente. Con la aparición de la línea primitiva ya se pueden identificar con facilidad los ejes anteroposterior (rostrocaudal) y derecha-izquierda del embrión (v. fig. 5.4).

La línea primitiva es una región donde convergen las células del epiblasto en una secuencia espacial y temporal bien definida. A medida que las células del epiblasto alcanzan la línea primitiva cambian su morfología y pasan a través de ella para formar nuevas capas celulares debajo del epiblasto (ventrales al mismo) (fig. 5.5C). Estudios de marcaje han demostrado que las células que entran en la línea primitiva forman diferentes linajes cuando la abandonan. Las células que entran y abandonan la línea primitiva, en su zona más posterior, cuando ésta comienza a elongarse, forman el **mesodermo extraembrionario** que reviste el trofoblasto y el saco vitelino, así como también los **islotos sanguíneos** (v. fig. 6.19). Otra oleada de mesodermo, que surge más tarde y más anterior en la línea primitiva, es responsable de la formación del **mesodermo paraaxial**, la **placa lateral** y el **mesodermo cardíaco**. Una oleada final, la cual entra y abandona el extremo más anterior de la línea primitiva, da lugar a estructuras axiales (la **notocorda**,

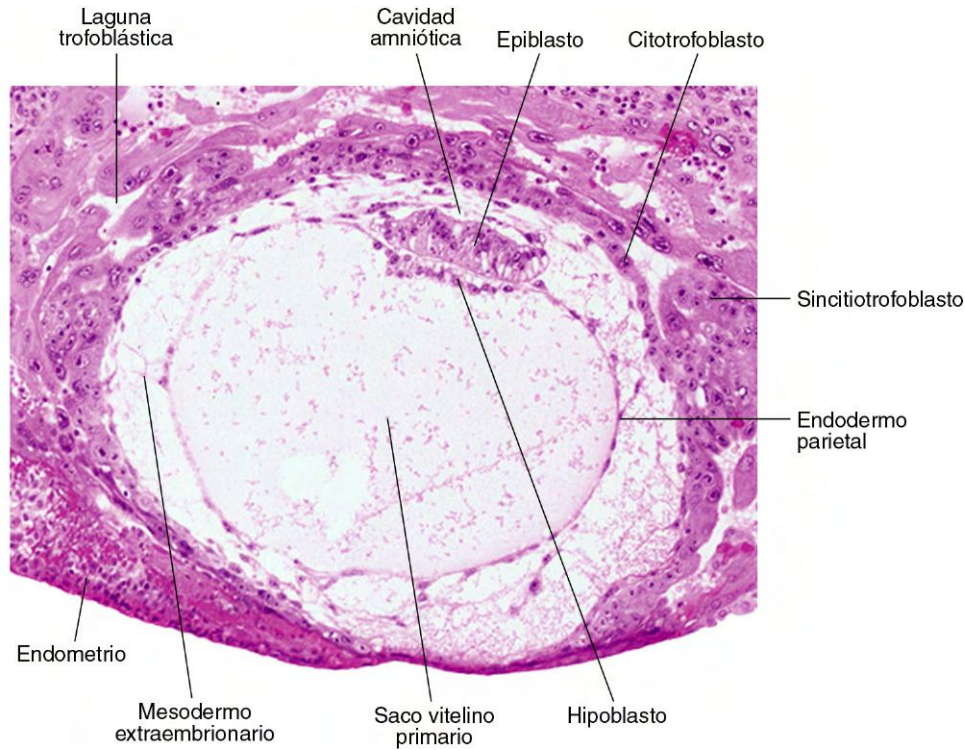


Fig. 5.3 Microfotografía digital de un embrión humano de 12 días de desarrollo (Carnegie N.º 7700) tomada dentro del endometrio cuando la implantación se ha completado. (Cortesía del Dr. Ray Gasser.)

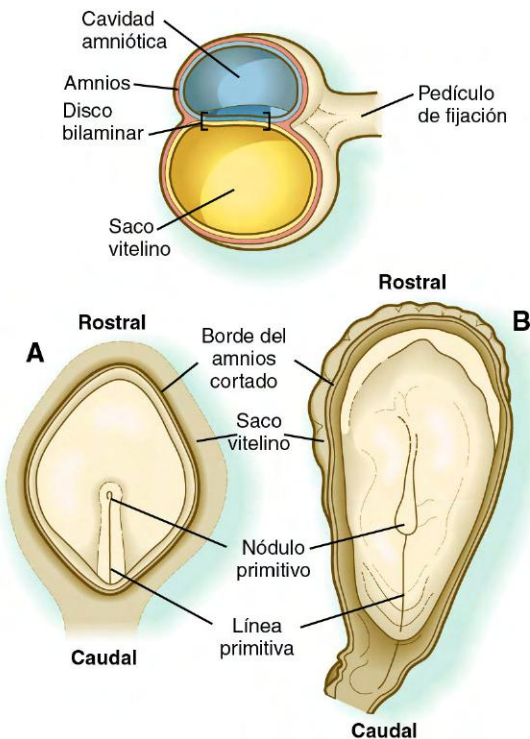


Fig. 5.4 Visión dorsal de embriones humanos a los 16 días (A) y a los 18 días (B). Parte superior, corte sagital de un embrión y de sus membranas extraembrionarias durante la fase inicial de la gastrulación.

la **placa precordial** y el **nódulo primitivo**) y también el endodermo embrionario. La combinación de los resultados de dichos experimentos de marcaje ha permitido la elaboración de **mapas de destino**, tales como el que se ilustra en la **figura 5.5A**.

Las células precursoras endodérmicas que pasan a través de la parte anterior de la línea primitiva desplazan en gran medida el hipoblasto original, aunque investigaciones recientes han demostrado que algunas de las células hipoblásticas originales se integran en la capa de endodermo embrionario de reciente formación. Las células hipoblásticas desplazadas forman endodermo extraembrionario. El movimiento de las células a través de la línea primitiva da lugar a la formación de un surco (**surco primitivo**) a lo largo de la línea media de dicha estructura. En el extremo anterior de la línea primitiva se sitúa una acumulación celular pequeña pero bien definida, denominada **nódulo primitivo** o **nódulo de Hensen***. Esta estructura tiene una gran importancia en el desarrollo debido a que, además de ser el mayor centro señalizador posterior (**cuadro 5.1**), es el área a través de la que migran las células en una corriente hacia el extremo anterior del embrión. Estas células, llamadas **mesendodermo**, pronto se separan en una estructura mesodérmica en forma de barra constituyendo la **notocorda** y el endodermo de la pared dorsal del intestino en formación. En situación anterior a la notocorda existe un grupo de células mesodérmicas denominada **placa precordial** (v. **fig. 5.5A** y **B**). (Las relevantes funciones de la notocorda y de la placa precordial se exponen en la **pág. 80**.)

Las características específicas craneocaudales de las estructuras derivadas del recientemente formado mesodermo

*La denominación de nódulo de Hensen es la que se suele utilizar para indicar el nódulo primitivo del embrión de las aves, aunque también se usa a veces en la literatura embriológica de los mamíferos. Este nódulo es el equivalente estructural y funcional del labio dorsal del blastoporo de los anfibios.

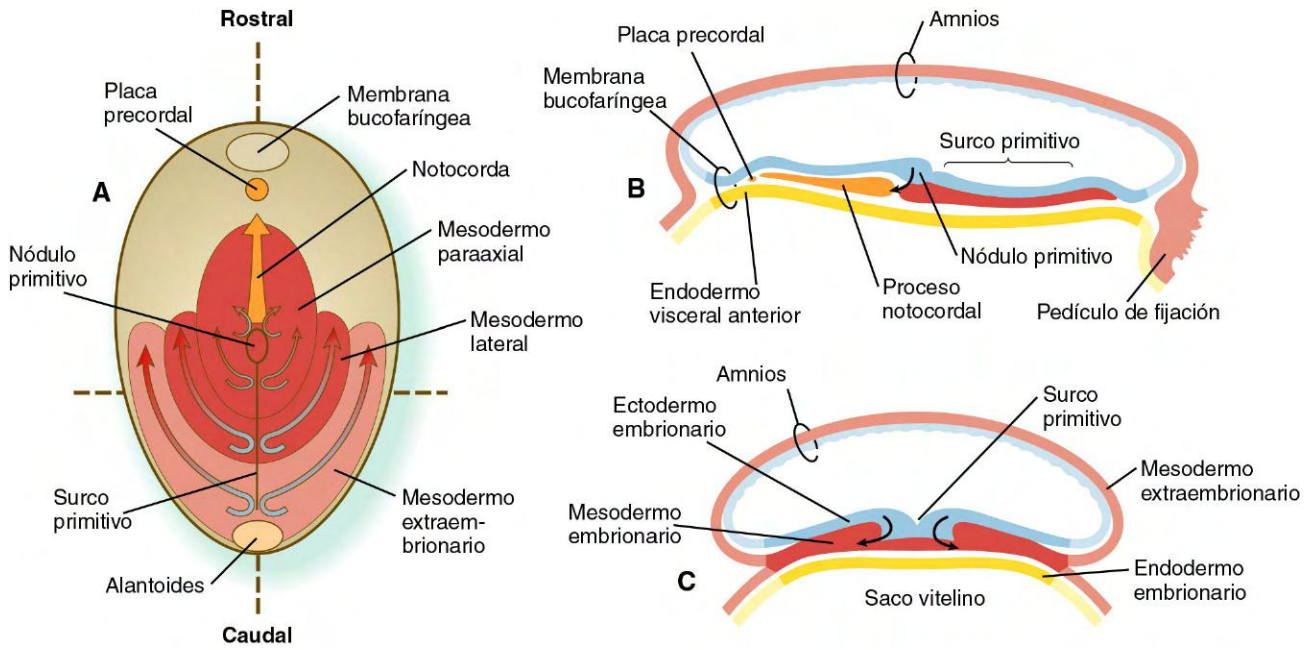


Fig. 5.5 **A**, Visión dorsal de un embrión humano durante la gastrulación. Las flechas muestran las direcciones de los movimientos celulares a lo largo del epiblasto hacia la línea primitiva, a través de ella y alejándose de ella, ya como mesodermo recién formado. Los destinos de las células que han atravesado la línea primitiva y que aparecen en la ilustración están basados en estudios efectuados en embriones de ratón. **B**, Corte sagital a lo largo del eje rostrocaudal del mismo embrión. La flecha curvada indica las células que pasan a través del nódulo primitivo hacia la notocorda. **C**, Corte transversal a través de la línea primitiva en **A** (líneas discontinuas).

paraaxial son especificadas por patrones de expresión de genes *Hox*, primero en el epiblasto y después en las propias células mesodérmicas. Las transformaciones de la morfología y del comportamiento de las células que atraviesan la línea primitiva se asocian a cambios profundos no sólo en sus propiedades de adhesión y en su organización interna, sino también en la forma en que se relacionan con su ambiente externo. La mayor parte de este último compone el **pedículo de fijación**, que conecta la parte caudal del embrión a los tejidos extraembrionarios que lo rodean (v. figs. 5.4 y 7.1). Más tarde el pedículo de fijación se convierte en el cordón umbilical.

Los movimientos de las células que atraviesan la línea primitiva están acompañados de cambios sustanciales en su estructura y organización (fig. 5.6). Mientras permanecen en el epiblasto, estas células poseen las propiedades de células epiteliales típicas, con superficies apical y basal bien definidas, y aparecen asociadas a una lámina basal subyacente al epiblasto. Cuando se introducen en la línea primitiva estas células se elongan, pierden su lámina basal y adoptan una morfología característica que ha hecho que se las denomine **células en botella**. Cuando se separan de la capa epiblastica en el surco primitivo, dichas células en botella adoptan la morfología y las características de las **células mesenquimatosas**, que pueden migrar como células aisladas si se da el ambiente extracelular adecuado (v. fig. 5.6). Esta transformación incluye la pérdida de moléculas de adhesión celular específicas (CAM), particularmente **E-cadherina** (v. pág. 254), a medida que las células pasan de una configuración epitelial a una mesenquimatosas. Esta transformación se relaciona con la expresión del factor de transcripción **snail**, que también es activo en el paso de células epiteliales de cresta neural del tubo neural a células mesenquimatosas (v. pág. 254). Como las células del epiblasto están experimentando una **transición epitelio-mesénquima**, comienzan a expresar la CAM **N-cadherina**, que es necesaria

para su desplazamiento desde la línea primitiva a la nueva capa de mesodermo.

Desde el inicio de la gastrulación las células del epiblasto comienzan a producir **ácido hialurónico**, que se introduce en el espacio que queda entre el epiblasto y el hipoblasto. Este ácido es un polímero constituido por subunidades repetidas de ácido D-glucurónico y de N-acetilglucosamina, y se asocia a menudo con la migración celular en los sistemas en desarrollo. Esta molécula tiene una capacidad tremenda para retener agua (hasta 1.000 veces su propio volumen), y su efecto es el de impedir la agregación de las células mesenquimatosas durante la migración celular. Aunque las células mesenquimatosas del mesodermo embrionario se encuentran en un ambiente rico en ácido hialurónico desde que abandonan la línea primitiva, dicho ácido solo no es capaz de mantener la migración de estas células desde la línea primitiva. En todos los embriones de vertebrados investigados hasta el momento, la migración de las células mesodérmicas desde la línea primitiva o la estructura equivalente parece depender de la presencia de **fibronectina**, asociada a la lámina basal por debajo del epiblasto. Finalmente, el mesodermo embrionario se extiende lateralmente como una fina sábana de células mesenquimatosas entre el epiblasto y el hipoblasto (v. fig. 5.5C).

En el momento en el que el mesodermo ha formado una capa bien definida en el embrión humano, la capa germinal superior (resto del epiblasto inicial) se denomina **ectodermo**, mientras que la germinal inferior, que ha desplazado al hipoblasto original, se conoce como **endodermo**. Ésta es la terminología que se va a utilizar en el resto del texto. Cuando se están formando las tres capas germinales, las señales de la **proteína morfogénica ósea 4 (BMP-4)**, derivadas de tejidos extraembrionarios en el extremo caudal del embrión, estimula a un grupo de células en la región posterior del epiblasto a ser transformado en **células germinales primordiales**.

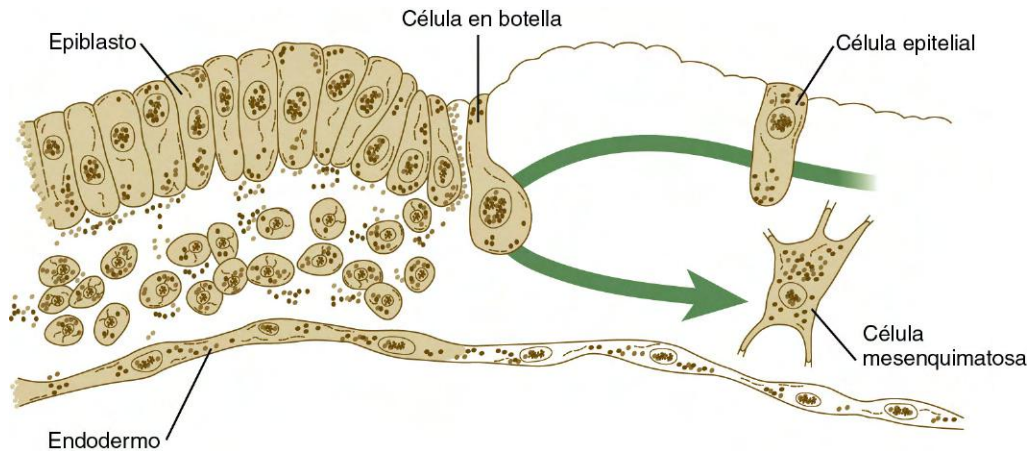


Fig. 5.6 Esquema de un corte transversal de un embrión durante la gastrulación. Cambios en la morfología de una célula a medida que migra a lo largo del epiblasto (epitelio), a través de la línea primitiva (célula en botella) y alejándose del surco como célula mesenquimatosa que formará parte de la capa germinal mesodérmica. Esta misma célula puede más adelante asumir una configuración epitelial como parte de un somito.

Regresión de la línea primitiva

Tras su aparición inicial en el extremo caudal del embrión, la línea primitiva experimenta una expansión rostral aproximadamente hasta el día 18 después de la fecundación (v. fig. 5.4). A partir de ese momento regresa caudalmente (v. fig. 5.11), tirando de la notocorda en su regresión. En la cuarta semana todavía quedan vestigios de la línea primitiva. Durante esta fase, la formación del mesodermo continúa mediante las células que migran desde el epiblasto a través del surco primitivo. La regresión de la línea primitiva se acompaña del establecimiento y modelado del mesodermo paraaxial (v. pág. 97), del que se originan los somitos y ulteriormente las estructuras axiales del tronco y de las regiones caudales del cuerpo. Cuando la regresión de la línea primitiva termina, su parte más caudal se caracteriza por una masa de células mesenquimatosas, denominada **masa celular caudal (tail bud)**. Esta estructura representa un papel importante en la formación de la porción más caudal del tubo neural (v. pág. 93).

La línea primitiva suele desaparecer sin dejar rastro, pero en algunos casos muy poco frecuentes aparecen tumores de gran tamaño denominados teratomas en la región sacrococcígea (v. fig. 1.2A). Los teratomas contienen a menudo mezclas grotescas de numerosos tipos de tejidos, tales como cartílago, músculo, tejido adiposo, pelo y tejido glandular. Debido a ello, los teratomas sacrococcígeos parecen originarse a partir de restos de la línea primitiva (que pueden formar todas las capas germinales). También es posible encontrar teratomas en las gónadas y en el mediastino. Estos tumores aparentemente proceden de células germinales.

Notocorda y placa precordial

La notocorda, la estructura por la que se da la denominación de *Cordados* al filum al que pertenecen todos los vertebrados, es una estructura cilíndrica celular que discurre a lo largo del eje longitudinal del embrión, con una localización inmediatamente ventral al sistema nervioso central. Aunque tanto desde el punto de vista filogenético como ontogenético actúa como el soporte longitudinal inicial del cuerpo, la notocorda también desempeña una función fundamental como principal mecanismo iniciador de una serie de episodios de señalización (inducciones), que transforman las células embrionarias no especializadas en tejidos y órganos definitivos. En concreto, las señales de inducción procedentes de la notocorda: 1) estimulan la conversión del ectodermo superficial que la cubre en tejido neural, 2) especifican la

identidad de determinadas células (placa del suelo) en el sistema nervioso inicial, 3) transforman ciertas células mesodérmicas de los somitos en cuerpos vertebrales y 4) estimulan las primeras fases del desarrollo del páncreas dorsal.

Rostralmente a la notocorda se localiza una pequeña región donde coinciden el ectodermo y el endodermo embrionarios sin que entre ellos haya mesodermo. Denominada **membrana bucofaríngea** (v. fig. 5.5), esta estructura marca el lugar de la futura cavidad bucal. Entre el extremo rostral de la notocorda y la membrana bucofaríngea existe una pequeña acumulación de células mesodérmicas estrechamente relacionadas con el endodermo, que se llama **placa precordial** (v. fig. 5.5). En aves, la placa precordial emite señales moleculares para estimular la formación del prosencéfalo, similar al papel representado por el endodermo anterior en mamíferos.

Tanto la placa precordial como la notocorda se originan a partir de la entrada en el nódulo primitivo de una población de células epiblasticas, que se unen a otras células originadas en la línea primitiva. A medida que la línea primitiva sufre regresión, los precursores celulares de la placa precordial en primer lugar y de la notocorda en segundo lugar migran rostralmente desde el nódulo, permaneciendo después como una agrupación cilíndrica de células (**proceso notocordal**; v. fig. 5.5A y B) en la estela que deja la línea primitiva en regresión. En los mamíferos, al poco tiempo de la entrada mencionada, las células del proceso notocordal se expanden temporalmente y se fusionan con el endodermo embrionario (fig. 5.7). El resultado es la formación de un **canal neuroentérico** transitorio que conecta la cavidad amniótica en desarrollo con el saco vitelino. Más tarde, las células de la notocorda se separan del techo endodérmico del saco vitelino y forman la notocorda definitiva, un cilindro macizo de células situado en la línea media entre el ectodermo y el endodermo embrionarios (v. fig. 5.7).

Inducción del sistema nervioso

Inducción neural

La relación de inducción entre la notocorda (**cordamesodermo**) y el ectodermo que la cubre en la génesis del sistema nervioso ya fue descubierta a principios del siglo xx. Aunque los experimentos originales se realizaron en anfibios, otros similares efectuados en vertebrados superiores han demostrado que los elementos esenciales de la **inducción neural** (o **primaria**) son los mismos en todos los vertebrados.

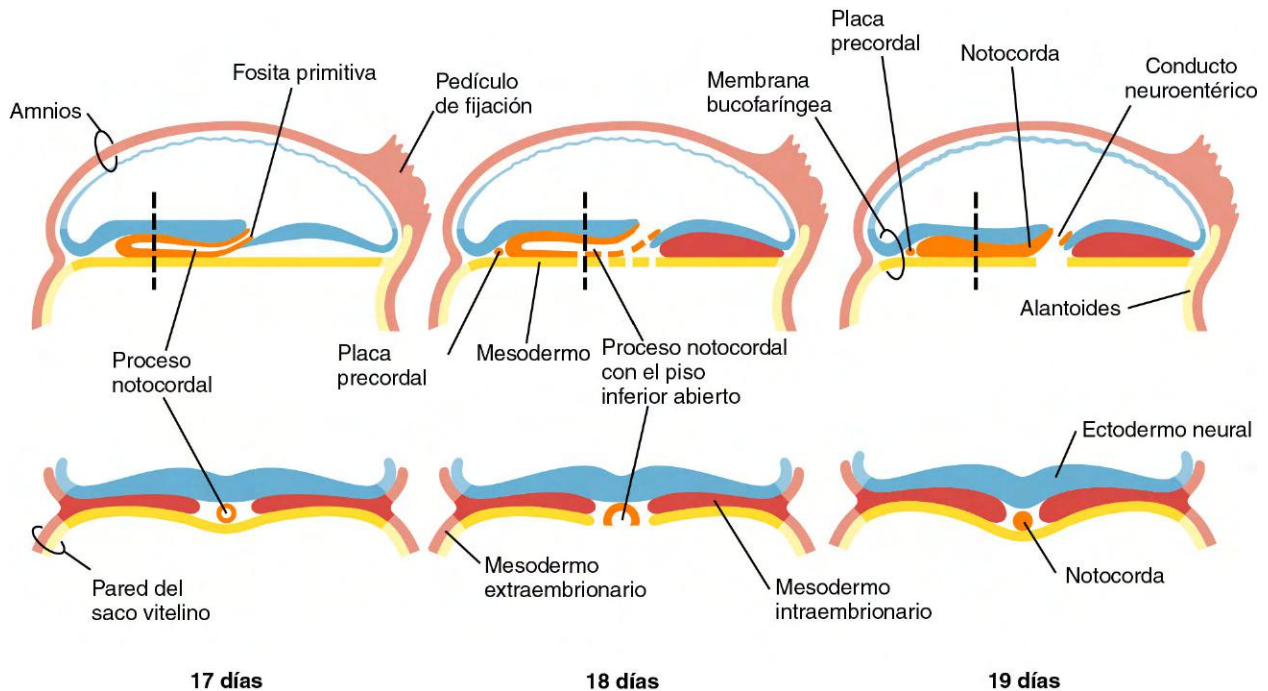


Fig. 5.7 De izquierda a derecha, fases secuenciales en la formación de la notocorda. Parte superior, cortes sagitales. Parte inferior, Cortes transversales a nivel de la línea vertical de la figura superior. En la fila superior, el extremo rostral queda a la izquierda. La función del canal neuroentérico no ha sido determinada.

Cuadro 5.1 Aspectos moleculares de la gastrulación

Muchos decenios de investigación en aves y anfibios han permitido obtener un conocimiento aceptable acerca de los aspectos celulares y moleculares de la gastrulación en estas especies. La investigación más reciente indica que, a pesar de ciertas diferencias entre las especies, los aspectos básicos de la gastrulación en los mamíferos son en esencia similares a los de las aves.

Los procesos que tienen lugar en la gastrulación están guiados por una serie de inducciones moleculares que proceden de una sucesión de centros señalizadores comenzando por el endodermo visceral anterior y progresando hacia la futura parte caudal (posterior) del embrión. Las señales posteriores iniciales desembocan en la formación de la línea primitiva y en la inducción del mesodermo. Una vez que se establece la línea primitiva, el nódulo primitivo toma el control como el centro organizador de la estructura fundamental del eje corporal. A medida que la notocorda se va constituyendo a partir de las células que atraviesan el nódulo primitivo, se convierte en un importante centro señalizador. En humanos permanece poco claro el papel de las células de la **placa precordal**. En aves la placa precordal actúa como un centro señalizador anterior, parecido al endodermo visceral anterior del ratón. Si las señales anteriores en humanos conciernen al hipoblasto anterior (endodermo visceral anterior) o a la placa precordal, o a los dos, queda por resolver.

Establecimiento del endodermo visceral anterior e inducción de la línea primitiva (el organizador inicial de la gastrulación)

Este aspecto del desarrollo inicial depende casi con exclusividad de estudios llevados a cabo en el embrión de ratón. La simetría original del embrión queda destruida por el desplazamiento del futuro endodermo visceral anterior hacia la zona anterior del disco embrionario. Existe una fase de proliferación y posterior migración celular que formará el endodermo visceral anterior. La migración de estas células

(y el establecimiento resultante del eje anteroposterior) depende de la activación del antagonista de Wnt, **Dkk 1 (Dickkopf 1)** en la futura región anterior del embrión. Esto limita la actividad de Wnt a la futura región posterior del embrión, donde induce la expresión de la molécula señalizadora **Nodal (fig. 5.8A)**. Cuando el endodermo visceral anterior queda estabilizado en la región anterior del disco embrionario produce los inhibidores de Nodal, **lefty-1** y **Cer-1**, lo cual limita la actividad de Nodal al extremo posterior del embrión donde, respondiendo a las señales de Wnt, queda establecido un centro señalizador posterior que induce la formación de la línea primitiva y del mesodermo. En el embrión de pollo la aplicación ectópica de otras dos moléculas señalizadoras, **cordina** y **Vg1**, inducen la formación de una línea primitiva ectópica.

El nódulo primitivo (organizador)

A medida que la línea primitiva se alarga, las células que migran del epiblasto se unen a su extremo anterior, haciéndose evidente una masa dinámica de células llamada **nódulo primitivo**. Las células del nódulo expresan muchos genes, entre ellos tres marcadores moleculares clásicos de la región organizadora de muchos vertebrados: **cordina**, **goosecoid** y el **factor nuclear hepático-3β** (ahora llamado **Foxa-2**). No sólo es importante para la formación del propio nódulo el factor de transcripción en hélice alada Foxa-2, sino también es de vital importancia para el establecimiento de las estructuras de la línea media situadas craneal al nódulo. Se requiere Foxa-2 para la iniciación de la función de la notocorda. En su ausencia, la notocorda y la placa de piso del tubo neural (v. cap. 11) no se forman. Por el contrario, el endodermo, la línea primitiva y el mesodermo intermedio se desarrollan. **Goosecoid**, un factor de transcripción de homeodominio, se expresa predominantemente en la región del organizador de todos los vertebrados estudiados. Goosecoid activa **cordina**, **noggin** y otros genes de la región organizadora. Cuando se

Cuadro 5.1 Aspectos moleculares de la gastrulación (cont.)

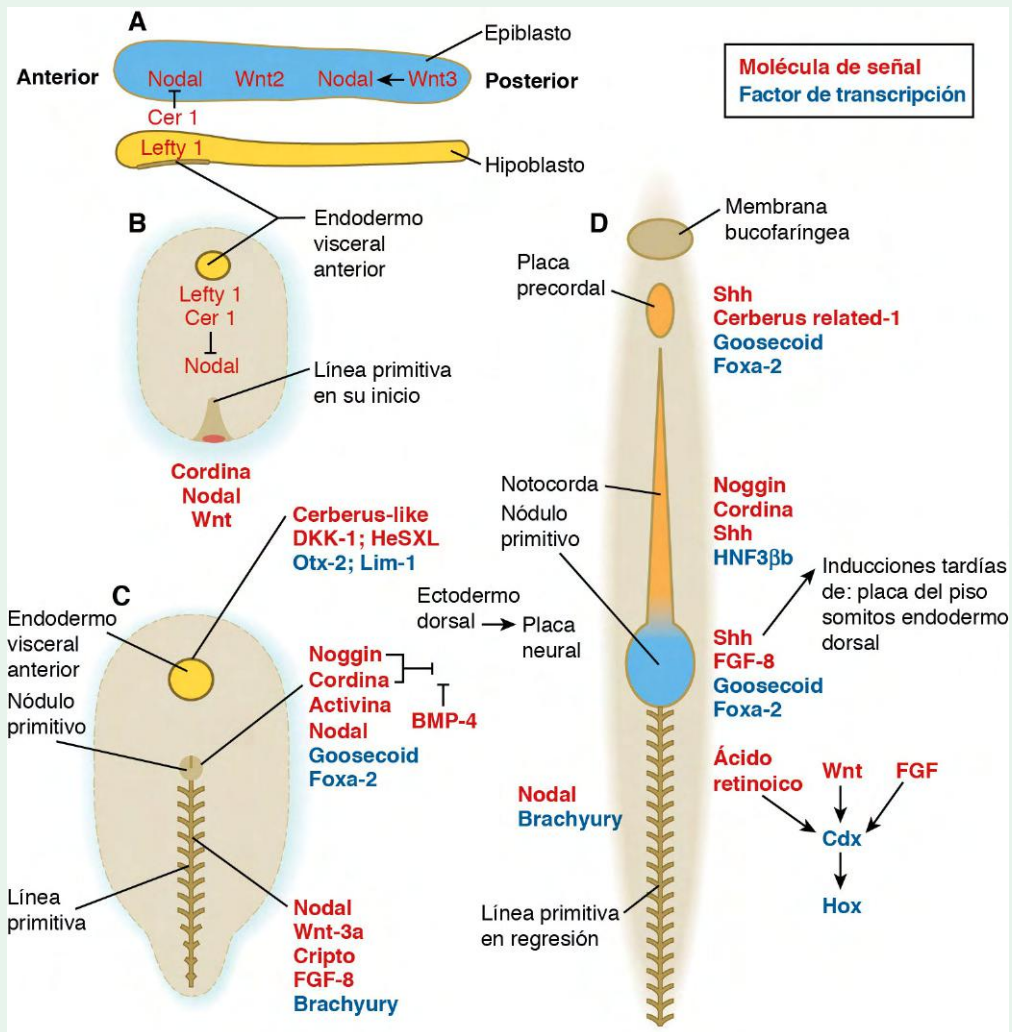


Fig. 5.8 Resumen de los principales genes implicados en diversas fases del desarrollo embrionario inicial. **A**, Línea preprimitiva (corte sagital). **B**, Formación inicial de la línea primitiva. **C**, Gastrulación (período de formación de las capas germinales). **D**, Gastrulación tardía e inducción neural. Las moléculas en rojo son moléculas de señalización, y las de color azul son factores de transcripción. Los nombres de moléculas específicas (*en negrita*) están situados sobre las estructuras que las expresan.

expresa de manera ectópica estimula la formación de un eje corporal secundario. Las moléculas de señalización asociadas con el nódulo, **cordina** y **noggin**, están involucradas en la inducción neural, y la expresión de **nodal** en el lado izquierdo del embrión es un elemento clave en la configuración de la asimetría izquierda-derecha.

Existen dos genes, *T* y *nodal*, que desempeñan papeles importantes en la función de la línea primitiva y la formación del mesodermo posterior. La expresión del gen *T* parece ser activada por los productos de los genes *Foxa-2* y *goosecoid*. En los mutantes *T* (**braquiuria**), la notocorda comienza a formarse por la actividad de *Foxa-2*, pero no puede completar su desarrollo. Estudios sobre mutantes *T* han demostrado que es necesaria la actividad del gen *brachyury* para los movimientos normales durante la gastrulación de las futuras células mesodérmicas a través de la línea primitiva. En los ratones mutantes *braquiuria* (con cola corta), las células del mesodermo se acumulan en una línea primitiva malformada, y los embriones muestran una defectuosa elongación del eje del cuerpo (incluyendo una cola corta) posterior a las extremidades anteriores. Mutantes del gen *T* pueden ser en humanos los responsables de ciertos defectos groseros de la

porción caudal del cuerpo. **Nodal**, un miembro del factor de crecimiento transformante β (TGF- β) de la familia de genes del factor de crecimiento (v. tabla 4.1), se expresa en todo el epiblasto posterior antes de la gastrulación, durante la gastrulación su actividad se concentra en el nódulo primitivo. Lo mismo que en el caso del gen *brachyury*, los efectos de *nodal* se ven fuertemente en la región caudal del embrión. En el mutante nulo de *nodal*, la línea primitiva no se forma, y el embrión es deficiente en mesodermo. Del mismo modo, los mutantes de *cripto*, un miembro primitivamente activo de la familia del factor de desarrollo epidérmico y un cofactor esencial en la vía de señalización de *nodal*, producen un fenotipo sin tronco.

Cuando las células pasan a través de la línea primitiva, una región de expresión de genes *Hox* comienza a formarse alrededor de dicha línea. El patrón de expresión de genes *Hox* en el futuro tronco y parte posterior del embrión se basa en la señalización de tres moléculas –ácido-retinoico, Wnt y FGF– que actúan sobre el factor de transcripción Cdx (el equivalente en mamíferos de caudal en *Drosophila*) en el área de la línea primitiva en regresión, justo detrás de los últimos somitos en formación. Cdx actúa sobre los

Cuadro 5.1 Aspectos moleculares de la gastrulación (cont.)

genes *Hox*, que imponen las características propias de las estructuras segmentarias que se forman a lo largo del eje anteroposterior del embrión (fig. 5.8D).

La placa precordial y la notocorda

Las primeras células que pasan a través del nódulo primitivo forman una masa celular discreta en la línea media, la **placa precordial**, estrechamente asociada con el endodermo en la región inmediatamente caudal a la membrana bucofaríngea. La próxima generación de células que pase a través del nódulo formará la notocorda.

La **notocorda** es un importante centro de señalización axial del tronco en el embrión inicial, y es importante en la formación de muchas estructuras axiales. Bajo la influencia de *Foxa-2* y *gooseoid*, las células de la notocorda en formación producen **noggin** y **cordina**, moléculas conocidas por ser unas potentes inductoras neurales en muchas especies. La notocorda también produce **Sonic hedgehog** (*shh*), la molécula efectora para muchas inducciones de estructuras axiales posterior a la inducción de la placa neural. La notocorda no estimula la formación de partes anteriores como el cerebro u otras estructuras cefálicas, a pesar de la inducción de la placa neural en el ectodermo suprayacente. Esta función está reservada para el endodermo anterior visceral.

La **placa precordial**, a veces llamada **organizador cefálico**, está formada por células mesendodérmicas que son las que primero pasan por el nódulo primitivo. Estas células están estrechamente asociadas estructural y funcionalmente con las células del endodermo anterior subyacente. Junto con el endodermo anterior visceral (v. más adelante), la placa precordial es una fuente de señales importantes, especialmente *shh*, que están implicadas en la ventralización del cerebro anterior. Además, la placa precordial es fuente de señales importantes para la supervivencia de las células de la cresta neural que emigran tempranamente desde el cerebro anterior.

Endodermo visceral anterior (hipoblasto)

En los mamíferos, incluso antes de que las células del mesodermo comiencen a migrar a través del nódulo primitivo, el hipoblasto anterior (llamado el **endodermo visceral anterior** por embriólogos dedicados al estudio del ratón) expresa los genes característicos de la placa precordial e inicia la formación de la cabeza. El propio endodermo anterior visceral se subdivide en una parte anterior, que sirve como un centro de señalización para la formación inicial del corazón (v. pág. 104), y una zona más posterior, que se convierte en parte del complejo de la placa precordial e induce la formación de la cabeza. De acuerdo con un modelo, la inducción de la cabeza y el cerebro anterior en los mamíferos es un proceso de dos pasos, en el que una inducción inicial procedente del endodermo visceral anterior confiere un carácter anterior lábil para la cabeza y el cerebro, y una inducción posterior procedente del mesodermo de la placa precordial refuerza y mantiene esta inducción.

Los experimentos de delección y trasplante llevados a cabo en anfibios establecieron el fundamento para el conocimiento actual de la inducción neural. (V. caps. 6 y 11 para más detalles sobre la formación del sistema nervioso.) En ausencia del cordamesodermo que se desplaza desde el labio dorsal del blastoporo (el equivalente en los anfibios del nódulo primitivo), el sistema nervioso no se origina a partir del ectodermo dorsal. Por otra parte, si el labio dorsal del blastoporo se injerta bajo el ectodermo ventral de otro embrión anfitrión, se forman un sistema nervioso y un eje corporal secundarios en la zona del injerto (fig. 5.10).

Una función importante del endodermo anterior visceral es emitir señales moleculares que inhiben el desarrollo de estructuras embrionarias posteriores. Para producir una cabeza es necesario bloquear la señal de la proteína morfogénica ósea 4 (BMP-4) (por *noggin*) y otra de *Wnt* (por *Dkk-1*). Moléculas de señalización y factores de transcripción son producidos en centros cefálicos de señalización. En ratones portadores de mutantes de **Lim-1** (*Lhx-1*), un factor de transcripción que contiene *homeobox*, y **cerberus-like 1**, una molécula de señalización, los ratones nacen sin cabeza (fig. 5.9). Los ratones sin cabeza nacen sin estructuras neurales anteriores al rombómero 3 (v. fig. 6.3). *Otx-2*, otro factor de transcripción presente en el centro de señalización cefálico, es también un marcador general de la región anterior inducida del sistema nervioso central. Muchas otras moléculas también se expresan en el centro de señalización cefálico. Queda por determinar cómo producen la formación de la cabeza.

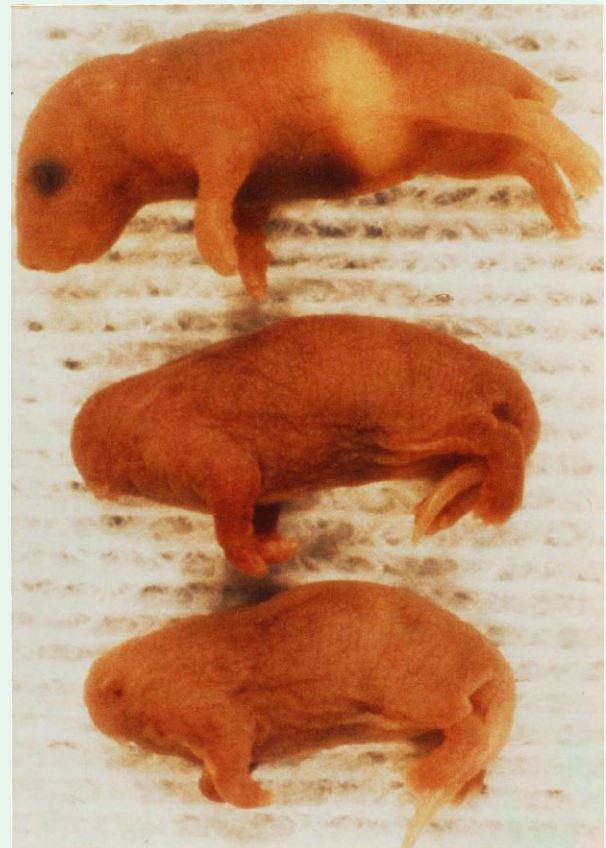


Fig. 5.9 Ratones recién nacidos sin cabeza junto a un ratón normal. Los ratones sin cabeza son mutantes nulos del gen *Lim-1*. (De Shawlot W, Behringer RR: *Nature* 374:425-430, 1994.)

El labio dorsal ha sido denominado el **organizador**, debido a su capacidad para estimular la formación de un eje corporal secundario. En estudios posteriores se ha demostrado que las interacciones que tienen lugar en la región del labio dorsal de los anfibios son mucho más complejas que una simple inducción entre el cordamesodermo y el ectodermo. También se han efectuado experimentos de delección y trasplante en embriones de aves y mamíferos (v. fig. 5.10); claramente, el nódulo primitivo y el proceso notocordal en las aves y los mamíferos tienen una función homóloga a la del labio dorsal y el cordamesodermo

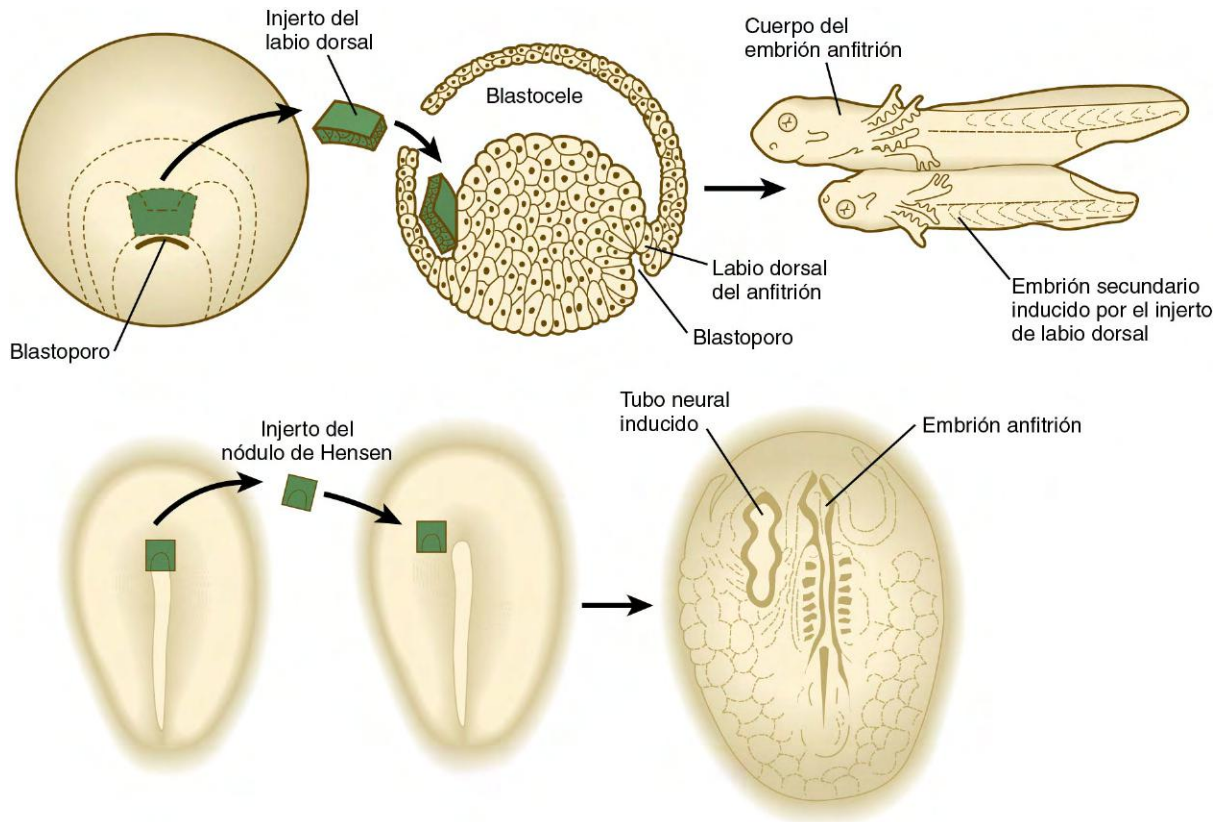


Fig. 5.10 Experimentos iniciales que muestran la inducción neural. *Parte superior*, el injerto del labio dorsal del blastoporo en un embrión de salamandra induce la formación de un embrión secundario. *Parte inferior*, el injerto del nódulo de Hensen de un embrión de ave en otro embrión induce la formación de un tubo neural secundario. (*Parte superior* basada en estudios de Spemann H: *Embryonic development and induction*, Nueva York, 1938, Hafner; *parte inferior* basada en estudios de Waddington C: *J Exp Biol* 10:38-46, 1933).

en los anfibios. Esto quiere decir que en los vertebrados superiores el nódulo primitivo y el proceso notocordal actúan como inductores neurales, mientras que el ectodermo que queda por encima es el tejido de respuesta. Durante muchos años, los embriólogos han dedicado un esfuerzo enorme de investigación a identificar la naturaleza de la señal de inducción que pasa desde el cordamesodermo hasta el ectodermo.

Los primeros intentos de determinar la naturaleza del estímulo de inducción se caracterizaron por un gran optimismo. Ya en la década de 1930, varios laboratorios habían propuesto que el estímulo de inducción consistía en moléculas tan diversas como ciertas proteínas y esteroides. Al poco tiempo tuvo lugar el descubrimiento de que la inducción neural podía producirse incluso por una variedad más amplia de estímulos, que incluía a los iones inorgánicos o a los tejidos muertos. Con esta plétora de posibles inductores, la atención se dirigió a las propiedades del tejido de respuesta (el ectodermo dorsal) y a sus posibles formas de reacción frente al estímulo inductor a través de una vía final común. La búsqueda de las moléculas de inducción neural y de su mecanismo de acción ha sido compleja y frustrante, con muchos callejones sin salida y con recodos equivocados en el camino.

Algunos laboratorios observaron que el ectodermo aislado podía responder *in vitro* a los estímulos de inducción y transformarse en tejido neural. Una técnica muy útil para el estudio de la inducción *in vitro* implicaba la separación entre el tejido de respuesta y el inductor por un filtro con poros que permitía el paso de moléculas pero no de células. Esta técnica ha sido utilizada en el análisis de diversos sistemas de inducción en los mamíferos.

Varios estudios experimentales de manipulación han mostrado claramente que la inducción neural no es un simple proceso de todo o nada, sino que, antes bien, existe una especificidad regional considerable (p. ej., ciertos inductores artificiales estimulan la formación de las estructuras neurales más anteriores, mientras que otros lo hacen respecto a las más posteriores). En embriones de anfibios, el cordamesodermo anterior tiene propiedades de inducción diferentes a las del posterior.

En estudios de investigación recientes se han identificado moléculas específicas que dan lugar a la inducción neural. En los anfibios, los agentes de inducción son tres moléculas de señal (**noggin**, **folistatina** y **cordina**) producidas por la notocorda. Al principio se pensó que estas moléculas estimulaban directamente a células no comprometidas del ectodermo dorsal para la formación de tejido neural, pero en estudios de investigación posteriores realizados sobre anfibios se ha demostrado que estos inductores actúan mediante el bloqueo de la acción de un inhibidor **BMP-4**, en el ectodermo dorsal. En ausencia de actividad de la BMP-4, el ectodermo dorsal forma tejido neural por defecto.

Nuestra idea actual sobre la inducción neural, en mamíferos, se corresponde con un esquema bastante complejo, tanto en la localización como en el momento de las interacciones inductivas que tienen un papel en definir el inicio y la organización del sistema nervioso central. De acuerdo con un punto de vista más moderno, durante el estadio inicial de línea primitiva, el precursor del nódulo primitivo llamado **organizador de la gástrula** segrega **Cer-1**, un inhibidor de BMP. En ausencia de actividad BMP, la zona anterior del epiblasto es inducida a convertirse, por defecto, en tejido neural anterior. En estadios posteriores de la gastrulación el

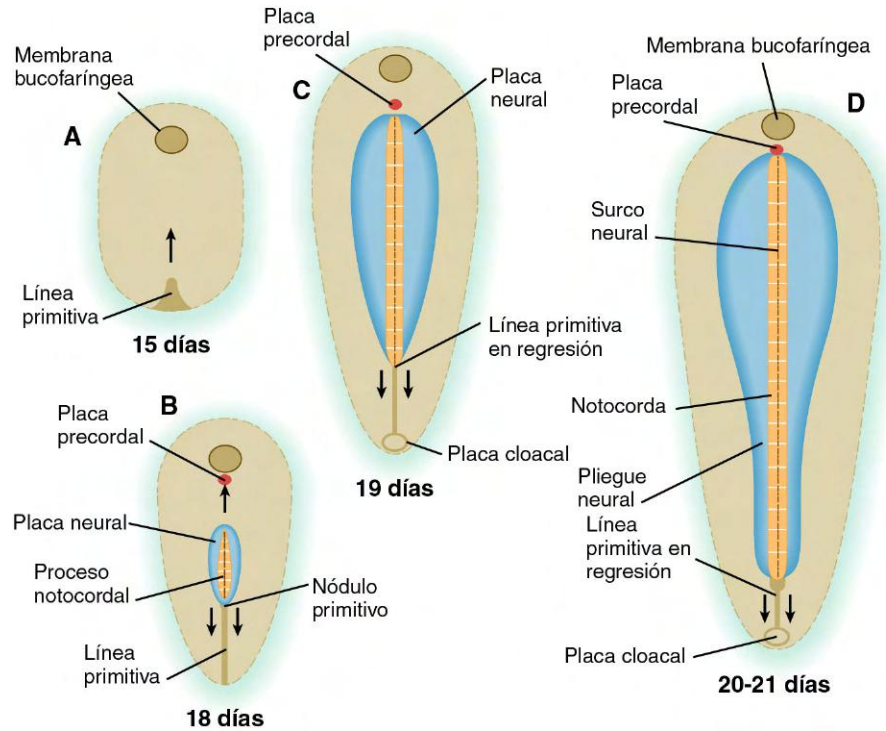


Fig. 5.11 Relaciones entre la placa neural y la línea primitiva. **A**, Día 15. **B**, Día 18. **C**, Día 19. **D**, Días 20 y 21.

carácter anterior del tejido neural inducido se mantiene primero mediante señales que proceden del endodermo visceral anterior (o su equivalente en humano) y luego por señales que proceden del mesodermo anterior (notocorda y placa precordal). Estas señales son Cer-1, un inhibidor de BMP, y lefty-1, un inhibidor de nodal cuya influencia es posteriorizante.

A medida que la gastrulación se desarrolla y el nódulo primitivo toma forma, éste induce al epiblasto a formar tejido neural a través de un mecanismo similar al de inhibición de BMP. Este tejido neuronal inducido adquiere un carácter posterior a través de la acción de nodal, que se concentra en el extremo posterior del embrión.

Formación inicial de la placa neural

La primera respuesta morfológica obvia del embrión frente a la inducción neural es la transformación del ectodermo dorsal que queda por encima del proceso notocordal en una placa alargada de células epiteliales engrosadas, denominada **placa neural** (fig. 5.11). El límite de la placa neural se especifica por la exposición de las células que ocupan esa zona a una cierta concentración de BMP. Ésta es la región de la que surgirá la cresta neural (v. pág. 254).

Tras la formación de dicha placa neural, la capa germinal ectodérmica queda subdividida en dos linajes de desarrollo: uno neural y otro no neural. Este ejemplo ilustra varios conceptos fundamentales en el desarrollo: la **restricción**, la **determinación** y la **diferenciación**. El cigoto y las blastómeras resultantes del primer par de divisiones de la segmentación son **totipotentes** (es decir, capaces de formar cualquier célula del organismo).

A medida que progresa el desarrollo, se producen varias decisiones que reducen las opciones de desarrollo de estas células (fig. 5.12). Por ejemplo, en fases iniciales de la segmentación, algunas células quedan comprometidas en la línea del trofoblasto extraembrionario y ya no pueden participar en la formación del embrión mismo. En el punto en que las células se comprometen para dar lugar al trofoblasto ha tenido lugar un proceso de restricción. Cuando un grupo celular ha pasado su último proceso de restricción (p. ej., la transición desde

citotrofoblasto a sincitiotrofoblasto), su destino está fijado y se dice que estas células están determinadas*. Estos términos, que fueron acuñados en los primeros tiempos de la embriología experimental, se sabe en la actualidad que reflejan las limitaciones en la expresión génica a medida que las líneas celulares siguen su desarrollo normal. Los casos infrecuentes en los que las células o tejidos sufren una desviación intensa de su desarrollo normal, un fenómeno denominado **metaplasia**, tienen un interés considerable para los patólogos y para todos los especialistas que estudian el control de la expresión génica.

Restricción y determinación son términos que indican la limitación progresiva de la capacidad de desarrollo en el embrión. La diferenciación describe la expresión morfológica o funcional real de la porción del genoma que permanece disponible para una célula o un grupo celular concretos. La diferenciación se refiere generalmente al curso de la especialización fenotípica de las células. Un ejemplo de diferenciación tiene lugar en la espermatogénesis, cuando las espermatogonias—que son células de aspecto relativamente corriente—se transforman en espermatozoides altamente especializados.

Moléculas de adhesión celular

A principios del siglo xx, los investigadores determinaron que las células de características similares en suspensión mostraban una tendencia intensa a la agregación. Si se mezclan tipos diferentes de células embrionarias suelen separarse según el tipo tisular. Los patrones de separación incluso ofrecen datos acerca de sus propiedades y su comportamiento en el organismo maduro. Por ejemplo, si se mezclan células embrionarias ectodérmicas y mesodérmicas, éstas se agrupan formando una capa superficial de células ectodérmicas que rodean a un grupo central de mesodérmicas.

*El término **especificado/especificada** (**especificación**) vuelve a usarse cada vez más como un sinónimo próximo al de determinación como referencia a la fijación del futuro destino de una célula.


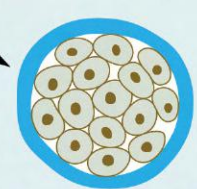
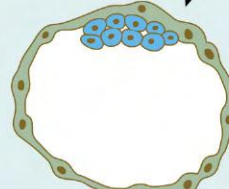
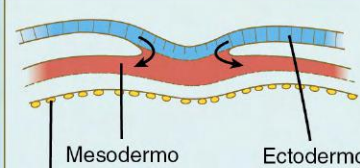
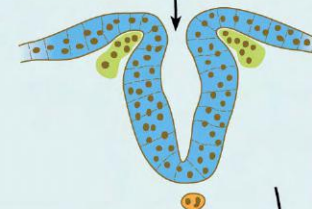
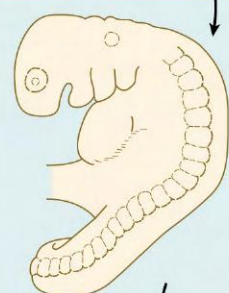
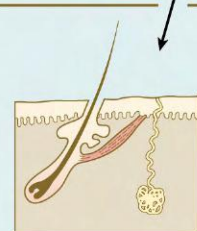
		Potencial celular
Cigoto		Células totipotentes
Segmentación		
Determinación dentro-fuera		Sólo la masa celular interna puede formar el embrión mismo
Gastrulación Formación de las capas germinales Ectodermo Mesodermo Endodermo		Derivados ectodérmicos Cerebro Médula espinal Nervios periféricos Células pigmentarias Oído interno Retina Iris Cristalino Córnea Glándulas cutáneas Pelo Epidermis
Neurulación (inducción neural) Sistema nervioso central Cresta neural		Potencia ectodérmica restante Oído interno Cristalino Córnea Glándulas cutáneas Pelo Epidermis
Inducciones secundarias Oído interno Cristalino		Potencia ectodérmica restante Córnea Glándulas cutáneas Pelo Epidermis
Inducciones tardías Córnea Glándulas cutáneas Pelo		Potencia ectodérmica restante Epidermis

Fig. 5.12 Restricción durante el desarrollo embrionario. Las leyendas que quedan a la derecha ilustran la restricción progresiva del potencial de desarrollo de las células que darán lugar finalmente a la formación de la epidermis. A la izquierda aparecen los procesos del desarrollo que eliminan a algunos grupos celulares de la diferenciación epidérmica.

Cuadro 5.2 Bases moleculares de la asimetría izquierda-derecha

Hasta el momento de la gastrulación, el embrión es bilateralmente simétrico, pero cuando ésta comienza se ponen en marcha una serie de mecanismos que traen como consecuencia la incurvación del tubo cardíaco hacia la derecha seguida de una incurvación asimétrica del tubo digestivo y del posicionamiento asimétrico del hígado, bazo y de la lobulación de los pulmones. En embriones de mamíferos, la primera manifestación conocida de asimetría consiste en el movimiento rítmico de los cilios alrededor del nódulo primitivo (fig. 5.13). Estos movimientos producen una corriente direccional, durante un período de desarrollo muy limitado (desde el estadio de dos somitos al de seis en el ratón), que conduce a la expresión de dos moléculas de señalización que pertenecen a la familia del factor de crecimiento transformante β (TGF- β) –nodal, una molécula de ruptura de simetría en el lado izquierdo del embrión, y *lefty-1*, situado a lo largo de la lado izquierdo de la línea primitiva–. *Lefty-1* puede funcionar para evitar la difusión de las moléculas que determinan la izquierda en el lado derecho del embrión. Una secuencia de interacciones moleculares aguas

abajo de nodal conduce a la activación del gen *Pitx2*, un factor de transcripción, también en el lado izquierdo. La proteína *Pitx2* conduce a un desarrollo asimétrico posteriormente, como la rotación de los intestinos y el estómago, la posición del bazo y la lobulación asimétrica de los pulmones. Aunque la expresión del lado izquierdo del nódulo en el mesodermo lateral parece ser común en la determinación de la asimetría izquierda-derecha en los vertebrados, sin embargo, eventos moleculares tempranos (aguas arriba) difieren entre las diferentes clases de vertebrados. En el pollo, importantes moléculas de señalización, tales como Sonic hedgehog (*shh*) y el factor de crecimiento fibroblástico 8 (FGF-8), están distribuidos asimétricamente alrededor del nódulo, mientras que en el ratón, la distribución es uniforme.

Actualmente el objetivo de numerosas investigaciones es la manera en cómo la polaridad anteroposterior, mostrada por la línea primitiva, se traduce a través de corrientes ciliares en asimetría izquierda-derecha. Un candidato probable es la polaridad celular plana, que es un mecanismo de dirección de las células para orientarlas a lo largo de un eje en el plano de un tejido epitelial. Esto se logra mediante la distribución asimétrica de varias proteínas a lo largo de este eje. En el nódulo, *Dishevelled* se concentra en la región posterior de las células, y un homólogo, *Prickle*, está dispuesto a lo largo del borde anterior (fig. 5.14). El cuerpo basal en cada una de las 200 y 300 células monociliadas del nódulo se asocia

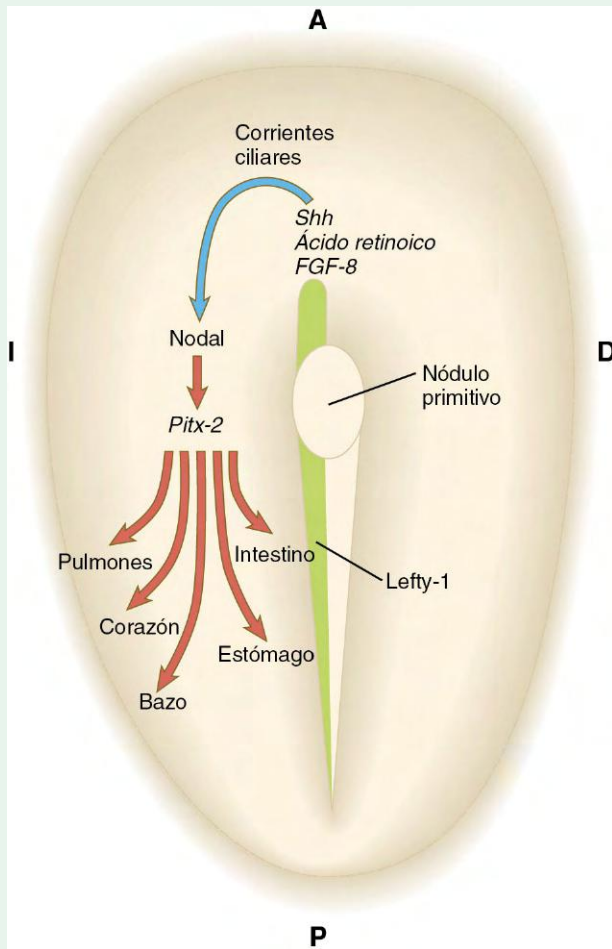


Fig. 5.13 Resumen de las bases moleculares de la asimetría corporal. Las corrientes ciliares en el nódulo primitivo desplazan las moléculas que rompen la simetría hacia el lado izquierdo del embrión, donde estimulan una cascada asimétrica de expresión génica a través de *Pitx-2*. *Lefty-1*, expresado en la parte izquierda de la línea primitiva, parece impedir la difusión de moléculas hacia el lado derecho del embrión. Sólo se muestran las moléculas fundamentales de esta compleja cascada. *Shh*, Sonic hedgehog; FGF-8, factor de crecimiento fibroblástico 8.

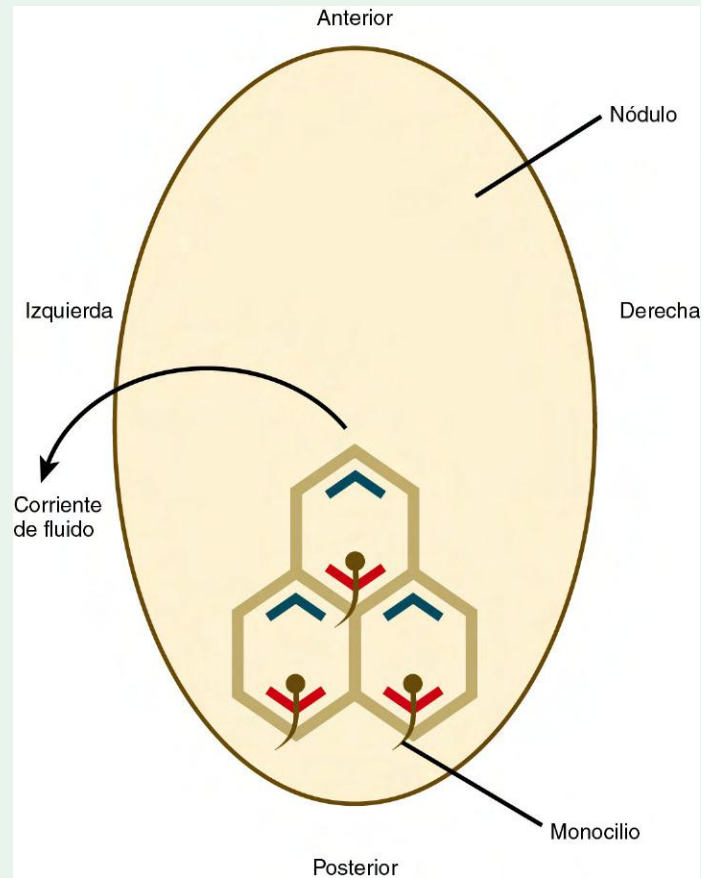


Fig. 5.14 Relación entre las proteínas de polaridad celular plana *Dishevelled* (rojo) y *Prickle* (verde) y la ubicación del monocilio en las células del nódulo primitivo. La situación posterior de los monocilios es tal que su ritmo conduce a una corriente de fluido hacia la izquierda alrededor del nódulo.

Cuadro 5.2 Bases moleculares de la asimetría izquierda-derecha (cont.)

con Dishevelled, y el cilio que sobresale de la célula lo hace bajo un ángulo que produce la corriente de fluido hacia la izquierda cuando los cilios se mueven rítmicamente. Se especula que un gradiente de Wnt es responsable de la distribución asimétrica de Dishevelled y Prickle, pero esto aún no se ha confirmado.

En aproximadamente 1 de cada 10.000 personas la asimetría izquierda-derecha del cuerpo está totalmente invertida, un estado conocido como **situs inversus** (fig. 5.15). Esta situación no se diagnostica a menudo hasta que el individuo es examinado tardíamente en la vida por un médico astuto. Varias mutaciones y síndromes se relacionan con esta condición, uno de los más pedagógicos es el **síndrome de Kartagener**, en el que situs inversus se asocia con síntomas respiratorios (sinusitis y bronquiectasia) que resultan de anomalías de los brazos de dineína en los cilios (cilios inmóviles). En un ratón mutante similar, los cilios alrededor del nódulo primitivo no funcionan correctamente, y la falta de direccionalidad de las corrientes de fluido alrededor del nódulo se sospecha que sea la causa de la distribución aleatoria de nodal y otras moléculas productoras de asimetría en el lado derecho del embrión. También puede ocurrir situs inversus parcial, como sólo la situación de un corazón a la derecha (**dextrocardia**). Estos hechos aislados de órganos asimétricos mal situados son probablemente el resultado de mutaciones río abajo de los más de 24 genes implicados en la asimetría izquierda-derecha.

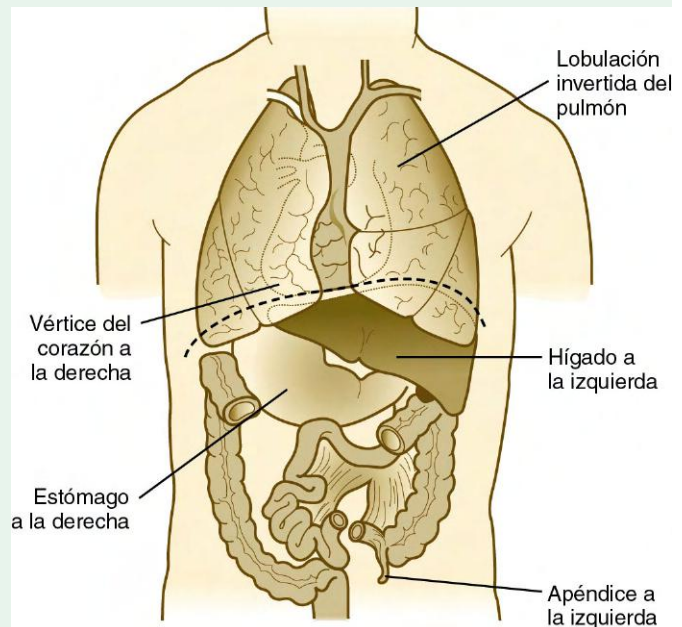


Fig. 5.15 Situs inversus completo en un adulto.

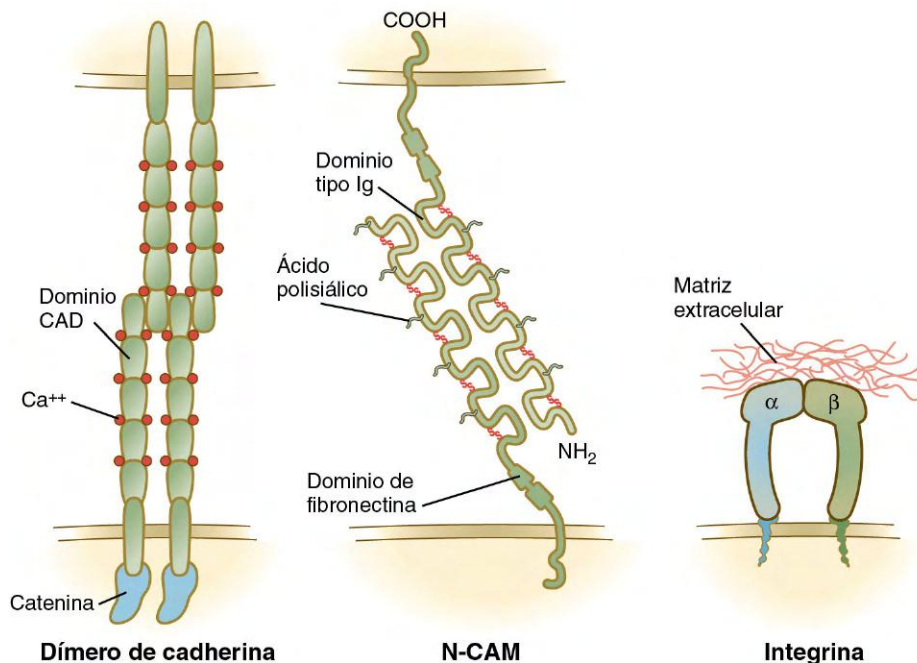


Fig. 5.16 Tres moléculas de adhesión celular fundamentales. CAM, molécula de adhesión celular; Ig, inmunoglobulina.

La investigación actual ha mostrado las bases moleculares de muchos de los procesos de agregación y separación celulares descritos por los primeros embriólogos. De las varias familias de CAM que han sido descritas, tres son las de mayor importancia respecto al desarrollo embrionario. La primera está representada por las **cadherinas**, éstas son sencillas glucoproteínas transmembrana ordenadas típicamente como homodímeros que sobresalen de la superficie celular. Los dímeros de cadherina

en células adyacentes se adhieren unos a otros en presencia de calcio (Ca^{++}), esto trae como consecuencia el que las células queden firmemente unidas unas a otras (fig. 5.16). Una de las moléculas más presentes es la E-cadherina, responsable de adherir las células epiteliales entre sí (v. fig. 16.6). Durante la transformación epitelio-mesénquima, tal como se muestra en la figura 5.8, las células epiteliales pierden su E-cadherina, cuando se transforman en células mesenquimatosas, pero si

estas células más tarde en el desarrollo vuelven a formar un epitelio reexpresan la E-cadherina nuevamente.

Las inmunoglobulinas **Ig (inmunoglobulina)-CAM** se caracterizan por tener un número variable de dominios extracelulares similares a los de las inmunoglobulinas. Estas moléculas se adhieren a similares (**unión homofilica**) o diferentes (**unión heterofilica**) CAM sobre sus células vecinas, lo que ocurre sin la intervención de iones de calcio (v. fig. 5.16). Uno de los miembros más importante de esta familia es la **N-CAM**, ésta se expresa notablemente dentro del sistema nervioso en desarrollo. Las Ig-CAM no unen las células tan fuertemente como las cadherinas, sino que su papel es administrar un afinado de las conexiones intercelulares. La N-CAM se caracteriza por presentar una concentración elevada de grupos de ácido siálico con carga negativa en el componente de carbohidrato de la molécula; además, las formas embrionarias de N-CAM tienen una cantidad de ácido siálico tres veces mayor que la forma adulta de la molécula.

En fases previas a la inducción primaria del sistema nervioso, el ectodermo expresa N-CAM y E-cadherina (conocida inicialmente como L-CAM). Después de la inducción primaria, las células integradas en el recientemente formado tubo neural continúan expresando N-CAM, pero no E-cadherina. Estas células también expresan fuertemente N-cadherina. Al contrario, el ectodermo cesa de expresar N-CAM aunque continúa expresando E-cadherina (fig. 5.17).

La tercera gran familia de moléculas de CAM, las **integrinas**, adhieren células a componentes de la membrana basal y de la matriz extracelular (v. fig. 5.16). Las integrinas forman heterodímeros formados por 1 de 16 cadenas α y 1 de 8 cadenas β . Las moléculas de la matriz extracelular que tienen propiedades de adherir células son la fibronectina, la laminina y la tenascina (v. fig. 12.3).

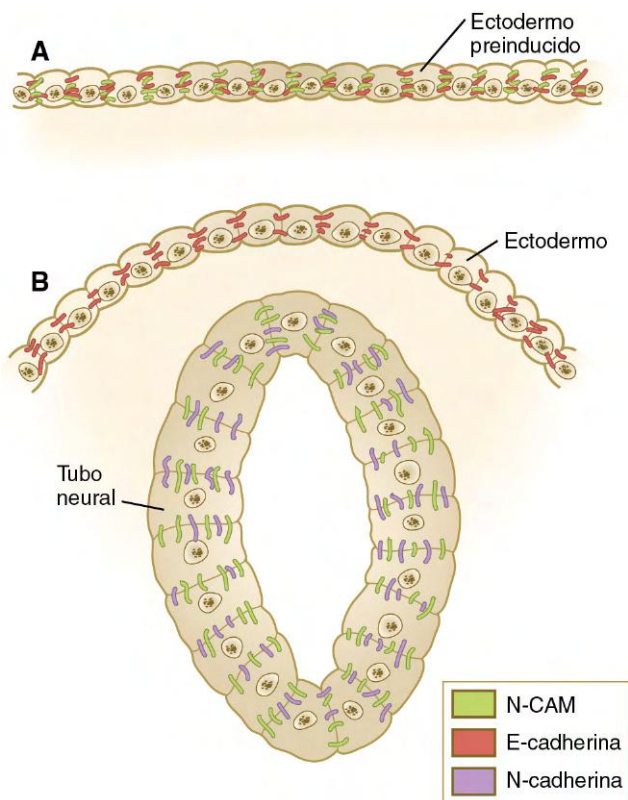


Fig. 5.17 Distribución de las moléculas de adhesión celular en el ectodermo primitivo. Ectodermo preinducido (A) después de la inducción del tubo neural (B).

Caso clínico

Un hombre de 35 años, casado y con antecedentes de infecciones respiratorias crónicas es sometido a una exploración radiológica periódica en la que se demuestra que tiene dextrocardia. La exploración física y los estudios de imagen realizados a continuación revelan que sufre un situs inversus completo. El paciente también ha estado acudiendo a otro hospital por un problema completamente diferente, que también está relacionado con los mismos defectos subyacentes.

¿De qué naturaleza es con mayor probabilidad este último problema del paciente?

- A. Urológico.
- B. Dermatológico.
- C. De infertilidad.
- D. Ortopédico.
- E. Oncológico.

Resumen

- Justo antes de la implantación, la masa celular interna se reorganiza formando un epitelio (epiblasto), y una segunda capa (hipoblasto) se empieza a constituir ventral al mismo. En el epiblasto se forma la cavidad amniótica debido a un proceso de cavitación; las células que constituyen el hipoblasto dan lugar al revestimiento endodérmico del saco vitelino. El mesodermo extraembrionario parece formarse por una transformación temprana de las células endodérmicas parietales y de las células que migran por la línea primitiva.
- El embrión en fase de pregastrulación establece dos centros señaladores. El endodermo visceral anterior induce la cabeza e inhibe la prolongación anterior de la línea primitiva. El centro posterior induce la línea primitiva y la formación de mesodermo.
- Durante la gastrulación se forma una línea primitiva en el epiblasto, en el extremo caudal del embrión en fase de disco bilaminar. Las células que migran a través de la línea primitiva constituyen el mesodermo y el endodermo, mientras que el epiblasto restante se convierte en el ectodermo.
- El nódulo primitivo, localizado en el extremo rostral de la línea primitiva, es el origen de las células que constituyen la notocorda. También actúa como el organizador o inductor primario del futuro sistema nervioso.
- A medida que atraviesan la línea primitiva, las futuras células mesodérmicas del epiblasto muestran un cambio en su morfología y pasan de ser células epiblasticas epiteliales a células en botella y después mesenquimatosas. Las células mesodérmicas extraembrionarias forman el pedículo de fijación. La migración de las células mesenquimatosas durante la gastrulación es facilitada por moléculas de la matriz extracelular, como las de ácido hialurónico y fibronectina.
- Al final de la tercera semana después de la fecundación, la línea primitiva comienza a presentar regresión caudal y suele desaparecer, pero en ocasiones se forman teratomas sacrococigeos en la zona de regresión.
- Los elementos esenciales de la inducción neural son los mismos en todos los vertebrados. En los mamíferos, el nódulo primitivo y el proceso notocordal actúan como el inductor primario del sistema nervioso. La inducción mesodérmica tiene lugar incluso antes que la inducción neural. Ciertos factores de crecimiento, como Vg1 y activina, son los agentes responsables de la inducción mesodérmica.
- En las etapas iniciales del desarrollo numerosos centros señaladores controlan la organización de muchas estructuras embrionarias importantes. Cada uno de ellos está asociado

a una constelación de genes relevantes en el desarrollo. El organizador inicial de la gastrulación está implicado en la formación de la línea primitiva. El nódulo primitivo organiza la formación de la notocorda y del sistema nervioso, así como aspectos del comportamiento celular asociados a la línea primitiva. La notocorda es importante en la inducción de muchas estructuras axiales, como el sistema nervioso y los somitos. La formación de la cabeza es coordinada por el endodermo visceral anterior (hipoblasto) y por la placa precordial.

- Las primeras blastómeras son totipotentes. A medida que avanza el desarrollo, las células pasan por puntos de restricción que limitan su diferenciación. Cuando el destino de una célula ya ha sido fijado se dice que está determinada. El término «diferenciación» se refiere a la expresión real de la parte del genoma que permanece disponible para una célula determinada, e indica el curso de la especialización fenotípica de una célula.
- La asimetría izquierda-derecha en el embrión inicial se lleva a cabo por la acción de las corrientes ciliares en el nódulo llevando nodal al lado izquierdo del embrión. Esto libera una cascada de moléculas, con Pitx-2 a la cabeza, lo que provoca la formación asimétrica de estructuras tales como el corazón, el hígado, los pulmones y el estómago.
- Las células embrionarias del mismo tipo se adhieren entre sí y se vuelven a agrupar cuando son separadas. El fundamento molecular de la agregación y la adherencia entre las células es la presencia de moléculas de adhesión en su superficie. Las tres familias principales son, por un lado, las cadherinas y las Ig-CAM, que median la adhesión intercelular, y por otro, las integrinas, que median la adhesión de las células a la matriz extracelular circundante.

Preguntas de repaso

1. El inductor principal en la inducción neural primaria es:

- A. El hipoblasto.
- B. La línea primitiva.
- C. El mesodermo extraembrionario.
- D. El proceso notocordal.
- E. El ectodermo embrionario.

2. ¿Cuál de los tejidos siguientes se origina a partir de las células que atraviesan la línea primitiva?

- A. El endodermo embrionario.
- B. El hipoblasto.
- C. El citotrofoblasto.
- D. El saco vitelino primario.
- E. El amnios.

3. ¿Cuál es la capa germinal cuyas células no están presentes en la membrana bucofaringea?

- A. El ectodermo.
- B. El mesodermo.
- C. El endodermo.
- D. Todas están presentes.

4. La placa precordial desempeña un papel importante en la distribución regional de:

- A. La notocorda.
- B. El prosencéfalo.
- C. El mesodermo embrionario.

- D. El nódulo primitivo.
- E. El rombencéfalo.

5. La braquiuria, una carencia de los tejidos caudales del cuerpo, se debe a la mutación del gen:

- A. Lim-1.
- B. Noggin.
- C. T.
- D. Sonic hedgehog.
- E. Activina.

6. ¿Cuál es la capa del embrión en fase de disco bilaminar (de dos capas) que origina todo el tejido embrionario propiamente dicho?

7. ¿Qué importancia tiene el nódulo primitivo en el desarrollo embrionario?

8. ¿Cuáles son las moléculas de la matriz extracelular que facilitan la migración de las células mesodérmicas desde la línea primitiva?

9. ¿Qué moléculas pueden dar lugar a la inducción mesodérmica en el embrión en fases tempranas del desarrollo?

10. ¿En qué fase del desarrollo un gran número de células pierden las moléculas de adhesión?

Bibliografía

- Arnold SA, Robertson EJ: Making a commitment: cell lineage allocation and axis patterning in the early mouse embryo, *Nat Rev Mol Cell Biol* 10:91-103, 2009.
- Aw S, Levin M: Is left-right asymmetry a form of planar cell polarity? *Development* 136:355-366, 2009.
- Barrow JR and others: *Wnt3* signaling in the epiblast is required for proper orientation of the anteroposterior axis, *Dev Biol* 312:312-320, 2007.
- Brennan J and others: *Nodal* signalling in the epiblast patterns the early mouse embryo, *Nature* 411:965-969, 2001.
- Casey B, Hackett BP: Left-right axis malformations in man and mouse, *Curr Opin Genet Dev* 10:257-261, 2000.
- Chen C and others: The Vg1-related protein Gdf3 acts in a Nodal signaling pathway in the pre-gastrulation mouse embryo, *Development* 133:319-329, 2006.
- Constam DB: Running the gauntlet: an overview of the modalities of travel employed by the putative morphogen Nodal, *Curr Opin Genet Dev* 19:302-307, 2009.
- De Souza FSJ, Niehrs C: Anterior endoderm and head induction in early vertebrate embryos, *Cell Tiss Res* 300:207-217, 2000.
- Enders AC: Trophoblastic differentiation during the transition from trophoblastic plate to lacunar stage of implantation in the rhesus monkey and human, *Am J Anat* 186:85-98, 1989.
- Enders AC, King BF: Formation and differentiation of extraembryonic mesoderm in the rhesus monkey, *Am J Anat* 181:327-340, 1988.
- Ferrer-Vaquer A, Viotti M, Hadjantonakis A-K: Transitions between epithelial and mesenchymal states and the morphogenesis of the early mouse embryo, *Cell Adh Migr* 4:447-457, 2010.
- Gardner RL: The initial phase of embryonic patterning in mammals, *Int Rev Cytol* 203:233-290, 2001.
- Goodrich LV, Strutt D: Principles of planar polarity in animal development, *Development* 138:1877-1892, 2011.
- Hammerschmidt M, Wedlich D: Regulated adhesion as a driving force of gastrulation movements, *Development* 135:3625-3641, 2008.
- Hashimoto M, Hamada H: Translation of anterior-posterior polarity into left-right polarity in the mouse embryo, *Curr Opin Genet Dev* 20:433-437, 2010.
- Herrmann BG: ed: The brachyury gene, *Semin Dev Biol* 6:381-435, 1995.
- Idkowiak J and others: Hypoblast controls mesoderm generation and axial patterning in the gastrulating rabbit embryo, *Dev Genes Evol* 214:591-605, 2004.
- Kavka AI, Green JBA: Tales of tails: brachyury and the T-box genes, *Biochim Biophys Acta* 1333:F73-F84, 1997.

- Kimura-Yoshida C and others: Canonical Wnt signaling and its antagonist regulate anterior-posterior axis polarization by guiding cell migration in mouse visceral endoderm, *Dev Cell* 9:639-650, 2005.
- Levin M: Left-right asymmetry in embryonic development: a comprehensive review, *Mech Dev* 122:3-25, 2005.
- Levine AJ, Brivanlou AH: Proposal of a model of mammalian neural induction, *Dev Biol* 308:247-256, 2007.
- Limura T, Pourquié O: Collinear activation of *Hoxb* genes during gastrulation is linked to mesoderm cell ingression, *Nature* 442:568-571, 2006.
- Limura W and others: Fate and plasticity of the endoderm in the early chick embryo, *Dev Biol* 289:283-295, 2006.
- Luckett WP: Origin and differentiation of the yolk sac and extraembryonic mesoderm in presomite human and rhesus monkey embryos, *Am J Anat* 152:59-98, 1978.
- Luckett WP: The development of primordial and definitive amniotic cavities in early rhesus monkey and human embryos, *Am J Anat* 144:149-168, 1975.
- Müller F, O'Rahilly R: The primitive streak, the caudal eminence and related structures in staged human embryos, *Cells Tiss Organs* 177:2-20, 2004.
- Müller F, O'Rahilly R: The prechordal plate, the rostral end of the notochord and nearby median features in staged human embryos, *Cells Tiss Organs* 173:1-20, 2003.
- Norris D: Breaking the left-right axis: do nodal parcels pass a signal to the left? *Bioessays* 27:991-994, 2005.
- Nowotschin S, Hadjantonakis A-K: Cellular dynamics in the early mouse embryo: from axis formation to gastrulation, *Curr Opin Genet Dev* 20:420-427, 2010.
- Ohta S and others: Cessation of gastrulation is mediated by suppression of epithelial-mesenchymal transition at the ventral ectodermal ridge, *Development* 134:4315-4324, 2007.
- Patthey C, Edlund T, Gunhaga L: Wnt-regulated temporal control of BMP exposure directs the choice between neural plate border and epidermal fate, *Development* 136:73-83, 2009.
- Plusa B and others: Distinct sequential cell behaviours direct primitive endoderm formation in the mouse blastocyst, *Development* 135:3081-3091, 2008.
- Robb L, Tam PPL: Gastrula organizer and embryonic patterning in the mouse, *Semin Cell Dev Biol* 15:543-554, 2004.
- Rozario T, DeSimone DW: The extracellular matrix in development and morphogenesis, *Dev Biol* 341:126-140, 2010.
- Shawlot W, Behringer RR: Requirement for *Lim1* in head organizer function, *Nature* 374:425-430, 1994.
- Shiratori H, Hamada H: The left-right axis in the mouse: from origin to morphology, *Development* 133:2095-2104, 2006.
- Smith JL, Schoenwolf GC: Getting organized: new insights into the organizer of higher vertebrates, *Curr Top Dev Biol* 40:79-110, 1998.
- Spemann H: *Embryonic development and induction*, New York, 1938, Hafner.
- Spemann H, Mangold H: Ueber Induktion von Embryonenanlagen durch Implantation ortfremder Organisatoren, *Arch Mikroskop Anat Entw Mech* 100:599-638, 1924.
- Stern C: Neural induction: 10 years on since the "default model", *Curr Opin Cell Biol* 18:692-697, 2006.
- Stern C: Neural induction: old problem, new findings, yet more questions, *Development* 132:2007-2021, 2005.
- Stern C and others: Head-tail patterning of the vertebrate embryo: one, two or many unresolved problems? *Int J Dev Biol* 50:3-15, 2006.
- Sulik K and others: Morphogenesis of the murine node and notochordal plate, *Dev Dyn* 201:260-278, 1994.
- Tabin C: Do we know anything about how left-right asymmetry is first established in the vertebrate embryo? *J Mol Histol* 36:317-323, 2005.
- Takeichi M: The cadherins: cell-cell adhesion molecules controlling animal morphogenesis, *Development* 102:639-655, 1988.
- Tam PPL, Behringer RR: Mouse gastrulation: the formation of a mammalian body plan, *Mech Dev* 68:3-25, 1997.
- Townes PL, Holtfrete J: Directed movements and selective adhesion of embryonic amphibian cells, *J Exp Zool* 128:53-120, 1955.
- Viebahn C: The anterior margin of the mammalian gastrula: comparative and phylogenetic aspects of its role in axis formation and head induction, *Curr Top Dev Biol* 46:63-102, 1999.
- Wallingford JB: Planar cell polarity signaling, cilia and polarized ciliary beating, *Curr Opin Cell Biol* 22:597-604, 2010.
- Wallingford JB, Mitchell B: Strange as it may seem: the many links between Wnt signaling, planar cell polarity, and cilia, *Genes Dev* 25:201-213, 2011.
- Watson CM, Tam PPL: Cell lineage determination in the mouse, *Cell Struct Funct* 26:123-129, 2001.
- Wittler L, Kessel M: The acquisition of neural fate in the chick, *Mech Dev* 121:1031-1042, 2004.
- Yamamoto M and others: Nodal antagonists regulate formation of the anteroposterior axis of the mouse embryo, *Nature* 428:387-392, 2004.
- Yamanaka Y and others: Cell and molecular regulation of the mouse blastocyst, *Dev Dyn* 235:2301-2314, 2006.
- Zernicka-Goetz M: Patterning of the embryo: the first spatial decisions in the life of a mouse, *Development* 129:815-892, 2002.

Organización del plan corporal básico del embrión

Al finalizar la gastrulación, el embrión en sí mismo consiste en un disco plano formado por las tres capas germinales: el ectodermo, el mesodermo y el endodermo. Su eje craneocaudal está definido por la localización de la línea primitiva. Debido al patrón de migración celular a través de ésta y a la regresión de la misma hacia el extremo caudal del embrión, se establece una intensa **polarización craneocaudal** de maduración. Esta polarización se caracteriza al principio por la formación de la notocorda y más tarde por la aparición de la placa neural, por inducción primaria de la notocorda sobre el ectodermo dorsal adyacente.

Como se ha comentado en el [capítulo 5](#), a pesar del aspecto relativamente poco característico del embrión en fase de gastrulación, existen patrones complejos de expresión génica que establecen el plan corporal básico del embrión. Una de las manifestaciones morfológicas más tempranas de este patrón es la segmentación regular que se hace evidente a lo largo del eje craneocaudal del embrión. Este plan segmentario, que es una característica dominante en todos los embriones iniciales, se hace menos obvio a medida que progresa el desarrollo. No obstante, incluso en el adulto persiste la disposición regular de las vértebras, las costillas y los nervios espinales como recuerdo del pasado filogenético y ontogenético muy segmentado del ser humano.

Otro avance fundamental en la comprensión de la organización esencial del plan corporal es la plegadura lateral del embrión inicial, gracias a la cual las tres capas celulares básicamente planas y apiladas una sobre otra (las capas germinales embrionarias primarias) se convierten en una estructura cilíndrica, donde el ectodermo queda en la parte superficial, el endodermo en la profunda y el mesodermo entre ambas. Sin embargo, las bases celulares del plegamiento lateral todavía no han sido determinadas con detalle.

Este capítulo se centra en la organización del plan corporal básico global. Además, se expone la aparición del esbozo de los principales órganos y sistemas del cuerpo a partir de las capas germinales primarias indiferenciadas (v. [fig. 6.27](#)).

Desarrollo del ectodermo

Neurulación: formación del tubo neural

La respuesta morfológica inicial principal del ectodermo embrionario frente a la inducción neural es el aumento en la altura de las células destinadas a formar los componentes del sistema nervioso. Estas células transformadas aparecen en forma de una **placa neural** engrosada y visible en la superficie dorsal del embrión inicial ([figs. 6.1A y 6.2A](#)). También es significativa, aunque oculta, la expresión restringida de las moléculas de

adhesión celular (Ig-CAM), desde N-CAM y E-cadherina en el ectodermo preinducido hasta N-CAM y N-cadherina en la placa neural.

La primera de las cuatro fases principales en la formación del tubo neural es la transformación del ectodermo embrionario general en una placa neural gruesa. La actividad fundamental de la segunda fase es la configuración de los contornos generales de la placa neural, de manera que se hace más estrecha y alargada. Esto se logra, en gran medida, mediante la **convergencia-extensión**, durante la cual las células ectodérmicas que forman la placa neural mientras que se desplazan hacia la línea media se van haciendo más alargadas en sentido craneocaudal al tiempo que se estrechan lateromedialmente. Este proceso, conducido por la polaridad celular plana (v. [pág. 87](#)), da como resultado la formación de una placa neural en forma de llave (v. [fig. 6.1A](#)).

La tercera fase principal en el proceso de **neurulación** es el plegamiento lateral de la placa neural, con elevación de los dos lados de la misma a lo largo de un **surco neural** en la línea media (v. [figs. 6.1B y 6.2B](#)). Se han propuesto muchas explicaciones para el plegamiento lateral de la placa neural y el cierre final del tubo neural. La mayoría de ellas considera que existe un mecanismo único o predominante, aunque en la actualidad se está haciendo evidente que dicho plegamiento se debe a numerosos mecanismos con especificidad de región, tanto intrínsecos como extrínsecos a la placa neural.

La línea media ventral de la placa neural, denominada en ocasiones **bisagra medial**, parece actuar como un punto de anclaje alrededor del cual se elevan los dos lados y forman un ángulo agudo respecto a la horizontal. En el ángulo medio, la curvatura se puede explicar en gran medida por las modificaciones inducidas por la notocorda en la forma de las células neuroepiteliales de la placa neural. Estas células presentan un estrechamiento en su vértice y un ensanchamiento en su base (v. [fig. 6.2B](#)), debido a la combinación de la localización basal del núcleo (con expansión lateral de la célula en esta zona) y la contracción de un anillo de microfilamentos de actina en el citoplasma apical. A lo largo de todo el plegamiento lateral de la placa neural en la región de la médula espinal, la mayor parte de la superficie parietal de dicha placa es inicialmente plana (v. [fig. 6.2B](#)), apareciendo posteriormente una **bisagra lateral**, en la región del encéfalo, debido a una constricción apical de las células de una determinada región (v. [fig. 6.2C](#)). La elevación de los **pliegues neurales** parece deberse sobre todo a factores extrínsecos al epitelio neural, en concreto a fuerzas de empuje generadas por la expansión del epitelio de superficie lateral a la placa neural.

La cuarta fase en la formación del tubo neural consiste en la aposición de las dos superficies apicales más laterales

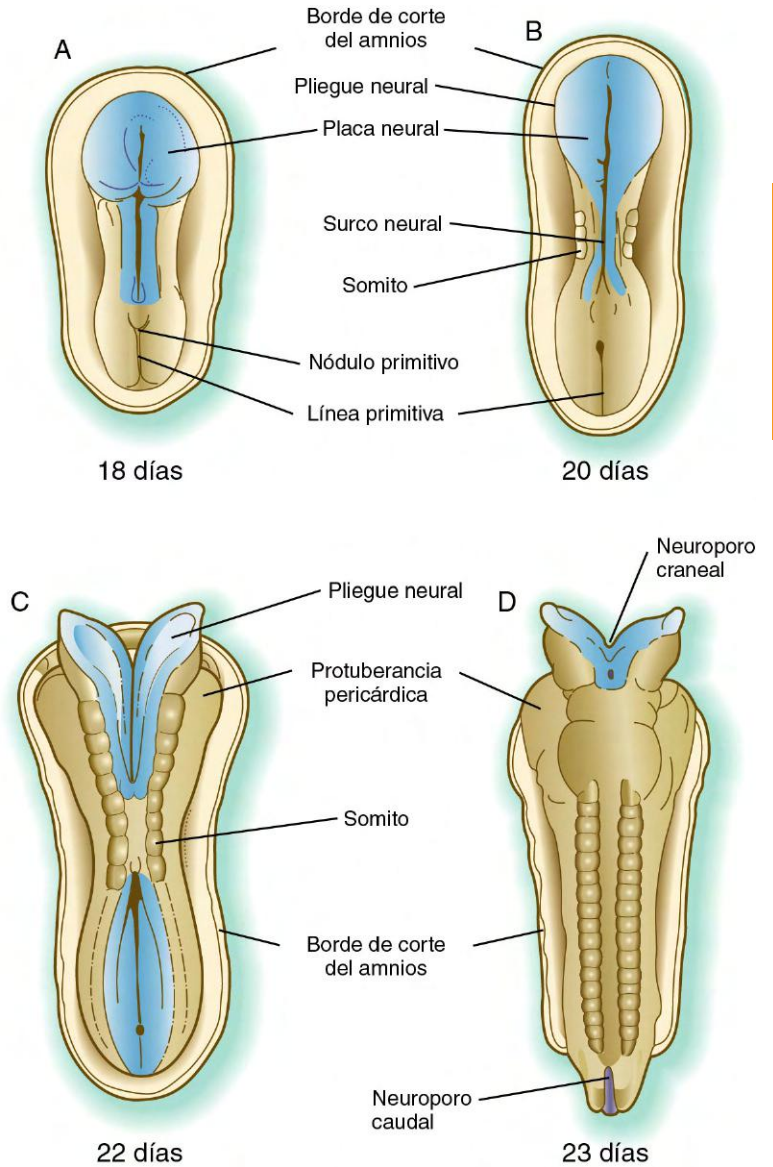


Fig. 6.1 Fases iniciales en la formación del sistema nervioso central humano. **A**, A los 18 días. **B**, A los 20 días. **C**, A los 22 días. **D**, A los 23 días.

de los pliegues neurales, su fusión (mediada por los glucoconjugados de la superficie celular) y la separación del segmento completado del tubo neural respecto de la lámina ectodérmica suprayacente (v. fig. 6.2C y D). Al mismo tiempo, las células de la **cresta neural** comienzan a separarse del tubo neural.

El cierre del tubo neural comienza en el embrión casi hacia la mitad de la longitud craneocaudal del sistema nervioso a los 21 o 22 días (v. fig. 6.1C). A lo largo de los 2 días siguientes, el cierre se extiende caudalmente como una cremallera, aunque a nivel craneal suelen quedar dos zonas adicionales discontinuas de cierre. Los extremos cefálico y caudal del tubo neural que no se cierran se denominan **neuroporos craneal** y **caudal**. Los neuroporos también se cierran en última instancia, de manera que todo el futuro sistema nervioso central es como un cilindro irregular sellado en ambos extremos. En ocasiones, uno o ambos neuroporos permanecen abiertos y dan lugar a malformaciones congénitas graves (v. pág. 248).

En una localización caudal respecto al neuroporo caudal, el tubo neural restante (más prominente en los animales de

cola larga) se forma por el proceso de **neurulación secundaria**. Este proceso en los mamíferos parece comenzar con la formación de una condensación cilíndrica de células mesenquimatosas, el cordón medular, bajo el ectodermo dorsal del **esbozo de la cola**. En el interior de esta estructura cilíndrica mesenquimatosa se constituye un canal central de manera directa mediante **cavitación** (formación de un espacio en el interior de una masa celular). Dicho canal central se continúa en otro formado durante la neurulación primaria por el plegamiento lateral de la placa neural y por el cierre del neuroporo caudal. Dado el escaso desarrollo del esbozo de la cola, en el ser humano la neurulación secundaria no es un proceso prominente.

Segmentación en el tubo neural

Manifestaciones morfológicas de la segmentación

Poco tiempo después de que el tubo neural adopte su configuración, es posible diferenciar la región del cerebro futuro de la médula espinal. La región que forma el cerebro experimenta

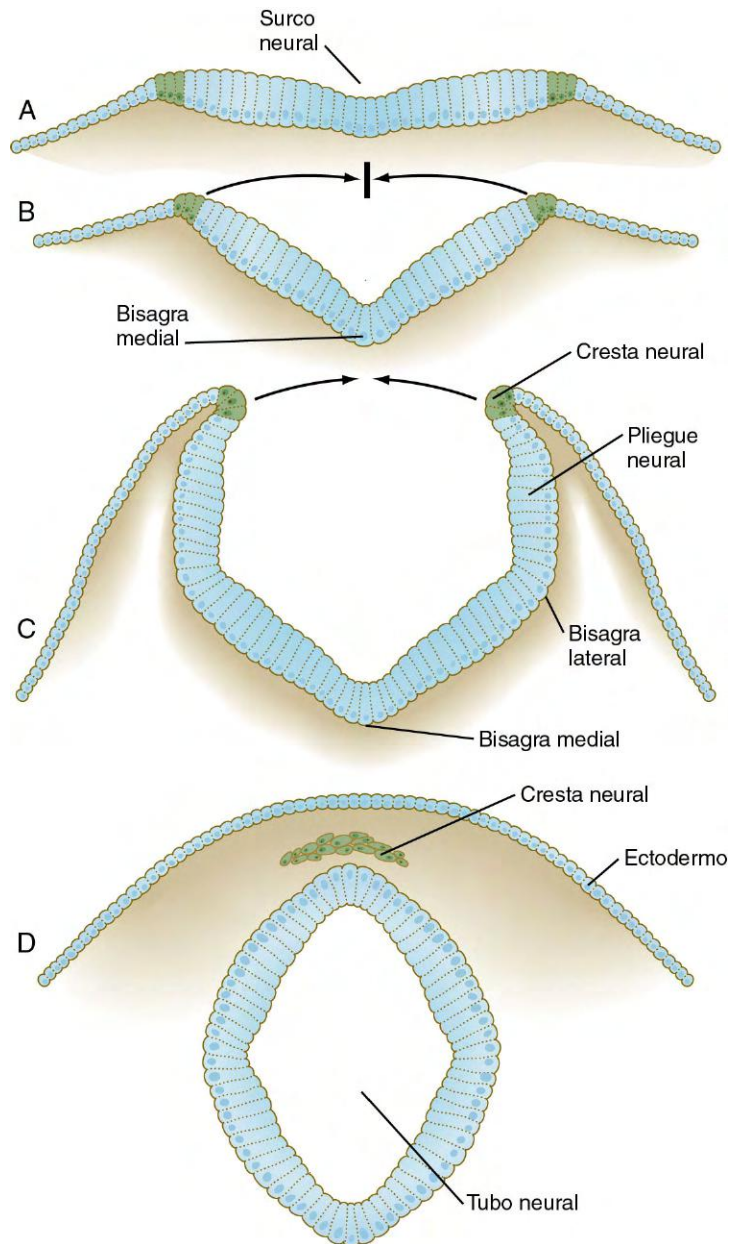


Fig. 6.2 Cortes transversales a través del tubo neural en formación. **A**, Placa neural. **B**, Pliegue neural. **C**, Pliegues neurales en aposición. **D**, Tubo neural completo. (La cresta neural antes y después de su salida del epitelio neural se muestra en verde.)

una serie de subdivisiones que constituyen la base para la organización macroscópica fundamental del cerebro del adulto. La segmentación mediante subdivisión de una estructura existente (en el caso del tubo neural) contrasta con la que se produce por adición de segmentos germinales, como ocurre en la formación de los somitos (v. pág. 99). Una serie inicial de subdivisiones da lugar a un encéfalo de tres partes, formado por el **prosencefalo**, el **mesencefalo** y el **rombencefalo**. Más tarde, el primero se subdivide en el **telencefalo** y el **diencefalo**, mientras que el último lo hace en el **metencefalo** y el **mielencefalo** (v. fig. 11.2).

Superpuesto a la organización morfológica básica tradicional del encéfalo en desarrollo existe otro nivel más fino de segmentación, que subdivide ciertas regiones del encéfalo en una serie transitoriamente visible de segmentos regulares denominados **neurómeros** (fig. 6.3). En el rombencefalo, los neurómeros, a menudo denominados **rombómeros**, son

visibles desde el principio de la cuarta semana hasta el final de la quinta. El mesencefalo no parece presentar segmentación, pero el prosencefalo contiene una serie menos regular de **prosómeros**.

Los rombómeros se disponen en parejas distribuidas de manera uniforme o aleatoria y, una vez establecidos, actúan en los embriones de los insectos como compartimentos aislados. Debido a sus propiedades específicas de superficie, las células de los rombómeros adyacentes no atraviesan los límites que quedan entre los segmentos pares e impares; sin embargo, sí se mezclan células concretas procedentes de dos rombómeros pares o impares adyacentes. Durante su breve existencia, los rombómeros proporcionan la base para la organización fundamental del rombencefalo. En el adulto, la organización segmentaria de los mismos se mantiene en el origen específico de rombómeros de muchos pares craneales y de diversas zonas de la formación reticular en el tronco encefálico (v. fig. 11.13).

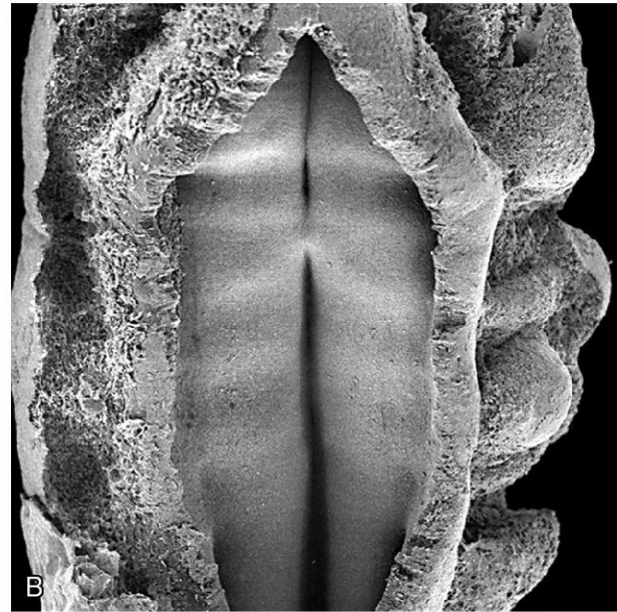
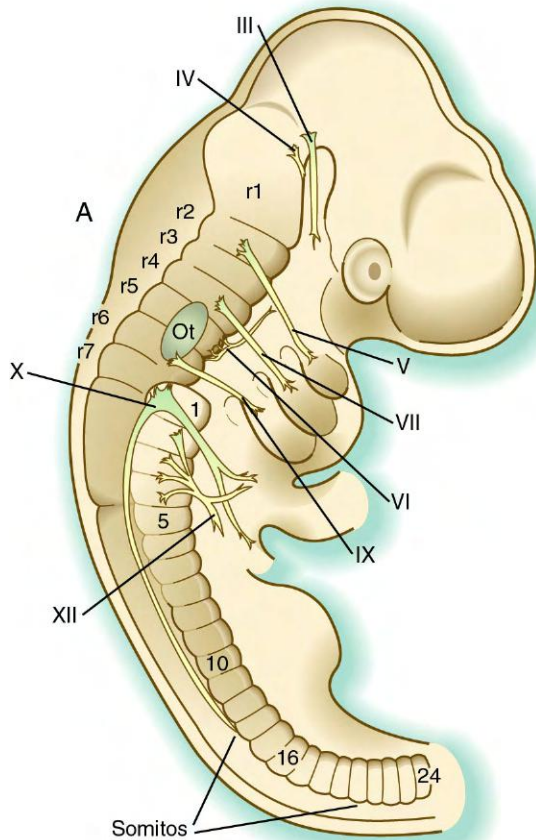


Fig. 6.3 Neurómeros en el cerebro de un embrión de pollo de 3 días (A) y en el de un embrión humano de 5 semanas (B). En la imagen de microscopía electrónica de barrido se presenta el piso del rombencéfalo tras eliminar el techo del mismo. Los neurómeros (rombómeros) aparecen como franjas blancas horizontales emparejadas a ambos lados del surco medio. (B, De Steding G: *The Anatomy of the human embryo*, Basel, 2009, Karger. Cortesía del Dr. J. Männer.)

Mecanismos de la segmentación inicial en el tubo neural

Mientras todavía tiene lugar la gastrulación, el tubo neural recién inducido experimenta una serie de inducciones verticales procedentes de la notocorda y de las regiones de organización de la cabeza (endodermo visceral anterior y placa precordial), que son importantes en la inducción de la región del prosencéfalo. Estas inducciones junto a un gradiente de señalización de **Wnt-8** (producto de un gen homólogo al gen *Wingless* de la *Drosophila* [v. fig. 4.1]) subdividen de forma eficaz en los segmentos prosencéfalo/mesencéfalo y rombencéfalo/médula espinal. Esta subdivisión se caracteriza por la expresión de dos factores de transcripción, **Otx-2** (homólogo de ortodenticulo 2) en la región prosencéfalo/mesencéfalo, y en el rombencéfalo **Gbx-2** (homeosecuencia de gastrulación cerebral 2), cuyos límites definen con precisión el borde entre el mesencéfalo y el rombencéfalo (fig. 6.4A). Se sabe que los factores de crecimiento fibroblástico (FGF), producidos por la línea primitiva inicial, ejercen un efecto de posteriorización sobre la placa neural recién formada.

El límite entre mesencéfalo y rombencéfalo es un potente centro local de señales, denominado **organizador ístmico**. La molécula **Wnt-1** es sintetizada en la parte anterior del ectodermo neural, mientras que se produce **FGF-8** en la parte posterior al organizador ístmico (fig. 6.4B). Los factores de transcripción **Pax-2** y **Pax-5**, así como **engrailed** (**En-1** y **En-2**), son expresados por ambos lados del organizador ístmico en

forma de gradientes que desempeñan una función clave en la organización del desarrollo tanto del mesencéfalo como del cerebelo, un derivado del rombencéfalo.

Inicialmente se establecen otros dos organizadores o centros señalizadores en la formación de la región del prosencéfalo. Uno de ellos, la **cresta neural anterior**, se sitúa en el polo anterior del cerebro (v. fig. 6.4B). Ésta es una localización de la actividad señalizadora de Sonic hedgehog y de FGF-8, actividad importante para organizar la formación del telencéfalo, partes del diencefalo, el área olfatoria y la hipófisis. Un tercer centro señalizador, la **zona limitante** (v. fig. 6.4B), es un grupo celular secretor Sonic hedgehog que establece el límite entre los futuros tálamos dorsal y ventral. En el capítulo 11 se presenta información adicional acerca de la organización y segmentación del prosencéfalo.

Segmentación de la región del rombencéfalo

La segmentación del rombencéfalo en siete rombómeros en el ser humano (ocho en algunos otros animales) es el resultado de la expresión de varias categorías de genes, que actúan de una manera muy similar a la forma en que el embrión inicial de *Drosophila* se subdivide en varios segmentos (v. fig. 4.1). Los rombómeros individuales son especificados al principio a través de la expresión ordenada de combinaciones exclusivas de factores de transcripción; a continuación, este patrón se traduce en un comportamiento celular por la expresión ordenada de moléculas de la superficie celular.

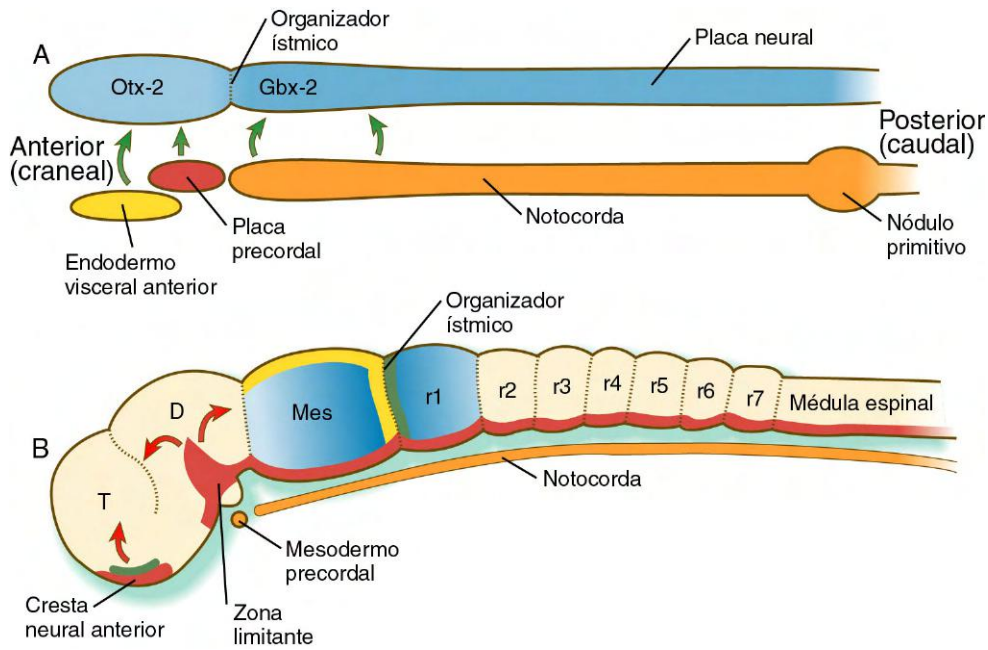


Fig. 6.4 Representación esquemática de los centros de señal que actúan sobre el cerebro embrionario inicial y en el interior del mismo.

A, En respuesta a las señales (flechas verdes) procedentes del endodermo visceral anterior, la placa precordal y la notocorda, el tubo neural expresa Otx-2 en las regiones futuras del prosencéfalo y del mesencéfalo, y Gbx-2 en las que darán lugar al rombencéfalo y a la médula espinal. **B**, En fases más avanzadas del desarrollo, las señales (FGF-8 [verde] y Wnt-1 [amarillo]) del organizador ístmico inducen gradientes decrecientes de En-1 y En-2 (azul) a cada lado. Otro organizador —la cresta neural anterior— segrega Sonic hedgehog (rojo) y FGF-8 (verde) y tanto la zona limitante como la parte ventral (placa del suelo) del tubo neural segregan Sonic hedgehog. D, diencefalo; Mes, mesencéfalo; r, rombómero; T, telencéfalo. (B, De Lumsden A, Krumlauf R: Science 274:1109-1115, 1996.)

Después de que la zona de expresión de Gbx-2 define los límites aproximados del rombencéfalo, varios **genes de segmentación** están implicados en la constitución del patrón básico de segmentación que da lugar a la formación de rombómeros. **Krox 20**, un factor de transcripción del dedo de zinc, es expresado y controla la formación de los rombómeros 3 y 5 (r3 y r5) (v. fig. 11.12), mientras que **kreisler**, otro factor de transcripción, y **Hoxa-1** intervienen también en la formación de r5. Un gradiente decreciente de **ácido retinoico**, producido por los somitos anteriores, desempeñan una función significativa en la formación de los rombómeros posteriores (de r4 a r7). Estas moléculas no están implicadas en la especificación de r1 a r3, que está regulada por Gbx-2.

Los **genes Hox** están implicados sobre todo en la especificación de la identidad segmentaria, pero antes de que exista cualquier marcador molecular de segmentación morfológica. El gradiente de ácido retinoico, mencionado anteriormente, estimula la expresión de *Hoxa-1* y *Hoxb-1*. La influencia de estos dos genes *Hox* y de los genes de segmentación, *Krox 20* y *Kreisler*, inician la expresión de varios parálogos de *Hox* en una secuencia altamente específica a lo largo del rombencéfalo y la médula espinal (v. fig. 11.12). Como se expondrá en los capítulos 11 y 14, el patrón de expresión de *Hox* determina la identidad morfológica de los pares craneales y de otros derivados de los arcos faríngeos que se originan a partir de rombómeros específicos. Diferentes redes reguladoras que controlan la expresión de genes *Hox* entran en juego varias veces en la formación del rombencéfalo, aunque los detalles de estas redes no se comentarán en este texto. La expresión ordenada de parálogos de un gen *Hox* se extiende en dirección anterior por el r2. En r1 no se encuentran proteínas *Hox*. La causa fundamental es sobre todo el efecto antagonista de FGF-8, que es elaborado

en respuesta a señales procedentes del organizador ístmico en el extremo anterior de r1. En ausencia de FGF-8 se expresan proteínas *Hox* en r1. Otra proteína rombencefálica, **sprouty 2**, actúa como antagonista de FGF-8, lo que, junto a la presencia de *Hoxa-2* en r2, hace que FGF-8 quede confinado sobre todo en r1 y que el primordio del cerebelo quede contenido en la parte anterior de r1.

Otra familia de genes, las **efrinas** y sus receptores, determina el comportamiento de las células en los rombómeros. El efecto de las efrinas, que son expresadas en los rombómeros pares (2, 4 y 6), así como de los receptores de las mismas, que se expresan en los impares (3 y 5), parece explicar la ausencia de un comportamiento de mezcla en las células de los rombómeros adyacentes y mantiene la separación entre las diferentes líneas de células de la cresta neural que migran desde los rombómeros (v. fig. 12.8).

Formación y segmentación de la médula espinal

Aunque en la región del tubo neural no se observan neurónes que originen la médula espinal, la disposición regular de las raíces nerviosas motoras y sensitivas demuestra que existe una organización segmentaria fundamental también en esta región del cuerpo. Sin embargo, a diferencia de lo que ocurre en el cerebro, la segmentación de la médula espinal está impuesta en gran medida por las señales procedentes del mesodermo paraaxial más que por las señales moleculares intrínsecas del tubo neural.

Conforme el eje corporal se alarga y los somitos se van formando, la región más caudal de la recién inducida placa neural presenta características de una zona de células madre (fig. 6.5). Estas células, que serán las que formen la médula espinal, proliferan sin sufrir diferenciación bajo la influencia de FGF-8,

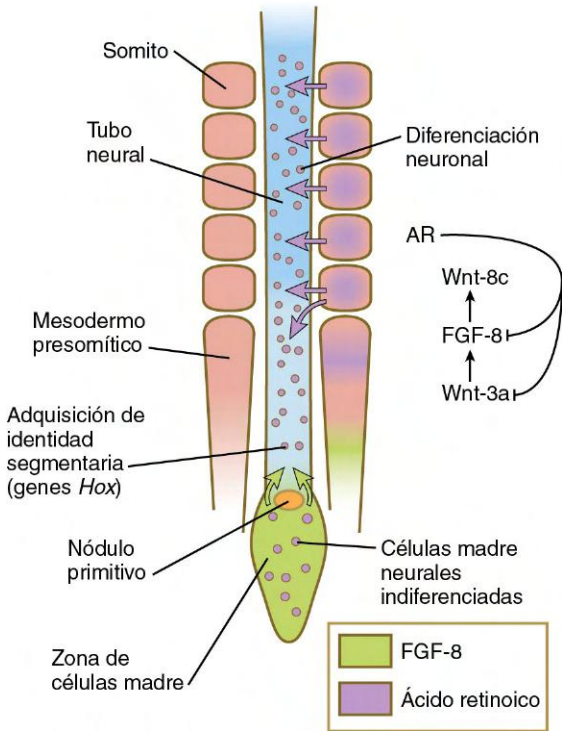


Fig. 6.5 Elongación de la médula espinal en el embrión joven. Bajo la influencia del factor de desarrollo fibroblástico 8 (FGF-8) secretado por el mesodermo paraaxial presomítico, las células continúan proliferando en el extremo posterior, mientras el ácido retinoico secretado por los somitos recién formados estimulan la diferenciación normal.

secretado por el mesodermo paraaxial presomítico adyacente. Algunas de las células hijas quedan relegadas por el avance de la zona de células madre situadas posteriormente. Estas células caen bajo la influencia del ácido retinoico, producido por los somitos recién formados en sentido posterior (v. fig. 6.8). El ácido retinoico estimula a estas células a diferenciarse en neuronas. El alargamiento de la región en el esbozo de la cola termina cuando se reduce la extensión del mesodermo presomítico caudal, permitiendo así que el ácido retinoico producido en la zona se difunda más posteriormente e inhiba la acción de FGF-8. Como resultado, la proliferación del mesénquima del esbozo de la cola se reduce notablemente, lo que causa el cese del desarrollo de esta zona.

Las acciones opuestas entre el ácido retinoico que favorece la diferenciación celular y el FGF que fomenta la proliferación a expensas de la diferenciación, representa un tema recurrente en el desarrollo de otras estructuras. Por ejemplo, la propagación de FGF-8 desde el organizador ístmico (v. fig. 6.4B) antagoniza con la influencia del ácido retinoico en el r1. Esto permite, en este rombómero, una proliferación celular exuberante, lo cual es necesario para el desarrollo de un gran cerebelo. Las interacciones entre el FGF-8 y el ácido retinoico durante la formación de la médula espinal y el mesodermo paraaxial ayudan a fijar el código Hox que confiere una identidad anteroposterior a las diferentes regiones de la médula espinal y somitos adyacentes.

Cresta neural

Cuando el tubo neural se acaba de cerrar y se está separando del ectodermo cutáneo general, una población celular denominada **cresta neural** sale de la parte dorsal del tubo neural y comienza

a extenderse por todo el cuerpo del embrión (v. fig. 6.2). La cresta neural da lugar a una asombrosa cantidad de estructuras del embrión (v. tabla 12.1), y su relevancia es tal que en ocasiones se ha denominado la cuarta capa germinal del cuerpo. (En el cap. 12 se trata nuevamente de la cresta neural.)

Placodas sensitivas e inducciones secundarias en la región craneal

A medida que la región craneal comienza a tomar forma, aparecen varias series de **placodas ectodérmicas** (engrosamientos) en la parte lateral del tubo neural y de la cresta neural (fig. 6.6). Estas placodas proceden de un dominio preplacodal en forma de herradura situado en posición anterior a la placa neural que se estableció durante la gastrulación y el inicio de la neurulación. Las placodas son el resultado de una variedad de procesos inductivos secundarios entre los tejidos neural y mesenquimatoso, así como del ectodermo suprayacente (v. tabla 13.1). En algunos casos, las células de las placodas y de la cresta neural muestran una interacción estrecha para formar los ganglios sensitivos de los pares craneales (V, VII, IX y X). A menudo, las deficiencias en alguno de estos dos componentes pueden deberse a un aumento de la contribución del otro componente. En el capítulo 13 se recogen más detalles acerca de las placodas y de su destino en el proceso de desarrollo.

Desarrollo del mesodermo

Plan básico del mesodermo

Después de atravesar la línea primitiva, las células mesodérmicas se desplazan lateralmente entre el ectodermo y el endodermo formando una capa continua de células mesenquimatosas (v. fig. 5.6). Más adelante, en el mesodermo de los cortes transversales de embriones se pueden reconocer tres regiones (fig. 6.7B). En la localización más cercana al tubo neural hay una columna engrosada de células mesenquimatosas denominada **mesodermo paraaxial** o **placa segmentaria**. Al poco tiempo, este tejido se organiza en somitos. En la parte lateral del mesodermo paraaxial existe una región compacta de **mesodermo intermedio** que, en última instancia, da lugar al sistema urogenital. Más allá, el **mesodermo lateral** se desdobra al final en dos capas y forma la mayor parte de los tejidos de la pared corporal, la pared del sistema digestivo y los miembros (v. fig. 6.27).

Mesodermo paraaxial

A medida que tiene lugar la regresión del nódulo primitivo y de la línea primitiva hacia el extremo caudal del embrión, éstos abandonan la notocorda y la placa neural inducida. En la parte lateral de esta última, el mesodermo paraaxial parece constituir una banda homogénea de células mesenquimatosas muy agrupadas. Sin embargo, cuando las imágenes de microscopía electrónica de barrido correspondientes a este mesodermo se estudian mediante técnicas estereoscópicas, es posible observar una serie de pares regulares de segmentos. Estos segmentos, denominados **somitómeros**, han sido estudiados con mayor detalle en embriones de ave, pero también existen en los mamíferos. Se forman nuevos pares de somitómeros a lo largo del nódulo primitivo a medida que éste regresa hacia el extremo caudal del embrión (fig. 6.8). El primer par de **somitos** (masas de mesodermo paraaxial en forma de ladrillos) no aparece por detrás del séptimo par de somitómeros hasta que se han formado casi 20 pares de somitómeros y el nódulo primitivo ha presentado una regresión caudal casi completa.

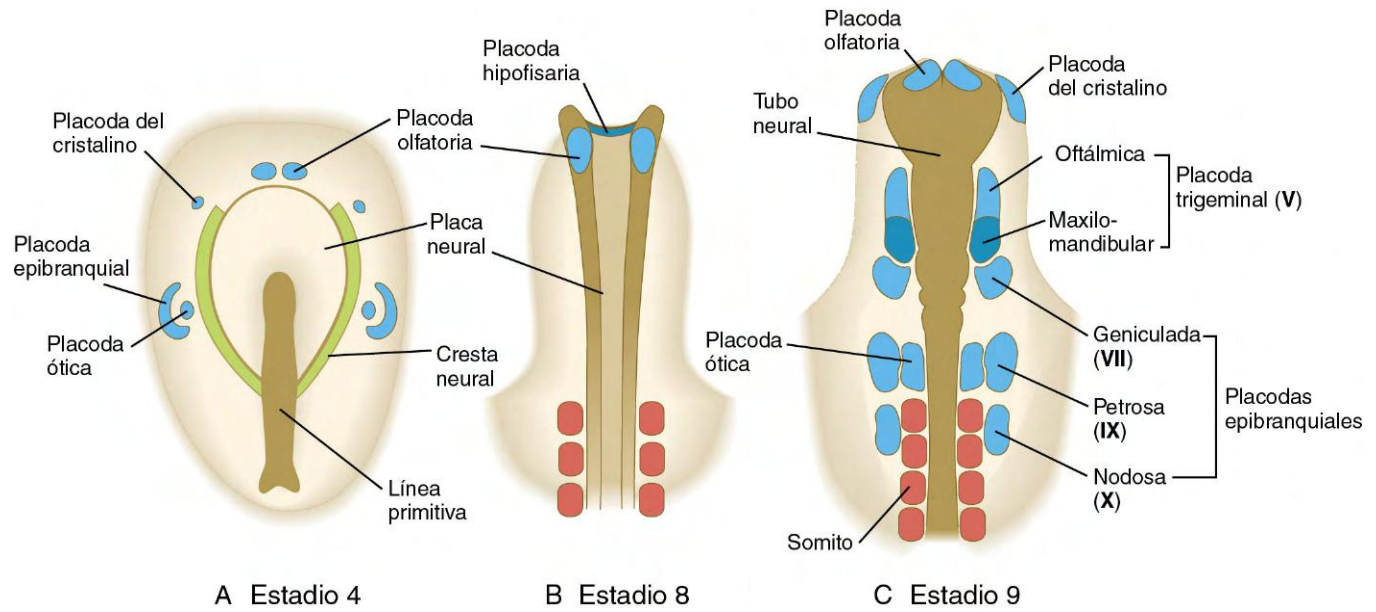


Fig. 6.6 Fases iniciales en la formación de las placodas ectodérmicas craneales en el embrión de pollo, contempladas desde la parte dorsal. Las placodas aparecen en azul.

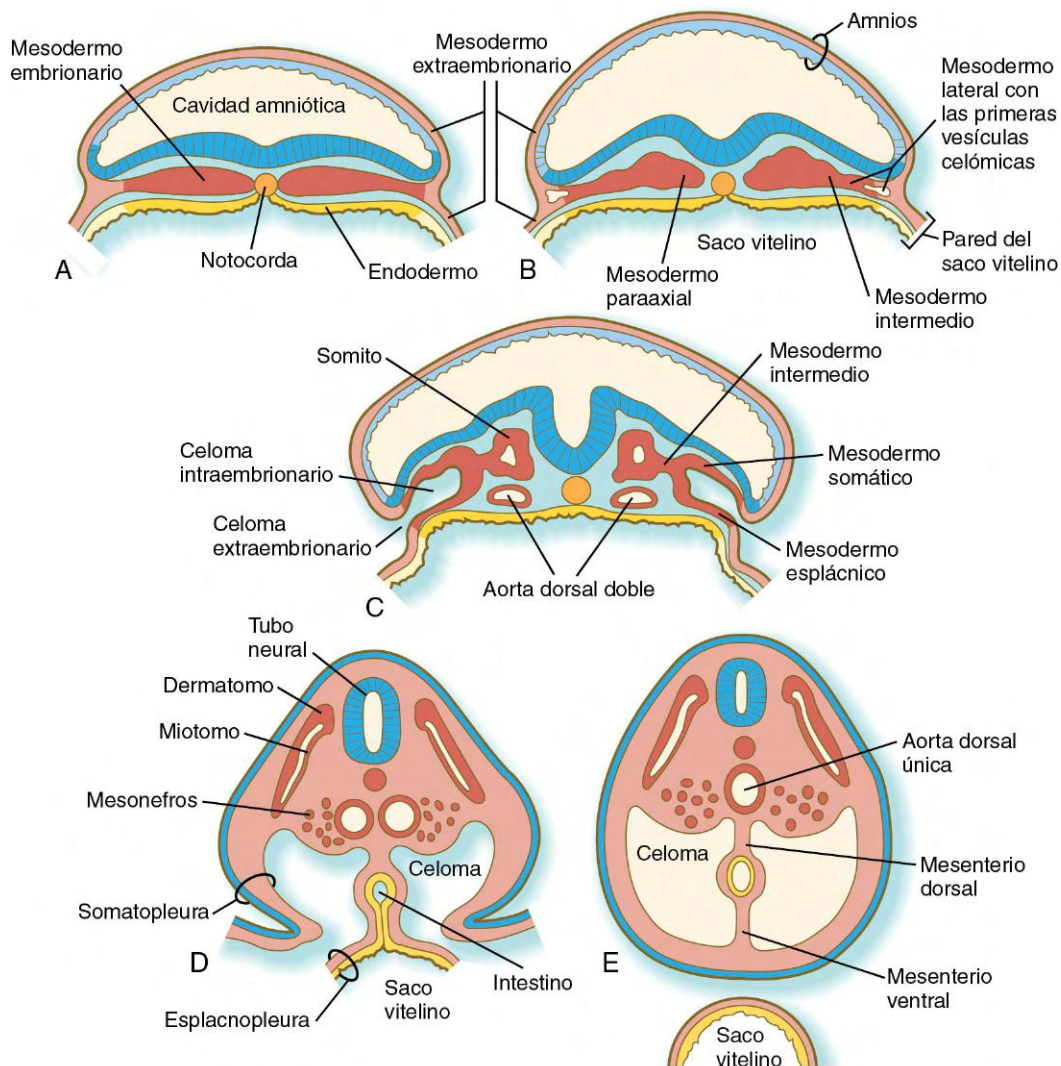


Fig. 6.7 A-E, Desarrollo de los mesodermos intraembrionario y extraembrionario en cortes transversales de embriones humanos.

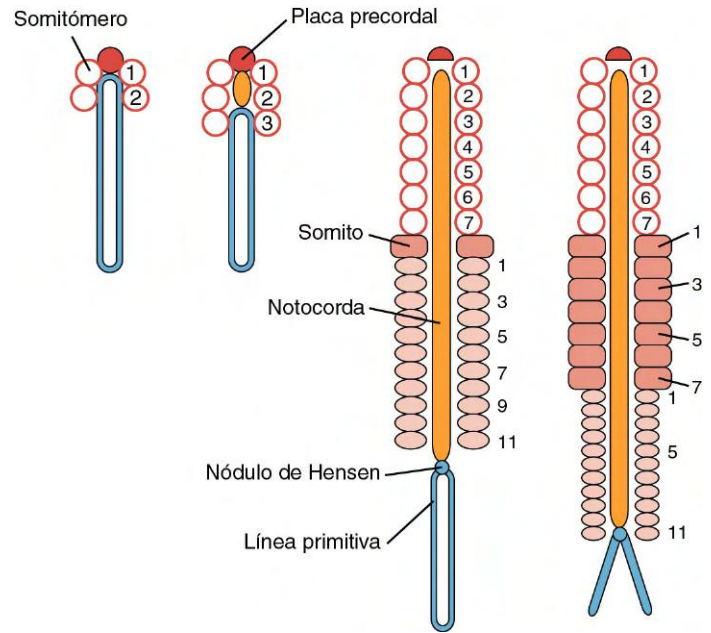


Fig. 6.8 Relación entre los somítomeros y los somitos en el embrión de pollo inicial. Los somítomeros craneales (*círculos blancos*) adquieren su configuración a lo largo del nódulo de Hensen hasta que se han formado 7 pares. Por debajo del séptimo somítomero, los somitos (*rectángulos*) se forman a partir de los somítomeros caudales (*óvalos*). En el momento que los somítomeros caudales más craneales se transforman en somitos, otros somítomeros caudales adicionales adoptan su configuración en fases posteriores. Mientras tanto, el equilibrio entre la transformación craneal en somitos y la nueva formación posteriormente mantiene el número de somítomeros caudales en 11.

Después de establecerse el primer par de somitos (unos 20 días después de la fecundación) se desarrolla una relación regular entre la regresión de la línea primitiva y la formación de somitos y somítomeros adicionales. Los primeros 7 pares de somítomeros en la región craneal no experimentan una separación o segmentación mayor. Las células de estos somítomeros (mesodermo craneal) formarán la mayor parte de la musculatura esquelética de la cabeza, y tienen propiedades celulares y moleculares muy diferentes de los derivados de los somitos del tronco. El primer par de somitos se forma a expensas del octavo par de somítomeros. En los tipos de embriones estudiados hasta el momento, se produce una relación constante entre el par más caudal de somitos definitivos y el número de somítomeros (que suele ser de 10 a 11) que se puede encontrar por detrás de ellos. Cada pocas horas, el par de somítomeros con localización caudal respecto a los somitos formados en último lugar se transforma en un nuevo par de somitos, y aparece una nueva pareja de somítomeros en el extremo caudal del mesodermo paraaxial, cerca del nódulo primitivo (v. [fig. 6.8](#)). A medida que finaliza la regresión de la línea primitiva, la formación del mesodermo paraaxial continúa a través de las células proporcionadas por el esbozo de la cola. Las vértebras cervicales, torácicas y lumbares, así como las estructuras asociadas, proceden de las células que migran a través de la línea primitiva, mientras que los precursores celulares del sacro y del cóccix provienen del esbozo de la cola.

Formación de los somitos

La formación de los somitos a partir de una banda en apariencia homogénea de mesodermo paraaxial es un proceso complejo que implica diversos niveles de control molecular y modificaciones en el comportamiento de las células del mesodermo paraaxial. Los conocimientos básicos sobre la **somitogénesis** (formación de somitos) proceden de estudios efectuados en pollos. El primer paso significativo de la somitogénesis es la **segmentación** del mesodermo paraaxial. A diferencia de lo que ocurre con la segmentación en el rombencéfalo (v. [pág. 95](#)), la formación de somitos tiene lugar por la adición secuencial de nuevos segmentos en una secuencia craneocaudal.

La somitogénesis implica dos mecanismos referidos como el **modelo de reloj y frente de onda** (*clock y wavefront model*). El primer mecanismo (el **frente de onda**) se asocia con el alargamiento del polo caudal del cuerpo producido por la proliferación de las células mesenquimatosas situadas en la porción más posterior de la región no segmentada de la línea primitiva ([fig. 6.9A](#)). Las células de esta zona se dividen por la influencia de una concentración local elevada de **FGF-8**. En sentido más anterior, donde las células son más viejas, la concentración de FGF-8 es menor, ya que las moléculas de FGF degeneran según pasa el tiempo. Al contrario, las células más cercanas al último somito quedan expuestas a concentraciones crecientes de **ácido retinoico**, producido en los somitos más posteriores y cuya acción es opuesta a la del FGF. En un mismo instante de su historia vital, las células mesenquimatosas son expuestas a un equilibrio entre el FGF-8 y el ácido retinoico, formando como consecuencia del entrecruzamiento de las dos concentraciones un umbral de desarrollo (el frente de onda o **frente de determinación**) que las prepara para el proceso de segmentación (formación de somitos). Esto se caracteriza por la expresión de un factor de transcripción, **Mesp-2**, que anuncia un futuro somito. Con el alargamiento caudal continuo del embrión y el añadido de nuevos somitos, la localización del frente de onda se va extendiendo caudalmente en el embrión permaneciendo a una distancia constante del último par de somitos.

El segundo mecanismo, el **reloj de segmentación**, se inicia en aquellas células presomíticas que han pasado por el umbral mencionado anteriormente y están expresando Mesp-2. El mecanismo exacto de la puesta en funcionamiento de ese reloj de segmentación no está aún completamente definido, pero muchas moléculas de las vías relacionadas **Notch, Wnt y FGF** son sintetizadas a intervalos periódicos regulares localizándose en lugares críticos durante la formación del somito. En el pollo, en el que cada 90 minutos se forma un somito nuevo, el gen **lunatic fringe** se concentra en el futuro límite anterior del somito, mientras que **c-hairy** (un gen homólogo al gen de segmentación de *Drosophila*) se concentra a lo largo del futuro límite posterior ([fig. 6.9B](#)).

Respecto a la conducta celular, las situadas en el límite anterior del somito en formación expresan receptor de efrina **Eph A**. Ya que las células del límite posterior del somito

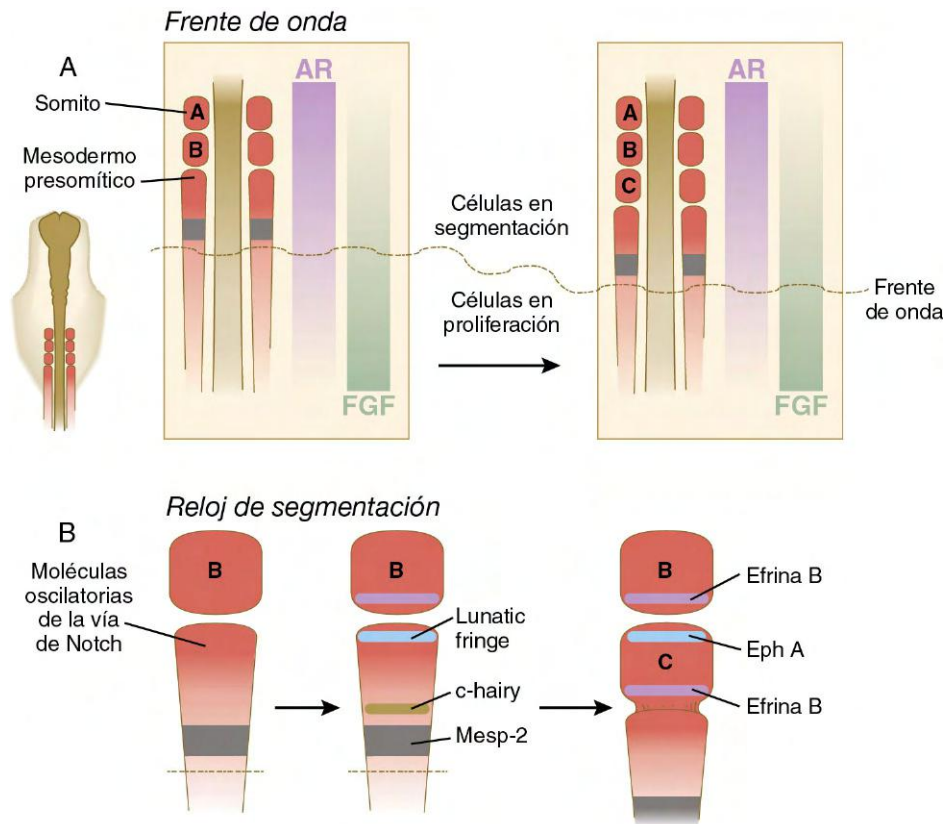


Fig. 6.9 Aspecto del modelo reloj interno y frente de onda de la somitogénesis. **A**, El frente de onda, consistente de gradientes opuestos de ácido retinoico (AR) y factor de crecimiento fibroblástico 8 (FGF-8). **B**, El reloj interno de segmentación, en el cual moléculas oscilatorias en la vía del Notch estimulan la expresión de lunatic fringe en el límite anterior (craneal) del futuro somito y c-hairy en el posterior (caudal). Más tarde la interacción entre Eph A y efrina B mantiene el espacio intersomítico.

previamente formado expresan el ligando **efrina B**, las células de dos somitos adyacentes no se mezclan (como en el caso de los rombómeros adyacentes durante el desarrollo del rombencéfalo), como consecuencia se forma una fisura entre los dos somitos. Finalmente, la acción de **Wnt-6** procedente del ectodermo suprayacente estimula la expresión del factor de transcripción **paraxis** en el somito recién formado. Esto, junto con la modulación negativa de la expresión de *Snail*, provoca la transformación de las células de fenotipo mesenquimatoso de la región anterior del somito, y más tarde de todas las demás, en células de fenotipo epitelial (fig. 6-10A). En los primeros estadios de desarrollo un somito sufre también una subdivisión interna en dos mitades, anterior y posterior. Esta subdivisión trae aparejada diferencias en las propiedades celulares y es de gran importancia en la formación de las vértebras, así como en la migración de las células de cresta neural y de los axones en crecimiento.

El desarrollo continuado de un somito implica la transformación completa de bloques segmentados de células mesenquimatosas en grupos esféricos de células epiteliales mediante la acción continuada de paraxis (v. fig. 6.10A). Las células del somito epitelial se disponen de manera que sus superficies apicales rodean una pequeña luz central, el **somitocelo** (que contiene un escaso número de células centrales), y sus superficies basales externas quedan rodeadas por una lámina basal (que consta de fibronectina y otros componentes de la matriz extracelular).

Al poco tiempo de la formación del somito epitelial, las células de su pared ventromedial experimentan un estímulo inductivo por parte de las moléculas de señal **Sonic hedgehog** y **noggin**, que se origina a partir de la notocorda y de la pared ventral del tubo neural. La respuesta es la expresión de *Pax1* y *Pax9* en la mitad ventral del somito, que ahora se denomina **esclerotomo** (fig. 6.11). Esto da lugar a un elevado número de mitosis, a la pérdida de las moléculas de adhesión intercelular (**N-cadherina**), a la disolución de la lámina basal en esta región y a la transformación de las células epiteliales de esta región en células con morfología mesenquimatoso (que se denominan **mesénquima secundario**). Dichas células mesenquimatosas secundarias migran o se desplazan medialmente desde el resto del somito (v. fig. 6.10B) y comienzan a producir **proteoglicanos de sulfato de condroitina** y otras moléculas características de la matriz cartilaginosa a medida que se agrupan alrededor de la notocorda.

Bajo la influencia de los productos segregados de los genes *Wnt* producidos por la parte dorsal del tubo neural y el ectodermo suprayacente, la mitad dorsal del somito epitelial se transforma en el **dermomiótomo** (v. fig. 6.10B) y expresa sus propios genes característicos (*Pax3*, *Pa7*, *paraxis*). Las células mesenquimatosas que se originan a partir de los bordes dorsomedial y ventrolateral del dermomiótomo forman una capa separada, el **miotomo**, bajo el epitelio somítico restante, que ahora se denomina **dermatomo** (v. fig. 6.10C). Como su nombre indica, las células del miotomo producen músculo, mientras que las del dermatomo dan lugar a la dermis.

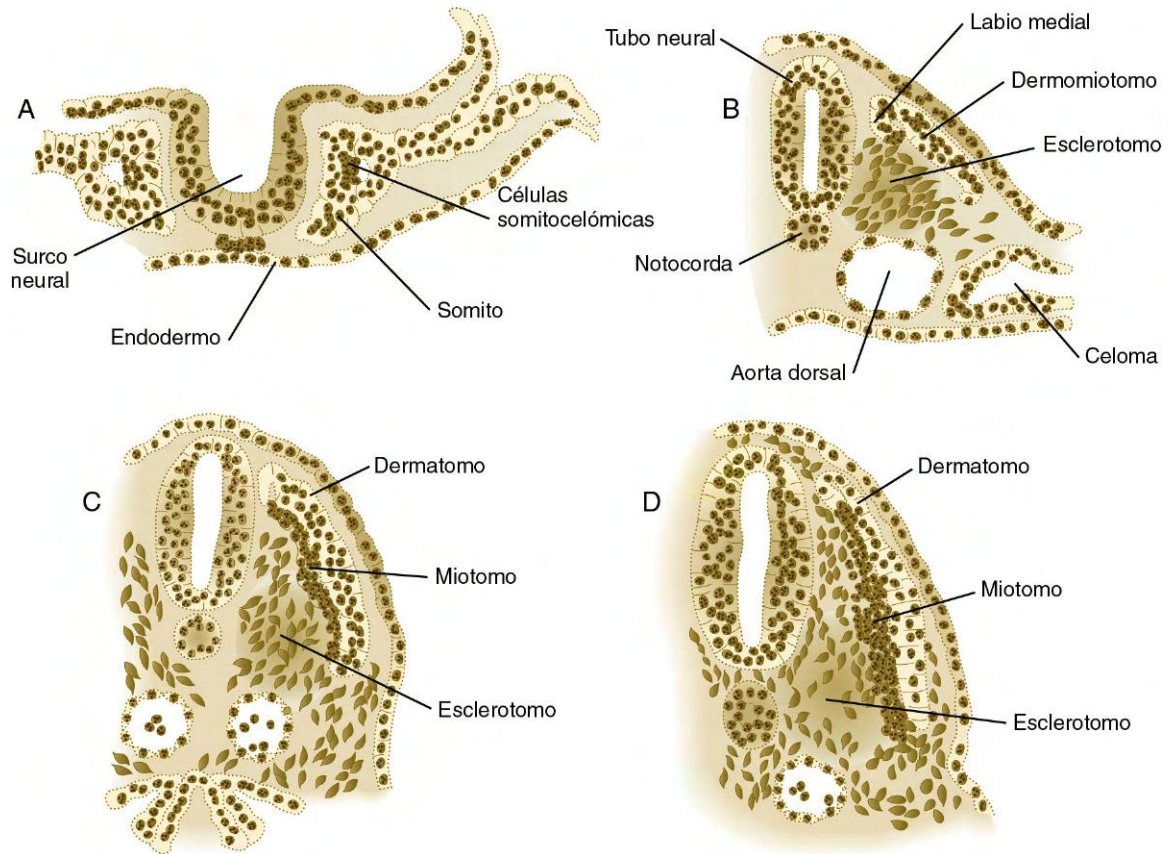


Fig. 6.10 Estadios del desarrollo de un somito humano. **A**, Estadio epitelial de un somito durante la etapa previa al tubo neural. **B**, Transición epitelio-mesénquima de la región ventromedial del esclerótomo. **C**, Aparición del miótomo separado del dermomiótomo originario. **D**, Estadios iniciales de la transformación del dermatomo epitelial en fibroblastos de la dermis.

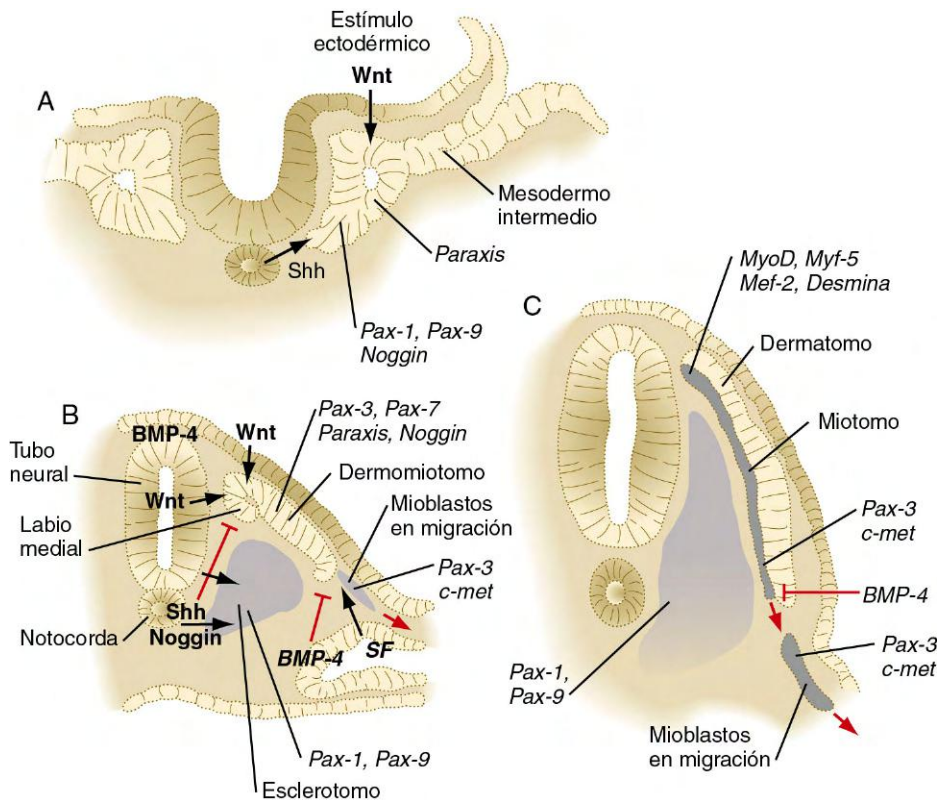


Fig. 6.11 Eventos moleculares implicados en la diferenciación de los somitos. Las moléculas de señal son representadas por flechas negras. Las señales inhibitorias son representadas por flechas rojas. La expresión de los genes en los tejidos reactivos se representa en cursiva. BMP, proteína morfogénica ósea; SF, factor de dispersión. (Modificada de Brand-Saberri B y cols.: *Int J Dev Biol* 40:411-420, 1996.)

Cuadro 6.1 Regiones del somito y sus derivados

Esclerotomo

- Ventral: cuerpos vertebrales y discos intervertebrales
- Lateral: parte distal de las costillas, algunos tendones
- Dorsal: parte dorsal del arco neural, procesos espinosos
- Central: pedículos y parte ventral de los arcos neurales, parte proximal de las costillas o procesos transversos de las vértebras
- Medial (meningotomo): meninges y vasos sanguíneos de las meninges

Artrotomo

- Discos intervertebrales, superficies articulares vertebrales y porción proximal de las costillas

Dermatomo

- Dermis, región plana de la escápula

Miotomo

- Dorsomedial: músculos dorsales intrínsecos (epaxial)
- Ventrolateral: músculos de los miembros o ventrolaterales del cuerpo (hipaxial)

Neurotomo

- Células del endoneuro y del perineuro

Sindetomo

- Tendones de la musculatura epaxial

Adaptado de Christ B, Huang R, Scaal M: *Dev Dyn* 236:2383, 2007.

Organización de los somitos y plan corporal segmentario básico

El destino de las células del somito recién formado no se encuentra aún fijado; si se rota un somito 180° en dirección dorsoventral, las células se adaptan a su nuevo ambiente formando los derivados correctos a su nueva localización. En ese tiempo, otros tres somitos nuevos se forman detrás, sin embargo, sus células han recibido suficiente información del medio ambiente para ordenar su desarrollo. Incluso dentro de cada somito en estado epitelial (v. fig. 6.10A), las estructuras se formarán de las células procedentes de los sectores epiteliales principales del somito y de las células mesenquimatosas presentes en el somitocel situado en el centro del somito.

La transformación de la parte ventral del somito en mesénquima bajo la influencia de Sonic hedgehog y noggin, procedentes de la notocorda, conducen a la formación del esclerotomo. Conforme el esclerotomo se desarrolla se divide en varios compartimentos, cada uno de los cuales origina un derivado específico (cuadro 6.1 y fig. 6.12). Las células de alguno de los compartimentos del somito—ventral, central y dorsal—colaboran para formar una vértebra (v. cuadro 6.1), mientras que las células de los compartimentos central y lateral formarán las costillas. Posterior en el desarrollo del esclerotomo las células de su borde medial (**meningotomo**) rodean la médula espinal para formar las meninges y su vascularización. Las células del somitocel (**artrotomo**) se unen a algunas células ventrales para formar los discos intervertebrales y las superficies articulares de las vértebras.

Tras la formación del dermatomiotomo, gracias a la mediación de Wnt, las células de la región dorsomedial del mismo quedan expuestas a un equilibrio de señales entre el Sonic hedgehog, procedente de la notocorda, y el Wnt, procedente de la región

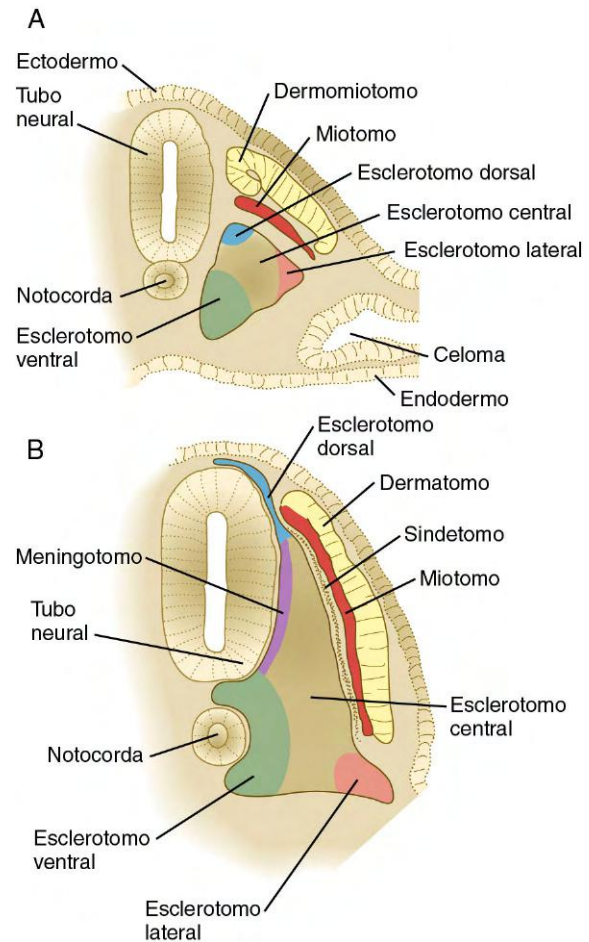


Fig. 6.12 Organización de los somitos en los estadios de desarrollo inicial (A) y tardío (B). (De Christ B, Huang R, Scaal M: *Anat Embryol* 208:333-350, 2004.)

dorsal del tubo neural y de la superficie suprayacente del ectodermo, que las conducen a quedar determinadas en el linaje miógeno. La miogénesis implica la inhibición de la proteína morfogénica ósea 4 (BMP-4) (la cual inhibe la miogénesis) por noggin. Estas células cesan la producción de Pax-3 y Pax-7, comenzando a expresar moléculas reguladoras miógenas tales como MyoD y Myf-5 (v. pág. 184). Finalmente estas células formarán la musculatura dorsal (epaxial).

Mientras tanto, la expresión de los factores miógenos en la porción ventrolateral del dermatomiotomo queda suprimida por la influencia de BMP-4, producida por el mesodermo lateral, por lo que el dermatomiotomo continúa expresando Pax-3. Las células del dermatomiotomo también son responsables de la producción de una molécula de receptor, c-met. El factor scatter (también denominado factor de crecimiento hepático), un factor de crecimiento segregado en la región de los esbozos de los miembros, se une al receptor c-met de las células del dermatomiotomo lateral. Este factor de crecimiento estimula dichas células (de 30 a 100 por somito) para migrar hacia el exterior del somito y hacia el esbozo del miembro incluso antes de que se forme el miotomo. Al tiempo que emigran siguen expresando su marcador de dermatomiotomo, Pax-3 y la molécula de adhesión celular N-cadherina.

En los límites anterior y posterior del somito, las señales FGF procedentes del miotomo inducen una capa de células a lo largo del borde lateral del esclerotomo que producen scleraxis, un

Cuadro 6.2 Tipos de células maduras derivadas de los somitos

- Adipocitos
- Condrocitos
- Osteocitos
- Células endoteliales
 - Arterias
 - Venas
 - Capilares
 - Linfáticos
- Pericitos
- Fibroblastos
 - Tejido conjuntivo
 - Dermis
 - Tendones y ligamentos
- Células musculares
 - Esqueléticas
 - Lisas
- Sistema nervioso
 - Células aracnoideas
 - Células del epineuro
 - Células del perineuro
 - Células del endoneuro
 - Fibroblastos de la duramadre

Adaptado de Christ B, Huang R, Scaal M: *Dev Dyn* 236:2383, 2007.

factor de transcripción que se encuentra en los tendones. Estas células forman una capa denominada **sindetomo** precursora de los tendones, relacionando la musculatura epaxial con sus orígenes e inserciones esqueléticas. Las investigaciones llevadas a cabo con marcadores celulares han mostrado que casi todos los componentes del somito son capaces de originar vasos sanguíneos que nutran las diferentes estructuras derivadas del mesodermo somítico. En el **cuadro 6.2** se ofrece un listado con los diferentes tipos celulares diferenciados derivados del somito.

Dentro de un somito, las células del esclerotomo posterior presentan una tasa de proliferación mucho mayor que las del esclerotomo anterior, esto hace del esclerotomo posterior una región de elevada densidad celular (**fig. 6.13B**). Debido a las propiedades de las células y de su matriz extracelular (v. **pág. 255**), las fibras nerviosas en crecimiento o las células de cresta neural no pueden atravesar esta zona, siendo, por tanto, obligadas a pasar por el esclerotomo anterior. Debido a las estructuras neurales en crecimiento que pasan a través o son derivadas del esclerotomo anterior esta zona se ha llamado a veces **neurotomo**.

A medida que las células del esclerotomo se dispersan alrededor de la notocorda, las de la mitad anterior de un somito se agrupan con las de la mitad posterior del somito siguiente más craneal. En última instancia, este agregado forma una vértebra única. Esta disposición, la cual depende de las interacciones con el tubo neural, hace que las vértebras óseas queden fuera de fase respecto a los músculos segmentarios del tronco originados en los miotomos (**fig. 6.13C**). Esta estructura permite que la contracción de los músculos segmentarios desplace lateralmente la columna vertebral. La relación entre la mitad anterior de un somito y la posterior del somito adyacente recuerda a los parasegmentos de *Drosophila* (subdivisiones con disposición similar de los segmentos en dos partes), aunque no se ha determinado si también existe una similitud funcional en términos de control genético.

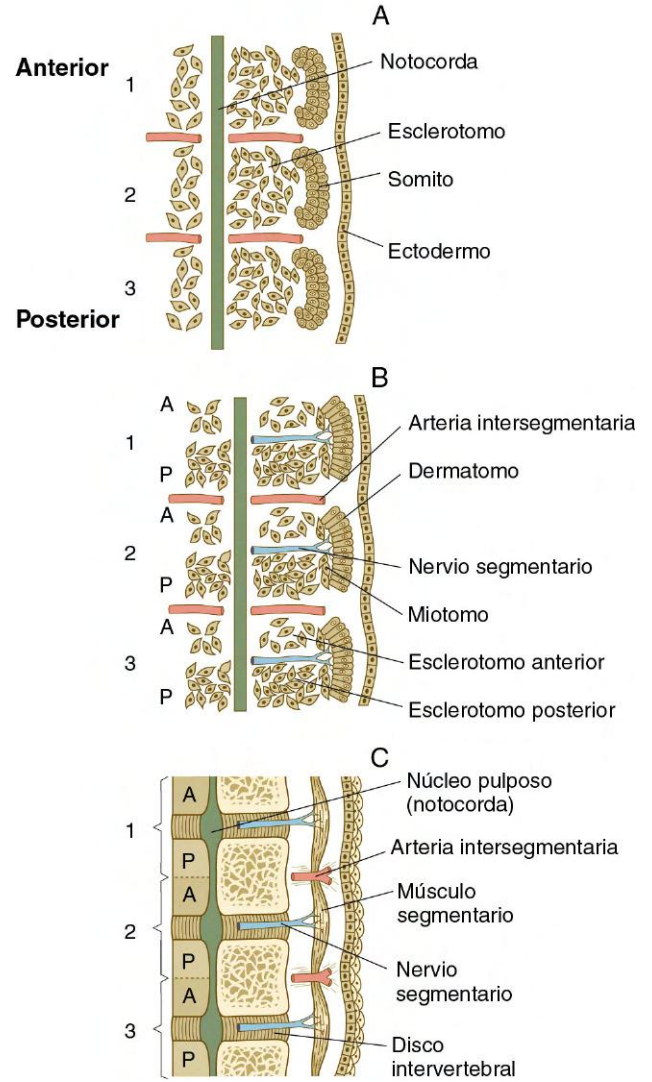


Fig. 6.13 **A**, Movimiento inicial del aparentemente homogéneo esclerotomo del somito. **B**, División del esclerotomo en una mitad anterior (A) y posterior (P) y coalescencia de la mitad posterior de un somito con la mitad anterior del somito inmediatamente caudal para formar el cuerpo de una vértebra. **C**, Con esta disposición los músculos segmentarios (derivados de los miotomos) se extienden entre las articulaciones intervertebrales y son inervados por nervios raquídeos en desarrollo situados entre las mitades anterior y posterior del somito.

Mesodermo intermedio

La conexión entre el mesodermo paraaxial y el lateral en el embrión inicial consiste en un pequeño cordón de células denominado **mesodermo intermedio**, que discurre a lo largo de todo el tronco (v. **fig. 6.7C**). Permanece sin ser resuelta la manera en que se forma el mesodermo intermedio. Parece surgir como una respuesta al BMP del mesodermo inicial, secretado por el ectodermo lateral, y también a la activina y a otras señales que surgen del mesodermo paraaxial. La respuesta a estas señales es la expresión de **Pax-2** dentro de lo que será el mesodermo intermedio. La extensión craneal y caudal del mesodermo intermedio se define por la expresión de miembros del parálogo Hox-4 cranealmente y caudalmente de Hox-11. En aquellos experimentos que traen como resultado un desplazamiento craneal de la expresión de Hox-4, el límite craneal del mesodermo intermedio se desplaza también hacia la cabeza. El mesodermo intermedio es el precursor del sistema

urogenital. Los indicios más tempranos de diferenciación de este mesodermo se observan en las regiones más craneales, donde aparecen en breve signos de la forma inicial del riñón, el **pronefros**. En la región lateral del mesodermo intermedio aparece un **conducto pronefrico** longitudinal a cada lado del embrión. El conducto pronefrico es importante para organizar el desarrollo de gran parte del sistema urogenital del adulto, constituido en su práctica totalidad por células procedentes de las porciones caudales del mesodermo intermedio (v. [cap. 16](#)).

Mesodermo lateral

Poco después de la gastrulación, el ectodermo que cubre la mayor parte del mesodermo lateral produce BMP-4. A continuación, el propio mesodermo lateral empieza a producir también BMP-4. En estudios experimentales se ha demostrado que esta molécula puede hacer que el mesodermo (ya sea paraaxial o lateral) adopte las propiedades moleculares y celulares del mesodermo lateral. El hecho de que el mesodermo inicial desarrolle las propiedades del mesodermo paraaxial o del lateral parece depender del equilibrio entre los factores de medialización que proceden de las estructuras axiales (tubo neural y notocorda) y los factores de lateralización producidos al principio por el ectodermo lateral.

El **mesodermo lateral** se divide al poco tiempo en dos capas debido a la formación y coalescencia de los espacios celómicos (cavidad corporal) que hay en su interior (v. [fig. 6.7B y C](#)). La capa dorsal, que está estrechamente relacionada con el ectodermo, se denomina **mesodermo somático**, y la combinación de éste y del ectodermo se llama **somatopleura** (v. [fig. 6.7D](#)). La capa ventral, conocida como **mesodermo esplácnico**, está muy asociada al endodermo, y es especificada por el factor de transcripción **Foxf-1**. La combinación de este último y el mesodermo esplácnico se denomina **esplacnopleura**. Las capas mesodérmicas intraembrionarias somática y esplácnica forman un continuo con las capas del mesodermo extraembrionario que revisten el amnios y el saco vitelino.

Mientras las capas de los mesodermos somático y esplácnico adoptan su configuración, todo el cuerpo del embrión experimenta un proceso de plegamiento lateral que transforma de manera eficaz su forma desde la configuración en tres capas germinales planas hasta una estructura cilíndrica, con un tubo de endodermo (intestino) en el centro, una cubierta tubular externa de ectodermo (epidermis) y una capa intermedia de mesodermo. Esta transformación tiene lugar antes de la aparición de los miembros.

Formación del celoma

A medida que el embrión experimenta el plegamiento lateral, las pequeñas vesículas celómicas que se forman en el interior del mesodermo lateral muestran coalescencia y forman la cavidad celómica (v. [fig. 6.7](#)). Al principio, el **celoma intraembrionario** forma un continuo con el **celoma extraembrionario**, pero cuando se completa el plegamiento en un segmento concreto del embrión los dos espacios celómicos quedan separados. La última región del embrión que pasa por el plegamiento lateral completo es la zona ocupada por el saco vitelino. En esta zona persisten pequeños canales que conectan los celomas intra y extraembrionario hasta que queda sellada por completo la pared corporal ventral.

En el embrión con configuración cilíndrica, el mesodermo somático constituye las paredes corporales lateral y ventral, mientras que el mesodermo esplácnico forma el mesenterio y la pared del sistema digestivo. El mesodermo somático de la

placa lateral también constituye el mesénquima de los esbozos de los miembros, que comienzan a aparecer a finales de la cuarta semana de gestación (v. [fig. 10.1](#)).

Mesodermo extraembrionario y pedículo de fijación

Las finas capas de mesodermo extraembrionario que cubren el revestimiento ectodérmico del amnios y el endodérmico del saco vitelino se sitúan en continuidad con el mesodermo somático y esplácnico intraembrionario (v. [fig. 6.7A y B](#)). El extremo posterior del embrión está conectado con los tejidos trofoblásticos (futura placenta) por el **pedículo de fijación mesodérmico** (v. [fig. 7.1](#)). A medida que crece el embrión y aparece un sistema circulatorio funcional, los vasos sanguíneos del embrión crecen a través del pedículo de fijación para irrigar la placenta, y el pedículo de fijación queda mejor definido como **cordón umbilical**. El mesodermo extraembrionario que reviste la superficie interna del citotrofoblasto se convierte en última instancia en el componente mesenquimatoso de la placenta.

Fases iniciales en la formación del sistema circulatorio

A medida que el embrión crece durante la tercera semana, alcanza un tamaño que ya no permite que el mecanismo de difusión simple distribuya el oxígeno y los nutrientes a todas sus células o pueda eliminar de manera eficaz los productos de desecho. El desarrollo inicial del corazón y del sistema circulatorio es una adaptación embrionaria que permite el crecimiento rápido del embrión al constituir un mecanismo eficaz para la distribución de los nutrientes. El sistema circulatorio se enfrenta a la tremenda tarea de crecer y sufrir una remodelación continua para mantenerse adaptado al crecimiento global del embrión, al tiempo que debe ser completamente funcional para satisfacer las necesidades de las células del propio embrión.

Corazón y vasos de gran calibre

El desarrollo inicial del sistema circulatorio consiste en la migración de las células que forman el corazón, originadas en el epiblasto, a través de la línea primitiva en un orden anteroposterior bien definido. De acuerdo con un modelo ampliamente aceptado sobre el desarrollo del corazón, las células que atraviesan la línea primitiva más cerca del nódulo primitivo forman el infundíbulo de salida; las que pasan a través de la zona media dan lugar a los ventrículos, y las que atraviesan la banda en su parte posterior constituyen las aurículas ([fig. 6.14A](#)). Tras abandonar la línea primitiva, las células precardiacas (que están asociadas a células endodérmicas en forma de mesodermo esplácnico) quedan dispuestas en el mismo orden anteroposterior en una región con forma de U de **mesodermo cardiogéno**, denominada **creciente cardíaco** ([fig. 6.14B](#)). Después de una influencia de carácter inductivo (en la que están implicados miembros de las familias BMP y FGF) por parte del endodermo (probablemente del endodermo visceral anterior, que también actúa como organizador de la cabeza en los mamíferos), las células de esta área quedan comprometidas en la vía de formación del corazón. En respuesta, estas células expresan genes para diversos grupos de factores de transcripción (**Nkx2-5**, **MEF-2** y **GATA4**) que son importantes en el desarrollo inicial del corazón. En el mesodermo cardiogéno, el corazón y los vasos de gran calibre se forman a partir de parejas bilaterales de tubos, que se unen en la línea media por debajo del intestino anterior para dar lugar a un tubo único ([fig. 6.15](#), v. [fig. 6.14C](#)).

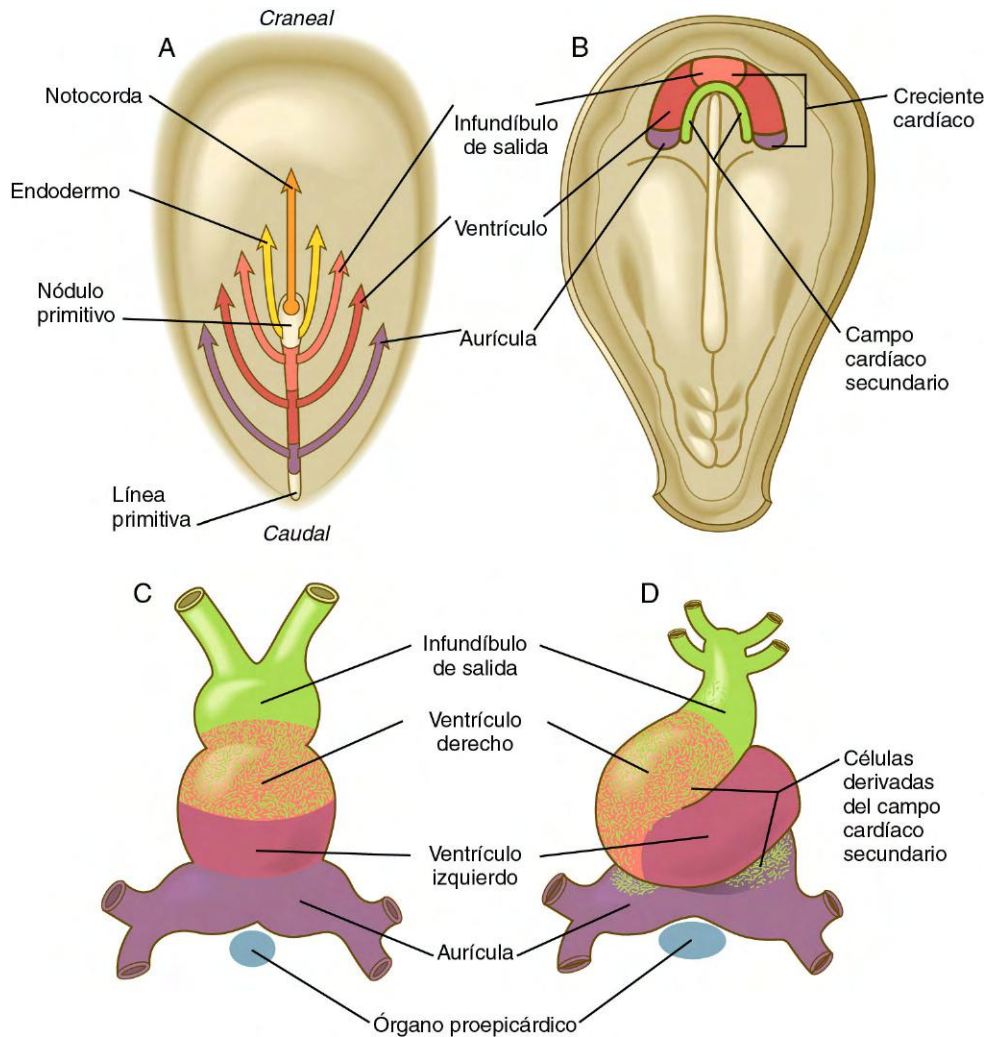


Fig. 6.14 **Estadio inicial de la formación del corazón.** **A,** Movimientos topográficamente precisos de las células cardiogénicas a través de la línea primitiva. **B,** Distribución en forma de herradura de las células cardiogénicas después de haber emigrado por la línea primitiva. Durante este estadio el área cardiogénica es anterior al polo rostral de la placa neural. **C,** Corazón tubular recto. **D,** Visión ventral de un corazón en forma de S.

Se ha descubierto un **campo cardíaco secundario (anterior, craneal)** en los embriones de pollo y ratón. Éste se localiza en el mesodermo del lado posteromedial del crecienté cardíaco (v. fig. 6.14B); las células procedentes de la parte anterior del campo cardíaco secundario forman la mayoría del infundíbulo de salida y del ventrículo derecho y aquellas que proceden de la parte posterior de este campo contribuirán a la formación de la aurícula (v. fig. 6.14D). Las células derivadas del crecienté cardíaco, por el contrario, originan el ventrículo izquierdo y la mayor parte de la aurícula y colaboran muy poco al origen del infundíbulo de salida y al ventrículo derecho.

En el embrión del ser humano, el primer mesodermo precardiaco reconocible es una zona con forma de crecienté de mesodermo engrosado posterior al disco embrionario del embrión en fase de gastrulación durante la tercera semana (v. fig. 6.14B). A medida que el mesodermo se separa en las capas esplácnica y somática, se puede reconocer una **placa cardiogénica** en el mesodermo esplácnico posterior a la membrana bucofaríngea (fig. 6.16A). En esta zona, el espacio que queda entre las dos capas del mesodermo es el precursor de la **cavidad pericárdica**. La capa principal del mesodermo esplácnico en la región precardiaca experimenta un engrosamiento y se convierte en el **primordio miocárdico**. Entre esta estructura y el endodermo

del intestino primitivo aparecen vesículas mesodérmicas aisladas, que al poco tiempo se fusionan formando los **primordios endocárdicos** tubulares (v. fig. 6.15A y B). En última instancia, dichos primordios endocárdicos se fusionan y se convierten en el revestimiento interno del corazón.

A medida que la cabeza del embrión adopta su configuración por los plegamientos lateral y ventral, los primordios cardíacos bilaterales establecen contacto en la línea media por delante del intestino y se fusionan formando un corazón tubular único primitivo. Esta estructura está constituida por un **revestimiento endocárdico** interno rodeado por una capa laxa de matriz extracelular especializada, que se ha denominado históricamente **gelatina cardíaca** (v. fig. 6.15C). Por fuera de la gelatina cardíaca se encuentra el **miocardio**, que forma en última instancia la parte muscular del corazón. El revestimiento externo del corazón, llamado **epicardio**, y los fibroblastos de la musculatura cardíaca proceden del **primordio proepicárdico**, que se localiza en la proximidad del mesocardio dorsal (v. figs. 6.14C y D y 6.18). Las células que migran desde el proepicardio cubren la superficie del corazón tubular. Todo el corazón tubular se localiza en el espacio conocido como **celoma pericárdico**. Al poco tiempo de la formación de un corazón tubular único, se empieza a constituir una estructura característica con forma de S en la que se

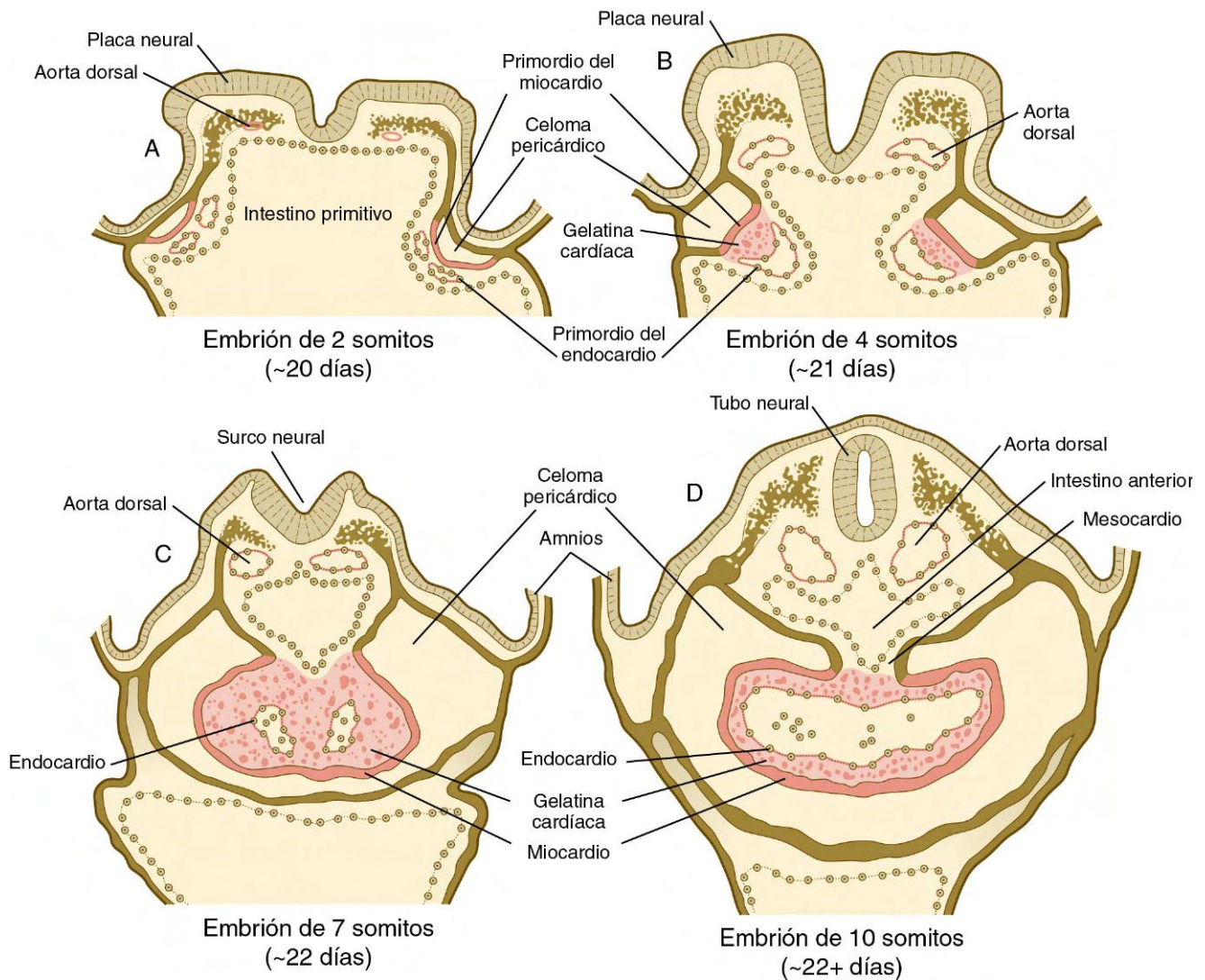


Fig. 6.15 Corte transversal a nivel del corazón en desarrollo desde día 20 al 22. A, Embrión de dos somitos. B, Embrión de cuatro somitos. C, Embrión de siete somitos. D, Embrión de diez somitos.

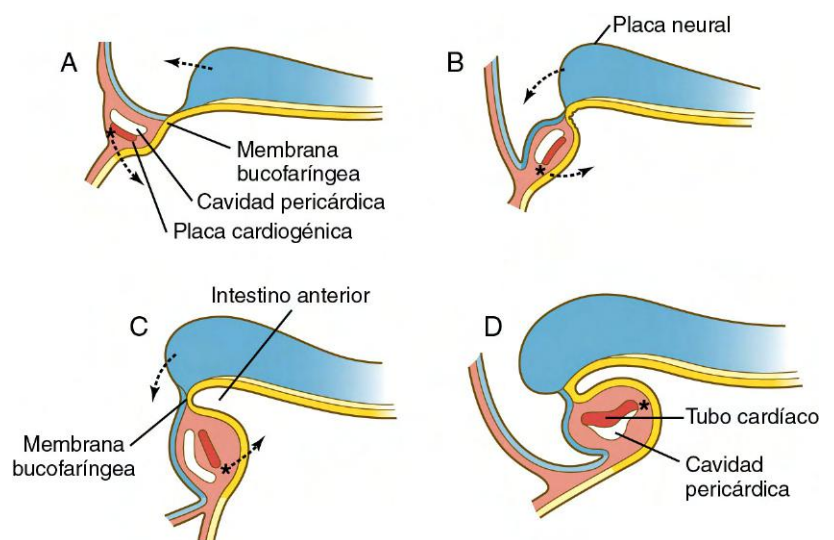


Fig. 6.16 Cortes sagitales a través de los extremos craneales de embriones de 18 a 22 días, que muestran la rotación de unos 180° del tubo cardíaco primitivo y del pericardio, con expansión del extremo craneal del embrión.

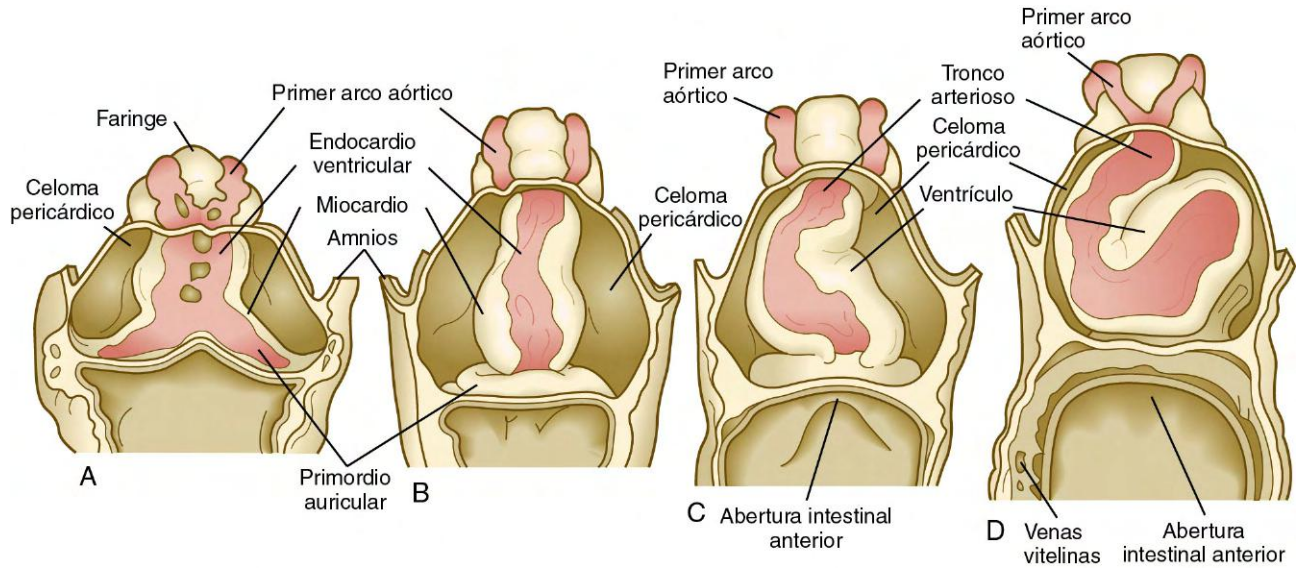


Fig. 6.17 Formación del corazón en forma de S a partir de tubos cardíacos fusionados en el embrión humano de entre 21 y 23 días. A, Embrión de 4 somitos. B, Embrión de 8 somitos. C, Embrión de diez a once somitos. D, Embrión de doce somitos.

intuye su organización final en la configuración del corazón del adulto (fig. 6.17). (En el cap. 17 se discuten aspectos celulares y moleculares adicionales de la cardiogénesis inicial.)

El corazón se forma a partir de diversas líneas celulares. En el mesodermo cardiogénico existen células que expresan N-cadherina y otras que no lo hacen (fig. 6.18A). Según su localización en el interior del mesodermo cardiogénico, las células positivas para N-cadherina formarán miocitos auriculares o ventriculares, mientras que las negativas para N-cadherina constituirán el revestimiento endocárdico y más tarde las células de los cojinetes endocárdicos (v. pág. 428). Las células del sistema de conducción cardíaco proceden de miocitos cardíacos auriculares y ventriculares modificados.

El corazón inicial no se forma de manera aislada. En su extremo caudal, los tubos endocárdicos no se fusionan sino que se extienden hacia la parte posterior del cuerpo, donde forman el infundíbulo venoso de entrada del corazón (v. fig. 6.17A). De manera similar, el tubo endotelial que sale del corazón en su extremo craneal da lugar a una serie de arcos vasculares que rodean a la faringe. Las células de la cresta neural en fase de migración forman la mayor parte de las paredes de estos vasos. Hacia el día 21 o 22 después de la fecundación, la diferenciación de las células musculares cardíacas en el miocardio está lo suficientemente avanzada como para permitir que el corazón empiece a latir.

Sangre y vasos sanguíneos

La formación de la sangre y de los vasos sanguíneos comienza en la pared mesodérmica del saco vitelino y en la pared del corion que queda fuera del embrión en sí mismo. En el mesodermo espláncnico extraembrionario del saco vitelino aparecen numerosos **islotos sanguíneos** pequeños, constituidos por células progenitoras denominadas **hemangioblastos** y estimulados por una interacción inductiva con el endodermo del propio saco vitelino y probablemente también con el endodermo visceral (fig. 6.19). Datos experimentales recientes indican que la señal inductiva procedente del endodermo del saco vitelino es la molécula de señal **Indian hedgehog**. El mesodermo del saco vitelino responde a esta señal produciendo **BMP-4**, que se estimula a sí misma. A través de un mecanismo aún no definido, esta interacción inicia la formación de los islotos sanguíneos en el interior del mesodermo del

saco vitelino. Una vez que esto ha sucedido, las células centrales se convierten en formadoras de sangre (**hemocitoblastos**), mientras que las de la parte externa adquieren las características de células de **revestimiento endotelial**, que forman las paredes internas de los vasos sanguíneos. A medida que los islotes sanguíneos vesiculares de la pared del saco vitelino se fusionan forman canales vasculares primitivos que se extienden hacia el cuerpo del embrión. Se establecen conexiones con los tubos endoteliales asociados al corazón tubular y a los vasos principales, y empieza a tomar forma el plan primitivo del sistema circulatorio.

Desarrollo del endodermo

Conforme transcurre la gastrulación el intestino se va regionalizando en sentido craneocaudal en diferentes zonas discretas. La formación del endodermo depende de la señal de **nodal**. En un ambiente de alto nivel de nodal, como es la región adyacente al nódulo primitivo, las células endodérmicas adquieren un fenotipo craneal, mientras que en regiones más caudales (posteriores) las células endodérmicas recién formadas, las cuales están expuestas a un bajo nivel de nodal y a la presencia de **FGF-4**, están destinadas a formar estructuras caudales. El intestino caudal responde expresando el factor de transcripción **Cdx-2**, que fomenta la identidad caudal suprimiendo el programa de diferenciación craneal del intestino. Dentro del dominio craneal el intestino expresa **Hex**, **Sox-2** y **Foxa-2**. Estas primeras divisiones del intestino establecen un escenario para una posterior regionalización más fina que depende de la acción de los genes **Hox** (v. fig. 15.2) y de los procesos inductivos que especificarán ciertos derivados intestinales como el hígado, el páncreas y los pulmones.

El desarrollo de la capa germinal endodérmica continúa con la transformación de la banda endodérmica intraembrionaria plana en un intestino tubular, debido al plegamiento lateral del cuerpo embrionario y a la curvatura ventral de los extremos craneal y caudal del embrión en una estructura con forma de C (fig. 6.20; v. fig. 6.7). Una consecuencia morfológica principal de estos procesos de plegamiento es la clara delimitación del **saco vitelino** respecto al tubo digestivo.

Al inicio de la tercera semana, cuando aparecen por primera vez las tres capas germinales embrionarias, el endodermo

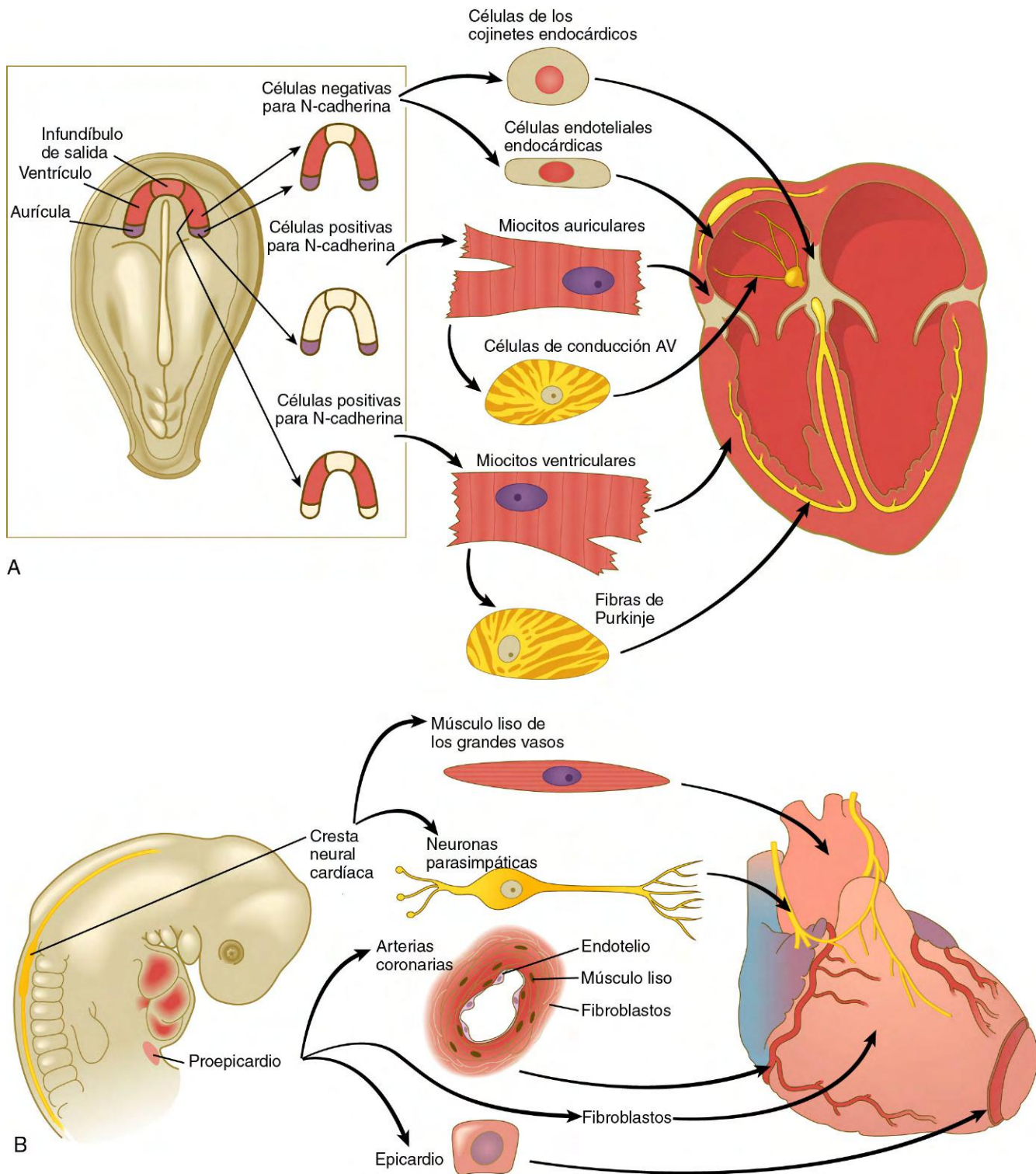


Fig. 6.18 Líneas celulares en el corazón en desarrollo. **A**, Derivados de las células mesodérmicas cardíogenas. **B**, Contribuciones celulares al corazón de la cresta neural cardíaca y del proepicardio. AV, auriculoventricular. (De Mikawa T. En Harvey RP, Rosenthal N, eds.: Heart development, San Diego, 1999, Academic Press.)

intraembrionario constituye el techo de la estructura más o menos esférica correspondiente al saco vitelino (v. fig. 6.20). La expansión de cualquiera de los extremos de la placa neural, sobre todo el tremendo crecimiento de la futura región cerebral, da lugar a la formación del **pliegue de la cabeza** y del **pliegue de la cola** a lo largo del plano sagital del embrión. Este proceso, junto con el pliegue lateral concomitante, hace que se empiecen

a formar las estructuras tubulares del **intestino anterior** y del **intestino posterior**. También es un proceso que comienza a diferenciar el saco vitelino del propio intestino.

La secuencia de pasos en la formación del intestino tubular se puede comparar con un nudo de cuerda que aprieta la región ventral del embrión, aunque el mecanismo real está más relacionado con el crecimiento global del embrión que con una

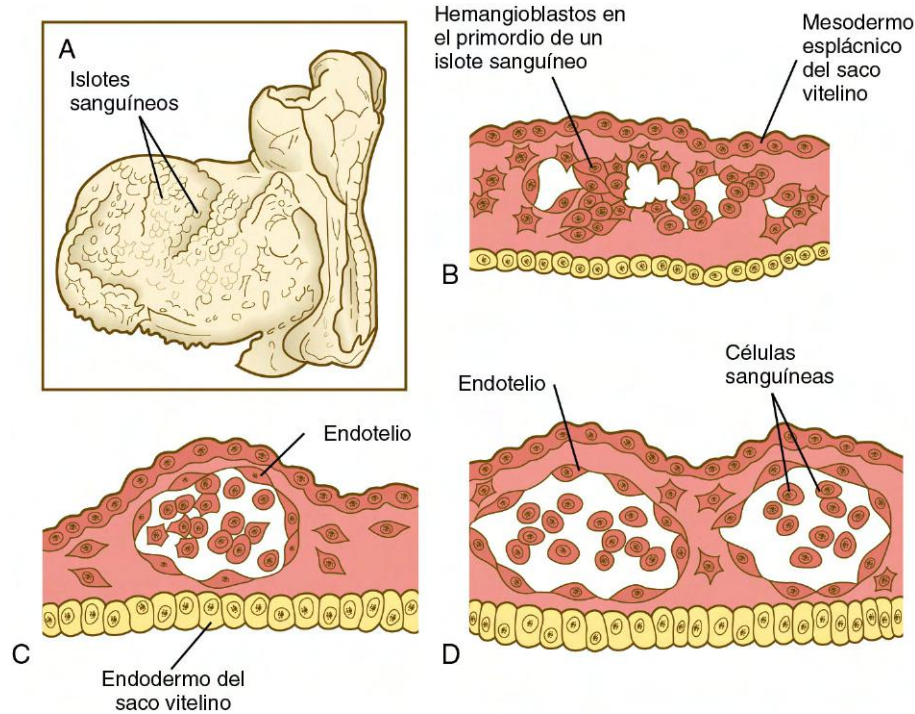


Fig. 6.19 Desarrollo de los islotes sanguíneos en el saco vitelino de los embriones humanos. **A**, Aspecto macroscópico de un embrión humano de 10 somitos en el que se observa la localización de los islotes sanguíneos en el saco vitelino. **B-D**, Fases sucesivas en la formación de los islotes sanguíneos. (Dibujada de Corner G: *Carnegie Contr Embryol* 20:81-102, 1929.)

constricción real. La región del nudo de cuerda imaginario se convierte en el **tallo vitelino** (también denominado **conducto onfalomesentérico** o **vitelino**), de manera que el intestino embrionario queda por encima y el saco vitelino por debajo (v. figs. 6-7D y 6.20D). La porción del intestino que todavía se abre en el saco vitelino se denomina **intestino medio**, y los puntos de transición entre el intestino medio abierto en el suelo y las regiones tubular anterior y tubular posterior del intestino se llaman **aberturas intestinales anterior** y **posterior** (v. fig. 6.20B).

Los bordes endodérmicos de dichas aberturas son también zonas de expresión de la molécula de señal **Sonic hedgehog**. En la abertura intestinal posterior, la aparición de Sonic hedgehog en el endodermo da paso al poco tiempo a la expresión de otra molécula de señal, BMP-4. Ésta precede a la aparición de un gradiente de expresión mesodérmica de los grupos parálogos 9 a 13 de los genes *Hox* (v. fig. 4.5 respecto a los grupos parálogos), de manera que *Hoxa-d9* se expresa en una localización más craneal, mientras que *Hoxa-d13* lo hace en una más caudal, cerca de la cloaca. Esta distribución de la expresión génica *Hox* asociada con la formación del intestino posterior es similar a la ya descrita para la región del rombencéfalo inicial (v. pág. 96).

En algunos casos, el desarrollo normal del intestino y de sus estructuras relacionadas sólo puede tener lugar cuando se inhibe la señal Sonic hedgehog. Como se expondrá con mayor detalle en la página 355, el esbozo pancreático dorsal (v. fig. 6.20D) es inducido por la notocorda. Un resultado directo de esta inducción es la represión de la señal Sonic hedgehog en el interior del endodermo intestinal, en la zona del páncreas dorsal. Esta represión facilita la expresión de los genes asociados a la formación del páncreas. Más o menos al mismo nivel anteroposterior, pero en el lado ventral del intestino, donde se

formará el hígado, el endodermo hepático expresa **albúmina** en respuesta a las señales procedentes del mesodermo precardiaco adyacente.

El extremo anterior del intestino permanece sellado temporalmente por una bicapa ectodermo-endodermo denominada **membrana orofaríngea** (v. fig. 6.20B). Esta membrana separa la boca futura (**estomodeo**), que está revestida por ectodermo, de la **faringe**, que representa la parte anterior del intestino revestida por endodermo. Dado que no existe una capa intermedia de mesodermo, esta bicapa de dos bandas epiteliales es inestable de manera inherente y al final desaparece. Como se verá en el capítulo 14, el endodermo del intestino anterior actúa como un poderoso centro señalizador. Los arcos faríngeos se forman y especifican morfológicamente gracias a señales moleculares derivadas del intestino.

La rápida protrusión de la región cefálica, junto con la constricción de la región ventral, induce un efecto topográfico fundamental sobre la región cardíaca en desarrollo rápido. En el embrión inicial, el primordio cardíaco se localiza por encima del intestino primitivo. Sin embargo, las fuerzas que configuran el intestino anterior tubular hacen que el primordio cardíaco bilateral gire 180° en dirección craneocaudal mientras que los tubos cardíacos bilaterales se desplazan aproximándose entre sí en la línea media ventral (v. fig. 6.16).

En la región del intestino posterior, la expansión del cuerpo del embrión no es tan prominente como en el extremo craneal, pero en dicha región también tiene lugar un plegamiento ventral menos intenso. Mientras están tomando forma los primeros signos del pliegue de la cola, una evaginación tubular del intestino posterior se extiende hasta el mesodermo del pedículo de fijación. Esta evaginación se denomina **alantoides** (v. fig. 6.20B). En la mayor parte de los mamíferos y las aves, el alantoides representa una adaptación estructural principal para

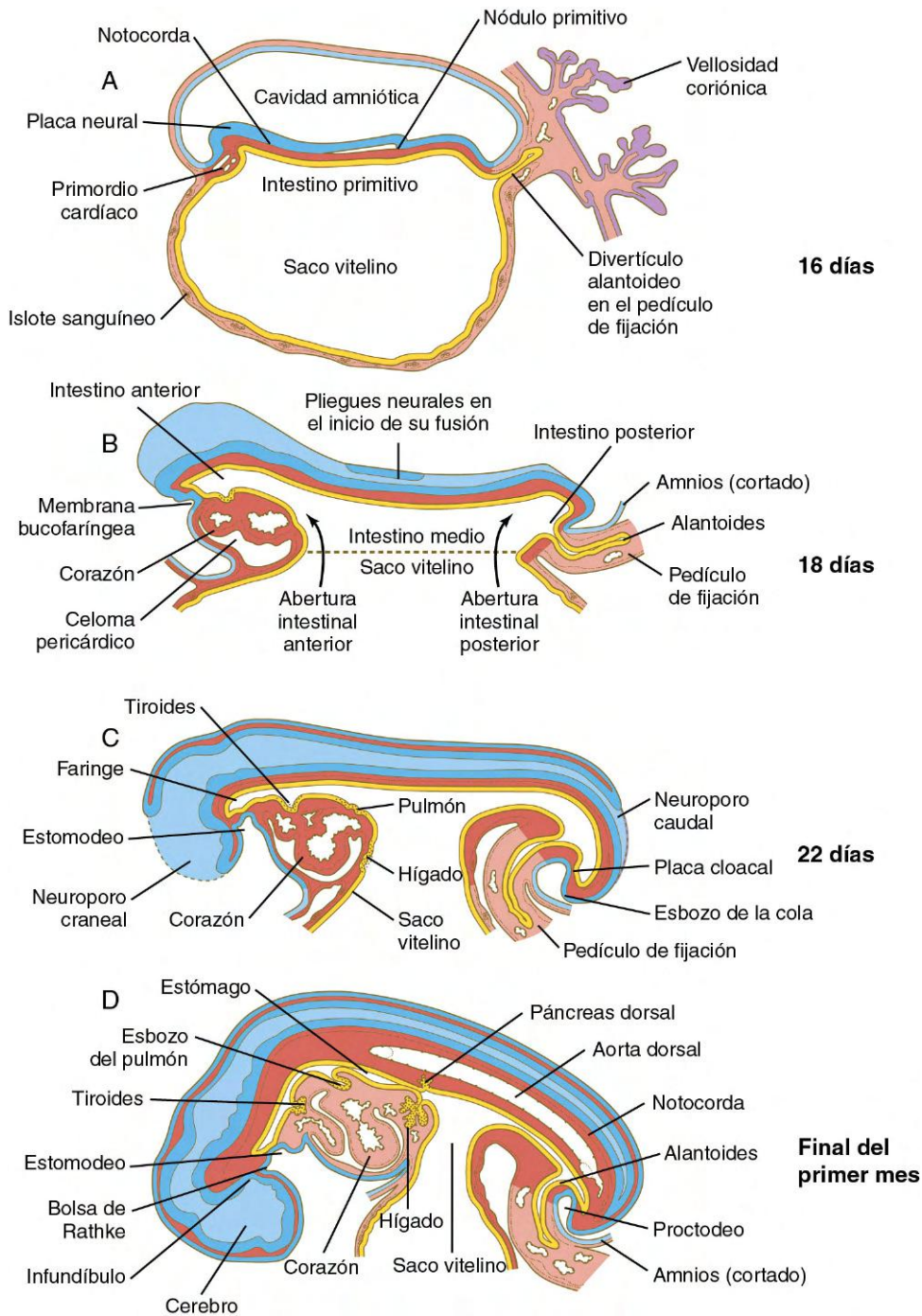


Fig. 6.20 Cortes sagitales a través de embriones humanos que muestran el establecimiento inicial del sistema digestivo. **A**, A los 16 días. **B**, A los 18 días. **C**, A los 22 días. **D**, Al final del primer mes. (De Patten. Carlson BM: Patten's foundations of embryology. 6.ª ed., Nueva York, 1996, McGraw-Hill.)

el intercambio de gases y la eliminación de desechos urinarios. No obstante, dada la eficacia de la placenta, el alantoides nunca llega a ser una estructura destacada en el embrión humano. Con todo, debido a los vasos sanguíneos asociados a ella, el alantoides sigue siendo una parte vital de la relación entre el embrión y la madre (v. cap. 7).

En localización caudal al alantoides existe otra bicapa ectodermo-endodermo denominada **placa cloacal** o **membrana proctodeal** (v. fig. 6.20C). Esta membrana, que desaparece en última instancia, cubre la cloaca que en el embrión inicial representa un tracto de salida común para los sistemas digestivo

y urogenital. La depresión superficial que queda por fuera de la membrana proctodeal se denomina **proctodeo**.

A medida que el intestino adquiere una configuración cada vez más tubular, una serie de interacciones inductivas locales entre el epitelio del sistema digestivo y el mesénquima circundante inicia la formación de la mayor parte de las glándulas digestivas y endocrinas (p. ej., la tiroides, las glándulas salivales, el páncreas), del sistema respiratorio y del hígado. En la región del estomodeo, una inducción entre el prosencéfalo y el ectodermo estomodeal inicia la formación de la hipófisis anterior. (En los caps. 14 y 15 se analiza el desarrollo de estos órganos.)

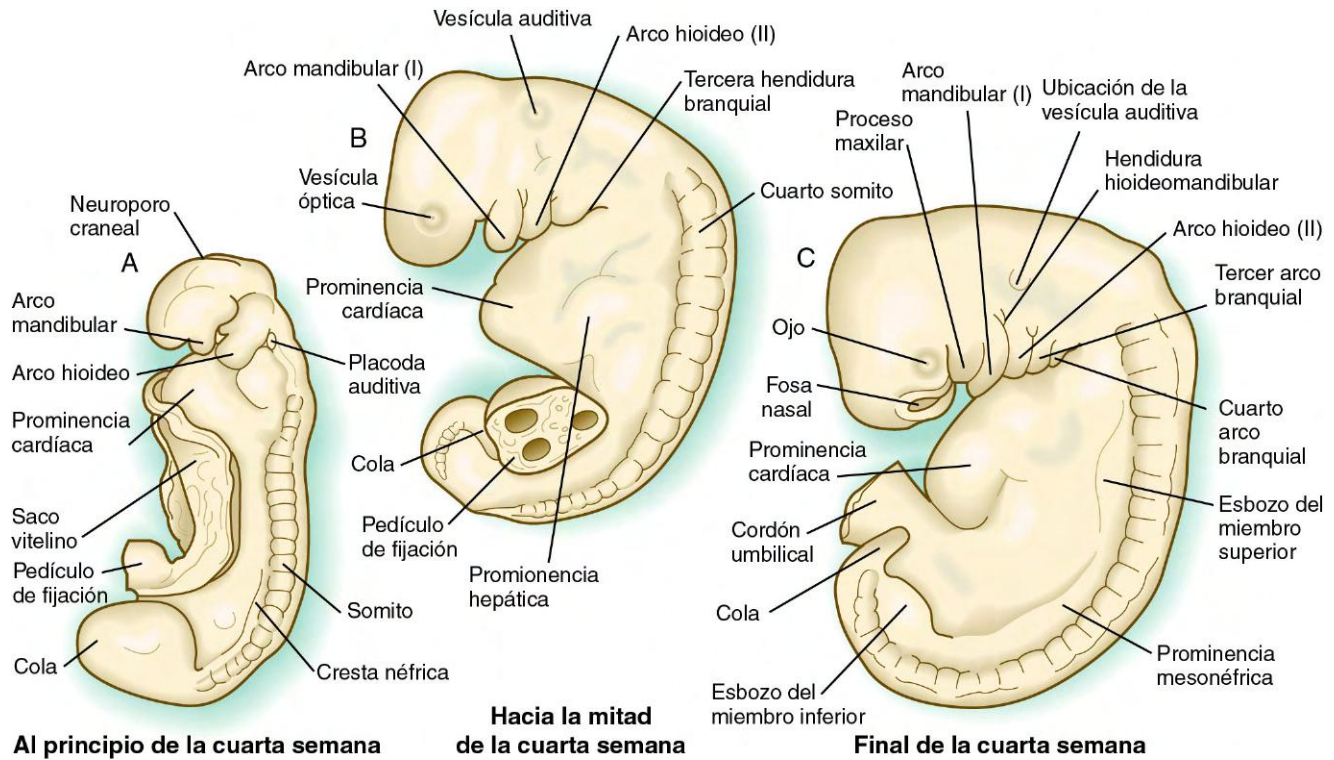


Fig. 6.21 Desarrollo macroscópico de embriones humanos durante el inicio de la organogénesis. A, Al principio de la cuarta semana. B, Hacia la mitad de la cuarta semana. C, Al final de la cuarta semana.

Estructura básica del embrión de 4 semanas

Aspecto macroscópico

Hacia el final de la cuarta semana de gestación, el embrión, que todavía tiene una longitud aproximada de 4 mm, ha establecido los rudimentos de la mayor parte de los órganos y sistemas, excepto de los miembros (que todavía no existen) y del sistema urogenital (que ha desarrollado sólo los esbozos iniciales de los riñones embrionarios). Desde el punto de vista externo, el embrión tiene forma de C, con una fila prominente de somitos situada a lo largo de cada lado del tubo neural (figs. 6.21 y 6.22). Excepto por los rudimentos de los ojos y los oídos, y por la membrana bucofaríngea que está empezando a desaparecer (fig. 6.23), la cabeza no presenta otros aspectos característicos. En la región cervical son visibles los **arcos branquiales** (fig. 6.24; v. fig. 6.21B y C). El pedículo de fijación ocupa todavía una parte significativa de la pared corporal ventral, y por encima del mismo el corazón y el hígado causan una proyección prominente en los contornos de dicha pared. Por detrás del pedículo de fijación, el cuerpo muestra un afilamiento en una cola en espiral, que destaca en los embriones de esta edad.

Otra característica llamativa aunque poco conocida de dichos embriones es un anillo de ectodermo engrosado, denominado **cresta wolffiana**, que rodea la parte lateral del cuerpo (fig. 6.25). Su función no ha sido establecida, pero la cresta está en contacto con los primordios de muchas estructuras (p. ej., la nariz, los ojos, el oído interno, los arcos faríngeos, los miembros) que requieren interacciones tisulares para su desarrollo inicial. La cresta wolffiana está marcada molecularmente por la expresión de los miembros de la vía de señalización de Wnt. No se ha determinado todavía la función del ectodermo engrosado en la organogénesis inicial.

Sistema circulatorio

A las 4 semanas de edad, el embrión presenta un corazón funcional de dos cámaras, así como un sistema vascular sanguíneo constituido por tres arcadas circulatorias separadas (fig. 6.26). La primera es la **arcada circulatoria intraembrionaria**, organizada de manera similar a la de los peces. Un tracto de salida aórtico ventral procedente del corazón se ramifica en una serie de arcadas aórticas que pasan alrededor de la faringe, a través de las arcadas faríngeas, para después volver a unirse en una aorta dorsal bilateral que distribuye la sangre por todo el cuerpo. Un sistema de venas cardinales recoge la sangre y la devuelve al corazón a través de un infundíbulo de entrada común.

La segunda arcada, que suele denominarse **arcada vitelina** u **onfalomesentérica**, es básicamente un sistema circulatorio extraembrionario que irriga el saco vitelino (v. fig. 6.26). La tercera arcada circulatoria, también extraembrionaria, está constituida por los vasos asociados a la alantoides. En el ser humano, esta tercera arcada está formada por los **vasos umbilicales**, que discurren a través del pedículo de fijación y se extienden en una intrincada red en la placenta y en los tejidos coriónicos. Este grupo de vasos representa la auténtica interfase entre el embrión y la madre. Aunque las dos arcadas circulatorias extraembrionarias no persisten como tales tras el nacimiento, las porciones intraembrionarias de las mismas permanecen en forma de vasos o ligamentos en el cuerpo del adulto.

Derivados de las capas germinales embrionarias

Hacia el final de la cuarta semana de desarrollo, los primordios de la mayor parte de las estructuras y órganos corporales ya han sido establecidos, en muchos casos a consecuencia de interacciones inductivas locales. Cada una de las capas germinales embrionarias contribuye a la formación de muchas de estas estructuras. En la

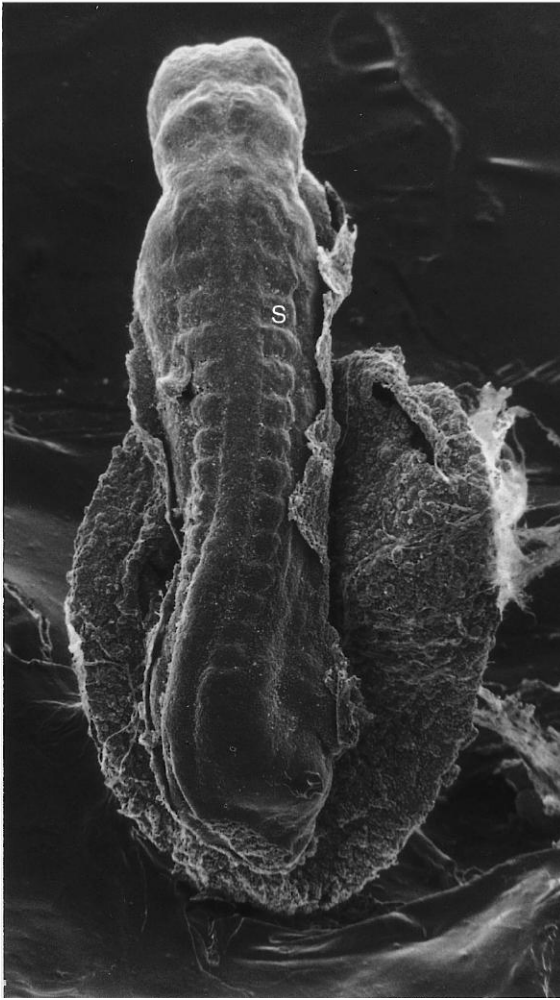


Fig. 6.22 Imagen de microscopía electrónica de barrido correspondiente a un embrión humano de 3 mm y de unos 26 días. S, somito. (De Jirásek JE: Atlas of human prenatal morphogenesis, *Ámsterdam*, 1983, *Martinus Nijhoff*.)

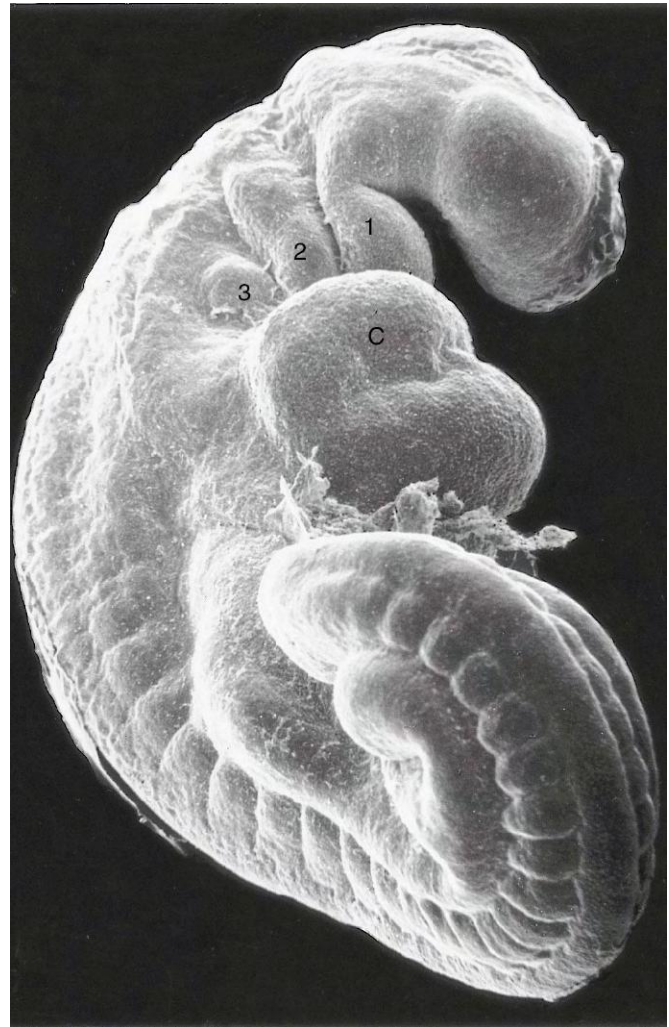

Fig. 6.24 Imagen de microscopía electrónica de barrido que presenta un embrión humano de 4 mm y de 30 días. C, corazón; Números de 1 a 3, arcos branquiales. (De Jirásek JE: Atlas of human prenatal morphogenesis, *Ámsterdam*, 1983, *Martinus Nijhoff*.)

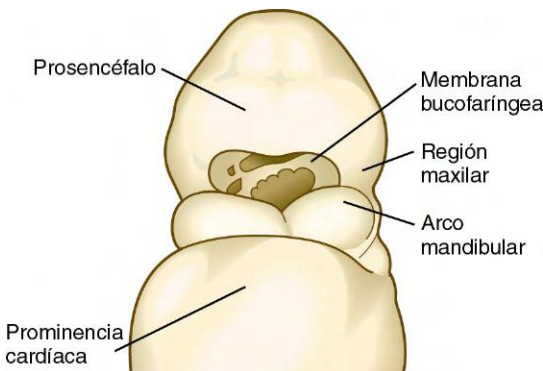


Fig. 6.23 Región facial de un embrión humano durante la cuarta semana de desarrollo, que muestra la degradación de la membrana bucofaríngea.

figura 6.27 se resumen los orígenes a partir de las capas germinales de la mayor parte de las estructuras principales del cuerpo embrionario. Esta figura pretende ser una guía para facilitar la contemplación de las estructuras específicas que se están estudiando en el contexto del conjunto corporal, más que algo que debería recordarse en esta fase. Los estudiantes han señalado que este tipo de tabla es útil para el repaso al final de un curso de embriología.

Resumen

- La respuesta de las células ectodérmicas dorsales frente a la inducción primaria es un engrosamiento, con formación de la placa neural. La neurulación consiste en el plegamiento sinclinal de la placa neural en puntos bisagra para dar lugar a un surco neural. Los lados opuestos del epitelio engrosado del surco neural se unen constituyendo un tubo neural. Los extremos craneal y caudal temporalmente abiertos del tubo neural son los neuroporos craneal y caudal.
- A nivel craneal, el tubo neural se subdivide en un cerebro primitivo de tres partes constituido por el prosencéfalo, el mesencéfalo y el rombencéfalo. La parte caudal del cerebro inicial también se subdivide en segmentos denominados neurómeros, de los cuales los rombómeros son los más destacados. En los rombómeros se expresan en un orden regular genes homeosecuencia específicos. Un centro de señal (el organizador ístmico) localizado en la unión entre el mesencéfalo y el rombencéfalo actúa mediante la producción de Wnt-1 a nivel anterior y de FGF-8 a nivel posterior.
- A medida que se cierra el tubo neural, las células de la cresta neural migran desde el epitelio neural y se diseminan por todo el cuerpo a lo largo de vías bien definidas. Las inducciones

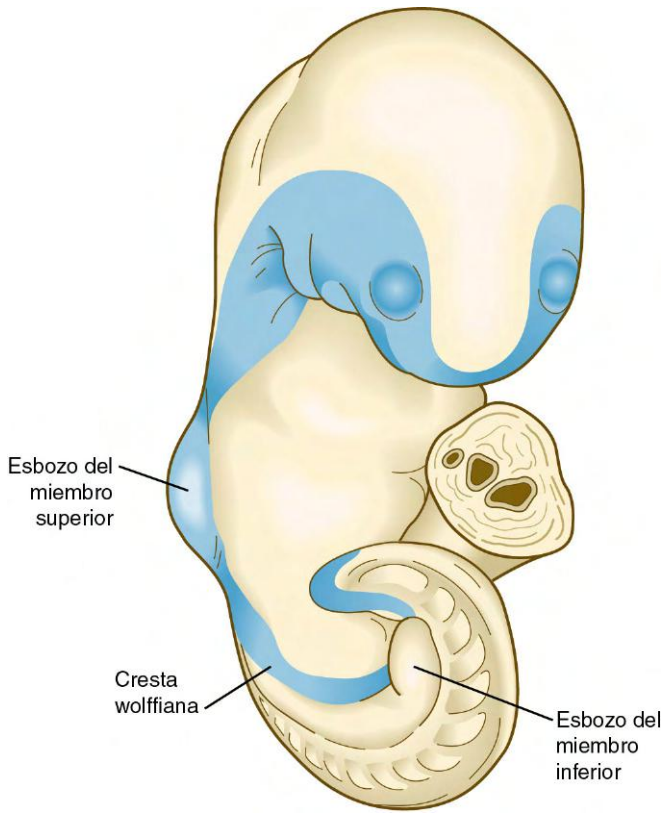


Fig. 6.25 Visión ventrolateral de un embrión humano de 30 somitos (4,2 mm) en la que se observa el anillo ectodérmico engrosado (azul). La porción del anillo que queda entre los esbozos de los miembros superior e inferior es la cresta wolffiana. (Basada en O’Rahilly R, Gardner E: Anat Embryol 148:1-23, 1975.)

- secundarias que actúan sobre el ectodermo de la región craneal dan lugar a la formación de varias series de placodas ectodérmicas, que son las precursoras de los órganos de los sentidos y de los ganglios sensitivos de los pares craneales.
- El mesodermo embrionario queda subdividido en tres columnas craneocaudales: el mesodermo paraaxial, el intermedio y el de la placa lateral. El primero es el tejido precursor de los somitos bilaterales y de los somítomeros. La segmentación del mesodermo paraaxial en somitos se produce por la acción de un mecanismo de reloj que da lugar a la expresión periódica de c-hairy y de otras moléculas a lo largo de la vía. A consecuencia de una serie compleja de interacciones inductivas que implican a numerosas moléculas de señal, los somitos epiteliales se subdividen en esclerotomos (precursores de los cuerpos vertebrales) y en dermomiotomos, que a su vez forman dermatomos (precursores de la dermis) y miotomos (precursores de los músculos axiales). En otras subdivisiones se encuentran células precursoras de los músculos de los miembros en las mitades laterales de los somitos, así como otras precursoras de los músculos axiales en las mitades mediales de los mismos. La mitad posterior de cada esclerotomo se une a la mitad anterior del somito caudal formando un cuerpo vertebral único.
 - El mesodermo intermedio constituye los órganos del sistema urogenital. El mesodermo lateral se subdivide formando el mesodermo somático (asociado al ectodermo) y el mesodermo espláncnico (asociado al endodermo). El espacio que queda entre ambos se convierte en el celoma. Los esbozos de los miembros se originan en el mesodermo lateral, y el mesodermo extraembrionario forma el pedículo de fijación.
 - Las células y los vasos sanguíneos se forman al principio a partir de los islotes sanguíneos localizados en la pared mesodérmica del saco vitelino. El corazón, que se origina en una

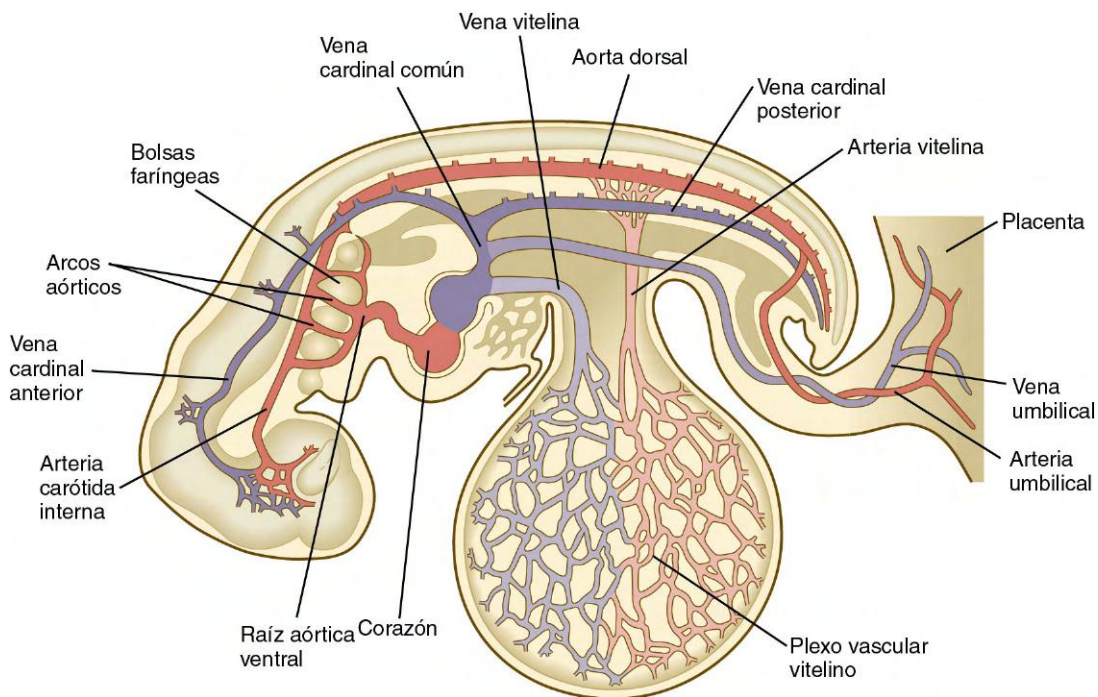


Fig. 6.26 Arcos vasculares en el embrión humano de 4 semanas.

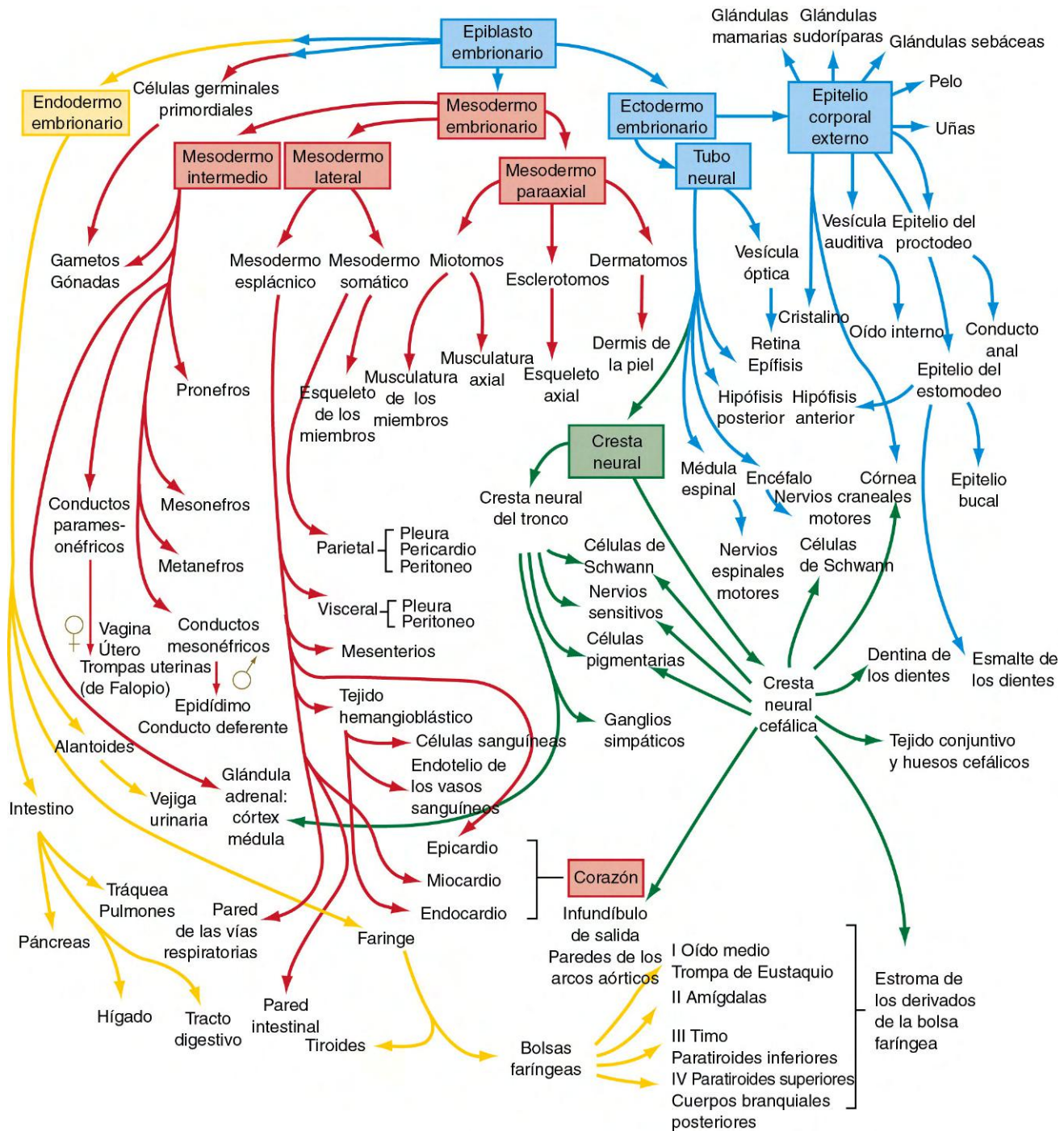


Fig. 6.27 Diagrama de flujo en el que se muestra la formación de los órganos y tejidos del embrión a partir de las capas germinales fundamentales. El color de las flechas se relaciona con la capa germinal que ha dado origen a la estructura en cuestión (v. fig. 4.1 respecto al código de colores).

región de mesodermo esplácnico con forma de herradura, situada por delante de la membrana bucofaringea, formados tubos a cada lado del intestino anterior. A medida que el intestino anterior adquiere su configuración, los dos tubos cardíacos se unen y constituyen un corazón tubular único, que comienza a latir más o menos a los 22 días de la fecundación.

- El endodermo embrionario está constituido al principio por el techo del saco vitelino. A medida que el embrión experimenta el plegamiento lateral, el intestino endodérmico forma los tubos craneal y caudal (intestino anterior y posterior), pero la región intermedia (intestino medio) permanece

abierta al saco vitelino por su parte ventral. La especificación regional del intestino comienza con señales Sonic hedgehog procedentes del endodermo de las aberturas intestinales, que son traducidas a gradientes de expresión génica *Hox* en el mesodermo adyacente. A medida que el intestino tubular sigue adoptando su configuración, la conexión con el saco vitelino queda atenuada y se forma el tallo vitelino. La boca futura (estomodeo) está separada del intestino anterior por una membrana bucofaringea, mientras que el intestino posterior lo está del proctodeo por la placa cloacal. Una evaginación ventral del intestino posterior forma el alantoides, que

en muchos animales es una adaptación para la eliminación de los desechos urinarios y respiratorios.

- En un embrión de 4 semanas, el sistema circulatorio comprende un corazón funcional de dos cámaras y un sistema vascular sanguíneo constituido por tres arcadas circulatorias. Además de la circulación intraembrionaria están la arcada circulatoria vitelina extraembrionaria (que irriga el saco vitelino) y la circulación umbilical (que se asocia al alantoides e irriga la placenta).

Preguntas de repaso

1. El esclerotomo se origina a partir de células localizadas en:

- A. La notocorda.
- B. El mesodermo paraaxial.
- C. El mesodermo intermedio.
- D. El mesodermo lateral.
- E. Ninguna de las anteriores.

2. La placa cardiogena se origina a partir de:

- A. El endodermo embrionario.
- B. El mesodermo somático.
- C. El mesodermo esplácnico.
- D. El mesodermo intermedio.
- E. La cresta neural.

3. ¿Qué estructura produce un estímulo de inducción que potencia la transformación del esclerotomo epitelial en mesénquima secundario?

- A. La cresta neural.
- B. Los somitos.
- C. Las placodas ectodérmicas.
- D. El endodermo embrionario.
- E. La notocorda.

4. ¿Cuál de las estructuras embrionarias siguientes no está segmentada?

- A. Los somitómeros.
- B. Los neurómeros.
- C. La notocorda.
- D. Los somitos.

5. El mesodermo intermedio es el precursor de:

- A. El sistema urogenital.
- B. El corazón.
- C. Los somitos.
- D. La pared corporal.
- E. Los cuerpos vertebrales.

6. ¿Qué fuerzas están implicadas en el plegamiento de la placa neural para formar el tubo neural?

7. ¿Qué función desempeñan los neurómeros en la formación del sistema nervioso central?

8. ¿A partir de qué estructuras se originan las células que constituyen los músculos esqueléticos?

9. ¿Dónde se forman las primeras células sanguíneas del embrión?

Bibliografía

- Abu-Issa R, Kirby ML: Heart field: from mesoderm to heart tube, *Annu Rev Cell Dev Biol* 23:45-58, 2007.
- Alexander T, Nolte C, Krumlauf R: *Hox* genes and segmentation of the hindbrain and axial skeleton, *Annu Rev Cell Dev Biol* 25:431-456, 2009.
- Andrew DJ, Ewald AJ: Morphogenesis of epithelial tubes: insights into tube formation, elongation, and elaboration, *Dev Biol* 341:34-55, 2010.
- Baker CVH, Bronner-Fraser M: Vertebrate cranial placodes, I: embryonic induction, *Dev Biol* 232:1-61, 2001.
- Bergquist H: Studies on the cerebral tube in vertebrates: the neuromeres, *Acta Zool* 33:117-187, 1952.
- Bothe I and others: Extrinsic versus intrinsic cues in avian paraxial mesoderm patterning and differentiation, *Dev Dyn* 236:2397-2409, 2007.
- Brent AE and others: A somitic compartment of tendon progenitors, *Cell* 113:235-248, 2003.
- Buckingham M, Meilhac S, Zaffran S: Building the mammalian heart from two sources of myocardial cells, *Nat Rev Genet* 6:826-835, 2005.
- Christ B, Huang R, Scaal M: Amniote somite derivatives, *Dev Dyn* 236:2382-2396, 2007.
- Christ B, Huang R, Scaal M: Formation and differentiation of the avian sclerotome, *Anat Embryol* 208:333-350, 2004.
- Christ B, Scaal M: Formation and differentiation of avian somite derivatives, *Adv Exp Med Biol* 638:1-41, 2008.
- Colas J-F, Schoenwolf GC: Towards a cellular and molecular understanding of neurulation, *Dev Dyn* 221:117-145, 2001.
- Dequéant M-L, others: A complex oscillating network of signaling genes underlies the mouse segmentation clock, *Science* 314:1595-1598, 2006.
- Deschamps J, van Nes J: Developmental regulation of the *Hox* genes during axial morphogenesis in the mouse, *Development* 132:2931-2942, 2005.
- Deyer LA, Kirby ML: The role of secondary heart field in cardiac development, *Dev Biol* 336:137-144, 2009.
- Diez del Corral R, Storey KG: Opposing FGF and retinoid pathways: a signalling switch that controls differentiation and patterning onset in the extending vertebrate body axis, *Bioessays* 26:857-869, 2004.
- Gibb S, Maroto M, Dale JK: The segmentation clock mechanism moves up a notch, *Trends Cell Biol* 20:593-600, 2010.
- Glover JS, Renaud J-S, Rijli FM: Retinoic acid and hindbrain patterning, *J Neurobiol* 66:705-725, 2006.
- Harvey RP, Rosenthal N, eds: *Heart development*, San Diego, 1999, Academic Press.
- Heath JK: Transcriptional networks and signaling pathways that govern vertebrate intestinal development, *Curr Top Dev Biol* 90:159-192, 2010.
- Holley SA: Vertebrate segmentation: snail counts the time until morphogenesis, *Curr Biol* 16:R367-R369, 2006.
- Imura T, Denans N, Porquie O: Establishment of *Hox* vertebral identities in the embryonic spine precursors, *Curr Top Dev Biol* 88:201-234, 2009.
- Jacobson AG: Somitomeres: mesodermal segments of the head and trunk. In Hanken J, Hall BK, eds: *The skull, vol 1, Development*, Chicago, 1993, University of Chicago Press.
- Kulesa PM and others: From segment to somite: segmentation to epithelialization analyzed within quantitative frameworks, *Dev Dyn* 236:1392-1402, 2007.
- Larson KC, Fuchtbauer E-M, Brand-Saberi B: The neural tube is required to maintain primary segmentation in the sclerotome, *Cells Tiss Organs* 182:12-21, 2006.
- Lewis SL, Tam PPL: Definitive endoderm of the mouse embryo: formation, cell fates, and morphogenetic function, *Dev Dyn* 235:2315-2329, 2006.
- Lumsden A, Krumlauf R: Patterning the vertebrate neuraxis, *Science* 274:1109-1115, 1996.
- Martinez S: The isthmus organizer and brain regionalization, *Int J Dev Biol* 45:367-371, 2001.
- Mittapalli VP and others: Arthrotome: a specific joint forming compartment in the avian somite, *Dev Dyn* 234:48-53, 2005.
- Müller F, O'Rahilly R: The timing and sequence of appearance of neuromeres and their derivatives in staged human embryos, *Acta Anat* 158:83-99, 1997.
- Nakatsu T, Uwabe C, Shiota K: Neural tube closure in humans initiates at multiple sites: evidence from human embryos and implications for the pathogenesis of neural tube defects, *Anat Embryol* 201:455-466, 2000.
- O'Rahilly R, Müller F: The origin of the ectodermal ring in staged human embryos of the first 5 weeks, *Acta Anat* 122:145-157, 1985.
- Ordahl CP: ed: Somitogenesis, part 1, *Curr Top Dev Biol* 47:1-316, 2000.
- Ordahl CP: ed: Somitogenesis, part 2, *Curr Top Dev Biol* 48:1-388, 2000.
- Özbudak EM, Pourquie O: The vertebrate segmentation clock: the tip of the iceberg, *Curr Opin Genet Dev* 18:317-323, 2008.
- Pourquie O: Vertebrate segmentation: from cyclic gene networks to scoliosis, *Cell* 145:650-663, 2011.
- Pourquie O: The vertebrate segmentation clock, *J Anat* 199:169-175, 2001.

- Raya A, Izpisua Balmonte JC: Left-right asymmetry in the vertebrate embryo: from early information to higher-level integration, *Nat Rev Genet* 7:283-293, 2006.
- Rhinn M, Brand M: The midbrain-hindbrain boundary organizer, *Curr Opin Neurobiol* 11:34-42, 2001.
- Rhinn M, Picker A, Brand M: Global and local mechanisms of forebrain and midbrain patterning, *Curr Opin Neurobiol* 16:5-12, 2006.
- Roberts DJ and others: Sonic hedgehog is an endodermal signal inducing *Bmp-4* and *Hox* genes during induction and regionalization of the chick hindgut, *Development* 121:3163-3174, 1995.
- Rossant JU, Tam PPL, eds: *Mouse development: patterning, morphogenesis, and organogenesis*, San Diego, 2002, Academic Press.
- Rubenstein JLR and others: The embryonic vertebrate forebrain: the prosomeric model, *Science* 266:578-580, 1994.
- Sawyer JM and others: Apical constriction: a cell shape change that can drive morphogenesis, *Dev Biol* 341:5-19, 2010.
- Scaal M, Christ B: Formation and differentiation of the avian dermomyotome, *Anat Embryol* 208:411-424, 2004.
- Schoenwolf GC: Histological and ultrastructural studies of secondary neurulation in mouse embryos, *Am J Anat* 169:361-376, 1984.
- Skoglund P, Keller R: Integration of planar cell polarity and ECM signaling in elongation of the vertebrate body plan, *Curr Opin Cell Biol* 22:589-596, 2010.
- Takahashi Y: Common mechanisms for boundary formation in somitogenesis and brain development: shaping the “chic” chick, *Int J Dev Biol* 49:221-230, 2005.
- Tam PPL, Quinlan GA, Trainor PA: The patterning of progenitor tissues for the cranial region of the mouse embryo during gastrulation and early organogenesis, *Adv Dev Biol* 5:137-200, 1997.
- Trainor PA, Krumlauf R: Patterning the cranial neural crest: hindbrain segmentation and *Hox* gene plasticity, *Nat Rev Neurosci* 1:116-124, 2000.
- Tremblay KD: Formation of the murine endoderm: lessons from the mouse, frog, fish, and chick, *Prog Mol Biol Transl Sci* 96:1-34, 2010.
- Tümpel S, Wiedemann LM, Krumlauf R: *Hox* genes and segmentation of the vertebrate hindbrain, *Curr Top Dev Biol* 88:103-137, 2009.
- Vincent SD, Buckingham ME: How to make a heart: the origin and regulation of cardiac progenitor cells, *Curr Top Dev Biol* 90:1-41, 2010.
- Wilson V, Olivera-Martinez I, Storey KG: Stem cells, signals and vertebrate body axis extension, *Development* 136:1591-1604, 2009.
- Winslow BB, Takimoto-Kimura R, Burke AC: Global patterning of the vertebrate mesoderm, *Dev Dyn* 236:2371-2381, 2007.
- Wurst W, Bally-Cuif L: Neural plate patterning: upstream and downstream of the isthmic organizer, *Nat Rev Neurosci* 2:99-108, 2001.
- Young T, Deschamps J: *Hox*, *Cdx*, and anteroposterior patterning in the mouse embryo, *Curr Top Dev Biol* 88:235-255, 2009.
- Zorn AM, Wells JM: Vertebrate endoderm development and organ formation, *Annu Rev Cell Dev Biol* 25:221-251, 2009.

Placenta y membranas extraembrionarias

Una de las características más típicas del desarrollo embrionario humano es la íntima relación que existe entre el embrión y la madre. El óvulo fecundado contiene poco más que el material genético. Para sobrevivir y crecer durante la vida intrauterina, el embrión debe mantener una relación en esencia parasitaria con el cuerpo de la madre, de forma que pueda conseguir el oxígeno y los nutrientes que necesita y eliminar sus desechos. También debe evitar el rechazo por el sistema inmunitario de la madre, que podría considerarlo un cuerpo extraño. Estos requerimientos se cumplen por medio de la placenta y las membranas extraembrionarias que rodean al embrión y actúan como la interfase entre éste y la madre.

Los tejidos que constituyen la interfase fetal-materna (**placenta** y **corion**) son derivados del **trofoblasto**, que se separa de la masa celular interna y rodea a los precursores celulares del embrión en sí mismo incluso mientras el cigoto en fase de segmentación discurre por la trompa uterina en su camino hacia la pared del útero para la implantación (v. [fig. 3.18](#)). Otros tejidos extraembrionarios proceden de la masa celular interna. Entre estos últimos se encuentran los siguientes: el **amnios** (un derivado ectodérmico), que constituye una cápsula protectora rellena de líquido alrededor del embrión; el **saco vitelino** (un derivado endodérmico), que en los embriones de los mamíferos ya no tiene una función principal nutritiva; el **alantoides** (un derivado endodérmico), cuya función es la eliminación de los desechos del embrión, y la mayor parte del **mesodermo extraembrionario**, que constituye el cordón umbilical, el tejido conjuntivo que soporta las membranas extraembrionarias y los vasos sanguíneos que irrigan estas estructuras.

Tejidos extraembrionarios

Amnios

El origen de la cavidad amniótica a partir del ectodermo de la masa celular interna en el embrión en fase de implantación se describe en el [capítulo 5](#) (v. [figs. 3.18](#) y [5.2](#)). A medida que el embrión temprano presenta los plegamientos craneocaudal y lateral, la membrana amniótica rodea al cuerpo del embrión como una bolsa llena de líquido ([fig. 7.1](#)), lo que hace que éste quede suspendido en un ambiente líquido durante todo el embarazo. El líquido amniótico actúa como un sistema de amortiguación frente a las lesiones mecánicas que podrían afectar al feto; además, facilita el crecimiento, permite los movimientos normales del mismo y lo protege frente a las adherencias.

La fina membrana amniótica está constituida por una capa única de células ectodérmicas extraembrionarias, revestida por otra capa no vascularizada de mesodermo extraembrionario. Al tiempo que tiene lugar el crecimiento fetal, la cavidad amniótica

se amplía de manera progresiva hasta que su contenido de líquido alcanza un máximo de casi 1 litro a las 33-34 semanas de gestación ([fig. 7.2](#)).

En muchos aspectos, el líquido amniótico puede considerarse como un trasudado diluido del plasma materno, aunque su origen y su dinámica de intercambio son aspectos complejos que no han sido detallados por completo. En la producción del líquido amniótico existen dos fases. La primera abarca las 20 primeras semanas de la gestación, y durante la misma la composición del líquido amniótico es muy similar a la de los líquidos fetales. A lo largo de este período la piel fetal está escasamente queratinizada, y hay pruebas de que tanto los líquidos como los electrolitos pueden presentar difusión libre a través del ectodermo embrionario de la piel. Además, la membrana amniótica en sí misma segrega líquidos, y diversos componentes del suero materno la atraviesan.

A medida que avanza la gestación (en especial después de la semana 20, cuando la epidermis fetal empieza a queratinizarse) aparecen cambios en el origen del líquido amniótico. No existe un acuerdo completo acerca de las fuentes del líquido amniótico (y de su contribución relativa) durante la segunda mitad de la gestación. Sin embargo, se sabe que se producen contribuciones cada vez mayores de orina fetal, de filtración procedente de los vasos sanguíneos maternos cercanos al corion liso (en estrecha aposición sobre la membrana amniótica en esta fase) y, posiblemente, de filtración de los vasos fetales en el cordón umbilical y en la placa coriónica.

Durante el tercer trimestre de embarazo el líquido amniótico se renueva por completo cada 3 horas, y en la gestación a término la tasa de intercambio de líquido puede aproximarse a 500 ml/hora. Aunque gran parte del líquido amniótico se intercambia a través de la membrana amniótica, la deglución fetal es un mecanismo significativo en las fases finales de la gestación, en las que el feto deglute unos 20 ml de líquido a la hora. En última instancia, el líquido amniótico deglutido alcanza el torrente sanguíneo fetal tras su absorción a través de la pared intestinal. El agua ingerida puede abandonar la circulación fetal a través de la placenta. Durante el período fetal, la orina excretada por el feto contribuye a la formación del líquido amniótico. En la [correlación clínica 7.1](#) se exponen los trastornos relacionados con la cantidad de líquido amniótico o con las concentraciones de distintas sustancias en el mismo.

Tradicionalmente, la membrana amniótica se ha desechado, junto con la placenta y otros tejidos extraembrionarios, después del nacimiento del niño. Sin embargo, recientemente se han encontrado importantes usos médicos para las membranas amnióticas. Debido a las propiedades antiinflamatorias y antiangiogénicas del amnios, las láminas amnióticas se han

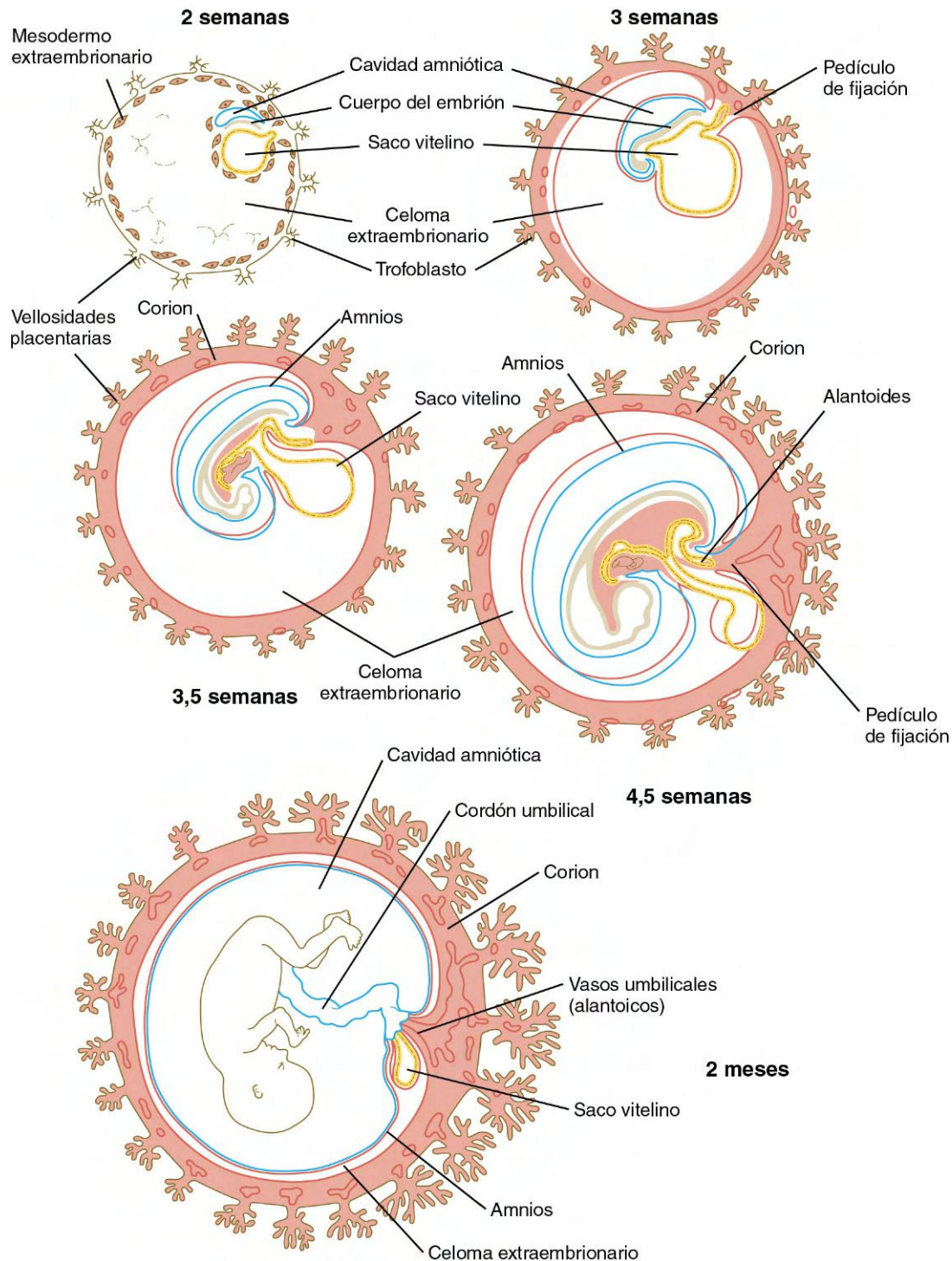


Fig. 7.1 Embriones humanos que muestran las relaciones entre el corion y otras membranas extraembrionarias. (Adaptada de Carlson BM: Patten's foundations of embryology, 6.ª ed., Nueva York, 1996, McGraw-Hill.)

utilizado para cubrir una variedad de heridas, especialmente las superficies quemadas durante la cirugía oftalmológica. El amnios, así como el líquido amniótico y otros tejidos placentarios, han demostrado ser una fuente importante de células madre capaces de diferenciarse en células de cada una de las tres capas germinales.

Saco vitelino

El saco vitelino, que está revestido por endodermo extraembrionario, se forma en una localización ventral respecto al embrión de dos capas cuando el amnios aparece en la parte dorsal del disco embrionario (v. fig. 5.2). A diferencia de lo que ocurre en las aves y los reptiles, el saco vitelino de los mamíferos es pequeño y carece

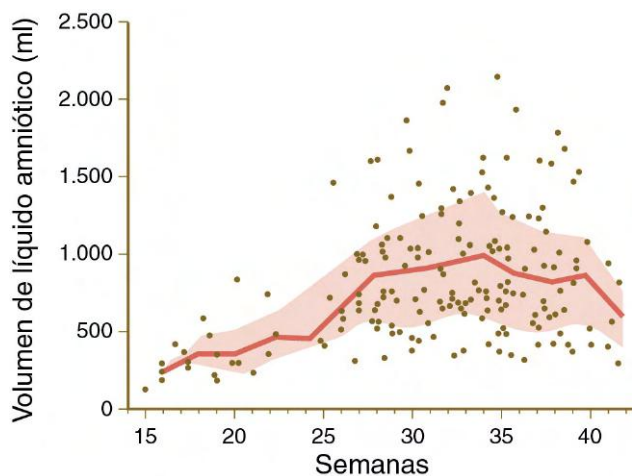


Fig. 7.2 Volúmenes de líquido amniótico en mujeres que están en diferentes semanas de la gestación. La línea y la zona sombreada representan la media \pm la desviación estándar. Los puntos representan los valores atípicos. (Datos de Queenan JT y cols.: Am J Obstet Gynecol 114:34-38, 1972.)

de vitelo. Aunque se trata de una estructura vestigial en términos de su función original como una importante fuente de nutrición, el saco vitelino sigue siendo vital para el embrión debido a otras funciones que desempeña. Tradicionalmente, el saco vitelino humano ha sido considerado como una estructura vestigial desde el punto de vista de la nutrición; algunas evidencias indican que, antes de que se establezca la circulación placentaria, nutrientes como el ácido fólico y las vitaminas A, B₁₂ y E se concentran en el saco vitelino y son absorbidos por endocitosis. Debido a que esta forma de **nutrición histotrófica** ocurre durante el período de la neurulación, se piensa que puede desempeñar un papel en la prevención de defectos del tubo neural (v. pág. 138 en el cap. 8).

Cuando aparece por primera vez, el saco vitelino forma una hemisfera fijada en la región ecuatorial por la pared dorsal del intestino primitivo (v. fig. 7.1). A medida que el embrión crece y experimenta el plegamiento lateral y la incurvación a lo largo del eje craneocaudal, la conexión entre el saco vitelino y el intestino en formación se atenúa en forma de un tallo con estrechamiento progresivo unido a un saco vitelino más esférico en su extremo distal. Durante las semanas siguientes, el tallo vitelino se hace muy largo y atenuado a medida que se incorpora al cuerpo del cordón umbilical. El saco vitelino, en sí mismo, se desplaza hasta la proximidad de la placa coriónica de la placenta (fig. 7.3).

El endodermo del saco vitelino está revestido en su parte externa por mesodermo extraembrionario bien vascularizado. Las células que se localizan en cada una de estas capas aportan componentes vitales para el cuerpo del embrión. Durante la tercera semana se pueden empezar a reconocer en el revestimiento del saco vitelino las **células germinales primordiales**, que se originan en el mesodermo extraembrionario cerca de la base del alantoides (v. fig. 1.1). Al poco tiempo, estas células migran hacia la pared del intestino y el mesenterio dorsal a medida que se dirigen hacia las gónadas, donde se diferencian en ovogonias o espermatogonias.

Mientras tanto, diversos grupos de células mesodérmicas extraembrionarias de la pared del saco vitelino se organizan en **islotos sanguíneos** (v. fig. 6.19), y muchas de las células se diferencian en células sanguíneas primitivas. La **hematopoyesis extraembrionaria** continúa en el saco vitelino hasta la sexta semana de gestación más o menos, cuando la actividad de formación de elementos sanguíneos pasa a localizaciones intraembrionarias, en especial al hígado.

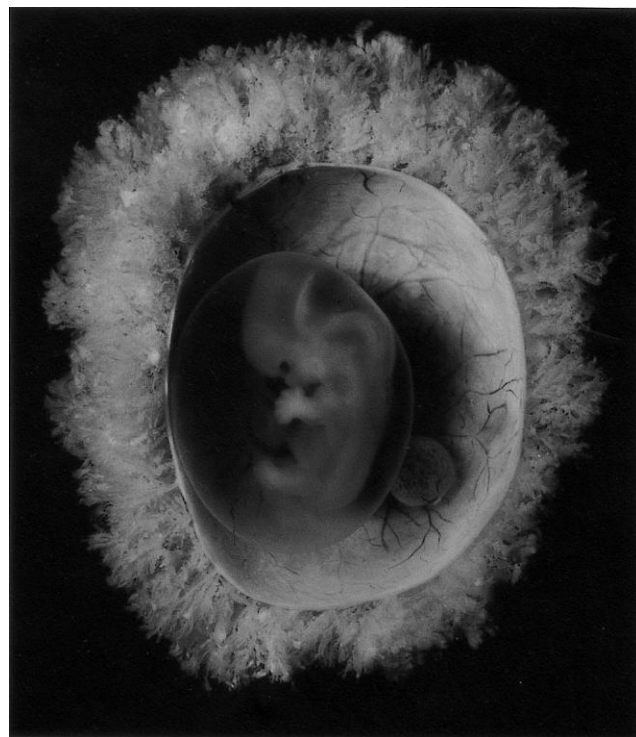


Fig. 7.3 Un embrión humano de 7 semanas rodeado por su amnios. El embrión fue expuesto mediante la sección y apertura del corion. La pequeña esfera que queda a la derecha del embrión es el saco vitelino. (Carnegie embryo n.º 8537A, cortesía de Chester Reather, Baltimore.)

A medida que se forma el intestino tubular, la zona de unión del tallo vitelino muestra una atenuación cada vez mayor, hasta que hacia la sexta semana pierde el contacto con el intestino. En un pequeño porcentaje de adultos quedan restos del conducto vitelino en forma de un cordón fibroso o de una evaginación del intestino delgado denominada **divertículo de Meckel** (v. fig. 15.15A). El saco vitelino en sí mismo puede persistir durante la mayor parte de la gestación, pero no se sabe si desempeña funciones específicas en el período fetal. Las porciones proximales de los vasos sanguíneos del saco vitelino (el arco circulatorio vitelino) persisten en forma de vasos que irrigan la región del intestino medio.

Alantoides

El alantoides se origina como una evaginación ventral del intestino posterior revestida por endodermo (v. fig. 7.1). En el embrión humano es sólo un vestigio de una estructura sacular de gran tamaño utilizada por los embriones de muchos mamíferos, aves y reptiles como órgano respiratorio principal y como depósito de los desechos urinarios. De manera similar al saco vitelino, el alantoides del ser humano mantiene sólo una función secundaria que, en este caso, es la respiración. En el ser humano esta función la realizan los vasos sanguíneos que se diferencian a partir de la pared mesodérmica del alantoides. Estos vasos forman el arco circulatorio umbilical, constituido por las arterias y venas que irrigan la placenta (v. fig. 6.26). (El destino posnatal de estos vasos se expone en el cap. 18.)

El alantoides que, por sí mismo, consiste en poco más que un cordón de células endodérmicas, está incluido en el cordón umbilical. En fases posteriores del desarrollo, la parte proximal del alantoides (denominada **uraco**) muestra continuidad con la vejiga urinaria en fase de formación (v. fig. 16.2). Tras el nacimiento, se transforma en un cordón fibroso denso

CORRELACIÓN CLÍNICA 7.1

Trastornos relacionados con el líquido amniótico

La cantidad normal de líquido amniótico en la gestación a término está entre 500 y 1.000 ml. Una cantidad excesiva (>2.000 ml) representa un **hidramnios**. Este trastorno se asocia a menudo a embarazos múltiples y a cuadros de **atresia esofágica** o **anencefalia** (una malformación congénita caracterizada por la presencia de defectos graves en la cabeza, acompañados con frecuencia por la imposibilidad de deglución [v. fig. 8.4]). Estas evidencias circunstanciales apoyan el importante papel que desempeña la deglución fetal en el equilibrio global del intercambio de líquido amniótico. Una cantidad escasa de líquido amniótico (<500 ml) constituye un **oligohidramnios**. Este trastorno se asocia a menudo a **agenesia renal** bilateral (ausencia de riñones), lo que indica la función que desempeña la excreción urinaria fetal en la dinámica del líquido amniótico. El oligohidramnios también puede ser consecuencia de la rotura prematura de la membrana amniótica, que tiene lugar en cerca del 10% de los embarazos.

En el líquido amniótico existen numerosos componentes tanto fetales como maternos; se han detectado en él más de 200 proteínas de origen materno y fetal. Con las herramientas analíticas disponibles en la actualidad, es posible obtener información abundante respecto al estado del feto mediante el estudio de la composición del líquido amniótico. La **amniocentesis** consiste en la extracción de una pequeña cantidad de líquido amniótico por medio de la introducción de una aguja a través del abdomen de la madre hasta

la cavidad amniótica. Como la cantidad de líquido amniótico en los embriones iniciales es escasa, la amniocentesis no se suele realizar hasta la decimotercera o decimocuarta semana de gestación. El líquido amniótico tiene propiedades bacteriostáticas que pueden explicar la baja incidencia de infecciones después de la amniocentesis.

Las células fetales presentes en el líquido amniótico pueden ser estudiadas mediante cultivo para la detección de diferentes defectos cromosómicos y metabólicos. Las técnicas más recientes permiten estudiar los cromosomas de las células recién obtenidas, sin necesidad de esperar 2 o 3 semanas para que crezcan en cultivo y proliferen hasta un nivel que permita el análisis genético. Además de la detección de defectos cromosómicos (p. ej., trisomía), es posible determinar el sexo del feto mediante análisis cromosómico directo. Muchas células del líquido amniótico han mostrado poseer propiedades de las células madre. En todo caso, las células madre amnióticas tienen una gran capacidad para diferenciarse en una amplia variedad de tipos de células maduras, como si de células madre embrionarias se tratara.

La presencia de una concentración elevada de **α -fetoproteína** (una proteína del sistema nervioso central) en el líquido amniótico es un potente indicador de un defecto del tubo neural. La madurez fetal se puede evaluar determinando la concentración de creatinina o el **cociente lecitina/esfingomielina** (que refleja el grado de madurez de los pulmones). El estudio del líquido amniótico también permite determinar la gravedad de la **eritroblastosis fetal** (enfermedad Rh).

(ligamento umbilical medio) que va desde la vejiga urinaria hasta la región umbilical (v. fig. 18.19).

Corion y placenta

La formación del complejo placentario representa un esfuerzo cooperativo entre los tejidos extraembrionarios del embrión y los endometriales de la madre. (Las fases tempranas de la implantación del embrión y la reacción decidual del endometrio se describen en el cap. 3.) Cuando la implantación se ha completado, el trofoblasto original que rodea al embrión ha experimentado una diferenciación en dos capas: el **citotrofoblasto** interno y el **sincitiotrofoblasto** externo (v. fig. 3.18D). Las lagunas existentes en el trofoblasto en expansión rápida se han rellenado con sangre materna, y las células del tejido conjuntivo endometrial han pasado por la reacción decidual (conteniendo cantidades abundantes de glucógeno y lípidos) en respuesta a la infiltración trofoblástica.

Formación de las vellosidades coriónicas

Durante las fases iniciales de la implantación del embrión, los tejidos trofoblásticos no muestran características morfológicas macroscópicas constantes; por ello, este período se denomina de **embrión prevellositario**. A finales de la segunda semana empiezan a tomar forma proyecciones citotrofoblásticas bien definidas denominadas **vellosidades primarias** (v. fig. 5.2). Poco tiempo después aparece una zona central mesenquimatosa en el interior de cada vellosidad en expansión, que en estos momentos se denomina adecuadamente **vellosidad secundaria** (fig. 7.4). Alrededor de la zona central mesenquimatosa de la vellosidad secundaria hay una capa completa de células citotrofoblásticas, y por fuera de ella se encuentra el sincitiotrofoblasto. Por definición, la vellosidad secundaria se convierte en una **vellosidad terciaria** cuando los vasos sanguíneos atraviesan su zona central mesenquimatosa y se forman nuevas ramas. Este evento tiene lugar hacia el final de la tercera semana de gestación.

Aunque cada vellosidad experimenta una ramificación considerable, la mayor parte de ellas mantienen el mismo plan estructural básico a lo largo de todo el embarazo. Mientras tiene lugar el establecimiento de las vellosidades placentarias, cerca de la interfase, entre el trofoblasto y el mesénquima extraembrionario subyacente, se expresan los genes ***Msx2*** y ***Dlx4*** (*distalless-4*) que contienen homeosecuencia. Estos factores de transcripción aparecen a menudo en zonas de interacción entre el epitelio y el mesénquima. El factor de transcripción **Gem-1**, que promueve una salida desde el ciclo celular, se expresa en los puntos de ramificación de las vellosidades. Las células citotrofoblásticas de cada lado de la región donde se expresa Gem-1 continúan su proliferación. Estas células constituyen la base celular de un nuevo brote vellosito.

La porción terminal de una vellosidad sigue siendo trofoblástica y está constituida por una masa sólida de citotrofoblasto denominada **columna celular citotrofoblástica** (v. fig. 7.4) y por una cubierta relativamente delgada de sincitiotrofoblasto. La vellosidad está bañada por sangre materna. Se produce un nuevo avance evolutivo en la punta de cada vellosidad cuando, bajo el efecto del ambiente local hipóxico, la columna celular citotrofoblástica se expande distalmente y penetra en la capa sincitiotrofoblástica (fig. 7.5). Estas células citotrofoblásticas comprimen de forma directa las células deciduales maternas y crecen sobre las mismas formando una capa celular completa, denominada **cubierta citotrofoblástica**, que rodea a todo el embrión. Las vellosidades que dan lugar a las extensiones citotrofoblásticas se denominan **vellosidades de anclaje** (v. fig. 7.4), debido a que representan los puntos reales de unión entre el complejo del embrión y los tejidos maternos.

Es importante comprender las relaciones globales entre los diferentes tejidos embrionarios y maternos en esta fase del desarrollo (v. fig. 7.5). El embrión, fijado por el **pedículo de fijación** o **cordón umbilical**, permanece suspendido de manera eficaz en la **cavidad coriónica**. Ésta se encuentra rodeada por la **placa coriónica**, constituida por mesodermo extraembrionario

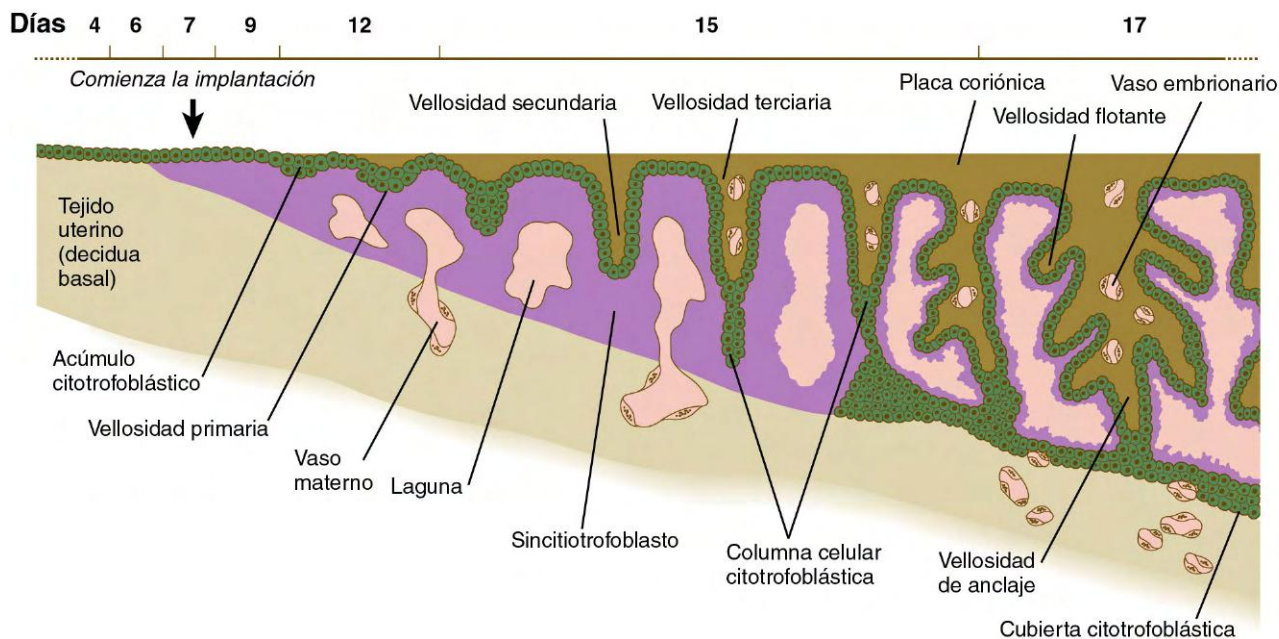


Fig. 7.4 Fases en la formación de una vellosidad coriónica; la secuencia comienza con un acúmulo citotroblástico en la parte izquierda, que progresa en el tiempo hasta convertirse en una vellosidad de anclaje en la parte derecha.

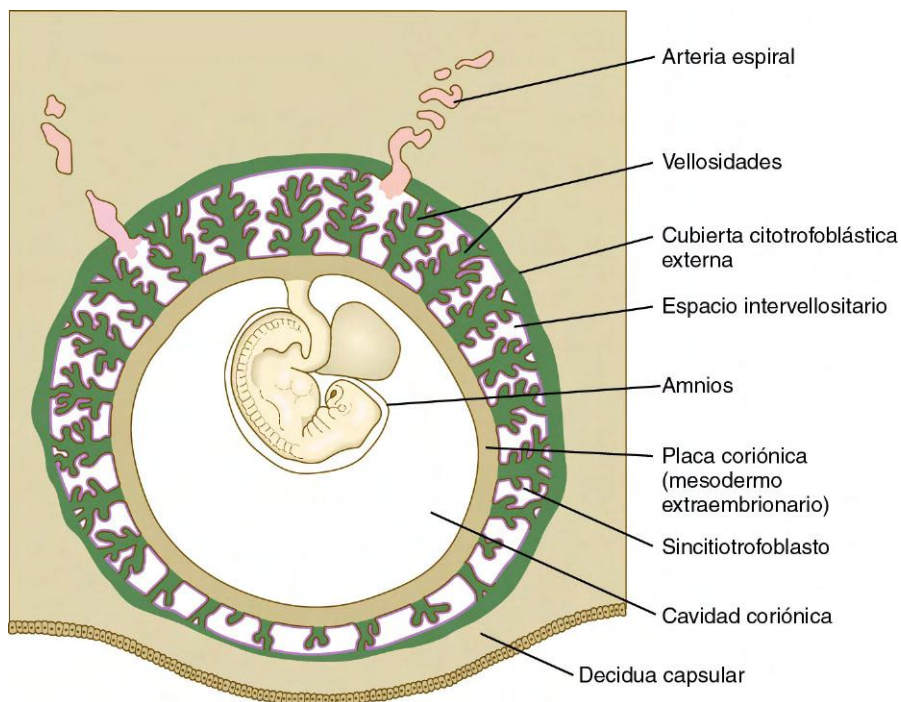


Fig. 7.5 Aspecto general de un embrión de 5 semanas. Además de sus membranas se observan las relaciones entre la placa coriónica, las vellosidades y la cubierta citotroblástica externa.

junto con trofoblasto. Las vellosidades coriónicas se extienden hacia el exterior de la placa coriónica, y su cobertura trofoblástica forma un continuo con la de la propia placa coriónica. Las vellosidades y la superficie externa de la placa coriónica están bañadas en un mar de sangre materna que se renueva de manera continua. Debido a ello, la placenta humana se considera de **tipo hemocorial***.

Aunque las vellosidades coriónicas tienen una estructura muy compleja, se puede equiparar el aspecto básico de una de ellas al del sistema radical de una planta. La vellosidad de anclaje es equivalente a la raíz central y se une a la cubierta citotroblástica externa por medio de las columnas celulares citotroblásticas. Las ramas que quedan sin fijar de las **vellosidades flotantes** (v. [fig. 7.12](#)) se mueven libremente en la sangre materna que llena el espacio entre la placa coriónica y la cubierta citotroblástica externa. Todas las superficies de las vellosidades, la placa coriónica y la cubierta citotroblástica en contacto con la sangre materna están revestidas por una capa continua de sincitiotroblasto.

*Otros mamíferos tienen diferentes adaptaciones de las capas tisulares, para permitir el paso de sustancias, en el intercambio entre la madre y el feto. Por ejemplo, en una placenta epiteliocorial, como la del cerdo, el componente fetal de la misma descansa en el epitelio uterino, en lugar de estar bañada directamente en sangre materna.

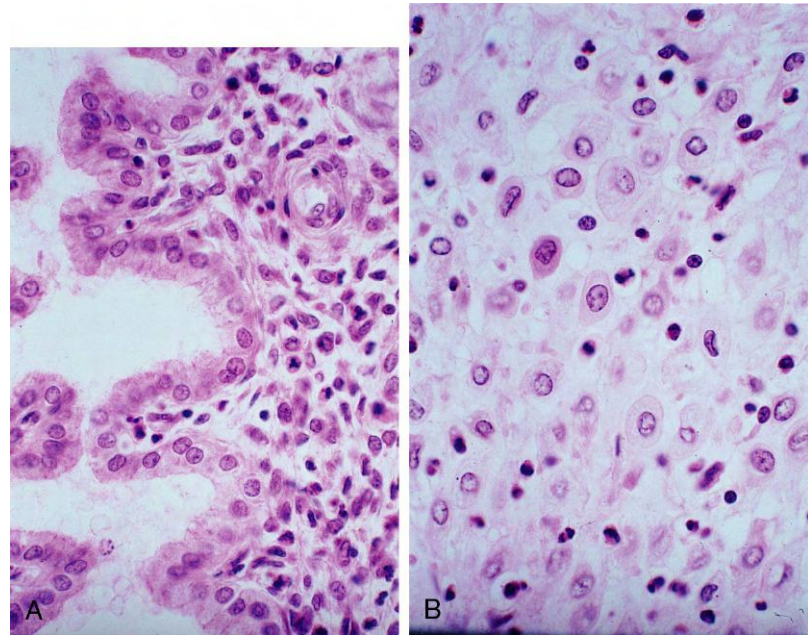


Fig. 7.6 **A**, Corte histológico a través del endometrio durante la fase secretora tardía del ciclo endometrial. A la izquierda se observa una glándula uterina de gran tamaño con un borde epitelial irregular. A la derecha se pueden ver las células del estroma con núcleos compactos y citoplasma escaso. **B**, Estroma endometrial con reacción decidual. Se observan la ampliación del citoplasma y los núcleos menos compactos de las células deciduales. (Tinción de hematoxilina y eosina.) (Cortesía de D. MacCallum, Ann Arbor, Mich.)

Establecimiento de la circulación uteroplacentaria

Uno de los componentes clave en el desarrollo de la interfase entre el embrión y la madre es el establecimiento de una **circulación uteroplacentaria**, que actúa como medio para el aporte de nutrientes y oxígeno, así como para la eliminación de los desechos del embrión. Estas funciones se llevan a cabo mediante la erosión de las paredes de las **arterias espirales** del útero y su modificación, de manera que a medida que crece el embrión estas arterias pueden proporcionar un flujo sanguíneo de presión baja cada vez mayor, con el objeto de bañar la superficie sincitiotrofoblástica de la placenta (v. fig. 7.10). Las **células citotrofoblásticas infiltrantes** especializadas, que migran desde las vellosidades de anclaje, infiltran las arterias espirales (pero no las venas) y producen modificaciones significativas en sus paredes a través de la secreción de una matriz extracelular especializada y del desplazamiento de muchos de los elementos celulares normales de las arterias espirales. El resultado es que las arterias se ensanchan, pero la sangre que sale a través de sus extremos abiertos lo hace con una presión mucho menor que la presión arterial normal.

El primer líquido materno que baña el trofoblasto embrionario no es muy celular y su tensión de oxígeno es baja. Durante este período los hematíes fetales contienen hemoglobina embrionaria, que está adaptada para la fijación de oxígeno a tensión baja.

La hipoxia estimula la aparición de mitosis en las células citotrofoblásticas. Ésta puede ser una de las condiciones ambientales que facilitan el rápido crecimiento del citotrofoblasto durante el período embrionario inicial. Tras las 12 semanas, cuando la sangre materna existente en el espacio placentario contiene un elevado número de hematíes y muestra una oxigenación mayor, los hematíes fetales sufren un cambio de isoforma y comienzan a producir hemoglobina fetal, que requiere una tensión de oxígeno mayor para fijar de manera eficaz dicho oxígeno. La sangre materna que sale de las arterias espirales pasa libremente a través de los espacios intervallosarios y baña las superficies de las vellosidades. Después, la sangre materna es recogida

por los extremos abiertos de las venas uterinas, que también atraviesan la cubierta citotrofoblástica (v. fig. 7.10).

Relaciones macroscópicas entre los tejidos coriónicos y deciduales

A los pocos días de la implantación del embrión, las células estromales del endometrio experimentan una destacada transformación denominada **reacción decidual***. Después de que las células del estroma aumentan de volumen debido a la acumulación de glucógeno y lípidos en su citoplasma, se denominan **células deciduales** (fig. 7.6). La reacción decidual se extiende a todas las células del estroma en las capas superficiales del endometrio. La decidua materna recibe denominaciones de carácter topográfico según su localización respecto al embrión.

El tejido decidual que cubre al embrión y a la vesícula coriónica se denomina **decidua capsular**, mientras que la decidua que queda situada entre la vesícula coriónica y la pared uterina se denomina **decidua basal** (fig. 7.7). Con el crecimiento continuado del embrión, esta última se incorpora al componente materno de la placenta definitiva. La decidua restante, constituida por tejido endometrial decidualizado en los lados del útero no ocupados por el embrión, constituye la **decidua parietal**.

En embriología humana, el **corion** se define como la capa constituida por el trofoblasto y el mesodermo extraembrionario subyacente (v. fig. 7.1). El corion forma una cubierta completa (**vesícula coriónica**) que rodea al embrión, al amnios, al saco vitelino y al pedículo de fijación. Durante el período inicial tras la implantación, las vellosidades primarias y secundarias se proyectan de forma casi uniforme en toda la superficie externa de la vesícula coriónica. Sin embargo, la formación de las vellosidades terciarias es asimétrica y la infiltración de la parte central citotrofoblástica de las vellosidades primarias por parte del

*El término «decidua» se refiere a los tejidos que se eliminan durante el parto. Entre ellos están los extraembrionarios y las capas superficiales del tejido conjuntivo y el epitelio endometriales.

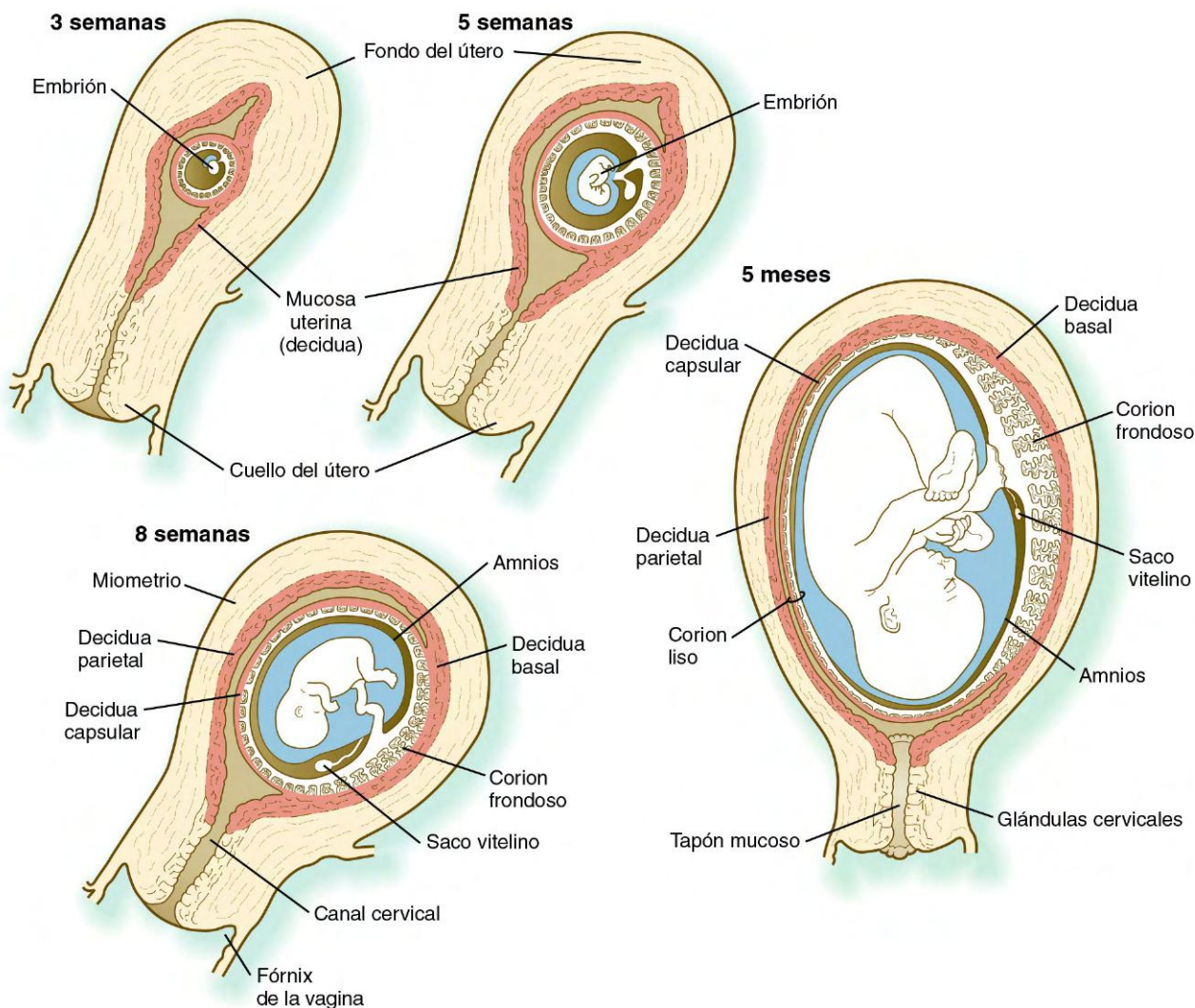


Fig. 7.7 Relaciones entre el embrión y la decidua materna (color rosado) desde las primeras semanas del embarazo y hasta el quinto mes. En el feto de 5 meses la placenta está representada por el tejido blanquecino que queda a la derecha del feto. (Adaptada de Carlson BM: Patten's foundations of embryology, 6.ª ed., Nueva York, 1996, McGraw-Hill.)

mesénquima y de los vasos sanguíneos embrionarios tiene lugar de modo preferente en las vellosidades primarias localizadas más cerca de la decidua basal. A medida que estas vellosidades siguen creciendo y ramificándose, las situadas en el lado opuesto (el polo abembrionario) de la vesícula coriónica no muestran este desarrollo y terminan atrofiándose mientras el embrión en crecimiento protruye en la cavidad uterina (v. fig. 7.7). La región que contiene las vellosidades coriónicas en expansión y que al final se convierte en la placenta es el denominado **corion frondoso**. El resto del corion, que en última instancia muestra un aspecto liso, es el **corion liso** (fig. 7.8).

Un mecanismo sugerido para la formación del corion liso se basa en el estrés oxidativo. La tasa normal de oxígeno en el embrión temprano es del 3%, en comparación con el nivel normal del 21% de oxígeno existente en la atmósfera. En la región del corion liso, las arterias espirales uterinas no están tan herméticamente selladas con tapones citotrofoblástico como ocurrirá en la futura placenta. Esta situación conduce a un aumento significativo en la concentración local de oxígeno, lo que provoca la degeneración del sincitiotrofoblasto que cubre las vellosidades y la regresión de la circulación capilar dentro de las mismas, como consecuencia del estrés oxidativo.

El crecimiento global de la vesícula coriónica (fig. 7.9), con su protrusión en la luz uterina, empuja de manera progresiva a la decidua capsular, alejándola cada vez más de los vasos sanguíneos endometriales. Hacia el final del primer trimestre, dicha decidua capsular sufre una atrofia intensa. Durante el mes siguiente empiezan a desaparecer partes de la decidua capsular atrofada, dejando el corion liso en contacto directo con la decidua parietal del lado opuesto del útero (v. fig. 7.7). Hacia la mitad de la gestación, la decidua capsular se ha fusionado con los tejidos de la parietal, y ocupa así de manera eficaz la cavidad uterina original. Mientras que el corion liso y la decidua capsular experimentan una atrofia progresiva, la placenta adopta su configuración definitiva y actúa como el órgano principal de intercambio entre la madre y el embrión.

Formación y estructura de la placenta madura

A medida que se hace más destacada la distinción entre el corion frondoso y el corion liso, se pueden definir los límites de la placenta en sí misma. La placenta está constituida por

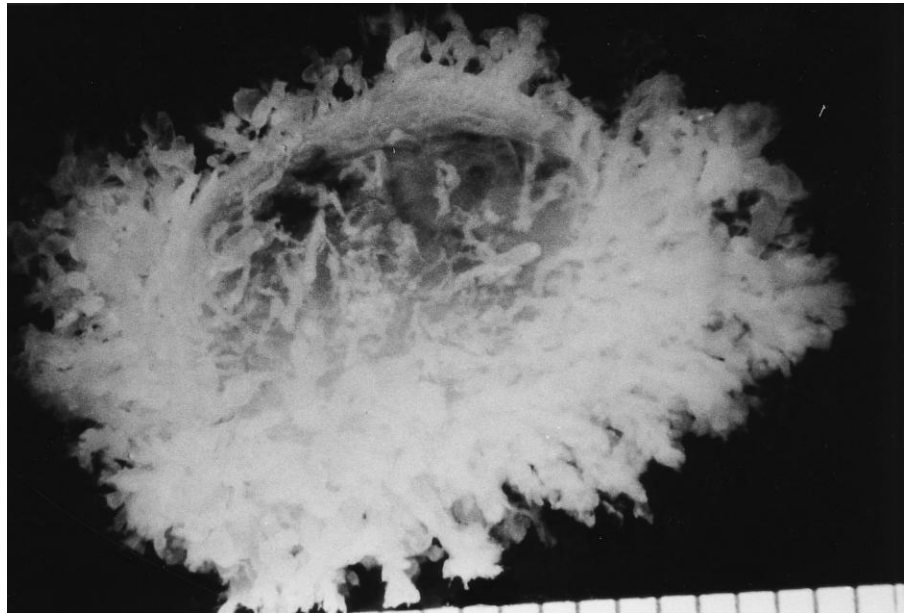


Fig. 7.8 Formación inicial del corion liso. La pequeña zona desnuda que se observa en esta imagen de una vesícula coriónica humana es una región donde se han atrofiado las vellosidades coriónicas. Esta zona aumenta de tamaño a lo largo de las semanas siguientes. (De Gilbert-Barness E, ed.: Potter's pathology of the fetus and infant, St. Louis, 1997, Mosby.)

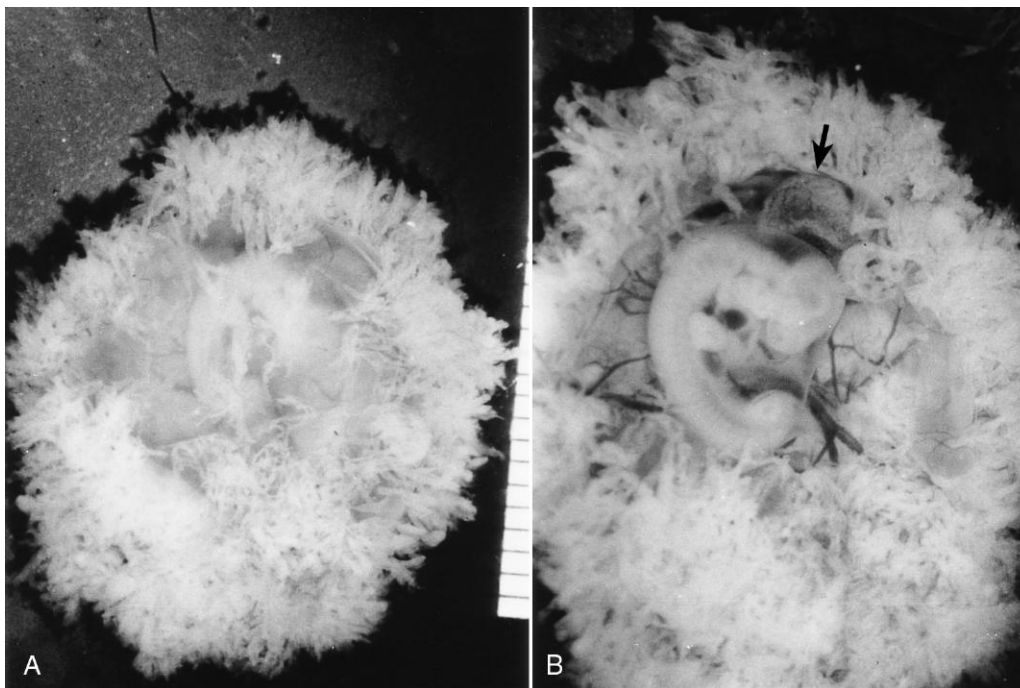


Fig. 7.9 A, Vesícula coriónica intacta que contiene un embrión en la cuarta semana de desarrollo. El perfil del embrión se puede observar a través de la región más adelgazada del corion liso. **B,** Vesícula coriónica abierta en cuyo interior se observa la disposición del embrión. El saco vitelino aparece indicado por la flecha. (De Gilbert-Barness E, ed.: Potter's pathology of the fetus and infant, St. Louis, 1997, Mosby.)

un componente fetal y otro materno (fig. 7.10). El componente fetal es la parte de la vesícula coriónica representada por el corion frondoso. Se compone de la pared del corion, denominada **placa coriónica**, y de las vellosidades coriónicas que se originan en esta región. El componente materno está representado por la decidua basal, pero la cobertura de ésta es la cubierta citotrofoblástica externa de origen fetal. El espacio intervellositario que queda entre los componentes fetal y materno de la placenta está ocupado por sangre materna que circula libremente. En consonancia con su función

principal como órgano que media en el intercambio entre los sistemas circulatorios del feto y de la madre, la estructura global de la placenta está organizada para proporcionar una superficie muy extensa ($>10\text{ m}^2$) destinada a este intercambio.

Estructura de la placenta madura

La placenta madura tiene forma de disco, con un grosor de 3 cm y un diámetro de unos 20 cm (tabla 7.1). La placenta típica pesa alrededor de 500 g. El lado fetal de la

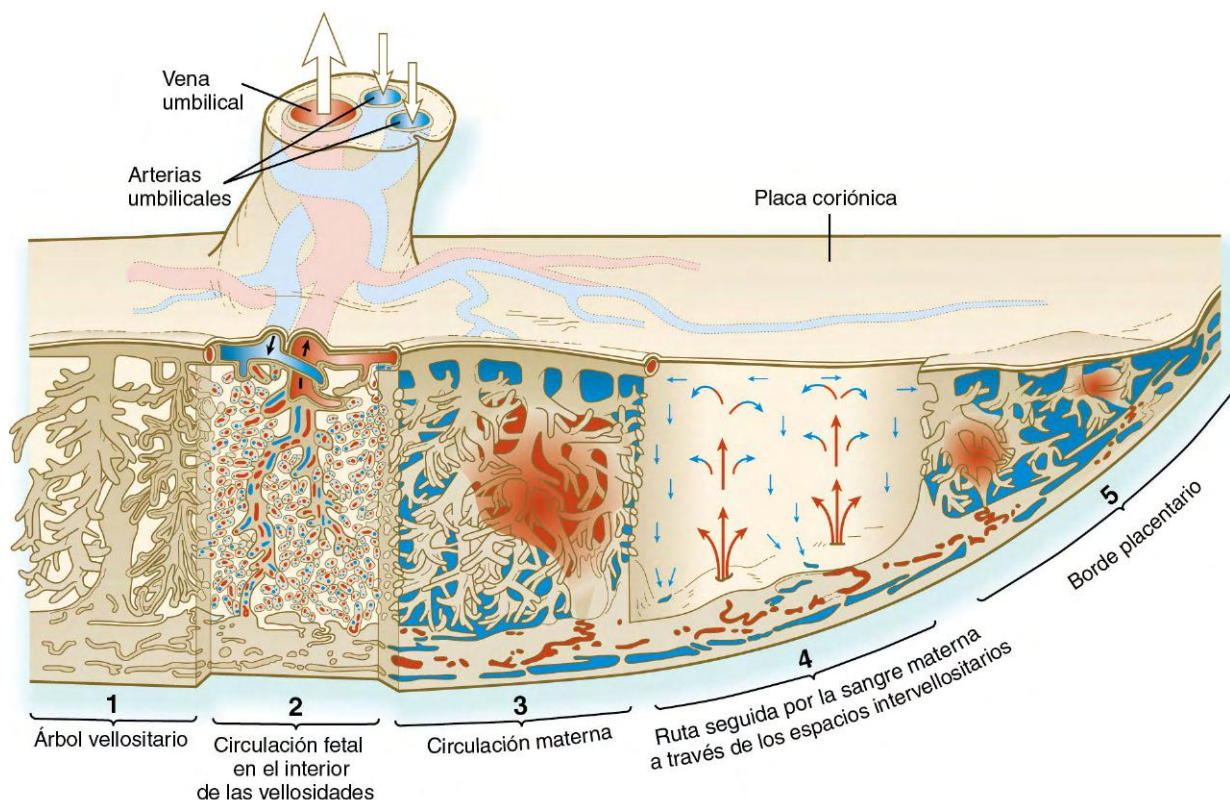


Fig. 7.10 Estructura y circulación de la placenta humana madura. La sangre se introduce en los espacios intervellositarios procedente de los extremos abiertos de las arterias espirales uterinas. Tras bañar las vellosidades, la sangre (azul) drena a través de las venas endometriales. (De Bloom W, Fawcett DW: Textbook of histology, Filadelfia, 1986, Saunders.)

Tabla 7.1 Placenta en desarrollo

Edad del embrión (semana tras la fecundación)	Diámetro placentario (mm)	Peso placentario (g)	Grosor placentario (mm)	Longitud del cordón umbilical (mm)	Peso del embrión / peso placentario (g)	Masa vellositaria (g)	Superficie vellositaria total (cm ²)	Distancia de difusión desde la circulación materna a la fetal (μm)	Grosor trofoblástico medio de las vellosidades (μm)
6	—	6	—	—	0,18	5	830	55,9	15,4
10	—	26	—	—	0,65	18	3.020	—	—
14	70	65	12	180	0,92	28	5.440	40,2	9,6
18	95	115	15	300	2,17	63	14.800	27,7	9,9
22	120	185	18	350	3,03	102	28.100	21,6	7,4
26	145	250	20	400	4,00	135	42.200	—	—
30	170	315	22	450	4,92	191	72.200	20,6	6,9
34	195	390	24	490	5,90	234	101.000	11,7	5,2
38	220	470	25	520	7,23	273	125.000	,8	4,1

Adaptada de Kaufmann P, Scheffen I: En Polin R, Fox W, eds.: *Fetal and neonatal physiology*, vol. 1, Filadelfia, 1992, Saunders, pág. 48.

placenta es brillante debido a la aposición de la membrana amniótica. Desde el lado fetal son evidentes la fijación del cordón umbilical a la placa coriónica y las grandes ramas placentarias de las arterias y venas umbilicales que salen de la misma.

El lado materno de la placenta tiene un aspecto mate y está subdividido en hasta 35 lóbulos. Los surcos que quedan entre

los lóbulos están ocupados por los tabiques placentarios, que se originan a partir de la decidua basal y se extienden hacia la placa basal. En cada lóbulo placentario hay varios cotiledones, cada uno de los cuales contiene una vellosidad precursora principal con todas sus ramas. El espacio intervellositario de cada lóbulo representa un compartimento casi aislado de la circulación materna respecto a la placenta.

Cordón umbilical

El pedículo de fijación, que originalmente muestra una base amplia, se alarga y muestra un estrechamiento relativo a medida que evoluciona la gestación. El cordón umbilical se convierte en el conducto para los vasos umbilicales que discurren por toda su longitud entre el feto y la placenta (v. fig. 7.10). Los vasos umbilicales están incluidos en un tejido conjuntivo mucoso que a menudo se denomina **gelatina de Wharton**.

El cordón umbilical, que suele alcanzar una longitud de 50 a 60 cm hacia el final de la gestación, está típicamente retorcido muchas veces. Estos giros se pueden observar en el estudio macroscópico de los vasos sanguíneos umbilicales. Más o menos en el 1% de los embarazos a término el cordón umbilical muestra nudos verdaderos. Si éstos se estiran a consecuencia de los movimientos fetales pueden ser causa de anoxia e incluso de fallecimiento del feto.

En ocasiones el cordón contiene dos venas umbilicales, cuando la vena derecha no experimenta su proceso degenerativo normal. Cerca del 0,5% de los cordones umbilicales maduros contiene sólo una arteria umbilical. Este trastorno se asocia a una incidencia del 15% al 20% de malformaciones cardiovasculares en el feto.

Circulación placentaria

Tanto el feto como la madre contribuyen a la circulación placentaria (v. fig. 7.10). La circulación fetal está contenida en el sistema de los vasos umbilicales y placentarios. La sangre fetal alcanza la placenta a través de dos arterias umbilicales, que se ramifican por toda la placa coriónica. Las ramas más pequeñas de estas arterias llegan a las vellosidades coriónicas y forman redes capilares en las ramas terminales de las vellosidades coriónicas, donde tiene lugar el intercambio de sustancias con la sangre materna (v. fig. 7.14). A partir de los lechos capilares de las vellosidades, los vasos sanguíneos se consolidan en ramas venosas cada vez más grandes. Estas ramas discurren a través de la placa coriónica hacia la vena umbilical única de gran calibre y de ahí hacia el feto.

A diferencia de lo que ocurre con la circulación fetal, que está contenida por completo en los vasos sanguíneos, el aporte vascular de la madre a la placenta es una especie de laguna de circulación libre que no está contenida en las paredes vasculares. Debido a la actividad infiltrativa del trofoblasto, entre 80 y 100 arterias espirales del endometrio se abren directamente en los espacios intervlosarios y bañan las vellosidades en unos 150 ml de sangre materna, que se renueva 3 o 4 veces cada minuto.

La sangre materna entra en el espacio intervlosario con una presión reducida a causa de los tapones de citotrofoblasto que ocuyen de manera parcial las luces de las arterias espirales. No obstante, la presión arterial materna es suficiente para forzar a la sangre arterial materna oxigenada a que se dirija a la base de los árboles de vellosidades en la placa coriónica (v. fig. 7.10). La presión global de la sangre placentaria materna se aproxima a 10 mmHg en el útero relajado. A partir de la placa coriónica, la sangre discurre sobre las vellosidades terminales a medida que vuelve a las vías de flujo venoso localizadas en la placa decidual (materna) de la placenta. Un flujo adecuado de sangre materna a la placenta es vital para el crecimiento y desarrollo del feto, de manera que su disminución hace que el feto tenga un tamaño pequeño.

En las vellosidades terminales (flotantes), los capilares fetales se localizan cerca de la superficie trofoblástica para facilitar el intercambio entre la sangre fetal y la materna (fig. 7.11). La barrera placentaria de la placenta madura está formada

por el sincitiotrofoblasto, su lámina basal, la lámina basal de los capilares fetales y el endotelio capilar. A menudo, las dos láminas basales parecen estar fusionadas. En los embriones de menos edad hay una capa de citotrofoblasto en la barrera placentaria, pero hacia el cuarto mes la capa citotrofoblástica comienza a desaparecer, en un proceso que se completa en torno al quinto mes.

Estructura de una vellosidad coriónica madura

Las vellosidades coriónicas maduras constituyen una masa muy compleja de ramificaciones en apariencia entremezcladas (fig. 7.12). La parte central de una vellosidad está constituida por vasos sanguíneos y por mesénquima con una composición similar a la del cordón umbilical (v. fig. 7.11). Entre las células mesenquimatosas se sitúan grandes **células de Hofbauer** dispersas, que actúan como macrófagos fetales.

La parte central de la vellosidad está cubierta por una capa continua de sincitiotrofoblasto con una cantidad mínima de células citotrofoblásticas bajo la misma. La superficie del sincitiotrofoblasto está cubierta a su vez por un número extraordinario de microvellosidades (más de mil millones por cm^2 a término), lo que incrementa en gran medida la superficie total de la placenta (fig. 7.13). El tamaño y la densidad de las microvellosidades no son constantes, sino que se modifican al avanzar la edad de la placenta y al cambiar las condiciones ambientales. Por ejemplo, en condiciones de nutrición materna escasa o de dificultad para el transporte de oxígeno aumenta la prominencia de las microvellosidades. La falta de adaptación de estas microvellosidades a las condiciones adversas puede hacer que el recién nacido presente un peso bajo al nacer.

La superficie trofoblástica no es homogénea, sino que parece disponerse en territorios. Entre los muchos componentes funcionales de la superficie de las microvellosidades se encuentran 1) numerosos sistemas de transporte para sustancias, que van desde iones a macromoléculas, 2) receptores de hormonas y de factores de crecimiento, 3) enzimas y 4) numerosas proteínas cuya función es casi desconocida. La superficie placentaria muestra deficiencia o ausencia de antígenos principales de histocompatibilidad, lo que parece desempeñar un papel en la protección del feto y de las membranas fetales frente al rechazo inmunitario por parte de la madre. En consonancia con su función activa, tanto de síntesis como de transporte, el sincitiotrofoblasto muestra una gran densidad y variedad de orgánulos subcelulares.

Fisiología placentaria

El transporte de sustancias desde la placenta hasta la sangre materna que la baña y viceversa se ve facilitado por la gran superficie de la placenta, que pasa de 5 m^2 a las 28 semanas hasta casi 11 m^2 a término. Más o menos del 5% al 10% de la superficie placentaria humana consiste en áreas dispersas donde la barrera entre la sangre fetal y la materna es extremadamente fina y tiene sólo unas pocas micras. Estas zonas, que en ocasiones se denominan **placas epiteliales**, parecen ser adaptaciones morfológicas para facilitar la difusión de sustancias entre las circulaciones fetal y materna (fig. 7.14).

El intercambio de sustancias tiene lugar en ambas direcciones a través de la placenta. La mayor parte de las sustancias que pasan de la madre al feto son oxígeno y nutrientes. La placenta representa el mecanismo para la eliminación final del dióxido de carbono y de otros materiales de desecho fetales hacia la circulación materna. En algunas circunstancias también es posible transferir a través de la placenta otras sustancias, algunas

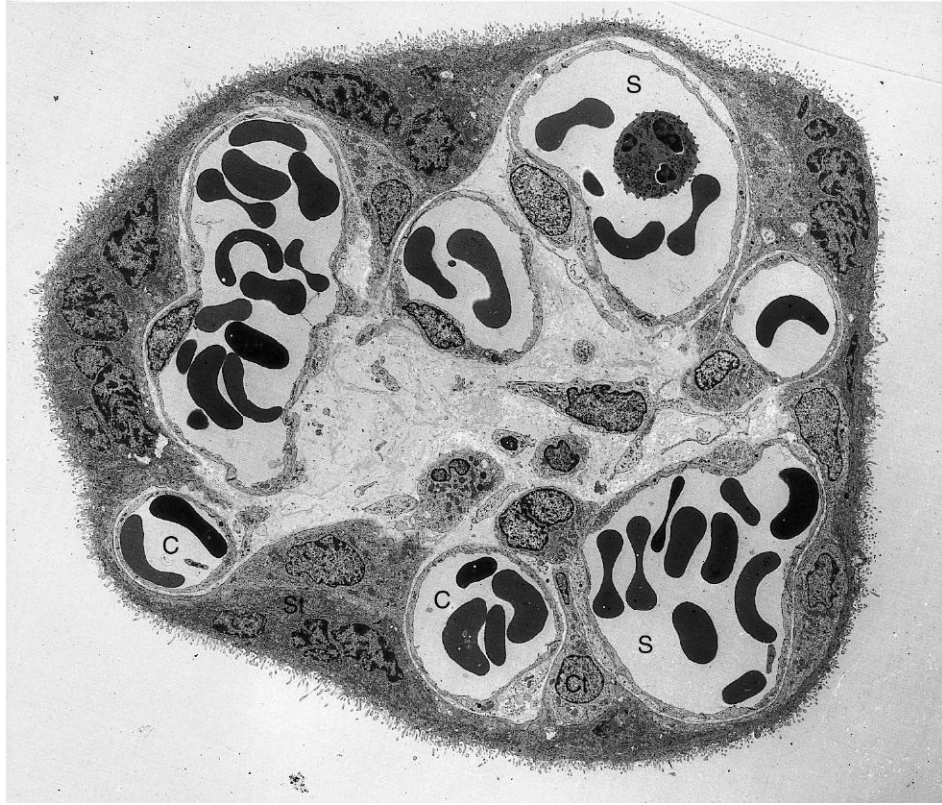


Fig. 7.11 Imagen de microscopía electrónica de transmisión a bajo aumento en la que se observa la vellosidad terminal típica de una placenta humana. C, capilar; Ct, citotrofoblasto; S, sinusoide (capilar dilatado); St, sincitiotrofoblasto. (De Benirschke K, Kaufmann P: Pathology of the human placenta, 2.ª ed., Nueva York, 1990, Springer.)

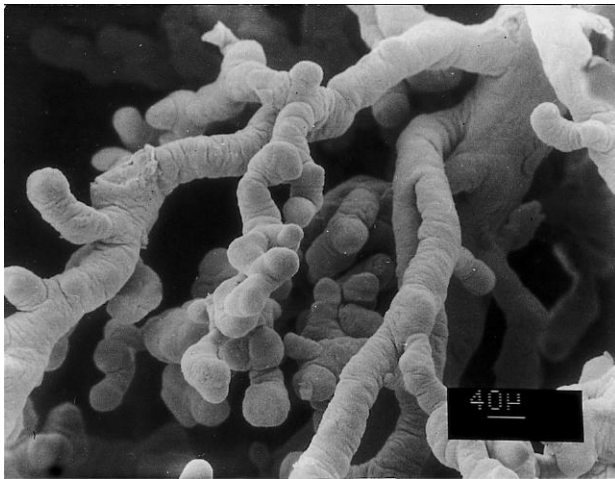


Fig. 7.12 Imagen de microscopía electrónica de barrido correspondiente a una vellosidad terminal (flotante) larga, intermedia y con forma de nudo en una placenta normal al final del embarazo. (De Benirschke K, Kaufmann P: Pathology of the human placenta, 2.ª ed., Nueva York, 1990, Springer.)

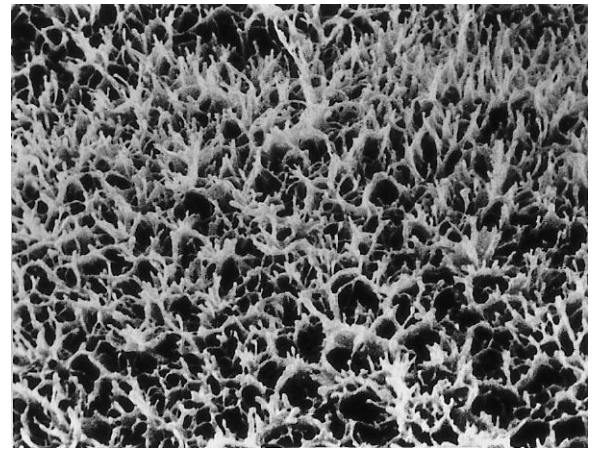


Fig. 7.13 Imagen de microscopía electrónica de barrido correspondiente a la superficie del sincitiotrofoblasto de una placenta humana en la duodécima semana de gestación. La abundancia de microvellosidades aumenta la superficie de absorción de la placenta. ($\times 9.000$.) (Cortesía de S. Bergström, Uppsala, Suecia.)

© Elsevier. Fotocopiar sin autorización es un delito.

de ellas dañinas. En la **correlación clínica 7.2** se describe el intercambio placentario patológico.

Los gases, sobre todo el oxígeno procedente de la madre y el dióxido de carbono del feto, atraviesan con facilidad la barrera placentaria mediante difusión. La intensidad del intercambio está limitada más por el flujo sanguíneo que por la eficacia de la difusión. La placenta también es permeable al monóxido de carbono y a muchos anestésicos administrados por inhalación. Los anestésicos por inhalación pueden interferir en los cambios

que acontecen en el recién nacido al adquirir funciones independientes (p. ej., la respiración) si se utilizan durante el parto.

Como ocurre con los gases, el agua y los electrolitos también son transferidos fácilmente a través de la placenta. Las tasas de transferencia son modificadas por la presión osmótica coloide en el caso del agua y por la función de los canales iónicos en el caso de los electrolitos. Los desechos fetales (p. ej., urea, creatinina, bilirrubina) se transfieren con rapidez a través de la placenta desde la circulación fetal hasta la sangre materna que baña las vellosidades.

Aunque por un lado la placenta tiene una gran permeabilidad para ciertos nutrientes como la glucosa, que representa la mayor fuente de energía del feto; por otra parte, la permeabilidad de la placenta es mucho menor para la fructosa y para otros disacáridos comunes. Los aminoácidos son transportados a través de la placenta por la acción de receptores específicos. Se produce un cierto grado de transferencia de ácidos grasos libres maternos,

pero el mecanismo de esta transferencia es poco conocido. Las vitaminas, en especial las hidrosolubles, son transferidas desde la circulación materna hasta la fetal.

Las hormonas esteroideas atraviesan la barrera placentaria desde la sangre materna. Los recién nacidos de sexo masculino muestran evidencias de la exposición a las hormonas sexuales de la madre. El utrículo prostático (un rudimento vestigial del primordio uterino constituido por la fusión de los conductos müllerianos [v. pág. 394]) aparece ligeramente aumentado de tamaño en los varones recién nacidos. Por el contrario, los fetos femeninos expuestos a la testosterona o a ciertos prosta-génos sintéticos (en especial durante las décadas de 1950 y 1960, antes de que se reconocieran estos efectos) muestran una masculinización de los genitales externos. En general, las hormonas proteicas se transportan con dificultad a través de la placenta, aunque se puede observar una disminución de los síntomas de la diabetes materna en las fases finales de la gestación debido a la insulina producida por el feto. La hormona tiroidea materna pasa con lentitud al feto.

Algunas proteínas son transferidas muy despacio a través de la placenta, sobre todo mediante pinocitosis (captación por vesículas unidas a membranas en las células). Tiene una gran relevancia la transferencia de anticuerpos maternos, principalmente de inmunoglobulinas de clase G (IgG). Dada la inmadurez de su sistema inmunitario, el feto produce sólo cantidades pequeñas de anticuerpos. La transferencia transplacentaria de anticuerpos IgG comienza a las 12 semanas y aumenta progresivamente con el tiempo, hasta alcanzar la mayor tasa de transferencia después de las 34 semanas. Por esta razón, los niños nacidos prematuramente no reciben niveles de protección total de los anticuerpos maternos. La transferencia de anticuerpos desde la madre aporta inmunidad pasiva al recién nacido frente a diversas enfermedades infantiles frecuentes como la viruela, la difteria y el sarampión, hasta que el sistema inmunitario del lactante comienza a funcionar de manera más eficaz.

Otra proteína materna, la transferrina, es importante debido a que —como implica su denominación— transporta el hierro

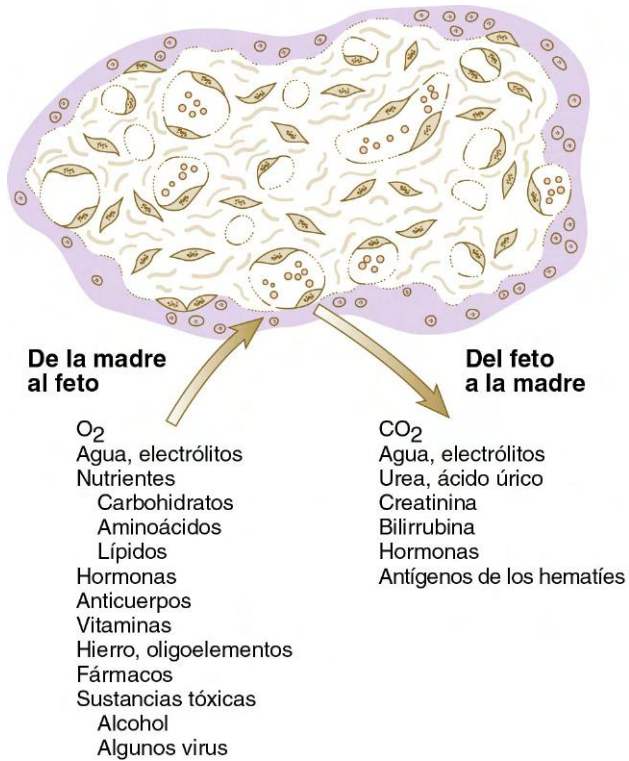


Fig. 7.14 Intercambio de sustancias a través de la placenta entre las circulaciones fetal y materna.

CORRELACIÓN CLÍNICA 7.2 Transferencia placentaria anómala

La placenta es permeable a sustancias que pueden lesionar al embrión. Numerosos fármacos y drogas que toma la madre atraviesan con facilidad la barrera placentaria. Algunas de estas sustancias pueden causar malformaciones congénitas graves si alcanzan el embrión durante los periodos críticos de la morfogénesis. (En el cap. 8 se describen algunos ejemplos clásicos de ello). La placenta es muy permeable al alcohol, y el consumo excesivo del mismo por parte de la madre puede dar lugar a un **síndrome alcohólico fetal** (v. pág. 146). Recién nacidos adictos a la heroína, a la cocaína o al crack también son casos comunes en nuestra sociedad contemporánea.

Además de los fármacos y drogas, algunos agentes infecciosos pueden atravesar la barrera placentaria e infectar al feto. Varios de ellos (p. ej., el virus de la rubéola) pueden causar malformaciones congénitas si infectan al embrión durante los periodos críticos del desarrollo. Por lo general, las bacterias no pueden atravesar la barrera placentaria. Los virus que infectan con mayor frecuencia al feto son el de la rubéola, los citomegalovirus, el virus de la polio, el de la varicela, el de la viruela, el de la inmunodeficiencia humana y los coxsackievirus. La espiroqueta *Treponema pallidum*, que causa la sífilis, puede producir infecciones fetales muy graves. El protozoo *Toxoplasma gondii* puede atravesar la barrera placentaria y provocar malformaciones congénitas.

Transferencia celular e incompatibilidad Rh

Es frecuente que cantidades pequeñas de hematíes fetales salgan de su circulación y alcancen la materna, ya sea a través de pequeños defectos en los vasos placentarios o de hemorragias durante el parto. Si los hematíes fetales son positivos para el antígeno Rh y la madre es Rh negativa, la presencia de dichos hematíes fetales en la circulación materna puede estimular la formación de anticuerpos anti-Rh por parte del sistema inmunitario de la madre. El feto de un primer embarazo no suele sufrir los efectos de los anticuerpos maternos (a menudo debido a que éstos no se forman en cantidades suficientes), pero en los embarazos posteriores los fetos con positividad Rh sufren el ataque de los anticuerpos anti-Rh de la madre, que pueden alcanzar el torrente sanguíneo fetal. Estos anticuerpos inducen una hemólisis de los hematíes fetales con positividad Rh, y el feto sufre **eritroblastosis fetal**, en ocasiones denominada **enfermedad hemolítica**. En los casos más graves, la bilirrubina liberada por los hematíes que han sufrido lisis causa acumulación de líquidos en el feto (**hidrops fetal**), que se acompaña de ictericia y de lesiones cerebrales, además de la anemia. Cuando se diagnostica, este trastorno se puede tratar mediante transfusiones de sangre de donantes Rh-negativos al feto o al recién nacido. El estudio del líquido amniótico puede indicar la gravedad de este proceso.

hasta el feto. La superficie placentaria contiene receptores específicos para esta proteína. Aparentemente, el hierro se disocia de su transportador de transferrina en la superficie placentaria y después es transportado de manera activa a los tejidos fetales.

Síntesis y secreción de hormonas placentarias

La placenta, en concreto el sincitiotrofoblasto, es un órgano endocrino significativo durante la mayor parte de la gestación. Produce proteínas y hormonas esteroideas.

La primera hormona proteica producida es la **gonadotropina coriónica humana (HCG)**, responsable del mantenimiento del cuerpo lúteo y de la producción de progesterona y estrógenos por parte del mismo. Como la síntesis de HCG se inicia incluso antes de la implantación, la presencia de esta hormona en la orina materna es el fundamento de muchas de las pruebas habituales de embarazo. La producción de HCG alcanza su concentración máxima cerca de la octava semana de gestación y después disminuye de forma gradual. Hacia el final del primer trimestre, la placenta produce una cantidad suficiente de progesterona y estrógenos como para que se pudiera mantener el embarazo incluso si se realizara la extirpación quirúrgica del cuerpo lúteo. La placenta puede sintetizar progesterona de manera independiente a partir de precursores de acetato o colesterol, pero no contiene el sistema enzimático completo para la síntesis de estrógenos. Para que esta última sea posible, la placenta debe actuar junto con la glándula suprarrenal fetal y, posiblemente, junto con el hígado del feto; estas estructuras poseen las enzimas de las que carece la placenta.

Otra hormona proteica placentaria es la **somatomamotropina coriónica**, denominada en ocasiones **lactógeno placentario humano**. Tiene una estructura similar a la de la hormona del crecimiento humana y actúa sobre el crecimiento, la lactancia y el metabolismo de lípidos y carbohidratos. La placenta también elabora cantidades pequeñas de **tirotrópina coriónica** y de **corticotropina coriónica**. Cuando son segregadas hacia el torrente sanguíneo materno, algunas hormonas placentarias estimulan la aparición de modificaciones en el metabolismo y en la función cardiovascular de la madre. Estas variaciones facilitan la llegada a la placenta de los tipos y cantidades apropiados de nutrientes y sustratos fundamentales para su transporte al feto.

Un buen ejemplo de hormona placentaria que influye en la madre es la **hormona de crecimiento placentaria humana**. Ésta difiere de la hormona de crecimiento hipofisaria en sólo 13 aminoácidos y es elaborada por el sincitiotrofoblasto. La hormona de crecimiento placentaria no se puede detectar en el suero fetal, aunque parece influir en el crecimiento de la placenta a través de un mecanismo paracrino. Esta hormona fetal induce un efecto intenso sobre la madre. Durante las primeras 15-20 semanas de gestación, la hormona de crecimiento hipofisaria de la madre es la forma principal existente en la circulación materna, pero entre las 15 semanas y la gestación a término, la hormona de crecimiento placentaria sustituye de forma gradual a la primera hasta el punto de que la hormona de origen materno llega a ser indetectable en el suero de la madre. Una función principal de esta hormona parece ser la regulación de los niveles sanguíneos de glucosa en la madre, de manera que el feto tenga garantizado un aporte suficiente de nutrientes. La secreción de hormona de crecimiento placentaria se ve estimulada por las concentraciones bajas de glucosa en la sangre materna. Después, el aumento en los niveles hormonales estimula la gluconeogénesis en el hígado materno y en otros órganos, incrementando así la aportación de glucosa disponible para el feto.

En ciertos aspectos, la placenta duplica el sistema de control a múltiples niveles que regula la producción hormonal por parte del cuerpo después del nacimiento. Las células del citotrofoblasto elaboran un homólogo de la hormona liberadora de gonadotropinas (GnRH), como suele hacer el hipotálamo. La GnRH alcanza el sincitiotrofoblasto donde, junto con ciertos péptidos opioides y sus receptores (que han sido identificados en esa localización), estimula la liberación de HCG a partir del sincitiotrofoblasto. Los péptidos opioides y sus receptores también han sido implicados en la liberación de somatomamotropina coriónica desde el sincitiotrofoblasto. Por último, la HCG parece intervenir en la regulación de la síntesis y liberación de esteroides placentarios a partir del sincitiotrofoblasto.

Además de las hormonas, la placenta elabora una gran variedad de otras proteínas que han sido identificadas sobre todo por medios inmunológicos. Todavía es casi desconocida la función de la mayoría de las proteínas placentarias que se han descubierto.

Inmunología placentaria

Uno de los principales misterios de la gestación es el hecho de que el feto y la placenta, que son inmunológicamente diferentes de la madre, no sean reconocidos como tejidos extraños y, por tanto, rechazados por el sistema inmunitario de la madre. (El rechazo inmunitario de los tejidos extraños tiene lugar en general por la activación de linfocitos citotóxicos, aunque también son posibles respuestas inmunitarias de carácter humoral.) A pesar de las considerables investigaciones que se han realizado para responder a esta pregunta, la causa todavía es desconocida. Se han señalado varios argumentos genéricos para explicar la tolerancia extraordinaria de la madre frente a la presencia prolongada del embrión inmunológicamente extraño durante el embarazo.

La primera posibilidad es que los tejidos fetales, en especial los de la placenta (que constituyen la interfase directa entre el feto y la madre), no presenten antígenos extraños al sistema inmunitario de la madre. Hasta cierto punto esta hipótesis es verdadera, debido a que ni el sincitiotrofoblasto ni el citotrofoblasto sin vellosidades (**cuabierta citotrofoblástica**) expresan las dos clases primordiales de antígenos principales de histocompatibilidad que desencadenan la respuesta inmunitaria del huésped en el rechazo típico de los injertos de tejidos extraños (p. ej., en el trasplante renal). Sin embargo, estos antígenos aparecen en las células del feto y en los tejidos del estroma de la placenta. La expresión de antígenos menores de histocompatibilidad (p. ej., el antígeno HY en los fetos masculinos [v. cap. 16]) tiene un patrón similar. No obstante, en los tejidos trofoblásticos se expresan otros antígenos menores. Además, debido a la aparición de zonas de rotura en la barrera placentaria, en la sangre materna se observan con frecuencia hematías y leucocitos del feto. (Además, las células maternas pueden colonizar el feto.) Estas células deberían ser capaces de sensibilizar el sistema inmunitario de la madre.

Una segunda posibilidad es que el sistema inmunitario de la madre muestre un cierto grado de parálisis durante la gestación, de manera que no reaccione frente a los antígenos fetales a los que está expuesto. Aun así, la madre puede inducir respuestas inmunitarias frente a infecciones o a injertos tisulares extraños. También existe la posibilidad de que se produzca una represión selectiva de la respuesta inmunitaria frente a los antígenos fetales, aunque la respuesta de incompatibilidad Rh demuestra que ésta no es la explicación universal.

Una tercera posibilidad es que las barreras deciduales locales impidan el reconocimiento inmunitario del feto por parte de

la madre o bien la llegada de células inmunitarias competentes de la madre hasta el feto. De nuevo existen pruebas de una barrera inmunitaria decidual funcional, pero en un número significativo de casos se sabe que ésta sufre roturas debido a traumatismos o a procesos patológicos.

Una cuarta posibilidad es que las moléculas formadas en la superficie placentaria fetal puedan inactivar a nivel local las células T u otras células inmunitarias capaces de inducir el rechazo del embrión, o bien puedan paralizar la respuesta inmunitaria celular local. En los ratones, la inactivación de un regulador del complemento da lugar a un rechazo inmunitario del feto. Se desconoce si funciona algún mecanismo similar en el embarazo del ser humano.

En los últimos tiempos se están realizando estudios para evaluar procesos patológicos como el aborto espontáneo repetido, con la esperanza de obtener información acerca de las interrelaciones inmunológicas complejas existentes entre el feto y la madre. Lo que está muy claro es que no se trata de una relación sencilla. No obstante, la solución a esta cuestión podría aportar información aplicable al problema de reducir el rechazo de trasplantes de tejidos y órganos por parte del huésped.

La placenta después del parto

Unos 30 minutos después del parto, la placenta, las membranas embrionarias y el resto del cordón umbilical, junto con la mayor parte de la decidua materna, son eliminados del útero en lo que se conoce como **alumbramiento**. La superficie fetal de la placenta es lisa, brillante y grisácea, debido al amnios que cubre el lado fetal de la placa coriónica. La superficie materna tiene

un color rojo mate y puede mostrar coágulos sanguíneos. La superficie materna de la placenta debe ser estudiada con detalle, ya que si falta un cotiledón y ha quedado retenido en la pared uterina, podría dar lugar a una hemorragia grave posterior al parto. El diagnóstico de ciertos tipos de trastornos placentarios puede aportar información muy valiosa respecto a diversos factores intrauterinos que podrían influir en el bienestar del recién nacido (**correlación clínica 7.3**).

Placenta y membranas en las gestaciones múltiples

En las gestaciones múltiples son posibles varias configuraciones diferentes de la placenta y las membranas extraembrionarias. Los gemelos dicigóticos o monocigóticos, por la separación completa de las blastómeras en las fases iniciales de la segmentación, pueden presentar placentas y membranas completamente separadas, en el caso de que los dos embriones se implanten en zonas distantes de la pared uterina (**fig. 7.17A**). Por el contrario, si las zonas de implantación están muy próximas, las placentas y los corion (que al principio estaban separados durante la implantación) pueden fusionarse, aunque los sistemas vasculares de ambos embriones sigan separados (**fig. 7.17B**).

Cuando los gemelos monocigóticos se forman por división de la masa celular interna en el blastocisto, lo más habitual es que tengan una placenta y un corion comunes, aunque en el interior de este último los embriones gemelos pueden desarrollarse en amnios distintos (**fig. 7.17C**). En este tipo de gemelos, los sistemas vasculares pueden estar separados o fusionados en

CORRELACIÓN CLÍNICA 7.3

Trastornos placentarios

Los trastornos placentarios cubren una amplia gama de procesos que van desde las alteraciones en la zona de implantación hasta los tumores o las infecciones bacterianas floridas. El estudio de la placenta ofrece información abundante acerca de los antecedentes y de las perspectivas futuras de un recién nacido. En este cuadro sólo se abordan los aspectos de la patología placentaria que son relevantes para los mecanismos de desarrollo.

Zonas de implantación anómalas

La implantación anómala en el interior de la cavidad uterina se denomina **placenta previa**. (El embarazo ectópico se expone en el **cap. 3**.) Cuando parte de la placenta cubre el orificio de salida cervical de la cavidad uterina, su presencia es un obstáculo mecánico en el canal de parto. Además, la hemorragia —que puede ser mortal para el feto o para la madre— es una consecuencia frecuente de la placenta previa, como resultado del desprendimiento prematuro de parte de la placenta respecto al útero.

Anomalías placentarias macroscópicas

Se han descrito numerosas variaciones en la configuración de la placenta, pero sólo unas pocas parecen tener algún significado funcional. Una de ellas es la localización más marginal que central del cordón umbilical (**fig. 7.15A**). Si el cordón umbilical alcanza las membranas lisas de la placenta por fuera de los límites de la misma, el trastorno se denomina **inserción velamentosa** del cordón umbilical (**fig. 7.15B**).

La placenta se puede subdividir en **lóbulos accesorios** (**fig. 7.15C**). También puede aparecer dividida por completo en dos partes, con membranas lisas entre las mismas (**fig. 7.15D**).

Mola hidatidiforme

Una **mola hidatidiforme** es un proceso no infiltrante en el que muchas de las vellosidades coriónicas muestran una tumefacción

nodular que les da el aspecto de racimos de uvas. A menudo, la mayor parte de la superficie vellositaria de la placenta presenta este aspecto; además, se demuestra la ausencia del embrión o su falta de viabilidad (**fig. 7.16**). Las vellosidades no muestran signos de vascularización.

El análisis genético determina que las molas hidatidiformes representan el resultado de la impronta paterna cuando el pronúcleo femenino del óvulo no participa en el desarrollo (v. **cap. 3**). En vez de ello, el material cromosómico procede de dos espermatozoides que se han introducido en el óvulo o bien de la duplicación del pronúcleo de un solo espermatozoide en el interior del óvulo. Los cromosomas de la mola hidatidiforme proceden del padre (46,XX), ya que el número de genes letales en los embriones 46,YY no es compatible con la supervivencia tisular.

Coriocarcinoma

Los **coriocarcinomas** son tumores malignos derivados del citotrofoblasto y el sincitiotrofoblasto embrionarios. Estos tumores causan una infiltración intensa en los tejidos deciduales y en los vasos sanguíneos maternos. Como en la mola hidatidiforme, la mayor parte de los coriocarcinomas contienen sólo cromosomas de origen paterno y, por tanto, son un producto de la impronta paterna.

Biopsia de las vellosidades coriónicas

Durante los últimos años se han realizado en ocasiones biopsias de las vellosidades coriónicas durante la última mitad del segundo mes de vida embrionaria, en vez de efectuar una amniocentesis para la obtención del líquido amniótico. Estas biopsias se realizan con la ayuda de medios ecográficos y permiten el análisis de posibles trastornos cromosómicos o el diagnóstico de ciertos procesos metabólicos.

CORRELACIÓN CLÍNICA 7.3 Trastornos placentarios (*cont.*)

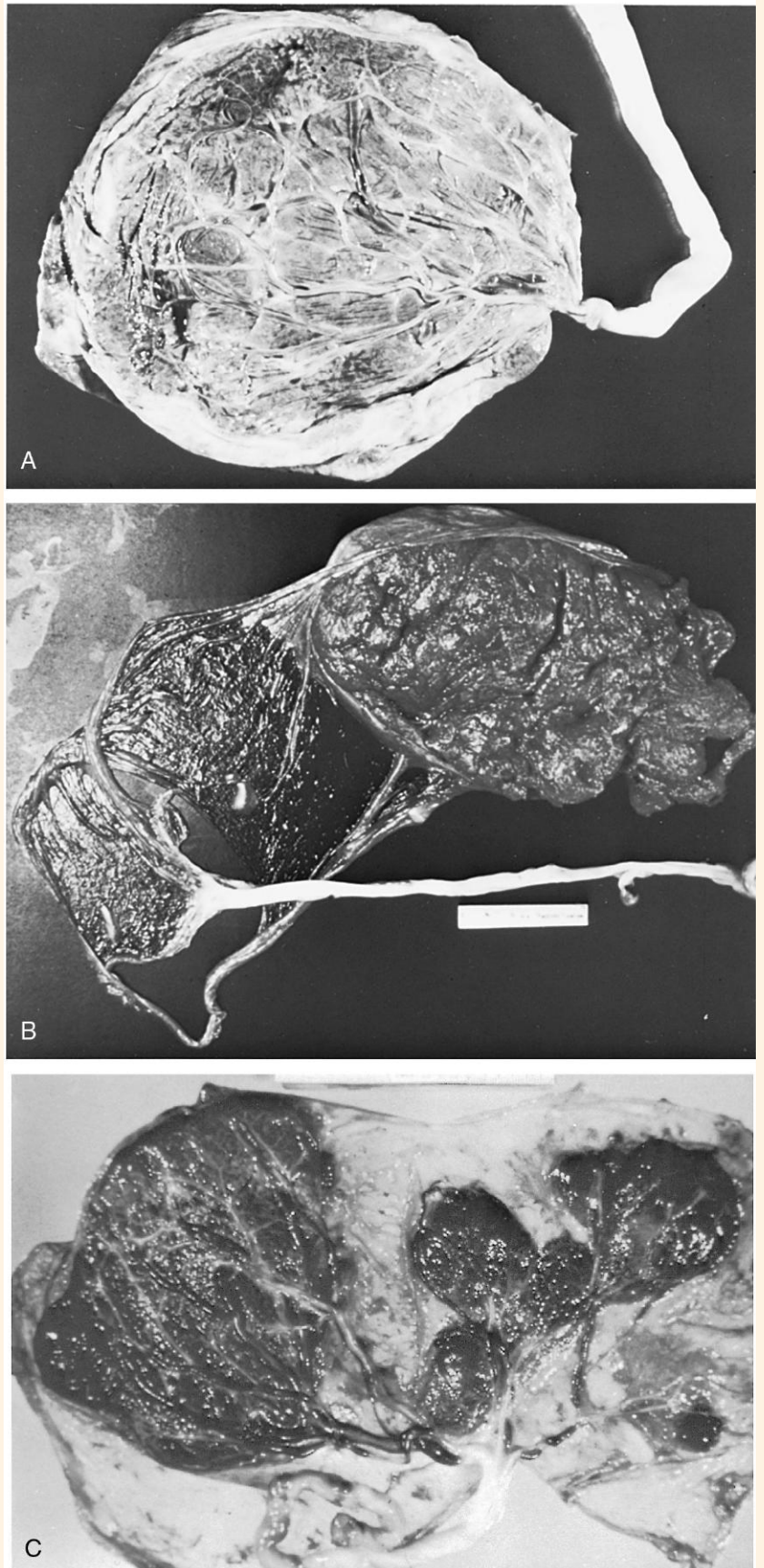


Fig. 7.15 Variaciones en la configuración placentaria. **A**, Inserción marginal del cordón umbilical. **B**, Inserción velamentosa del cordón umbilical. **C**, Placenta con lóbulos accesorios (succenturiada).

CORRELACIÓN CLÍNICA 7.3 Trastornos placentarios (cont.)

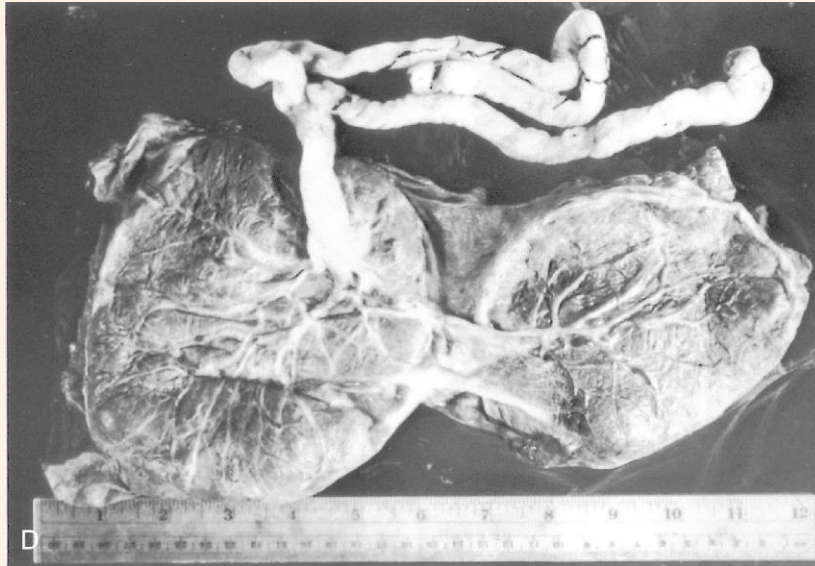


Fig. 7.15, (cont.) D, Placenta completamente bilobulada. (De Naeye RL: Disorders of the placenta, fetus, and neonate, St. Louis, 1992, Mosby.)




Fig. 7.16 A, Útero distendido que contiene una mola hidatidiforme. Los ovarios (arriba y abajo) contienen quistes tecaluteínicos bilaterales. B, A mayor aumento se observan vellosidades con tumefacción. (A, De Benirschke K, Kaufmann P: Pathology of the human placenta, 2.ª ed., Nueva York, 1990, Springer. B, Cortesía de K. Benirschke, San Diego.)

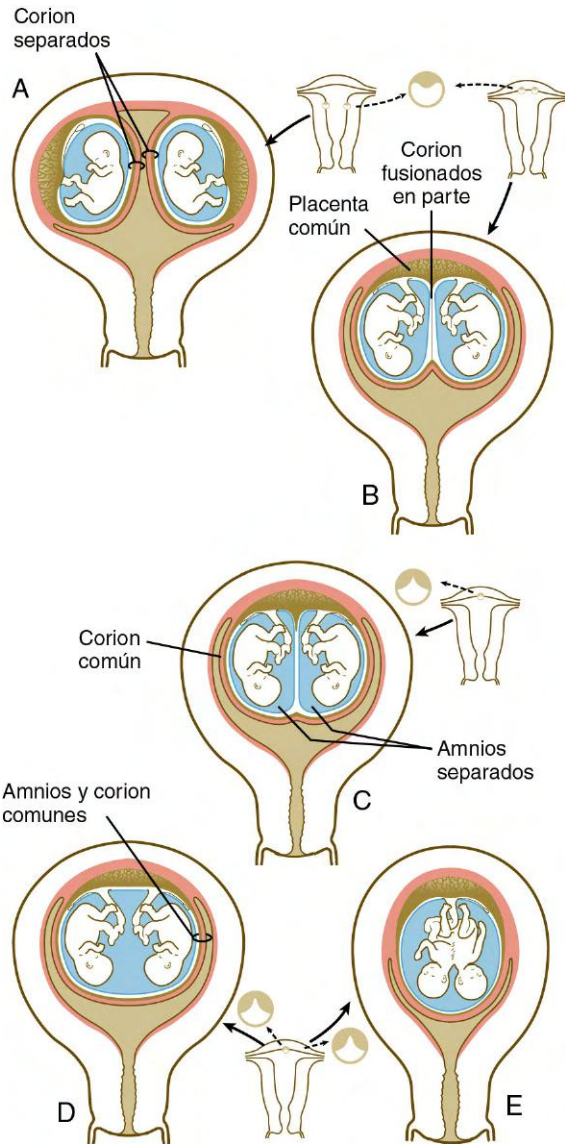


Fig. 7.17 Membranas extraembrionarias en gestaciones múltiples. **A,** Membranas separadas por completo en gemelos dicigóticos o monocigóticos separados del todo. **B,** Placenta fusionada común, con amnios separados y corion fusionados en parte. **C,** Placenta común con vasos separados o fusionados comunes y amnios separados rodeados por un corion común. **D y E,** Placenta y cavidad amniótica comunes en gemelos separados o unidos.

el interior de la placenta común. En este último caso, uno de los gemelos puede recibir una proporción mayor de flujo sanguíneo placentario que el otro (**síndrome de transfusión gemelo a gemelo**). Así se puede producir un retraso leve o intenso del crecimiento del embrión que recibe la cantidad menor de flujo sanguíneo placentario. El gemelo a partir del cual se extrae la sangre suele mostrar malformaciones graves y a menudo se denomina **monstruo acardio** (fig. 7.18).

En los gemelos unidos y raras veces en los dicigóticos con separación mínima de la masa celular interna, los embriones se desarrollan en un amnios y un corion únicos, con una placenta común y un sistema vascular también común (fig. 7.17D y E). Esta situación, así como las descritas anteriormente, se pueden determinar con facilidad mediante el estudio de las membranas durante el alumbramiento. En el pasado se pensaba que era posible determinar si los gemelos eran monocigóticos o dicigóticos

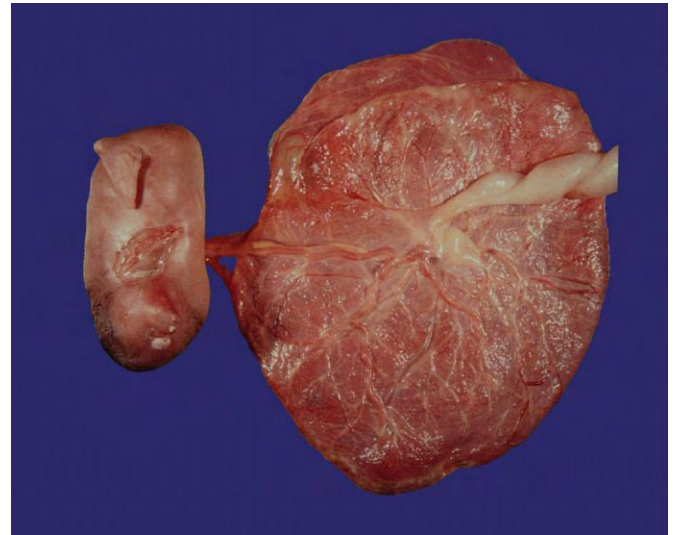


Fig. 7.18 Placenta gemelar fusionada con un cordón umbilical que entra por su parte central y que establece conexión con un feto anatómicamente normal (*derecha*). Se observa un monstruo acardio amorfo (*izquierda*). Este trastorno está relacionado con el paso de la sangre a través de una circulación común desde el embrión acardio hasta el otro miembro de la pareja. (Fotografía n.º 7702 de la Arey-Depeña Pediatric Pathology Photographic Collection, Human Development Anatomy Center, National Museum of Health and Medicine, Armed Forces Institute of Pathology, Washington, D.C.)

mediante el simple estudio de las membranas. A pesar de que en la mayor parte de los casos se puede efectuar esta diferenciación de manera correcta, el método no es seguro. Para una determinación definitiva se deben utilizar otros métodos, que van desde la observación simple del sexo, el color de los ojos y los patrones de las huellas dactilares hasta la determinación de los tipos sanguíneos o incluso la comparación del ADN. En la época actual de trasplantes de órganos y células puede ser vital saber si los gemelos son monocigóticos, por la posibilidad de que uno de ellos desarrolle una enfermedad que pueda ser tratada mediante trasplante.

Caso clínico

El ginecólogo de una mujer de 32 años observa que la ganancia de peso corporal de la paciente durante la última fase de su embarazo es excesiva. Al menos, parte del aumento de peso parece deberse a un volumen de líquido amniótico superior al normal. La paciente vive en una zona rural alejada de cualquier hospital donde se puedan realizar pruebas de imagen. Se efectúa una amniocentesis y en el estudio analítico se señala la presencia de un nivel elevado de α -fetoproteína en el líquido amniótico. El ginecólogo está preocupado por la posibilidad de que este embarazo no termine en un parto único normal.

¿Qué trastorno sospecha el ginecólogo que existe? ¿Por qué?

- A. Atresia esofágica.
- B. Agenesia renal.
- C. Trillizos.
- D. Anencefalia.
- E. Placenta previa.

Resumen

- Las membranas extraembrionarias están constituidas por el corion (la combinación del trofoblasto y el mesodermo extraembrionario subyacente), el amnios, el saco vitelino y el alantoides.

- El amnios es una fina membrana ectodérmica revestida por mesodermo, que crece rodeando al embrión como si fuera una bolsa. Está lleno de un líquido claro producido a partir de numerosas fuentes como la piel fetal, el amnios en sí mismo, los riñones fetales y, posiblemente, los vasos del feto. En la gestación a término, el volumen del líquido amniótico se aproxima a 1 litro. El líquido amniótico es eliminado mediante intercambio a través de la membrana amniótica y por la deglución fetal.
- El saco vitelino es una estructura ventral revestida por endodermo que no desempeña ninguna función nutricional en los embriones de los mamíferos. Los islotes sanguíneos mesodérmicos localizados en la pared del saco vitelino constituyen la primera fuente de células y vasos sanguíneos. Las células germinales primordiales se pueden reconocer en la pared del saco vitelino, aunque se originan en el mesodermo extraembrionario, en la base del alantoides.
- El alantoides es un divertículo pequeño y revestido por endodermo, localizado en el lado ventral del intestino posterior. No tiene una función directa en la respiración ni en el almacenamiento de los desechos en el ser humano. Estas funciones son realizadas por la placenta y los vasos umbilicales que se originan junto con el alantoides.
- Las vellosidades coriónicas se forman como proyecciones del trofoblasto hacia el exterior. Las vellosidades primarias consisten en proyecciones de trofoblasto como estructura única. Cuando se forma una zona central mesenquimatosa en el interior de una vellosidad, ésta se denomina vellosidad secundaria, y cuando el mesénquima muestra vascularización se llama vellosidad terciaria. A medida que maduran las vellosidades, el citotrofoblasto de algunas de ellas crece a través del sincitiotrofoblasto en forma de columnas celulares citotrofoblásticas, estableciendo contacto con el tejido endometrial materno. El citotrofoblasto sigue creciendo alrededor del espacio relleno de sangre que rodea al corion para formar una cubierta citotrofoblástica, que es la interfase directa entre los tejidos fetales y maternos. Las vellosidades que toman contacto directo con los tejidos maternos se denominan de anclaje; las que no establecen este tipo de contacto son las vellosidades flotantes. Debido a que las vellosidades coriónicas quedan flotando en un lago de sangre materna, la placenta humana se denomina hemocorial.
- Estimuladas por el embrión en fase de implantación, las células del estroma endometrial experimentan la reacción decidua. Los tejidos maternos que se pierden durante el parto se denominan en conjunto decidua. La decidua basal queda bajo la placenta; la capsular rodea al resto del corion como una cápsula; las porciones de la pared uterina no ocupadas por el corion fetal constituyen la decidua parietal. A medida que madura, el corion fetal se subdivide en el corion liso, en el que se produce una regresión de las vellosidades, y el corion frondoso, que es la región del corion más cercana a los tejidos basales del endometrio. El corion frondoso da lugar en última instancia a la placenta.
- La placenta madura está constituida por la pared del corion (la placa coriónica) y por numerosas vellosidades que protruyen desde el mismo. La superficie fetal de la placenta es lisa y brillante debido a la membrana amniótica que la cubre. La superficie materna es mate y lobulada, con cotiledones de numerosas vellosidades placentarias y sus ramificaciones. El cordón umbilical (antes el pedículo de fijación) se introduce por el centro de la placenta. La sangre procedente del feto alcanza la placenta a través de las arterias umbilicales. Estas ramas arteriales se

ramifican en numerosos vasos pequeños y finalizan en asas capilares en los extremos de las vellosidades placentarias. En este punto se produce el intercambio del oxígeno, los nutrientes y los desechos entre las sangres fetal y materna, debido a que esta última baña las vellosidades. La sangre fetal vuelve al cuerpo del feto maduro a través de una vena umbilical única. La sangre materna que sale de los extremos abiertos de las arterias espirales del endometrio baña las vellosidades placentarias.

- La transferencia de sustancias desde la sangre fetal a la materna debe atravesar el endotelio de los capilares fetales, una lámina basal y los tejidos trofoblásticos antes de alcanzar la sangre materna. La transferencia de sustancias se realiza a través de mecanismos pasivos y activos. Además de las sustancias normales, el alcohol, ciertos fármacos y algunos agentes infecciosos pueden pasar desde la sangre materna hasta la circulación fetal e interferir en el desarrollo normal. Si un feto es Rh positivo y la madre es Rh negativa, los anticuerpos anti-Rh maternos procedentes de un embarazo previo pueden pasar al feto y causar eritroblastosis fetal.
- La placenta produce una amplia gama de hormonas, muchas de las cuales son sintetizadas por lo general en el hipotálamo y en la hipófisis anterior. La primera hormona liberada es la HCG, que sirve como fundamento para muchas pruebas de embarazo. Otras hormonas placentarias son la somatomotropina coriónica (lactógeno placentario humano), las hormonas esteroideas, la hormona de crecimiento placentaria humana y la tirotrópina y la corticotropina coriónicas.
- Los tejidos fetales y placentarios son inmunológicamente diferentes de los de la madre, pero la placenta y el feto no son rechazados por medios inmunológicos. La razón no está clara, pero algunas de las explicaciones propuestas son la disminución de la antigenicidad de los tejidos trofoblásticos, la parálisis del sistema inmunitario de la madre durante el embarazo y las barreras inmunológicas locales entre el feto y la madre.
- La placenta se expulsa unos 30 minutos después del feto durante el alumbramiento. La inspección de la placenta puede revelar trastornos en la misma, ausencia de cotiledones o una disposición de las membranas correspondiente a un embarazo múltiple. Este último hallazgo puede ser útil para determinar si un parto múltiple es monocigótico. Entre las alteraciones de la placenta se encuentran una configuración macroscópica anómala, la presencia de mola hidatidiforme benigna y el coriocarcinoma maligno.

Preguntas de repaso

1. En la placenta madura, ¿qué tejido fetal establece directamente una interfase con el tejido conjuntivo uterino de la madre?

- A. El citotrofoblasto.
- B. El sincitiotrofoblasto.
- C. El mesodermo extraembrionario.
- D. Las células deciduales.
- E. Ninguna de las anteriores.

2. ¿Cuál de los trastornos siguientes está relacionado con la impronta paterna?

- A. Los lóbulos placentarios accesorios.
- B. La placenta previa.
- C. El oligohidramnios.
- D. La arteria umbilical única.
- E. La mola hidatidiforme.

3. ¿Cuál es la estructura cuyos vasos sanguíneos alcanzan el componente fetal de la placenta?

- A. La decidua basal.
- B. El alantoides.
- C. El amnios.
- D. El saco vitelino.
- E. La decidua parietal.

4. ¿Qué tipo de células infiltran las arterias espirales maternas y reducen el flujo sanguíneo en sus extremos abiertos?

- A. Las células de Hofbauer.
- B. El sincitiotrofoblasto.
- C. Los hematíes fetales.
- D. El citotrofoblasto.
- E. El epitelio amniótico.

5. ¿Qué trastorno de las membranas extraembrionarias se puede encontrar en un útero con gemelos idénticos?

- A. Placenta y membrana amniótica comunes.
- B. Placenta y corion comunes, con amnios separados.
- C. Placentas y membranas extraembrionarias separadas.
- D. Placenta común, fusión parcial de los corion.
- E. Todas las anteriores.

6. El segundo hijo de una mujer de 28 años Rh negativa nace con ictericia grave. ¿Cuál de las siguientes características se puede atribuir con mayor probabilidad a su primer hijo?

- A. Sexo masculino.
- B. Sexo femenino.
- C. Rh positivo.
- D. Rh negativo.
- E. Hidramnios.

7. ¿Por qué la placenta humana se denomina de tipo hemocorial?

8. ¿A través de qué capas de una vellosidad placentaria debe pasar una molécula de oxígeno para llegar desde la sangre materna hasta la circulación embrionaria?

9. ¿Qué hormona embrionaria ha constituido el fundamento de muchas pruebas de embarazo? ¿Por qué?

10. ¿Por qué una mujer embarazada debe tener mucho cuidado con lo que come y bebe?

Bibliografía

Alsats E and others: Physiological role of human placental growth hormone, *Mol Cell Endocrinol* 140:121-127, 1998.

Aplin JD: Developmental biology of human villous trophoblast: current research problems, *Int J Dev Biol* 54:323-329, 2010.

Benirschke K, Kaufmann P: *Pathology of the human placenta*, ed 4, New York, 2000, Springer.

Boyd JD, Hamilton WJ: *The human placenta*, Cambridge, UK, 1970, Heffer & Sons.

Bressan FF and others: Unearthing the roles of imprinted genes in the placenta, *Placenta* 30:823-834, 2009.

Burton GJ, Jauniaux E, Charnock-Jones DS: The influence of the intrauterine environment on human placental development, *Int J Dev Biol* 54:303-311, 2010.

Chucrí TM and others: A review of immune transfer by the placenta, *J Reprod Immunol* 87:14-20, 2010.

Coan PM, Burton GJ, Ferguson-Smith AC: Imprinted genes in the placenta: a review, *Placenta* 26(Suppl A):S10-S20, 2004.

Cross JC and others: Branching morphogenesis during development of placental villi, *Differentiation* 74:393-401, 2006.

Dallaire L, Potier M: Amniotic fluid. In Milunsky A, editor: *Genetic disorders and the fetus*, New York, 1986, Plenum, pp 53-97.

Demir R and others: Classification of human placental stem villi: review of structural and functional aspects, *Microsc Res Tech* 38:29-41, 1997.

Dobrevá MP and others: On the origin of amniotic stem cells: of mice and men, *Int J Dev Biol* 54:761-777, 2010.

Dzierzak E, Robin C: Placenta as a source of hematopoietic stem cells, *Trends Mol Med* 16:361-367, 2010.

El Kateb A, Ville Y: Update on twin-to-twin transfusion syndrome, *Best Pract Res Clin Obstet Gynaecol* 22:63-75, 2008.

Enders AC: Trophoblast differentiation during the transition from trophoblastic plate to lacunar stage of implantation in the rhesus monkey and human, *Am J Anat* 186:85-98, 1989.

Faber JJ, Thornburg KL, eds: *Placental physiology*, New York, 1983, Raven.

Gammill HS, Nelson JL: Naturally acquired microchimerism, *Int J Dev Biol* 54:531-543, 2010.

Garnica AD, Chan W-Y: The role of the placenta in fetal nutrition and growth, *J Am Coll Nutr* 15:206-222, 1996.

Genbacev O and others: Regulation of human placental development by oxygen tension, *Science* 277:1669-1672, 1997.

Hunt JS, Pace JL, Gill RM: Immunoregulatory molecules in human placentas: potential for diverse roles in pregnancy, *Int J Dev Biol* 54:457-467, 2010.

Huppertz B, Gauster M: Mechanisms regulating human trophoblast fusion, *Adv Exp Med Biol* 713:81-95, 2011.

Johnson PM, Christmas SE, Vince GS: Immunological aspects of implantation and implantation failure, *Hum Reprod* 14(Suppl 2):26-36, 1999.

Juriscova A, Detmar J, Caniggia I: Molecular mechanisms of trophoblast survival: from implantation to birth, *Birth Defects Res C Embryo Today* 75:262-280, 2005.

Kaufmann P: Basic morphology of the fetal and maternal circuits in the human placenta, *Contrib Gynecol Obstet* 13:5-17, 1985.

Kaufmann P, Burton G: Anatomy and genesis of the placenta. In Knobil E, Neill JD, eds: *The physiology of reproduction*, ed 2, New York, 1994, Raven, pp 441-484.

Kliman HJ: Uteroplacental blood flow, *Am J Pathol* 157:1759-1768, 2000.

Knipp GT, Audus KL, Soares MJ: Nutrient transport across the placenta, *Adv Drug Deliv Rev* 38:41-58, 1999.

Lavrey JP, ed: *The human placenta: clinical perspectives*, Rockville, Md, 1987, Aspen.

Loke YW, King A: *Human implantation*, Cambridge, UK, 1995, Cambridge University Press.

Maltepe E and others: The placenta: transcriptional, epigenetic, and physiological integration during development, *J Clin Invest* 120:1016-1025, 2010.

Marin JGG, Macías RIR, Serrano MA: The hepatobiliary-like excretory function of the placenta: a review, *Placenta* 24:431-438, 2003.

Mold JE and others: Fetal and adult hematopoietic stem cells give rise to distinct T cell lineages in humans, *Science* 330:1695-1699, 2010.

Mold JE and others: Maternal alloantigens promote the development of tolerogenic fetal regulatory T cells in utero, *Science* 322:1562-1565, 2008.

Morris FJ, Boyd RDH, Mahendran D: Placental transport. In Knobil E, Neill JD, eds: *The physiology of reproduction*, ed 2, New York, 1994, Raven, pp 813-861.

Murphy VE and others: Endocrine regulation of human fetal growth: the role of the mother placenta, and fetus, *Endocr Rev* 27:141-169, 2006.

Naeye RL: *Disorders of the placenta, fetus, and neonate*, St Louis, 1992, Mosby.

Pijnenborg R, Vercruyse L, Hanssens M: The uterine spiral arteries in human pregnancy: facts and controversies, *Placenta* 27:939-957, 2006.

Quinn LM, Latham SE, Kalionis B: The homeobox genes *Msx2* and *Mox2* are candidates for regulating epithelial-mesenchymal cell interactions in the human placenta, *Placenta* 21(Suppl A 14):S50-S54, 2000.

Ramsey EM: *The placenta: human and animal*, New York, 1982, Praeger.

Red-Horse K and others: Trophoblast differentiation during embryo implantation and formation of the maternal-fetal interface, *J Clin Invest* 114:744-754, 2004.

Schneider H: The role of the placenta in nutrition of the human fetus, *Am J Obstet Gynecol* 164:967-973, 1991.

Sibley CP, Boyd RDH: Mechanisms of transfer across the human placenta, Polin R, Fox W, eds: *Fetal and neonatal physiology*, vol 1, Philadelphia, 1992, Saunders, pp 62-74.

Tang Z and others: Placental Hofbauer cells and complications of pregnancy, *Ann N Y Acad Sci* 1221:103-108, 2011.

Zohn IE, Sarkar AA: The visceral yolk sac endoderm provides for absorption of nutrients to the embryo during neurulation, *Birth Defects Res A Clin Mol Teratol* 88:593-600, 2010.

Trastornos del desarrollo: causas, mecanismos y tipos

Las malformaciones congénitas han despertado un gran interés desde los albores de la historia humana. Tanto en los seres humanos como en los animales, las malformaciones se interpretaban a menudo como augurios de buena o mala suerte. Dada la gran importancia atribuida a las malformaciones congénitas, a menudo se han representado en obras artísticas, como esculturas o pinturas. Ya durante el período de la Grecia clásica se consideraba que los acontecimientos emocionales intensos sufridos por la madre durante el embarazo (p. ej., un susto causado por algún animal) hacían que el desarrollo del feto tuviera problemas. En otras culturas se creía que las mujeres que daban a luz a hijos con malformaciones habían tenido tratos con el demonio o con otros espíritus malignos.

Las primeras representaciones de algunas de las malformaciones congénitas son interesantes por su gran precisión anatómica, que a menudo permite establecer el diagnóstico de trastornos o síndromes específicos a partir de estas obras antiguas (fig. 8.1A). Sin embargo, durante la Edad Media las representaciones de las malformaciones resultaban mucho más imaginativas, y a menudo eran imágenes de híbridos entre seres humanos y otros animales (fig. 8.1B).

Entre las primeras aplicaciones del pensamiento científico al problema de las malformaciones congénitas se encuentran las realizadas por el cirujano francés Ambrose Paré en el siglo XVI, que señaló que en la aparición de estos defectos desempeñaban un papel tanto los factores hereditarios como los mecánicos, por ejemplo la compresión intrauterina. Menos de un siglo después, William Harvey (a quien también se atribuye la primera descripción de la circulación de la sangre) elaboró el concepto de detención del desarrollo y definió algunas de las causas mecánicas de las malformaciones congénitas.

A principios del siglo XIX, Etienne Geoffroy de St. Hilaire acuñó el término **teratología**, que significa literalmente «el estudio de los monstruos», para describir las nuevas investigaciones sobre las malformaciones congénitas. A finales del siglo XIX, el estudio científico de la teratología establecía bases firmes con la publicación de varios tratados enciclopédicos en los que se recogían de manera exhaustiva los diversos aspectos anatómicos de las malformaciones congénitas reconocidas.

Tras el florecimiento de la embriología y la genética experimentales a principios del siglo XX, los investigadores comenzaron a reproducir malformaciones congénitas específicas y reconocibles por manipulaciones genéticas o analíticas experimentales en animales de laboratorio. Este trabajo dio lugar a la desmitificación de las malformaciones congénitas y a la búsqueda de una explicación científica y racional para las mismas. No obstante, las creencias antiguas son tenaces e incluso hoy en día existen pacientes apegados a ellas.

El primero de los dos hitos principales en teratología humana tuvo lugar en 1941, cuando Gregg en Australia reconoció que el virus de la **rubéola** era la causa demostrable de un **síndrome** de desarrollo anómalo que consistía en malformaciones en ojos, oídos y el corazón. Unos 20 años después, los efectos de la **talidomida** sensibilizaron a la comunidad médica respecto a los posibles peligros de ciertos fármacos y de otros **teratógenos** ambientales (agentes que dan lugar a malformaciones congénitas) para el embrión en desarrollo.

La talidomida es un sedante muy eficaz que fue muy utilizado en Alemania occidental, Australia y otros países durante los últimos años del decenio de 1950. Al poco tiempo, los médicos comenzaron a observar que nacían lactantes con malformaciones congénitas extremadamente infrecuentes. Un ejemplo es la **focomelia** (que significa «miembro acortado»), un trastorno en el que las manos y los pies parecen surgir de forma casi directa de los hombros y las caderas (fig. 8.2). Otro ejemplo es la **amelia**, en la que falta todo un miembro. La talidomida fue identificada como la causa cierta de este trastorno sólo después de varios estudios epidemiológicos detallados de carácter detective, en los que se estudiaron los casos individuales publicados y se clasificaron los fármacos tomados por las madres durante los períodos iniciales de su embarazo. La talidomida, que es un inhibidor del **factor α de la necrosis tumoral**, sigue siendo uno de los fármacos de elección en el tratamiento de la lepra y del mieloma múltiple. Las intensas investigaciones que siguieron al desastre de la talidomida dieron lugar a la aparición de la moderna teratología. Sin embargo, hay que destacar que, a pesar del esfuerzo realizado, todavía se desconocen las causas de la mayor parte de las malformaciones congénitas.

Principios generales

Según los resultados obtenidos en la mayoría de los estudios, más o menos el 2% o el 3% de todos los recién nacidos vivos muestran al menos una malformación congénita reconocible. Este porcentaje se duplica al considerar las malformaciones diagnosticadas a los niños durante los primeros años tras el nacimiento. A causa de la disminución de la mortalidad infantil debida a enfermedades infecciosas y a problemas nutricionales, las malformaciones congénitas ocupan hoy en día un lugar significativo entre las causas de mortalidad infantil (en la actualidad más del 20%), y es cada vez mayor el porcentaje (hasta el 30%) de lactantes ingresados en unidades de neonatología o pediátricas a consecuencia de diferentes formas de enfermedades genéticas o defectos congénitos.

Dichos defectos congénitos van desde deficiencias enzimáticas causadas por sustituciones de nucleótidos únicos en el ADN hasta asociaciones muy complejas de alteraciones anatómicas macroscópicas. Aunque en los libros tradicionales de

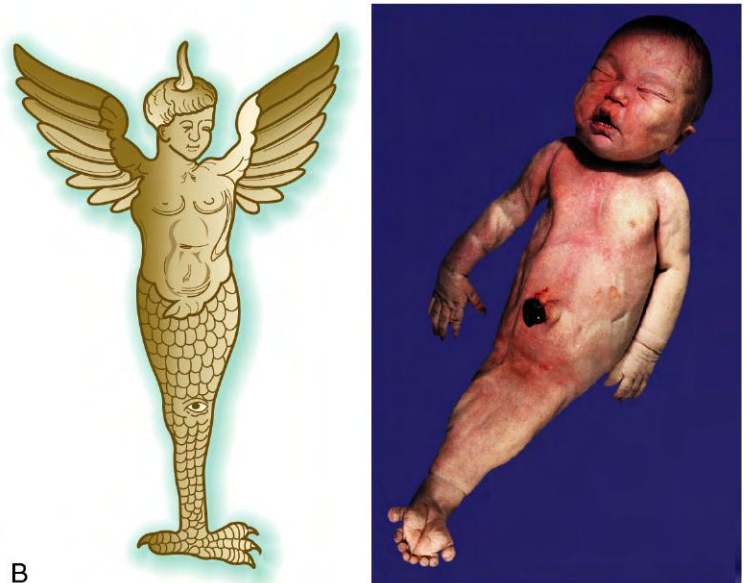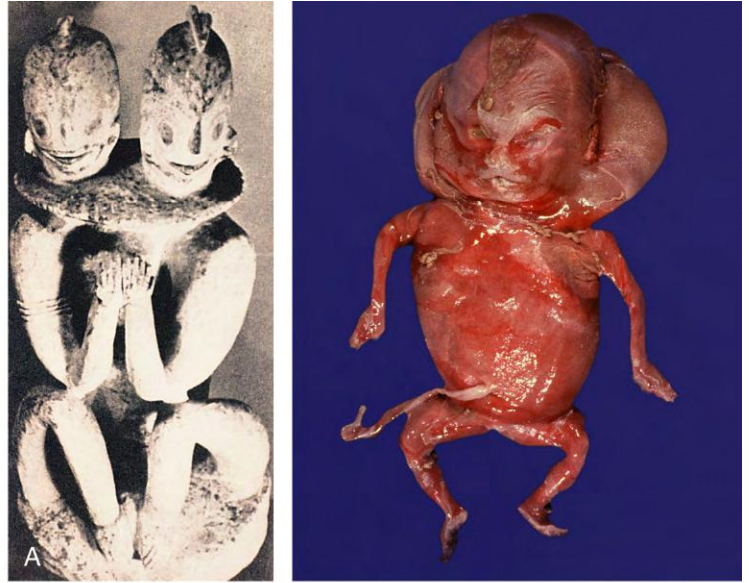


Fig. 8.1 **A**, Escultura en piedra caliza de Nueva Irlanda en el Pacífico sur, que representa gemelos unidos con dos cabezas y dos brazos (*izquierda*). También se puede observar el «collar» bajo las cabezas, una representación de la malformación denominada higroma quístico del cuello (*derecha*). **B**, El niño-pájaro de Paré (en torno a 1520) (*izquierda*). Feto nacido muerto con sirenomelia (piernas fusionadas) (*derecha*). Compárese con la parte inferior del niño-pájaro. (**A** [*izquierda*], de Brodsky *I: Med J Aust* 1:417-420, 1943; **A** [*derecha*] y **B** [*derecha*], cortesía de M. Barr, *Ann Arbor, Mich.*)

embriología médica se recogen sobre todo los defectos estructurales (malformaciones congénitas), existe una continuidad entre las alteraciones puramente bioquímicas y las que se manifiestan en forma de estructuras anómalas. En esta continuidad se incluyen defectos que corresponden a alteraciones estructurales, funcionales, del metabolismo y del comportamiento.

Los defectos del nacimiento se presentan en una gran variedad de formas y asociaciones, que van desde alteraciones simples que afectan a una sola estructura, hasta grotescas deformidades que pueden afectar a una región corporal completa. Algunas de las clases más comunes de malformaciones se enumeran en la **tabla 8.1**.

La génesis de los defectos congénitos se puede contemplar como una interacción entre el aporte genético que recibe el embrión y el ambiente en que se desarrolla. La información básica está codificada en los genes, pero a medida que se despliegan las instrucciones genéticas, las estructuras u órganos en desarrollo están sometidos a influencias micro o macroambientales que pueden ser compatibles con el desarrollo normal o interferir en el mismo. En el caso de las malformaciones de origen genético o debidas a aberraciones cromosómicas, el defecto es intrínseco y se suele

expresar incluso en un ambiente normal. Las causas puramente ambientales pueden interferir en los procesos embriológicos en situaciones en las que el genotipo es normal. En otros casos existe una interacción entre el ambiente y la genética. La penetrancia (el grado de manifestación) de un gen anómalo o la expresión de un componente de una secuencia multifactorial genética pueden en ocasiones verse muy afectadas por las condiciones ambientales.

Estudios en ratones han demostrado que la función defectuosa de muchos genes conduce a algún tipo de alteración durante el desarrollo. Algunos de estos defectos son puramente mutacionales y residen en la propia estructura del ADN, mientras que otros son el resultado de interferencias en la transcripción o en la traslación de los elementos reguladores del gen.

Existen varios factores que se asocian a diversos tipos de malformaciones congénitas. En la actualidad, estos factores son más conocidos a nivel de sus asociaciones estadísticas que como puntos de interferencia en los controles específicos del desarrollo, aunque son pistas relevantes para explicar la alteración del desarrollo. Entre los factores asociados a un aumento en la incidencia de malformaciones congénitas están

1) la edad de los padres, 2) la estación del año, 3) el país de residencia, 4) la raza y 5) las tendencias familiares.

Existen correlaciones establecidas entre la edad de los padres y la incidencia de ciertas malformaciones; una correlación clásica es el aumento en la incidencia de **síndrome de Down** (fig. 8.3; v. fig. 8.9) en los hijos de mujeres mayores de 35 años. Hay otros trastornos relacionados con la edad del padre (v. fig. 8.3).

Algunos tipos de malformaciones presentan una incidencia mayor entre los lactantes nacidos en ciertas estaciones del año. La **anencefalia** (fig. 8.4) es más frecuente en los nacidos en enero. Como los factores principales que dan lugar a la anencefalia se

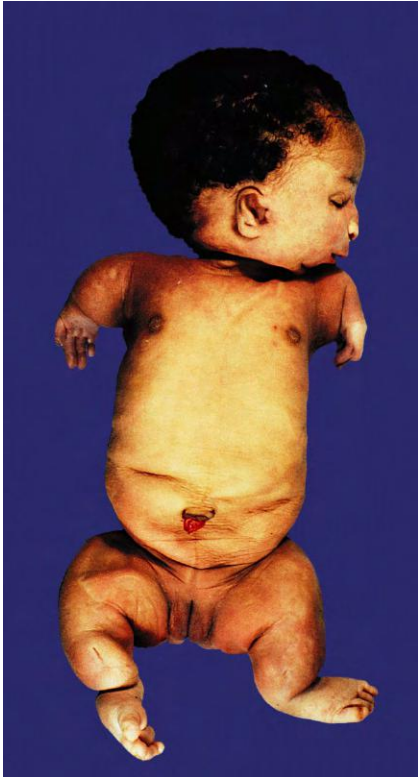

Fig. 8.2 Focomelia en los cuatro miembros. Este feto no había sufrido exposición a la talidomida. (Cortesía de M. Barr, Ann Arbor, Mich.)

producen durante el primer mes de la vida embrionaria, los investigadores deben buscar las posibles causas ambientales con mayor prevalencia en el mes de abril. Se ha demostrado que la anencefalia está muy relacionada con la **deficiencia de ácido fólico** en la madre. La alta incidencia de esta anomalía en las gestaciones que se inician al principio de la primavera puede estar asociada con deficiencias nutricionales de las madres a finales de la época invernal. Los suplementos de ácido fólico en la dieta de las mujeres en edad fértil reducen de forma significativa la aparición de defectos del tubo neural, como la anencefalia.

La relación entre el país de residencia y el aumento en la incidencia de malformaciones específicas puede estar relacionada con varios factores como las tendencias raciales, las circunstancias ambientales locales e incluso las políticas gubernamentales. Un ejemplo clásico de lo último es el nacimiento de lactantes con malformaciones graves debido a la exposición a la talidomida. Estos casos tuvieron una prevalencia mucho mayor en Alemania occidental y Australia, ya que el fármaco solía comercializarse en estos países. Dado que la talidomida no fue aprobada por la Food and Drug Administration, en Estados Unidos no tuvo lugar esta epidemia de malformaciones congénitas. Otro ejemplo clásico de la influencia del país de residencia como factor en la incidencia de las malformaciones se refiere a los defectos del tubo neural (tabla 8.2). La razón por la que estos defectos del tubo neural (en especial la anencefalia) han sido históricamente tan frecuentes en Irlanda ha sido muy debatida. En vista de la relevancia del ácido fólico en la prevención de los defectos del tubo neural, es posible que la elevada incidencia de anencefalia en este país sea el resultado de una mala nutrición de las mujeres embarazadas durante los meses de invierno. El gran descenso de la incidencia de defectos del tubo neural en Irlanda entre 1980 y 1994 puede estar relacionado con la mejor nutrición y el suplemento de ácido fólico de un cierto porcentaje de mujeres embarazadas.

La raza es un factor que influye en muchas malformaciones congénitas y en otras enfermedades. En el ser humano y en los ratones hay diferencias raciales en la incidencia de fisuras palatinas. La incidencia de fisura palatina es el doble entre las personas de raza blanca que entre las de raza negra, y dicha incidencia en las personas de origen coreano, chino o japonés duplica a la de los individuos de raza blanca.

Muchas malformaciones, en especial las que tienen una base genética, se observan con mayor frecuencia en ciertos grupos

Tabla 8.1 Tipos de desarrollo anormal

Anormalidades de estructuras individuales

Malformación	Un defecto estructural de un órgano entero o de parte del mismo o de la mayor parte de una región corporal que es causado por un proceso anormal intrínseco a su desarrollo (p. ej., coloboma) (v. pág. 285)
Disrupción o ruptura	Un defecto en un órgano o parte del cuerpo causado por un proceso que interfiere con el desarrollo original normal (p. ej., la talidomida como inductora de focomelia) (v. pág. 149)
Deformación	Una anomalía estructural causada por fuerzas mecánicas (p. ej., bridas amnióticas) (v. fig. 8.16)
Displasia	Una anomalía de un tejido debida a un proceso intrínseco del desarrollo de carácter anormal (p. ej., displasia ectodérmica) (v. pág. 150)

Defectos que afectan a más de una estructura

Secuencia	Un patrón de malformaciones múltiples derivado de un proceso del desarrollo anterior o de un factor mecánico (p. ej., secuencia de Potter) (v. pág. 384)
Síndrome	Un grupo de malformaciones de estructuras diferentes debido a una causa principal única, pero que actúa a través de múltiples vías del desarrollo (p. ej., trisomía del cromosoma 13) (v. fig. 8.10)
Asociación	Un grupo de anomalías vistas en más de un individuo, que por el momento no se pueden atribuir a una causa definitiva

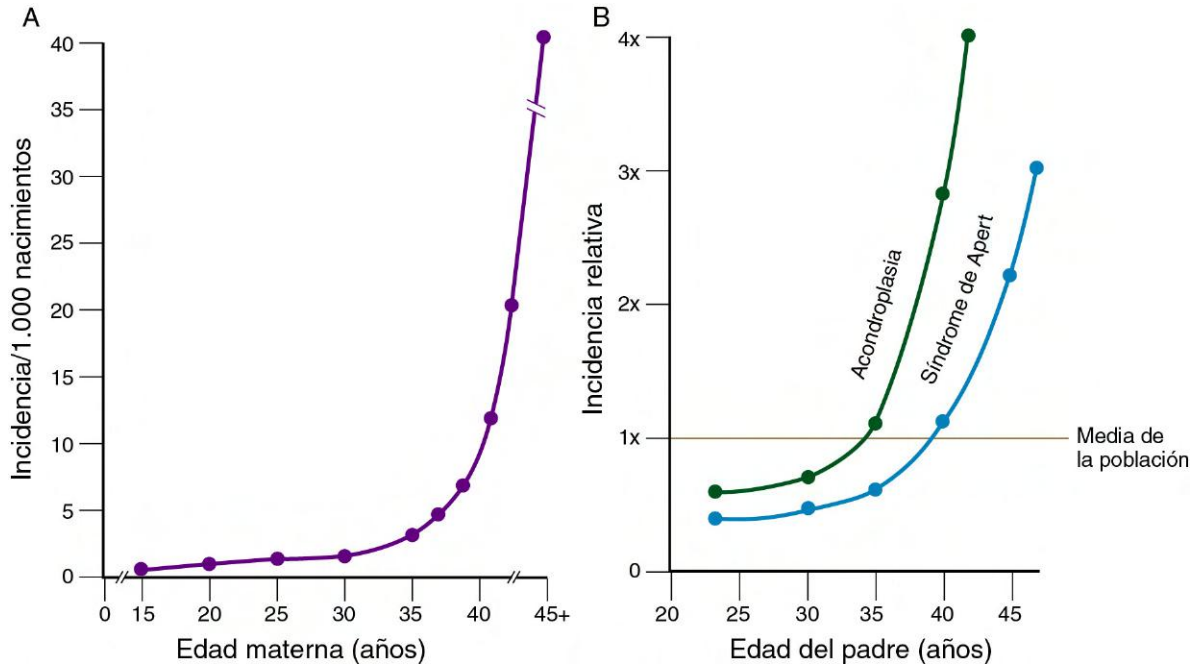


Fig. 8.3 Aumento en la incidencia del síndrome de Down en los hijos de madres mayores (A) y acondroplasia y síndrome de Apert en los pacientes con padres mayores (B). El síndrome de Apert (acrocefalosindactilia) se caracteriza por un cráneo en torre, con fusión lateral de los dedos.

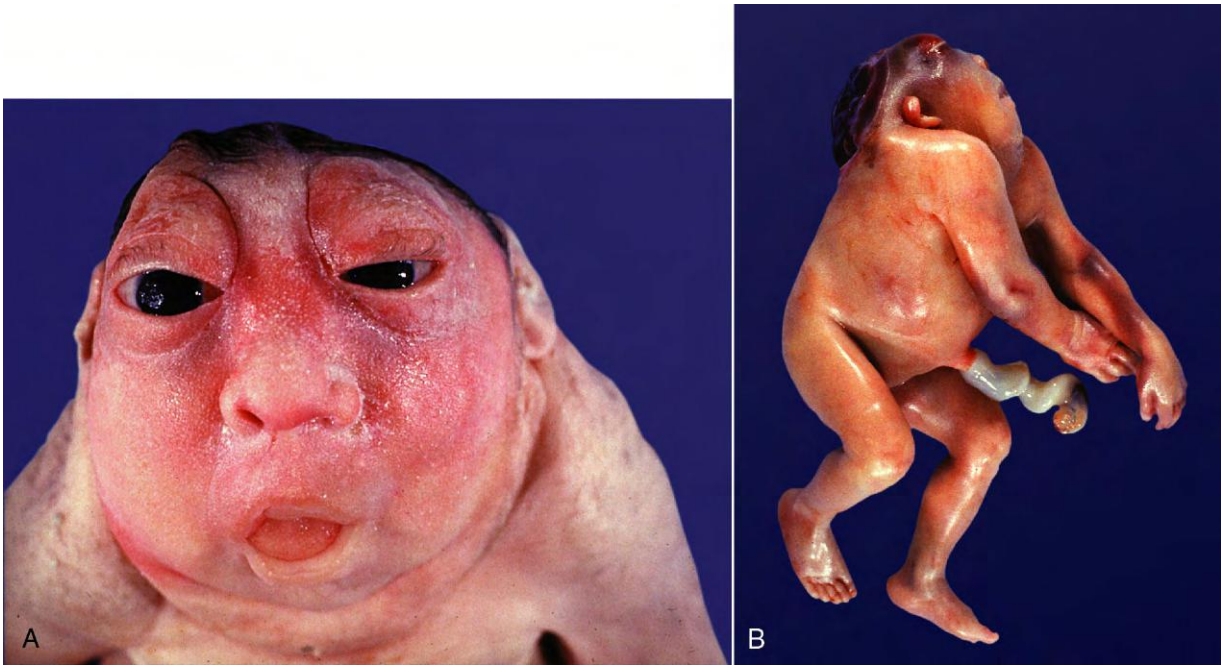

Fig. 8.4 Imágenes frontal (A) y lateral (B) de la anencefalia. (Cortesía de M. Barr, Ann Arbor, Mich.)

Tabla 8.2 Incidenia de los defectos del tubo neural

Localización geográfica	Incidenia*
India	0,6
Irlanda	10 ¹
Estados Unidos	1
En todo el mundo	2,6

*Por cada 1.000 nacidos vivos.

¹La incidenia actual en Irlanda ha descendido mucho.

familiares, sobre todo si existe algún grado de consanguinidad en los matrimonios a lo largo de las generaciones. Un buen ejemplo es la mayor incidenia de dedos supernumerarios en algunas familias de la comunidad amish en Estados Unidos.

Períodos de susceptibilidad a las alteraciones del desarrollo

En ciertos períodos críticos de la gestación, los embriones son más susceptibles a los agentes o factores que causan alteraciones en su desarrollo. Los resultados de numerosos estudios de investigación han permitido establecer la generalización siguiente:

las agresiones que recibe el embrión en las 3 primeras semanas de la embriogénesis (el período inicial antes del comienzo de la organogénesis) no suelen dar lugar a un desarrollo defectuoso porque o bien matan al embrión o bien son compensadas por las potentes capacidades reguladoras del embrión inicial. El período de susceptibilidad máxima para las alteraciones del desarrollo tiene lugar entre las semanas 3 y 8 de la gestación, ya que durante el mismo se produce el establecimiento inicial de la mayoría de los órganos y regiones corporales.

No es frecuente que aparezcan malformaciones estructurales graves tras la octava semana de gestación, debido a que a partir de ese momento la mayor parte de los órganos ya se han establecido adecuadamente. Las malformaciones que se originan entre los meses tercero y noveno de la gestación suelen ser funcionales (p. ej., retraso mental), o bien causar trastornos en el crecimiento de zonas corporales ya formadas. Sin embargo, esta consideración simplificada de los períodos de susceptibilidad no tiene en cuenta la posibilidad de que un teratógeno o algún otro factor lesivo pueda aparecer durante una fase inicial del desarrollo, pero que su expresión en forma de trastorno del desarrollo no tenga lugar hasta fases más avanzadas de la embriogénesis. Existen otros factores (p. ej., enfermedades intrauterinas, toxinas) que pueden causar la destrucción total o parcial de estructuras que ya se han formado.

De forma característica, un órgano en desarrollo muestra una curva de susceptibilidad a los factores teratógenos similar

a la que se ilustra en la **figura 8.5**. Antes del período crítico, la exposición a un teratógeno conocido influye poco en el desarrollo. Durante los primeros días de dicho período crítico, la susceptibilidad (medida como la incidencia o la gravedad de una malformación) aumenta de manera rápida, y después disminuye a lo largo de un plazo mucho mayor.

Los distintos órganos muestran períodos diferentes de susceptibilidad durante la embriogénesis (**fig. 8.6**). Los órganos que se forman en fases más tempranas (p. ej., el corazón) suelen ser sensibles a los efectos de los teratógenos antes que los que se constituyen más tarde (p. ej., los genitales externos). Algunos

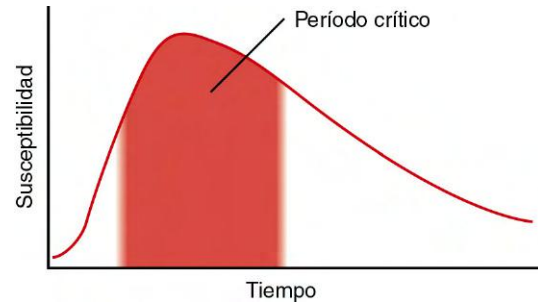


Fig. 8.5 Curva de susceptibilidad generalizada frente a influencias teratógenas en un órgano único.

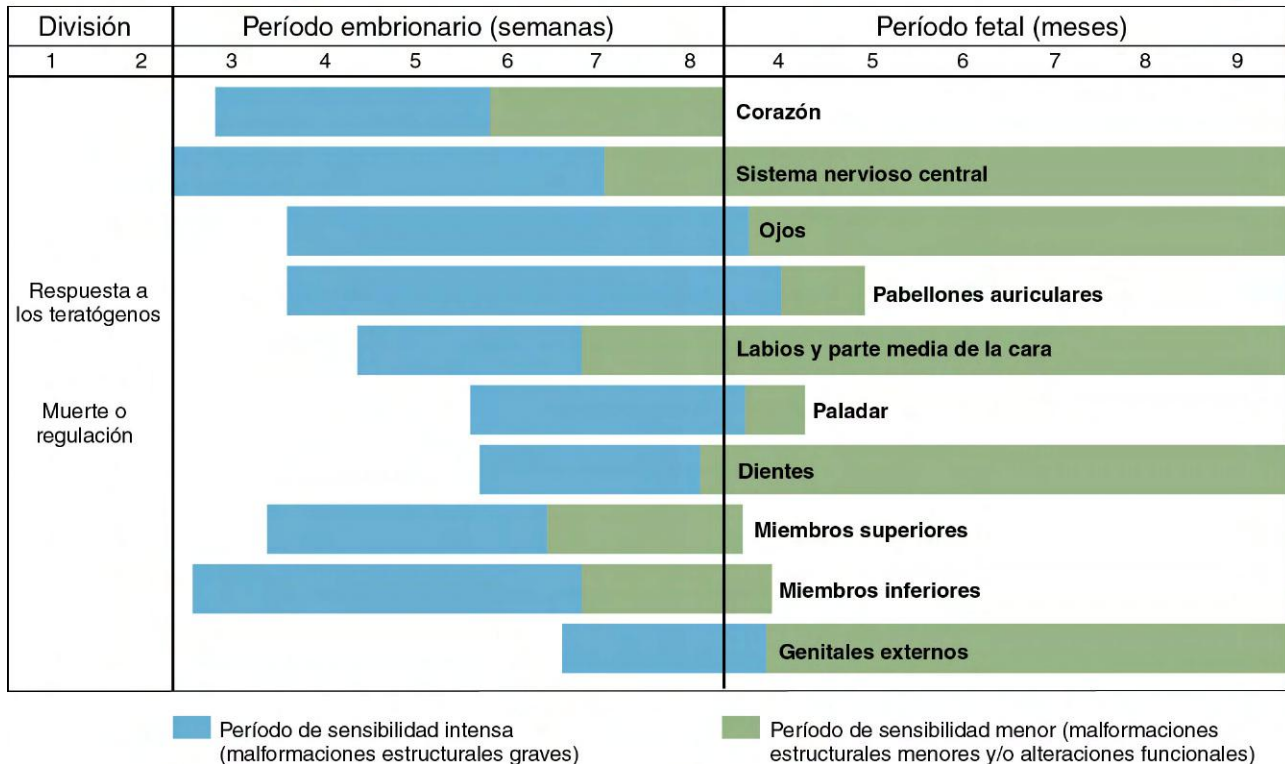
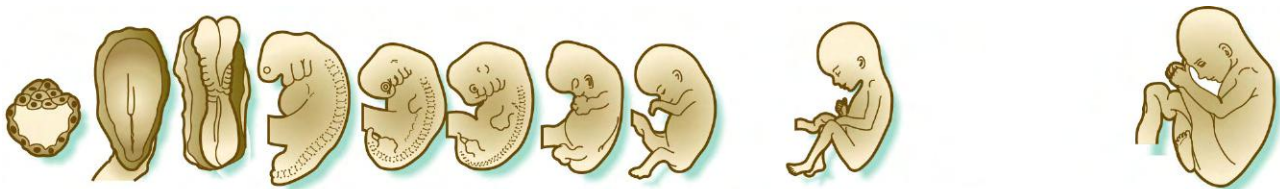

Fig. 8.6 Períodos y grados de susceptibilidad de los órganos embrionarios frente a los teratógenos. (Adaptada de Moore KL, Persaud TVN: The developing human, 5.ª ed., Filadelfia, 1993, Saunders.)

Tabla 8.3 Fases del desarrollo en que los diferentes teratógenos humanos inducen sus efectos

Teratógenos	Períodos críticos (días de gestación)	Malformaciones congénitas frecuentes
Virus de la rubéola	0-60 0-120*	Cataratas o cardiopatías congénitas Sordera
Talidomida	21-40	Defectos de reducción en los miembros
Esteroides androgénicos	Antes de los 90 días Después de los 90 días	Hipertrofia del clítoris y fusión de los labios vulvares Hipertrofia del clítoris como alteración única
Anticoagulantes del grupo de la dicumarina	Antes de los 100 días Después de los 100 días	Hipoplasia nasal Posible retraso mental
Tratamiento con yodo radiactivo	Después de los 65-70 días	Deficiencia tiroidea fetal
Tetraciclina	Después de los 120 días Después de los 250 días	Coloración del esmalte dentario en dientes primarios Coloración de las coronas de los dientes permanentes

Adaptada de Persaud TVN, Chudley AE, Skalko RG, eds.: *Basic concepts in teratology*, Nueva York, 1985, Liss.

órganos muy complejos, en especial el cerebro y los órganos principales de los sentidos, muestran períodos prolongados de susceptibilidad elevada a las alteraciones en el desarrollo.

No todos los factores teratógenos actúan durante los mismos períodos del desarrollo (tabla 8.3). Algunas influencias causan malformaciones si el embrión queda expuesto a las mismas durante las primeras etapas del desarrollo, pero son inocuas en fases más avanzadas de la gestación. Otras en cambio actúan sólo durante estas últimas fases. Un buen ejemplo de lo primero es la talidomida, que muestra un período de peligro pequeño y bien definido durante la fase embrionaria (entre la 4.ª y la 6.ª semana de gestación). Por el contrario, la tetraciclina (que tiñe las estructuras óseas y los dientes) induce sus efectos después de que se han formado las estructuras esqueléticas duras en el feto.

Tipos de desarrollo anómalo

Aunque no son infrecuentes los defectos estructurales o bioquímicos aislados, lo más habitual es encontrar malformaciones múltiples en el mismo individuo. Esto puede producirse por muchas razones. Una posibilidad es que un único factor teratógeno actúe sobre los primordios de varios órganos durante los períodos susceptibles de desarrollo. Otra es que exista un defecto genético o cromosómico que altere a varios genes que influyen en diversas estructuras, o bien que un único defecto metabólico afecte a distintas estructuras en desarrollo a través de mecanismos diferentes.

Causas de las malformaciones

A pesar de las considerables investigaciones que se han llevado a cabo desde 1960, sigue siendo desconocida la causa de al menos el 50% de las malformaciones congénitas en los seres humanos (fig. 8.7). Cerca del 18% de las malformaciones se puede atribuir a causas genéticas (defectos cromosómicos o mutaciones fundamentados en la genética mendeliana) y más o menos el 7% de las malformaciones se debe a factores ambientales, como los teratógenos físicos o químicos. De todas las malformaciones, el 25% tiene un origen multifactorial; por ejemplo las mutaciones causadas por factores ambientales que actúan sobre la susceptibilidad genética.

El alto porcentaje de causas desconocidas es el resultado de tener que realizar trabajos de carácter retrospectivo para identificar el origen de la malformación. Probablemente, muchas de estas causas son el resultado de la influencia de algún factor ambiental en la expresión de un gen crítico en el desarrollo.

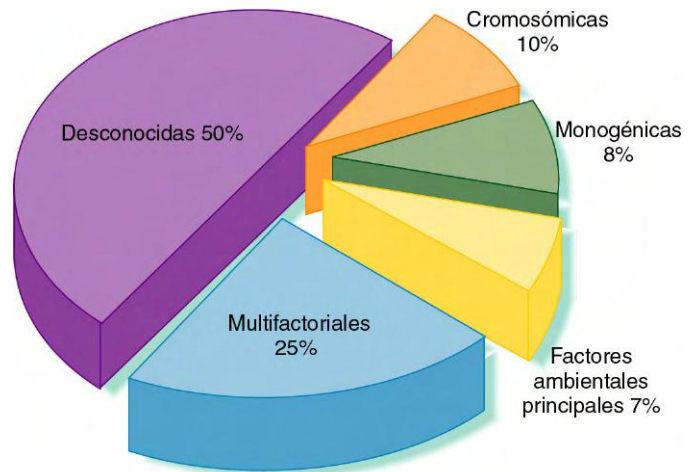


Fig. 8.7 Causas principales de las malformaciones congénitas. (Datos de Persaud TVN, Chudley AE, Skalko RG, eds.: *Basic concepts in teratology*, Nueva York, 1985, Liss.)

Factores genéticos

Estas malformaciones pueden producirse por alteraciones en la división cromosómica o por mutaciones en los genes. Las anomalías cromosómicas se suelen clasificar como errores estructurales o numéricos y se originan en la división celular, en especial en la meiosis. Los errores numéricos de los cromosomas dan lugar a **aneuploidía**, definida como un número total de cromosomas que no es el normal de 46.

Alteraciones en el número de cromosomas POLIPLOIDÍA

La **poliploidía** es un trastorno en el que la cantidad de cromosomas es un múltiplo superior a 2 del número haploide de cromosomas (23). En la mayor parte de los casos, los embriones poliploides sufren abortos espontáneos durante las primeras fases del embarazo. Un elevado porcentaje de los fetos que han sufrido abortos espontáneos muestra alteraciones cromosómicas graves. Las causas de la poliploidía, en especial de la triploidía, son probablemente la fecundación de un óvulo por más de un espermatozoide o la falta de separación de un cuerpo polar durante la meiosis.

MONOSOMÍA Y TRISOMÍA

La **monosomía** (falta de uno de los elementos en un par de cromosomas) y la **trisomía** (presencia de tres miembros en un par cromosómico) se deben de manera característica a la falta de separación durante la meiosis (v. *fig. 1.7*). Cuando tiene lugar esta situación, un gameto muestra monosomía y el otro presenta trisomía del mismo cromosoma.

En la mayor parte de los casos, los embriones con monosomía de los autosomas o los cromosomas sexuales no son viables. Sin embargo, pueden sobrevivir algunos individuos con monosomía de los cromosomas sexuales (genotipo 45XO) (*fig. 8.8*). Estos pacientes sufren el **síndrome de Turner**, que cursa con un fenotipo femenino pero con gónadas estériles.

Existen tres cuadros de trisomía autosómica que dan lugar a recién nacidos con asociaciones características de malformaciones. El mejor conocido es la **trisomía 21**, también denominada **síndrome de Down**. Los pacientes con síndrome de Down muestran un típico retraso mental y presentan una cara ancha con puente nasal aplanado, ojos separados y pliegues epicánticos prominentes. Las manos también son anchas, y en la superficie palmar se puede observar un **surco simiesco** transversal característico (*fig. 8.9*). Son frecuentes las cardiopatías congénitas, en especial las comunicaciones interauriculares e interventriculares, con una incidencia que se aproxima al 50%. En los pacientes con síndrome de Down también se observan atresia duodenal y otras malformaciones intestinales. Estos enfermos muestran una tendencia a la aparición temprana de enfermedad de Alzheimer, y suelen tener una esperanza de vida menor a la habitual.

Otras trisomías de los cromosomas 13 y 18 dan lugar a fetos con malformaciones graves, muchos de los cuales no sobreviven hasta el parto. Los lactantes con **trisomía 13** y **trisomía 18** presentan retraso mental grave y otras malformaciones del sistema nervioso central. Es frecuente la presencia de fisura palatina y paladar ojival. En la trisomía 13 se observa a menudo polidactilia, y los lactantes con ambos síndromes muestran otras malformaciones de las extremidades como los «**pies en mecedora**», que consisten en un redondeamiento de la planta

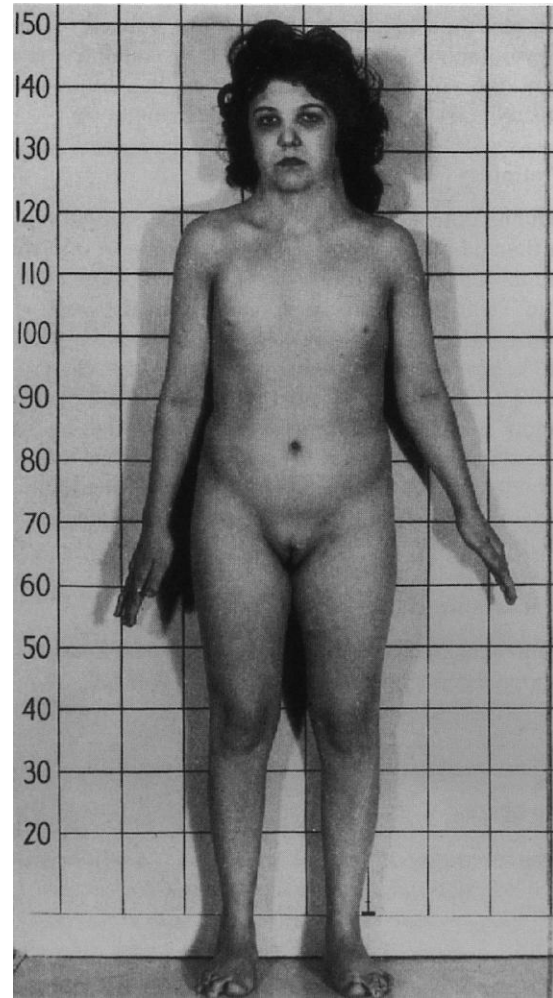


Fig. 8.8 Mujer con síndrome de Turner. Obsérvese la estatura baja, el cuello alado y las características sexuales infantiles. (De Connor J, Ferguson-Smith M: *Essential medical genetics*, 2.ª ed., Oxford, 1987, Blackwell Scientific.)

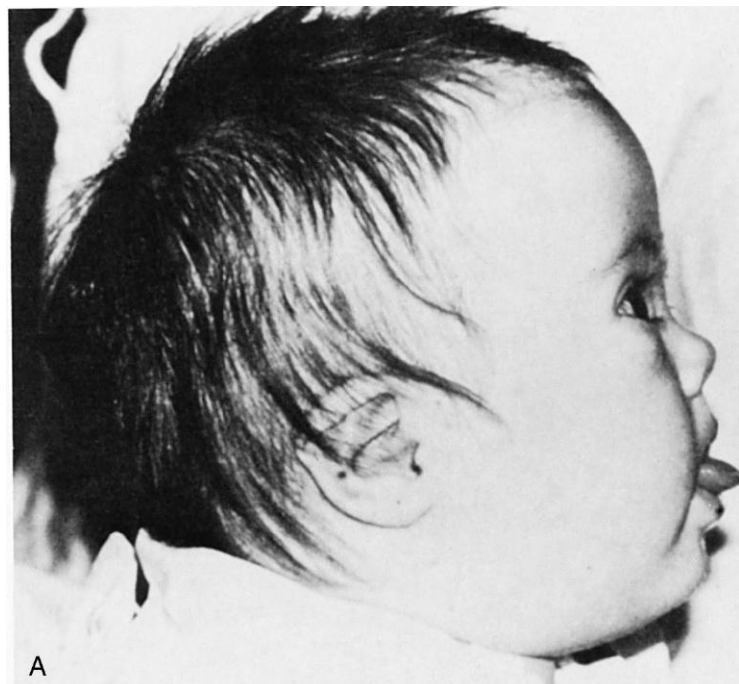

Fig. 8.9 **A**, Perfil de un niño con síndrome de Down. Se pueden observar el perfil aplanado, la lengua que protruye, el puente nasal en silla de montar y la implantación baja de los pabellones auriculares. **B**, Mano de un lactante con síndrome de Down que muestra un prominente surco simiesco que atraviesa toda la palma. (**A**, De Garver K, Marchese S: *Genetic counseling for clinicians*, Chicago, 1986, Mosby; **B**, cortesía de M. Barr, Ann Arbor, Mich.)

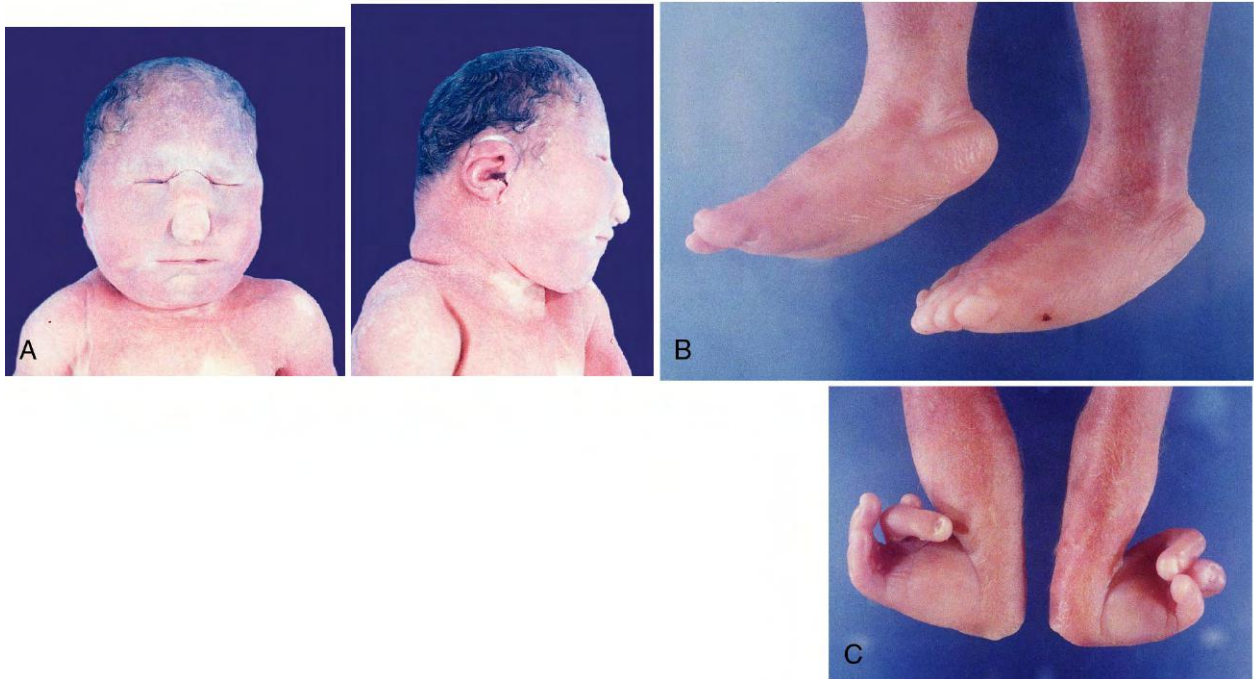


Fig. 8.10 A, Imágenes frontal y lateral de la cabeza de un feto de 34 semanas con trisomía 13. Este feto muestra una cebocefalia pronunciada, con la cabeza en forma de quilla, la nariz aplanada, los pabellones auriculares irregulares y una reducción de las estructuras de la frente y de la parte superior de la cara. B, Pies en mecedora correspondientes a un feto con trisomía 18. Se pueden observar los talones prominentes y un cierto perfil convexo en las plantas de los pies. C, Desviación radial destacada de las manos (mano zamba) correspondiente al mismo feto de la imagen B. (Cortesía de M. Barr, Ann Arbor, Mich.)

Tabla 8.4 Variaciones en el número de cromosomas sexuales

Complemento de cromosomas sexuales	Incidencia	Fenotipo	Factores clínicos
XO	1:3.000	Femenino inmaduro	Síndrome de Turner: estatura corta, cuello alado, paladar ojival (v. fig. 8.8)
XX		Femenino	Normal
XY		Masculino	Normal
XXY	1:1.000	Masculino	Síndrome de Klinefelter: testículos pequeños, infertilidad, frecuentemente estatura alta con miembros largos
XYY	1:1.000	Masculino	Estatura alta, aspecto normal; dificultades por comportamiento impulsivo
XXX	1:1.000	Femenino	Aspecto normal, retraso mental (hasta en la tercera parte de los casos), fertilidad (en muchos casos)

y una prominencia de los talones (fig. 8.10). La mayor parte de los lactantes con trisomía 13 o 18 fallece durante el primer o segundo mes después del nacimiento.

La alteración en el número de cromosomas sexuales es un cuadro relativamente frecuente y se puede detectar mediante el estudio de la cromatina sexual (cromosoma X) o por las reacciones de fluorescencia de los cromosomas Y. En la tabla 8.4 se resumen algunos de los diversos tipos de deleciones y duplicaciones de los cromosomas sexuales.

Alteraciones en la estructura de los cromosomas

Existen varias alteraciones en la estructura de los cromosomas que pueden dar lugar a malformaciones durante el desarrollo. Algunas de estas anomalías cromosómicas se deben a la rotura de los propios cromosomas, inducida por factores ambientales como la radiación y ciertos teratógenos químicos. Este tipo de error estructural suele ser específico para un individuo dado y no se transmite a sucesivas generaciones.

Otros tipos de alteraciones estructurales de los cromosomas se generan durante la meiosis y, si afectan a las células germinales, pueden ser hereditarios. Son anomalías frecuentes en la estructura de los cromosomas las **translocaciones recíprocas**, la **formación de isocromosomas** y las **deleciones y duplicaciones** (fig. 8.11). Una malformación congénita bien definida debida a una deleción en el brazo corto del cromosoma 5 es el **síndrome del maullido de gato**. Los lactantes que lo sufren muestran retraso mental grave, microcefalia y un llanto que se asemeja al maullido de un gato.

Mutaciones genéticas

Numerosas mutaciones genéticas se expresan en forma de alteraciones morfológicas. Estas mutaciones pueden afectar a genes dominantes o recesivos de los autosomas o de los cromosomas sexuales. En algunos de estos trastornos (p. ej., la hemofilia, el síndrome de Lesch-Nyhan, la distrofia muscular, la fibrosis quística) ha sido posible identificar la alteración molecular o bioquímica, aunque no se ha determinado el mecanismo por el que estos defectos se

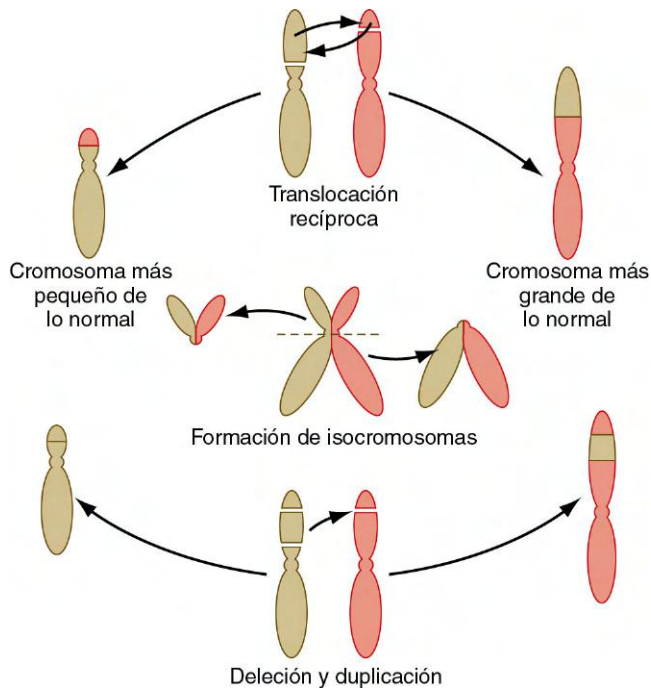


Fig. 8.11 Diferentes tipos de alteraciones cromosómicas estructurales.

traducen en un desarrollo anómalo. Muchos de estos procesos se exponen con detalle en los libros de texto de genética humana, por lo que aquí sólo se recogen los ejemplos representativos (tabla 8.5).

Factores ambientales

Diversos factores ambientales están relacionados con malformaciones congénitas. Estos factores van desde los teratógenos químicos y las hormonas hasta las infecciones maternas y los factores nutricionales. Aunque la lista de posibles factores teratógenos es larga, pocos de ellos tienen un incuestionable efecto de esa índole para el ser humano.

Infecciones maternas

Tras el reconocimiento en 1941 de que la rubéola era la causa de un espectro de anomalías del desarrollo, otras enfermedades maternas han sido implicadas como causa directa de malformaciones. Entre las infecciones hay que diferenciar las que causan malformaciones al alterar las fases iniciales del desarrollo de órganos y estructuras, de las infecciones que destruyen las estructuras ya formadas. El mismo microorganismo patógeno puede causar lesiones por interferencia en los procesos embrionarios o por destrucción de tejidos diferenciados, según el momento en que dicho microorganismo ataca al embrión.

La mayor parte de las enfermedades infecciosas que producen malformaciones congénitas son víricas, con las notables excepciones de la **toxoplasmosis** (causada por el protozoo *Toxoplasma gondii*) y la sífilis (provocada por la espiroqueta *Treponema pallidum*). (En la tabla 8.6 se incluye un resumen de las enfermedades infecciosas que producen malformaciones congénitas en el ser humano.)

El momento en que tiene lugar la infección es fundamental respecto al tipo de efectos que se producen sobre el embrión. La rubéola es responsable de un porcentaje elevado de malformaciones durante el primer trimestre, mientras que las infecciones

Tabla 8.5 Mutaciones genéticas que causan alteraciones del desarrollo

Enfermedad	Características
Autosómica dominante	
Acondroplasia	Enanismo causado sobre todo por acortamiento de los miembros
Aniridia	Ausencia del iris (por lo general incompleta)
Síndrome de Crouzon (disostosis craneofacial) (v. fig. 9.30)	Cierre prematuro de algunas suturas craneales, con cara aplanada y cráneo en torre
Neurofibromatosis	Múltiples tumores cutáneos derivados de la cresta neural, áreas de pigmentación anómala en la piel
Enfermedad renal poliquística (del adulto, tipo III)	Numerosos quistes en los riñones
Autosómica recesiva	
Albinismo	Ausencia de pigmentación
Enfermedad renal poliquística (perinatal, tipo I) (v. fig. 16.17)	Numerosos quistes en los riñones
Síndrome de focomelia congénita (v. fig. 8.2)	Deformidades en los miembros
Recesiva ligada al cromosoma X	
Hemofilia	Alteraciones de la coagulación sanguínea
Hidrocefalia (v. fig. 11.38)	Aumento de tamaño del cráneo
Ictiosis	Piel descamativa
Síndrome de feminización testicular	Fenotipo femenino, causado por falta de respuesta a la testosterona

Tabla 8.6 Enfermedades infecciosas que pueden causar malformaciones congénitas

Agente infeccioso	Enfermedad	Defectos congénitos
Virus		
Virus de la rubéola	Rubéola	Cataratas, sordera, cardiopatía, retraso del crecimiento fetal
Citomegalovirus	Enfermedad por inclusiones citomegálicas	Microcefalia, microftalmia, calcificación cerebral, retraso del crecimiento intrauterino
Espiroquetas		
<i>Treponema pallidum</i> (sífilis)	Sífilis	Alteraciones dentales, sordera, retraso mental, lesiones cutáneas y óseas, meningitis
Protozoos		
<i>Toxoplasma gondii</i>	Toxoplasmosis	Microcefalia, hidrocefalia, calcificación cerebral, microftalmia, retraso mental, premadurez

por citomegalovirus suelen causar la muerte del embrión en ese mismo período. Los microorganismos causantes de la sífilis y la toxoplasmosis atraviesan la barrera placentaria durante el período fetal y en gran medida causan malformaciones al destruir tejidos ya existentes.

Teratógenos químicos

Se sabe que muchas sustancias son teratógenas en los animales de experimentación o que dan lugar a malformaciones congénitas en el ser humano, aunque sólo en un número relativamente pequeño de las mismas se ha demostrado de manera convincente la relación entre la sustancia y las malformaciones en el ser humano (tabla 8.7). Esto hace difícil el estudio de la teratogenicidad de los fármacos, debido a que los que pueden causar una incidencia elevada de diversas malformaciones en fetos de animales (p. ej., la cortisona da lugar a fisuras palatinas en los ratones) pueden no inducir dichas malformaciones en otras especies de animales o en el ser humano. Por el contrario, el teratógeno clásico talidomida tiene una capacidad nociva muy intensa en el ser humano, en los conejos y en algunos primates, pero no en los roedores de laboratorio utilizados con frecuencia.

ANTAGONISTAS DEL ÁCIDO FÓLICO

En otras épocas, los antagonistas del ácido fólico (que son muy letales para el embrión) se utilizaron en ensayos clínicos como **sustancias abortivas** (agentes que causan el aborto). Aunque era posible interrumpir la gestación en el 75% de los casos, casi el 25% de los embriones que sobrevivían hasta el término del embarazo mostraban malformaciones graves. Un ejemplo clásico de un antagonista del ácido fólico tóxico para el embrión es la **aminopterina**, que produce múltiples malformaciones graves como anencefalia, retraso del crecimiento, labio leporino y fisura palatina, hidrocefalia, hipoplasia mandibular e implantación baja de los pabellones auriculares. Los drásticos efectos

de los antagonistas del ácido fólico subrayan la necesidad de administrar cantidades suficientes de ácido fólico con la dieta para facilitar un desarrollo normal.

HORMONAS ANDROGÉNICAS

La administración de hormonas androgénicas a mujeres embarazadas para el tratamiento de tumores o para prevenir las amenazas de aborto ha dado lugar al nacimiento de cientos de lactantes de sexo femenino con grados diversos de masculinización de los genitales externos. Estas alteraciones consisten en la hipertrofia del clítoris y a menudo grados variables de fusión de los pliegues genitales, con formación de una estructura de tipo escrotal (fig. 8.12).

ANTIÉPILÉPTICOS

Varios antiepilépticos (anticonvulsivantes) de uso común son conocidos o potenciales teratógenos. La fenitoína (antes conocida como difenilhidantoína) da lugar al «síndrome de la hidantoína fetal», constituido por diversas malformaciones como alteraciones del crecimiento, defectos craneofaciales, hipoplasia de las uñas y los dedos y retraso mental hasta en la tercera parte de los embriones que sufren exposición a este fármaco durante la gestación (fig. 8.13). La trimetadiona también causa un síndrome con anomalías como la implantación baja de los pabellones auriculares, el labio leporino y la fisura palatina, y las malformaciones esqueléticas y cardíacas.

SEDANTES Y TRANQUILIZANTES

La talidomida es un fármaco intensamente teratógeno cuando se administra incluso sólo una vez durante un período muy concreto de la gestación, en especial entre los días 25 y 50, cuando una sola dosis de 100 mg puede ser suficiente para causar malformaciones congénitas. Éste es el período en que se establecen los primordios de la mayor parte de los órganos y sistemas. Las lesiones más características son las anomalías graves de

Tabla 8.7 Teratógenos químicos en el ser humano

Agentes	Efectos
Ácido valproico	Defectos del tubo neural
Agentes de quimioterapia (metotrexato, aminopterina)	Diversas malformaciones graves en todo el cuerpo
Alcohol	Retraso mental y del crecimiento, microcefalia, diversas malformaciones de la cara y el tronco
Andrógenos	Masculinización en las mujeres, desarrollo genital acelerado en los varones
Anticoagulantes (warfarina, dicumarol)	Alteraciones esqueléticas; manos anchas con dedos cortos; hipoplasia nasal; alteraciones en los ojos, el cuello y el sistema nervioso central
Dietilestilbestrol	Alteraciones cervicales y uterinas
Estreptomicina	Pérdida auditiva, lesión del nervio auditivo
Fármacos antitiroideos (p. ej., propiltiouracilo, yoduro)	Bocio fetal, hipotiroidismo
Fenitoína	Retraso mental, crecimiento escaso, microcefalia, cara dismórfica, hipoplasia de dedos y uñas
Isotretinoína	Defectos craneofaciales, fisura palatina, deformidades en los pabellones auriculares y en los ojos, defectos en el sistema nervioso
Litio	Cardiopatías
Mercurio orgánico	Retraso mental, atrofia cerebral, espasticidad, ceguera
Talidomida	Defectos en los miembros y en los pabellones auriculares, cardiopatías
Tetraciclina	Hipoplasia y coloración del esmalte dental, coloración de los huesos
Trimetadiona y parametadiona	Labio leporino y fisura palatina, microcefalia, defectos oculares, defectos cardíacos, retraso mental

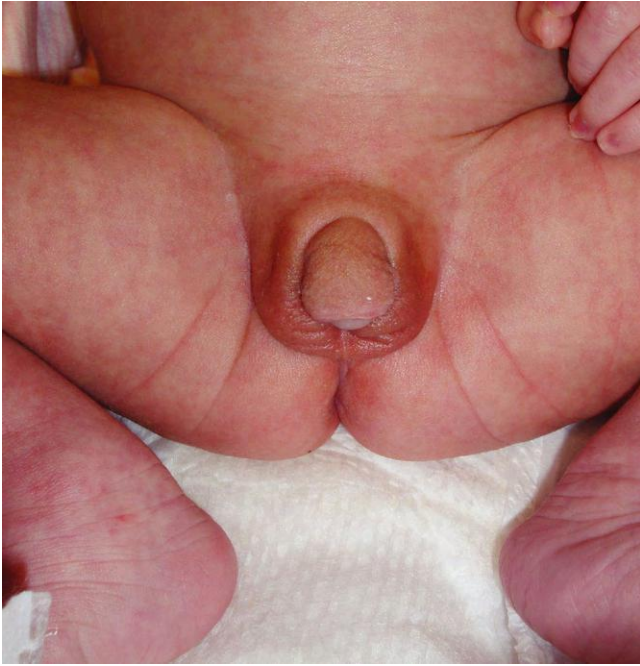

Fig. 8.12 Paciente genéticamente normal con hiperplasia suprarrenal congénita. Se observa el mayor tamaño del clítoris y la apariencia escrotal de los labios mayores (De Jorde LB, Carey JC, Bamshad MJ: *Medical genetics*, 4.ª ed, Filadelfia, 2010, Mosby.)

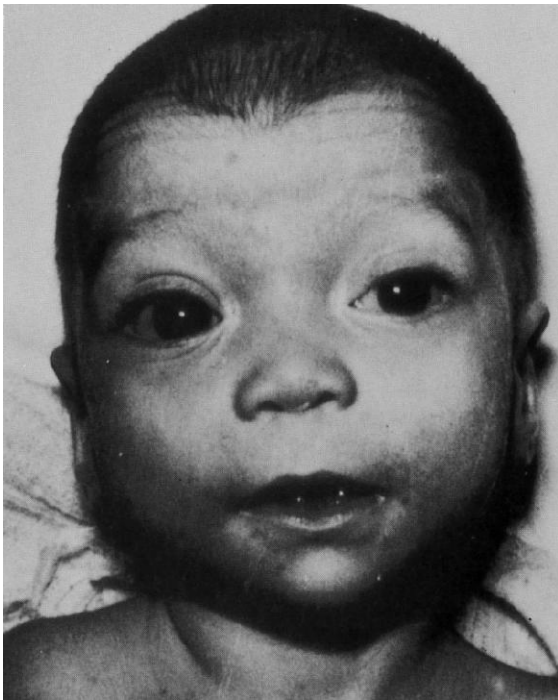


Fig. 8.13 Cara de un lactante con el síndrome de la hidantoína fetal. Muestra ojos prominentes, hipertelorismo (aumento del espacio entre los ojos), micrognatismo y microcefalia. (De Wigglesworth JS, Singer DB: *Textbook of fetal and perinatal pathology*, 2 vols., Oxford, 1991, Blackwell Scientific.)

los miembros, aunque el síndrome de la talidomida también consta de alteraciones en el sistema cardiovascular, ausencia de pabellones auriculares y diversas malformaciones del sistema urinario, el gastrointestinal y la cara. A pesar de años de investigación intensiva, no ha sido posible determinar el mecanismo por el que la talidomida causa las malformaciones. Se sabe que el carbonato de litio, un agente muy utilizado en ciertas psicosis, causa malformaciones en el corazón y en los vasos de gran calibre cuando se administra durante las primeras fases del embarazo.

AGENTES ANTINEOPLÁSICOS

Diversos agentes antineoplásicos son intensamente teratógenos, debido en gran parte a que están diseñados para destruir o anular a las células que se dividen con rapidez. La aminopteina es uno de estos agentes. El metotrexato y la combinación de busulfano y de 6-mercaptopurina causan malformaciones graves en múltiples órganos y sistemas. El uso de estos fármacos durante el embarazo constituye una decisión médica difícil, que debe tener en cuenta las vidas tanto de la madre como del feto.

ALCOHOL

En la actualidad las pruebas acumuladas demuestran sin duda que el consumo materno de alcohol durante el embarazo puede dar lugar a una constelación bien definida de alteraciones del desarrollo, entre ellas una tasa baja de crecimiento posnatal, microcefalia, retraso mental, malformaciones cardíacas e hipoplasia de las estructuras faciales (fig. 8.14). Esta constelación de malformaciones se conoce popularmente como **síndrome alcohólico fetal** y las estimaciones sugieren que algún tipo de síndrome alcohólico fetal puede afectar al 1-5% de los recién nacidos vivos. El consumo de cantidades de alcohol de sólo 90 g al día durante las cuatro primeras semanas de gestación puede causar malformaciones extremadamente graves, como la **holoprosencefalia** (v. pág. 309).

La exposición al alcohol en fases más avanzadas de la gestación tiene menos posibilidades de originar alteraciones anatómicas significativas en el feto, aunque, debido a la compleja evolución de la maduración psicológica del cerebro a lo largo del embarazo, pueden producirse trastornos del comportamiento menos llamativos. No obstante, existen diferencias notables respecto a la normalidad en la forma del cuerpo calloso, la estructura principal que conecta los hemisferios cerebrales derecho e izquierdo y en el cerebelo que puede estar hipoplásico. Muchas de las anomalías del desarrollo de la cara y del cerebro pueden ser atribuidas a fenómenos de muerte celular en la porción anterior de la placa neural (v. fig. 6.4B), que sirve como centro señalizador en el embrión temprano. A pesar de que el cociente intelectual (CI) de los pacientes con síndrome alcohólico fetal puede ser normal, estas personas pueden tener problemas en el reconocimiento de las consecuencias de sus actos o en la planificación del futuro.

ÁCIDO RETINOICO (VITAMINA A)

Los derivados del ácido retinoico se utilizan en el tratamiento del acné, aunque los investigadores han establecido que el ácido retinoico es un teratógeno potente cuando se administra por vía oral. Esta sustancia puede dar lugar a una amplia gama de defectos, la mayor parte de los cuales se relacionan con los derivados de la cresta neural craneal (v. pág. 259). Entre estos defectos se encuentran varias alteraciones de las estructuras faciales, del infundíbulo de salida del corazón y del timo (fig. 8.15).

A través de una compleja secuencia de proteínas de unión citoplásmicas y de receptores nucleares (v. fig. 4.18), el ácido retinoico influye en los genes *Hox*, en especial en los que se

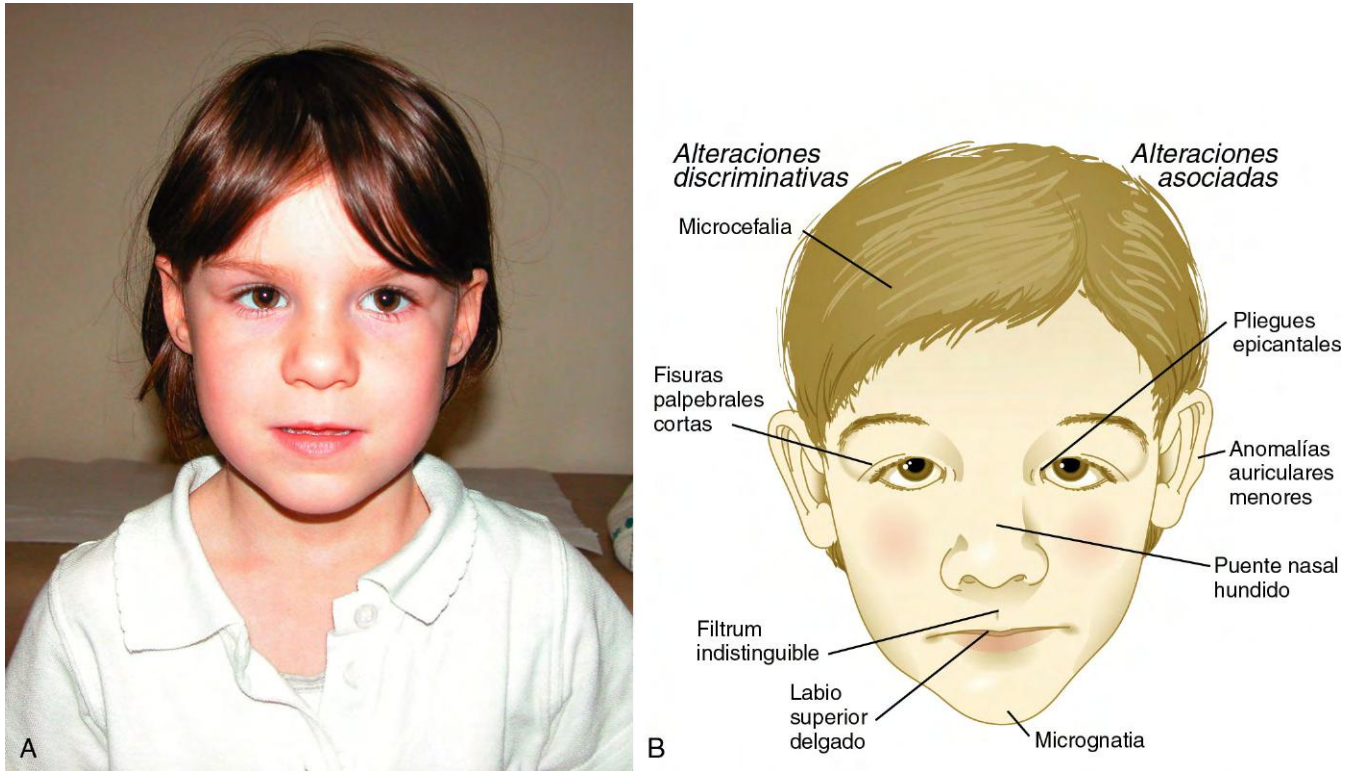


Fig. 8.14 A, Cara de una joven con síndrome alcohólico fetal, donde se observa un labio superior largo y delgado, fisuras palpebrales cortas y con aspecto de ojos rasgados y pliegues epicantales. B, Características más frecuentes en la expresión facial de un síndrome alcohólico fetal en un niño pequeño. (A, De Turnpenny P, Ellard S: *Emery's elements of medical genetics*, Filadelfia, 2012, Elsevier; B, adaptada de Streissguth AP: *Alcohol Health Res World* 18:74081, 1994.)

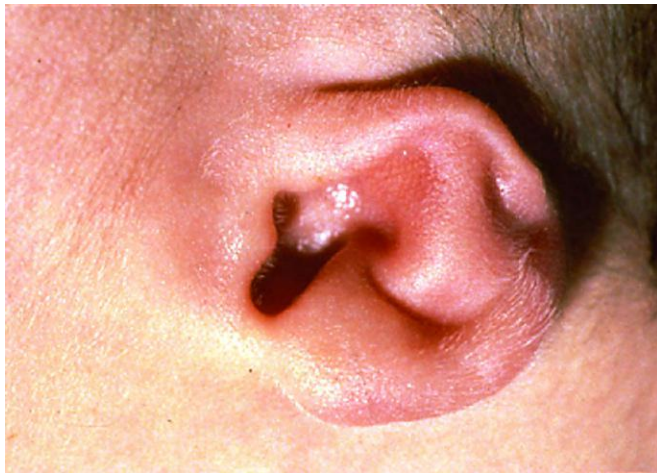

Fig. 8.15 Embriopatía por etretinato. Entre múltiples anomalías faciales, este niño tenía un oído muy deformado. (De Robert J. Gorlin collection, Division of Oral and Maxillofacial Pathology, University of Minnesota Dental School, cortesía del Dr. Ioannis Koutlas.)

expresan en las regiones craneal y faríngea (v. fig. 11.12), lo que produce alteraciones en los rombómeros anteriores y en las células de la cresta neural derivadas de ellos. Como se comentará más adelante, las células de la cresta neural procedentes de los rombómeros establecen el patrón básico de muchas estructuras de la cara y del cuello, contribuyendo también al desarrollo del corazón y el timo; de ahí el patrón ya señalado de malformaciones inducidas por el ácido retinoico. A la vista del creciente reconocimiento sobre la decisiva implicación del ácido retinoico o de sus metabolitos en la formación del patrón

básico durante el desarrollo inicial, se recomienda prudencia extrema en la administración de vitamina A en dosis superiores a las necesarias para los requerimientos nutricionales básicos.

ANTIBIÓTICOS

Existen dos antibióticos cuya administración a mujeres gestantes se ha asociado a malformaciones congénitas. La estreptomina a dosis elevadas puede causar sordera por alteración del oído interno. La tetraciclina administrada a la madre durante las fases tardías de la gestación atraviesa la barrera placentaria y busca las zonas de calcificación activa en los dientes y los huesos del feto. Los depósitos de tetraciclina producen una coloración amarillenta en dichos dientes y huesos; a dosis elevadas, esta sustancia puede interferir en la formación del esmalte dental.

OTROS FÁRMACOS

Numerosos fármacos, como el anticoagulante warfarina, tienen conocidos efectos teratógenos; de otros agentes existen fundadas sospechas de estos mismos efectos. No obstante, la prueba definitiva de la teratogenicidad de un fármaco para el ser humano no es fácil de obtener. Algunas sustancias, como el Agente Naranja, y varias drogas sociales (p. ej., la dietilamida del ácido lisérgico [LSD], la marihuana) han sido consideradas a menudo como causantes de malformaciones congénitas, aunque las pruebas existentes hasta el momento no son del todo convincentes. Varios estudios han mostrado la aparición de diversas complicaciones del embarazo debidas al uso de cocaína, que puede atravesar con facilidad la barrera placentaria. Además de malformaciones estructurales en órganos como el cerebro, el consumo de cocaína se ha relacionado con el retraso del crecimiento intrauterino, con partos prematuros y abortos

espontáneos y con la aparición de trastornos del comportamiento tras el nacimiento, por ejemplo déficit de atención.

Factores físicos

RADIACIÓN IONIZANTE

La radiación ionizante es un teratógeno potente y la respuesta a la misma depende tanto de la dosis administrada como de la fase de la gestación en que el embrión sufre la radiación. Además de numerosos estudios sobre animales de experimentación, existen pruebas directas obtenidas en el ser humano, basadas en los supervivientes de las explosiones de las bombas atómicas en Japón y en mujeres embarazadas que han recibido dosis elevadas de radiación (hasta varios miles de rad) por razones terapéuticas. No existen pruebas de que las dosis de radiación utilizadas para el diagnóstico (sólo unos pocos milirradiantes) sean una amenaza significativa para el embrión. Sin embargo, debido a que la radiación ionizante puede producir zonas de rotura en el ADN y a mutaciones, una medida prudente en las mujeres embarazadas es evitar la exposición a la radiación siempre que se pueda, aunque la dosis utilizada en los estudios radiológicos diagnósticos es tan pequeña que el riesgo resulta mínimo.

Aunque la radiación ionizante puede causar diversas malformaciones en los embriones (p. ej., fisura palatina, microcefalia y malformaciones en los órganos sólidos, los miembros y el esqueleto), en los casos de exposición a la radiación son muy prominentes los defectos en el sistema nervioso central. El espectro de malformaciones va desde la espina bífida hasta el retraso mental.

OTROS FACTORES FÍSICOS

Se han realizado numerosos estudios en animales de experimentación sobre los efectos teratógenos de las temperaturas extremas y de diferentes concentraciones de gases atmosféricos, pero todavía no existen pruebas inequívocas de la relación de cualquiera de estos factores con las malformaciones del ser humano. Una excepción es el efecto de las concentraciones excesivas de oxígeno sobre los recién nacidos prematuros. En las épocas en que ésta era una práctica común, se observaba **fibroplasia retrorenal** en más del 10% de los lactantes prematuros con un peso corporal inferior a 1.500 g y en cerca del 1% de los

mismos cuyo peso oscilaba entre 1.500 y 2.500 g. Tras la demostración de esta conexión se interrumpió la práctica de mantener concentraciones elevadas de oxígeno en las incubadoras, y en la actualidad este problema sólo tiene interés histórico.

Factores maternos

Existen numerosos factores maternos que han sido implicados en la aparición de malformaciones congénitas. La **diabetes materna** se asocia a menudo a un peso elevado al nacer y a muerte intrauterina. Algunas malformaciones estructurales son varias veces más comunes en los hijos de madres diabéticas que en los nacidos de mujeres de la población general. Aunque hay una correlación entre la duración y la gravedad de la diabetes de la madre y los efectos sobre el feto, no se ha identificado la causa específica de la interferencia en el desarrollo.

En general, la nutrición materna no parece ser un factor principal en la aparición de malformaciones (el ácido fólico es una excepción notable), aunque si la madre muestra una deficiencia grave de yodo es probable que el recién nacido muestre los síntomas del cretinismo (retraso del crecimiento, retraso mental, manos cortas y anchas, dedos cortos, piel seca y dificultades respiratorias). En la actualidad hay pruebas considerables de que el **consumo intenso de cigarrillos** por parte de las mujeres embarazadas da lugar a un aumento en el riesgo de peso bajo al nacer y a una tasa baja de crecimiento después del parto.

Factores mecánicos

Aunque los factores mecánicos han sido considerados una causa de malformaciones congénitas durante siglos, sólo en los últimos años ha sido posible relacionar algunas anomalías específicas con dichas causas. Muchas de las malformaciones más frecuentes como el **pie zambo**, la **luxación congénita de la cadera** y ciertas deformidades del cráneo se pueden atribuir en gran parte a la existencia de presiones intrauterinas anómalas sobre el feto. A menudo, esta situación puede estar relacionada con malformaciones uterinas o con una cantidad reducida de líquido amniótico (**oligohidramnios**).

Las bridas amnióticas que constriñen a los dedos o a las extremidades del feto han sido implicadas como causa de amputaciones intrauterinas (**fig. 8.16**). Estas bridas se forman

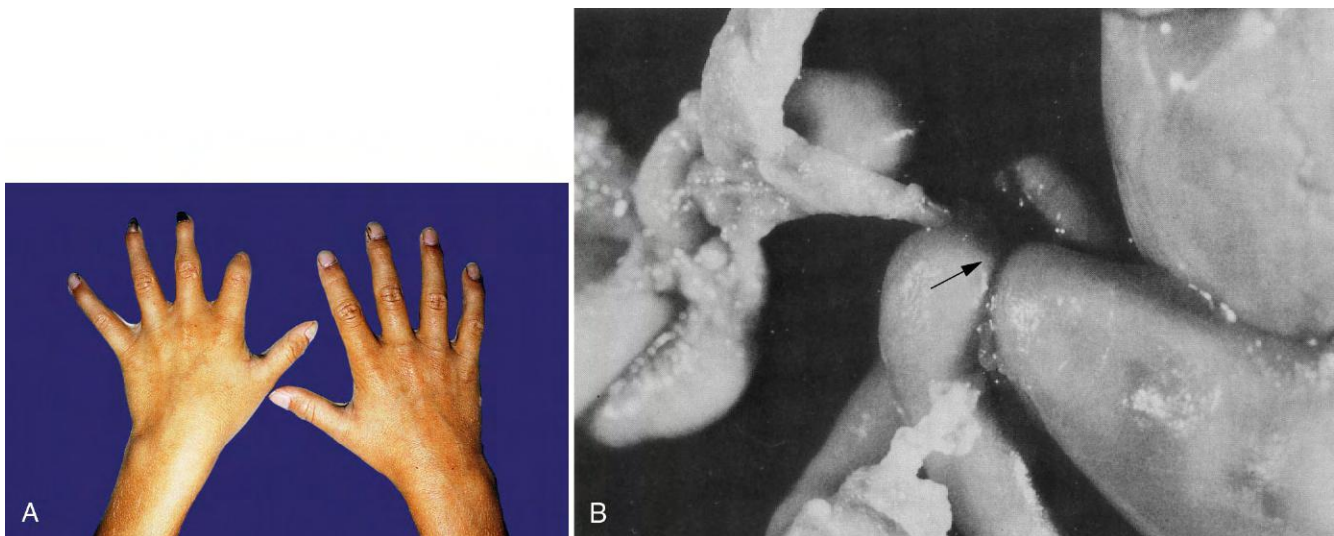


Fig. 8.16 **A**, Amputaciones en los dedos de la mano izquierda debidas posiblemente a bridas amnióticas. **B**, Bridas amnióticas que afectan al cordón umbilical y a los miembros de un feto. La flecha muestra un anillo de constricción alrededor del muslo. (**A**, Cortesía de M. Barr, Ann Arbor, Mich; **B**, de Wigglesworth JS, Singer DB: Textbook of fetal and perinatal pathology, 2 vols., Oxford, 1991, Blackwell Scientific.)

por desgarros de las membranas extraembrionarias durante la gestación. La toma de muestras para biopsia de las vellosidades coriónicas da lugar a un porcentaje bajo de defectos transversales en los miembros, aunque no se ha podido determinar el mecanismo subyacente al desarrollo defectuoso de los mismos.

Trastornos del desarrollo que causan malformaciones

Duplicaciones e inversión de la asimetría

Un ejemplo clásico de duplicación es el de los gemelos idénticos. Por lo general, ambos son completamente normales, pero en ocasiones la duplicación no es completa y se produce el fenómeno de los **gemelos unidos (siameses)** (v. figs. 3.15 y 3.16). Éstos pueden estar unidos casi por cualquier parte y en cualquier grado. Con las técnicas quirúrgicas actuales es posible separar a los miembros de algunas parejas de gemelos unidos. Un ejemplo de unión es el trastorno del **gemelo parasitario**, en el que uno de los miembros de la pareja tiene un aspecto relativamente normal, pero el otro está representado por un cuerpo mucho más pequeño, a menudo constituido sólo por el torso y los miembros, que aparece unido a zonas como la boca o la parte inferior del abdomen del gemelo huésped (v. fig. 3.17). En una elevada proporción de los casos de gemelos unidos, un miembro de la pareja muestra asimetría inversa en relación con el otro (v. fig. 3.16).

En casos infrecuentes (más o menos en 1 de cada 10.000 nacimientos), un individuo por lo demás normal muestra una inversión parcial o completa de la asimetría de los órganos internos, un proceso que se denomina **situs inversus** (v. fig. 5.15). La investigación molecular sobre las etapas embrionarias iniciales (v. fig. 5.13) ha empezado a proporcionar una explicación de carácter mecánico para este trastorno.

Alteraciones en las interacciones tisulares inductivas

La ausencia de inducción o los defectos de la misma en las primeras fases del desarrollo (p. ej., la inducción del sistema nervioso central) es incompatible con la vida, pero las alteraciones en inducciones más tardías pueden causar malformaciones. La ausencia del cristalino (**afaquia**) o de un riñón (**agenesia renal**) puede deberse a una interacción inductiva ausente o anómala.

Ausencia de muerte celular

La muerte celular controlada por mecanismos genéticos o **epigenéticos** (influencias del ambiente superpuestas al fondo genético) es un mecanismo significativo para el modelado de muchas regiones corporales. La ausencia de los fenómenos normales de muerte celular en la zona interdigital ha sido considerada la causa de la **sindactilia** (dedos en membrana) (v. fig. 10.23A) y de la persistencia anómala de la cola (v. fig. 9.25A, donde se representa una cola normal). Este último fenómeno ha sido considerado en ocasiones un ejemplo de **atavismo** (persistencia de estructuras filogenéticamente primitivas).

Alteraciones en la formación de las estructuras tubulares

La formación de un tubo a partir de una banda de células epiteliales es un mecanismo fundamental en el desarrollo. Las alteraciones relacionadas con la espina bífida constituyen un ejemplo clásico de anomalías en la formación de tubos, ya que en este caso el trastorno se debe a la fusión incompleta del tubo neural

(v. fig. 11.42). (Algunos de los posibles mecanismos implicados en la formación normal del tubo neural se discuten en el cap. 11.)

Alteraciones en la reabsorción tisular

Algunas estructuras existentes en el embrión inicial deben ser reabsorbidas para que tenga lugar el desarrollo normal subsiguiente, como por ejemplo las membranas que cubren las futuras aberturas oral y anal. Estas membranas están constituidas por láminas opuestas de ectodermo y endodermo, pero cuando existen células mesodérmicas que se interponen entre ambos componentes y este tejido muestra vascularización, se produce una persistencia característica de la membrana. La **atresia anal** es una malformación frecuente de este tipo (v. fig. 15.19).

Alteraciones de la migración

La migración es un fenómeno relevante en el desarrollo que tiene lugar a nivel celular o de órganos completos. La cresta neural es un ejemplo clásico de migración masiva a nivel celular, y las alteraciones de la migración pueden dar lugar a malformaciones en cualquiera de las estructuras que se originan a partir de la cresta neural (p. ej., el timo, los infundíbulos de salida del corazón o la médula suprarrenal). En el nivel de los órganos completos, los riñones emprenden una migración destacada en la cavidad abdominal desde su origen en la región pélvica, y los testículos migran desde dicha cavidad abdominal hasta el escroto. Los **riñones pélvicos** (v. fig. 16.15) y los testículos que no descienden (**criptorquidia**) son situaciones relativamente comunes.

Detención del desarrollo

En los inicios de la teratología, algunas malformaciones se consideraban como la persistencia de estructuras en un estado que era normal en las fases iniciales del desarrollo. Muchos de los patrones de **labio leporino** y de **fisura palatina** (v. figs. 14.16 y 14.17) son ejemplos de detención del desarrollo, aunque no es correcto afirmar que el desarrollo haya quedado totalmente detenido entre la sexta y la octava semana de la embriogénesis. Otro ejemplo de la persistencia de una fase previa en el desarrollo es el **conducto tirogloso** (v. fig. 14.45), en el que las células epiteliales persistentes indican el camino de la glándula tiroidea en su migración desde la base de la lengua hasta su posición normal.

Destrucción de estructuras formadas

Muchas enfermedades o productos químicos teratógenos causan malformaciones al destruir estructuras que ya estaban presentes. Si la estructura se encuentra en un estadio primordial precoz, cualquier tejido que deba derivarse de este primordio está ausente o muestra malformación. La interferencia en el aporte sanguíneo de una estructura puede dar lugar a patrones extraños de malformaciones. En la génesis de la **focomelia** (v. fig. 8.2), la lesión de los vasos sanguíneos proximales puede destruir los primordios de los segmentos proximales de los miembros, pero las células del esbozo distal del miembro que dan lugar a las manos o a los pies pueden quedar respetadas si permanece intacta la microvascularización distal del esbozo del miembro.

Falta de fusión o de unión

Si dos estructuras como las láminas del paladar no se unen en el momento crítico es posible que permanezcan separadas. De manera similar, los desplazamientos relativos del mesénquima (**unión**), implicados en la configuración de la mandíbula inferior,

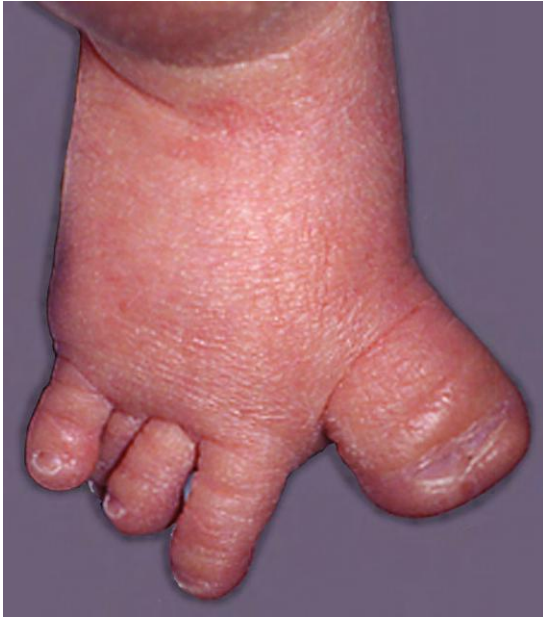

Fig. 8.17 Gigantismo (macroductilia) del dedo gordo. (De Robert J. Gorlin collection, Division of Oral and Maxillofacial Pathology, University of Minnesota Dental School, cortesía del Dr. Ioannis Koutlas.)

pueden no tener lugar a tiempo o con la intensidad suficiente. Ésta es la causa de algunas malformaciones de la parte inferior de la cara.

Hipoplasia e hiperplasia

La formación normal de la mayor parte de los órganos y de las estructuras complejas requiere una cantidad y una distribución precisas de la proliferación celular. Si la proliferación celular en un órgano en formación es anómala, la estructura puede resultar demasiado pequeña (**hipoplásica**) (v. fig. 16.12B) o demasiado grande (**hiperplásica**). Incluso las alteraciones menores del crecimiento pueden causar problemas graves en regiones complejas como la cara. En ocasiones, se produce el **gigantismo** de una estructura como un dedo (fig. 8.17) o todo un miembro. El mecanismo subyacente a este crecimiento excesivo no ha sido determinado.

Defectos del receptor

Algunas malformaciones congénitas pueden atribuirse a defectos en moléculas receptoras específicas. Uno de los primeros trastornos reconocidos de este tipo es el **síndrome de feminización testicular**, en el que la ausencia de receptores para la testosterona da lugar al desarrollo de un fenotipo femenino típico en un individuo genéticamente masculino (v. fig. 9.13A).

Campos defectuosos

La morfogénesis adecuada de numerosas regiones del cuerpo está bajo el control de campos morfogénicos poco conocidos. Estas regiones están controladas por un programa global de desarrollo. Las alteraciones en los límites o en los controles globales de los campos pueden en ocasiones causar malformaciones masivas. Un ejemplo es la fusión de los campos de los miembros inferiores, que probablemente se debe a un defecto mayor en el campo que controla el desarrollo de la región caudal del cuerpo. Esta anomalía, en la que el individuo tiene un aspecto similar al de una sirena, se denomina **sirenomelia** (v. fig. 8.1B), y representa un ejemplo extremo de lo que se ha llamado **síndrome de regresión caudal**, resultante de la función anómala del gen *T* (v. pág. 82).

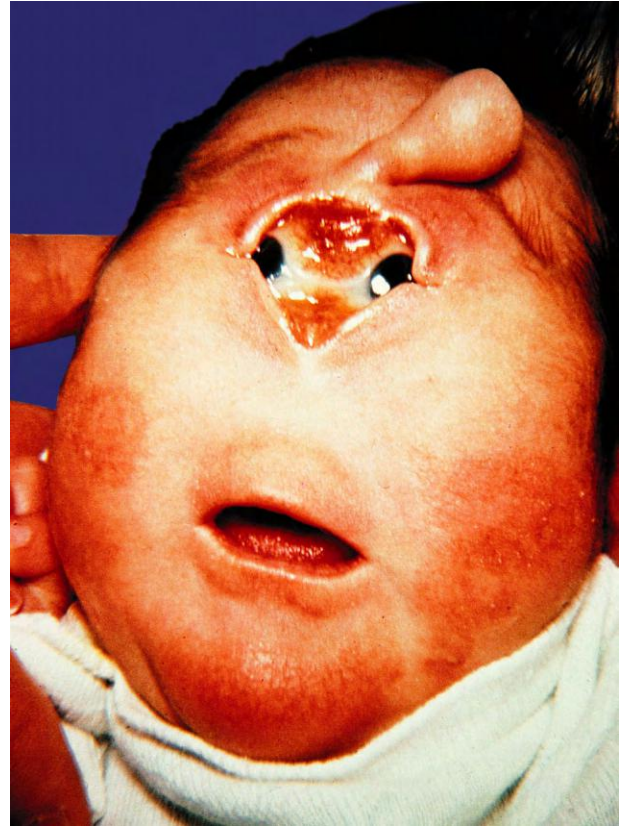

Fig. 8.18 Ciclopía en un recién nacido. Obsérvese la probóscide carnosa localizada por encima del ojo fusionado en parte. (Cortesía de M. Barr, Ann Arbor, Mich.)

Efectos secundarios a otras alteraciones del desarrollo

Debido a que gran parte del desarrollo normal implica la coordinación estrecha de procesos individuales o la formación de estructuras completas, no es sorprendente que muchas malformaciones representen manifestaciones secundarias de otros procesos embrionarios alterados. Hay numerosos ejemplos de ello en el desarrollo craneofacial. Algunos casos de fisuras palatinas han sido atribuidos al ensanchamiento de la base craneal, de manera que las láminas del paladar, quizá normales por completo, no pueden establecer contacto en la línea media.

La probóscide tubular única o ampliamente separada que se observa en algunas malformaciones faciales graves, como la **ciclopía** (fig. 8.18), es muy difícil de explicar a menos que se considere como el resultado de algún defecto primario (ya sea una cantidad excesiva o insuficiente de tejido en la línea media facial) que ha impedido la unión de los dos primordios nasales en la línea media. En el caso de la ciclopía, el defecto primario suele ser una deficiencia en el tejido de la frente, debida a una señal insuficiente de Sonic hedgehog (v. **correlación clínica 14.1**), y los defectos faciales se producen por ello.

Alteraciones en las capas germinales

El conocimiento del desarrollo normal puede explicar una serie de anomalías en apariencia diversas (**correlación clínica 8.1**). Entre las **displasias ectodérmicas**, que se basan en alteraciones de la capa germinal ectodérmica, se pueden incluir malformaciones tan diversas como la presencia de pelo fino, dientes malformados, estatura corta, piel seca y descamada y

CORRELACIÓN CLÍNICA 8.1

Diagnóstico y tratamiento de las malformaciones congénitas

Hasta hace unos pocos decenios, las malformaciones congénitas se diagnosticaban sólo después de que eran visibles, y en ocasiones pasaban años desde el nacimiento hasta que se descubrían y trataban algunos defectos congénitos. Aunque esto puede ocurrir todavía hoy en día, los avances tecnológicos han permitido diagnósticos y tratamientos más precoces en algunas malformaciones congénitas.

Uno de los primeros avances consistió en la tecnología relacionada con la determinación del cariotipo y el análisis de los cromosomas sexuales. Al principio estas técnicas se aplicaban después del parto para diagnosticar procesos basados en alteraciones del número o la estructura de los cromosomas. Tras el desarrollo de la amniocentesis (la obtención de muestras de líquido amniótico durante las primeras fases del embarazo), el análisis cromosómico se pudo aplicar a las células de dicho líquido amniótico. Ésta es una técnica especialmente útil para el diagnóstico del síndrome de Down, aunque también permite la determinación prenatal del sexo del feto. El análisis bioquímico del líquido amniótico ha permitido el diagnóstico de numerosas

metabolopatías congénitas y de defectos del tubo neural (en este último caso mediante la detección de la **proteína S-100**, que pasa desde el tubo neural abierto hasta el líquido amniótico).

En épocas más recientes se han desarrollado técnicas para la toma de muestras directas de tejido de las vellosidades coriónicas. Los análisis de genética molecular de las células obtenidas por dichas técnicas pueden utilizarse como medio diagnóstico en diferentes casos. El cociente entre riesgos y beneficios de esta técnica todavía se está evaluando.

Con la introducción de las técnicas de imagen más modernas, como la ecografía, la tomografía computarizada y la resonancia magnética, en la actualidad es posible la visualización de las estructuras morfológicas del feto (v. [figs. 18.11 a 18.14](#)). Estas imágenes pueden servir como guía para los cirujanos que intentan corregir ciertas malformaciones mediante cirugía intrauterina. Debido a que en los fetos las heridas quirúrgicas suelen curarse sin cicatrizar, la cirugía correctora fetal tiene ventajas evidentes (v. [cap. 18](#)).

uñas hipoplásicas ([fig. 8.19](#)). Otros síndromes con alteraciones fenotípicas diversas están relacionados con defectos de la cresta neural (v. [cap. 12](#)).

Caso clínico

Una mujer en los primeros años de la cuarentena, que sufre alcoholismo crónico, fuma mucho y consume en ocasiones cocaína, da a luz a un niño con anencefalia grave. La paciente ha tenido antes un hijo con una forma menos grave de espina bífida. Otro de sus hijos, aunque de estatura corta, parece normal pero presenta problemas de comportamiento en el colegio.

¿Cuál es la causa más probable de estas alteraciones?

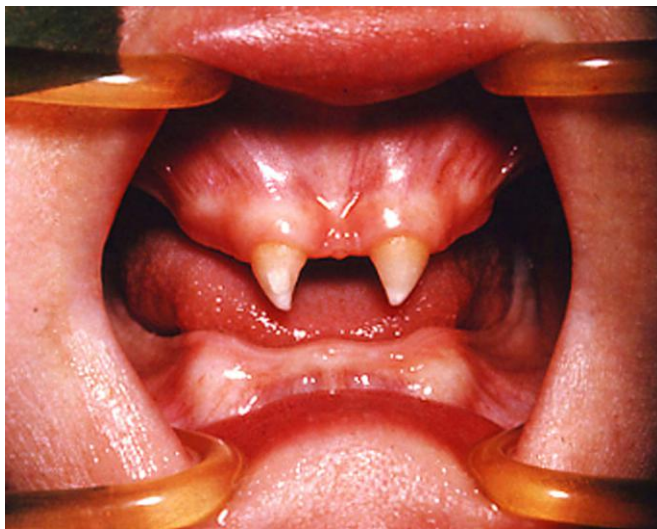

Fig. 8.19 Dientes altamente hipoplásicos en un paciente con displasia ectodérmica. Este paciente también tenía pelo ralo. (De Robert J. Gorlin collection, Division of Oral and Maxillofacial Pathology, University of Minnesota Dental School, cortesía del Dr. Ioannis Koutlas.)

Resumen

- Los trastornos del desarrollo se conocen desde hace siglos, pero hasta 1941 no se demostró una conexión directa entre los teratógenos ambientales y las malformaciones congénitas del ser humano.
- La alteración del desarrollo suele ser el resultado de factores ambientales superpuestos a la susceptibilidad genética. Los factores que pueden estar implicados en un desarrollo anómalo son la edad, la raza, el país, la nutrición y la estación del año. El estudio de las alteraciones del desarrollo se denomina teratología, y los factores que causan estas anomalías se conocen como teratógenos.
- Los factores genéticos causan un número significativo de malformaciones congénitas. Las alteraciones en el número de cromosomas se asocian a la muerte prenatal y a síndromes de estructuras anómalas. Son causas frecuentes de estas alteraciones las monosomías y las trisomías, debidas a menudo a la falta de separación durante la meiosis. Otras malformaciones se producen por anomalías en la estructura de los cromosomas y algunas están relacionadas con mutaciones genéticas.
- Entre los factores ambientales que causan defectos en el desarrollo se encuentran las infecciones maternas, los teratógenos químicos, factores físicos como la radiación ionizante, diversos factores maternos y algunos mecánicos.
- En la aparición de una malformación congénita concreta pueden estar implicados varios mecanismos que alteran el desarrollo. Por ejemplo, las duplicaciones, las interacciones tisulares de inducción anómalas, la ausencia de muerte celular normal, la formación defectuosa de estructuras tubulares, las alteraciones en la reabsorción tisular, la falta de migración, la detención del desarrollo, la destrucción de estructuras ya formadas, la falta de fusión o de unión, los cuadros de hipoplasia o hiperplasia, los defectos en los receptores, las anomalías en los campos de desarrollo, los efectos secundarios a otras alteraciones del desarrollo y los defectos en las capas de células germinales.
- El desarrollo tecnológico ha hecho posible en la actualidad diagnosticar un número cada vez mayor de malformaciones congénitas en la fase intrauterina. Las técnicas diagnósticas incluyen la determinación del cariotipo y el análisis de los

cromosomas sexuales en células obtenidas del líquido amniótico, el análisis bioquímico de dicho líquido amniótico, el análisis bioquímico y molecular de células procedentes del líquido amniótico o de muestras de las vellosidades coriónicas y las técnicas de imagen (en especial la ecografía). Se han efectuado algunos intentos de corregir las malformaciones mediante cirugía intrauterina.

Preguntas de repaso

1. La focomelia es más probable tras la exposición materna a alguno de los agentes teratógenos siguientes durante el primer trimestre de la gestación, ¿de cuál se trata?

- A. El alcohol.
- B. La aminopterina.
- C. Los andrógenos.
- D. La radiación ionizante.
- E. La talidomida.

2. ¿Cuál de estas malformaciones se puede atribuir a una alteración en la reabsorción tisular?

- A. El riñón pélvico.
- B. El labio leporino.
- C. La atresia anal.
- D. La agenesia renal.
- E. La amputación de dedos intrauterina.

3. ¿Cuál de los factores siguientes es responsable del mayor porcentaje de malformaciones congénitas?

- A. Las infecciones maternas.
- B. Los teratógenos químicos.
- C. Los trastornos genéticos.
- D. La radiación ionizante.
- E. Factores desconocidos.

4. ¿Qué clase de malformaciones se consideran en la actualidad producidas principalmente por la deficiencia de ácido fólico?

- A. Las trisomías.
- B. Los defectos del tubo neural.
- C. La ambigüedad genital.
- D. La poliploidía.
- E. Las duplicaciones.

5. La fisura palatina es consecuencia de un defecto en un mecanismo del desarrollo. ¿De cuál se trata?

- A. La falta de fusión.
- B. La falta de unión.
- C. La alteración en la interacción tisular inductiva.
- D. La alteración en la reabsorción tisular.
- E. La ausencia del mecanismo normal de muerte celular.

6. ¿Cuál de los siguientes trastornos muestra un aumento de su incidencia en asociación al incremento de la edad materna?

- A. La trisomía 18.
- B. La trisomía 21.
- C. La trisomía 13.
- D. La anencefalia.
- E. La ambigüedad de los genitales externos.

7. Una mujer que ha tenido un accidente de tráfico y ha sufrido un golpe abdominal en su cuarto mes de embarazo da a luz a un lactante con fisura palatina. La mujer demanda al conductor del otro coche para solicitar una compensación económica por el tratamiento de esta malformación, señalando que se ha debido al accidente. El lector es llamado como testigo de la defensa. ¿Cuál es su versión?

8. Una mujer que ha tomado un nuevo sedante durante el segundo mes de embarazo siente náuseas tras el consumo del fármaco y deja de tomarlo al cabo de un par de semanas. Después da a luz a un lactante que presenta una cardiopatía congénita con afectación del tabique y demanda al fabricante del fármaco. Ella señala que esta malformación se ha producido por el fármaco que se le indicó para las náuseas. El lector es llamado como testigo del fabricante. ¿Cuál es su versión?

9. ¿Cuál es la causa más probable de un tobillo con una luxación grave en un recién nacido?

10. Un niño de 3 años es mucho más pequeño de lo normal, muestra una cantidad de pelo escasa y tiene dientes irregulares. ¿Cuál es la causa más probable de esta constelación de defectos?

Bibliografía

- Bookstein FL and others: Geometric morphometrics of corpus callosum and subcortical structures in the fetal alcohol-affected brain, *Teratology* 63:4-32, 2001.
- Botto LD and others: Neural-tube defects, *N Engl J Med* 341:1509-1519, 1999.
- Butterworth CE, Bendich A: Folic acid and the prevention of birth defects, *Annu Rev Nutr* 16:73-97, 1996.
- Buyse ML, ed: *Birth defects encyclopedia*, Dover, Mass, 1990, Centre for Birth Defects Information Services.
- Catilla EE and others: Thalidomide, a current teratogen in South America, *Teratology* 54:273-277, 1996.
- Cohen MM: *The child with multiple birth defects*, ed 2, New York, 1997, Oxford.
- Cooper MK and others: Teratogen-mediated inhibition of target tissue response to Shh signaling, *Science* 280:1603-1607, 1998.
- Copp AJ, Greene NDE: Genetics and development of neural tube defects, *J Pathol* 220:217-230, 2009.
- Czeizel AE, Dudas I: Prevention of the first occurrence of neural-tube defects by periconceptional vitamin supplementation, *N Engl J Med* 327:1832-1835, 1992.
- Entezami M and others: *Ultrasound diagnosis of fetal anomalies*, Stuttgart, 2004, Thieme.
- Erickson JD, ed: Congenital malformations surveillance report, *Teratology* 56:1-175, 1997.
- Fanaroff A, Martin RJ: *Neonatal-perinatal medicine*, ed 6, St. Louis, 1997, Mosby.
- Frazer C: Of mice and children: reminiscences of a teratogeneticist, *Issues Rev Teratol* 5:1-75, 1990.
- Ganapathy V, Leibach FH: Current topic: human placenta. A direct target for cocaine action, *Placenta* 15:785-795, 1994.
- Goodman FR: Congenital abnormalities of body patterning: embryology revisited, *Lancet* 362:651-662, 2003.
- Gorlin RJ, Cohen MM, Hennekam RCM: *Syndromes of the head and neck*, ed 4, Oxford, 2001, Oxford University Press.
- Hansen DK: The embryotoxicity of phenytoin: an update on possible mechanisms, *Proc Soc Exp Biol Med* 197:361-368, 1991.
- Ikonomidou C and others: Ethanol-induced apoptotic neurodegeneration and fetal alcohol syndrome, *Science* 287:1056-1060, 2000.
- Ito T and others: Identification of a primary target of thalidomide teratogenicity, *Science* 327:1345-1350, 2010.
- Jones KL: The effects of alcohol on fetal development, *Birth Defects Res C Embryo Today* 93:3-11, 2011.
- Jones KL: *Smith's recognizable patterns of human malformation*, ed 4, Philadelphia, 1988, Saunders.

- Kallen B, Mastroiacovo P, Robert E: Major congenital malformations in Down syndrome, *Am J Med Genet* 65:160-166, 1996.
- Lacombe D: Transcription factors in dysmorphology, *Clin Genet* 55:137-143, 1999.
- Lloyd ME and others: The effects of methotrexate on pregnancy, fertility and lactation, *Q J Med* 92:551-563, 1999.
- Miller RK and others: Periconceptional vitamin A use: how much is teratogenic? *Reprod Toxicol* 12:75-88, 1998.
- Mills JL and others: Vitamin A and birth defects, *Am J Obstet Gynecol* 177:31-36, 1997.
- Munger RG and others: Maternal alcohol use and risk of orofacial cleft birth defects, *Teratology* 54:27-33, 1996.
- Naeye RL: *Disorders of the placenta, fetus, and neonate*, St. Louis, 1992, Mosby.
- Nieuwenhuis E, Hui C-C: Hedgehog signaling and congenital malformations, *Clin Genet* 67:193-208, 2004.
- Nishimura H, Okamoto N: *Sequential atlas of human congenital malformations*, Baltimore, 1976, University Park Press.
- Nyberg D, Mahony B, Pretorius D: *Diagnostic ultrasound of fetal anomalies*, St. Louis, 1990, Mosby.
- Packham EA, Brook JD: T-box genes in human disorders, *Hum Mol Genet* 12:R37-R44, 2003.
- Paré A: *On monsters and marvels*, Chicago, 1982, University of Chicago Press.
- Persaud TVN, Chudley AE, Skalko RG, eds: *Basic concepts in teratology*, New York, 1985, Liss.
- Polifka JE, Friedman JM: Clinical teratology: identifying teratogenic risks in humans, *Clin Genet* 56:409-420, 1999.
- Pont SJ and others: Congenital malformations among liveborn infants with trisomies 18 and 13, *Am J Med Genet A* 140:1749-1756, 2006.
- Rajkumar SV: Thalidomide: tragic past and promising future, *Mayo Clin Proc* 79:899-903, 2004.
- Reed GB, Claireaux AE, Bain AD: *Diseases of the fetus and newborn*, St. Louis, 1989, Mosby.
- Riley EP, McGee CL: Fetal alcohol spectrum disorders: an overview with emphasis on changes in brain and behavior, *Exp Biol Med* 230:357-365, 2005.
- Spranger J and others: Errors of morphogenesis: concepts and terms. Recommendations of an international working group, *J Pediatr* 100:160-165, 1982.
- Stephens TD, Fillmore BJ: Hypothesis: thalidomide embryopathy. Proposed mechanism of action, *Teratology* 61:189-195, 2000.
- Stoler JM, Holmes LB: Recognition of facial features of fetal alcohol syndrome in the newborn, *Am J Med Genet C Semin Med Genet* 127C:21-27, 2004.
- Sulik KK: Genesis of alcohol-induced craniofacial dysmorphism, *Exp Biol Med* 230:366-375, 2005.
- Sulik KK, Alles AJ: Teratogenicity of the retinoids. In Saurat J-H, ed: *Retinoids: 10 years on*, Basel, 1991, Karger, pp 282-295.
- Twining P, McHugo JM, Pilling DW: *Textbook of fetal anomalies*, London, 2000, Churchill Livingstone.
- Volpe JJ: Effect of cocaine use on the fetus, *N Engl J Med* 327:399-407, 1992.
- Warkany J: *Congenital malformations*, St. Louis, 1971, Mosby.
- Wigglesworth JS, Singer DB: *Textbook of fetal and perinatal pathology*, 2 vols, Oxford, 1991, Blackwell Scientific.
- Willis RA: *The borderland of embryology and pathology*, ed 2, London, 1962, Butterworth.
- Wilson GN: Genomics of human dysmorphogenesis, *Am J Med Genet* 42:187-196, 1992.
- Wilson JG, Fraser FC, eds: *Handbook of teratology*, vols 1-4, New York, 1977, Plenum.
- Zinn AR, Ross JL: Turner syndrome and haploinsufficiency, *Curr Opin Genet Dev* 8:322-327, 1998.

Página deliberadamente en blanco

Parte II

Desarrollo de los sistemas corporales

Sistemas tegumentario, esquelético y muscular

La construcción de los tejidos del organismo implica distintos fenómenos de desarrollo en dos niveles de organización. El primero es el nivel de las células individuales, en el que cada una de las células que constituye un tejido experimenta una especialización progresiva a través de un proceso denominado **citodiferenciación** (v. análisis sobre la restricción, la determinación y la diferenciación [pág. 85]). En el siguiente nivel de complejidad, varios tipos celulares se desarrollan de un modo coordinado para originar tejidos específicos a través de un proceso denominado **histogénesis**. A continuación se tratará la formación de tres tejidos fundamentales del organismo: el cutáneo, el óseo y el muscular. La histogénesis de cada uno de ellos ejemplifica aspectos significativos del desarrollo.

Sistema tegumentario

La piel, constituida por la epidermis y la dermis, es una de las mayores estructuras del organismo. La epidermis le proporciona un límite con el ambiente exterior, y su estructura está bien adaptada a los requerimientos funcionales locales. La simple inspección de áreas como el cuero cabelludo y las palmas de las manos pone de manifiesto que la estructura del sistema tegumentario varía de una parte del organismo a otra. Estas variaciones locales son consecuencia de las interacciones de inducción entre el ectodermo y el mesénquima subyacente. Las anomalías asociadas al sistema tegumentario se presentan más adelante en la [correlación clínica 9.1](#).

Epidermis

Desarrollo estructural

La capa externa de la piel comienza como una capa única de células ectodérmicas ([fig. 9.1A](#)). A medida que el desarrollo avanza aparecen varias capas de ectodermo, al tiempo que se hacen manifiestas las diferencias regionales en su estructura.

El primer estadio de la constitución de las capas epidérmicas es la formación de una fina capa externa de células aplanadas conocida como **peridermo**, al final del primer mes de gestación ([fig. 9.1B](#)). Las células del peridermo, que están presentes en la epidermis de todos los embriones amnióticos, parecen estar implicadas en el intercambio de agua, sodio y posiblemente de glucosa entre ella y el líquido amniótico.

Al tercer mes la epidermis se convierte en una estructura de tres capas, con una **capa basal** (o **germinal**) dotada de actividad mitótica, otra intermedia de células ([fig. 9.1D](#)) que son la progenie surgida al dividirse las células madre en la capa basal, y otra capa superficial de células peridérmicas con unas

burbujas características en la superficie ([fig. 9.2](#)). Dichas células peridérmicas contienen grandes cantidades de glucógeno, pero la función de dicho glucógeno sigue siendo dudosa.

Durante el sexto mes, la epidermis situada debajo del peridermo se diferencia en las capas definitivas que son características de su estructura posnatal. Muchas de las células peridérmicas sufren una muerte celular programada (**apoptosis**) y se desprenden al líquido amniótico. La epidermis se convierte en una barrera entre el feto y el medio externo, en lugar de participar en los intercambios entre ambos. El cambio en la función de la epidermis fetal puede tener un valor adaptativo, ya que se produce más o menos cuando comienzan a acumularse los desechos urinarios en el líquido amniótico.

Células inmigrantes en la epidermis

A pesar de su aspecto histológico homogéneo, la epidermis es en realidad un mosaico celular, integrado no sólo por células derivadas del ectodermo superficial, sino también de otros precursores, como la cresta neural o el mesodermo. Estas células desempeñan papeles específicos significativos en el funcionamiento de la piel.

Al principio del segundo mes, los **melanoblastos** derivados de la cresta neural emigran a la dermis embrionaria y, poco tiempo después, a la epidermis. Aunque su presencia se puede identificar pronto mediante la tinción con un anticuerpo monoclonal (HMB-45, que reacciona con un antígeno citoplásmico común a los melanoblastos y a los **melanomas** [tumores de células pigmentarias]), dichas células no empiezan a producir cantidades detectables de pigmento hasta la mitad del embarazo. Esta producción ocurre antes en los individuos muy pigmentados que en aquéllos de tez más blanca. La diferenciación de los melanoblastos en **melanocitos** maduros implica la formación de gránulos de pigmento denominados **melanosomas**, que derivan de los **premelanosomas**.

El número de células pigmentarias de la piel no difiere en gran medida entre las distintas razas, pero los melanocitos de los individuos de piel oscura contienen más gránulos pigmentarios por célula. El **albinismo** es un rasgo genético caracterizado por la ausencia de pigmentación, aunque como peculiaridad los albinos suelen tener un número normal de melanocitos en su piel. Lo que ocurre es que por lo general dichas células son incapaces de expresar la pigmentación debido a la ausencia de la enzima **tirosinasa**, que participa en la conversión del aminoácido tirosina en **melanina**.

Las **células de Langerhans**, procedentes de precursores de la médula ósea, invaden la epidermis al final del primer trimestre.

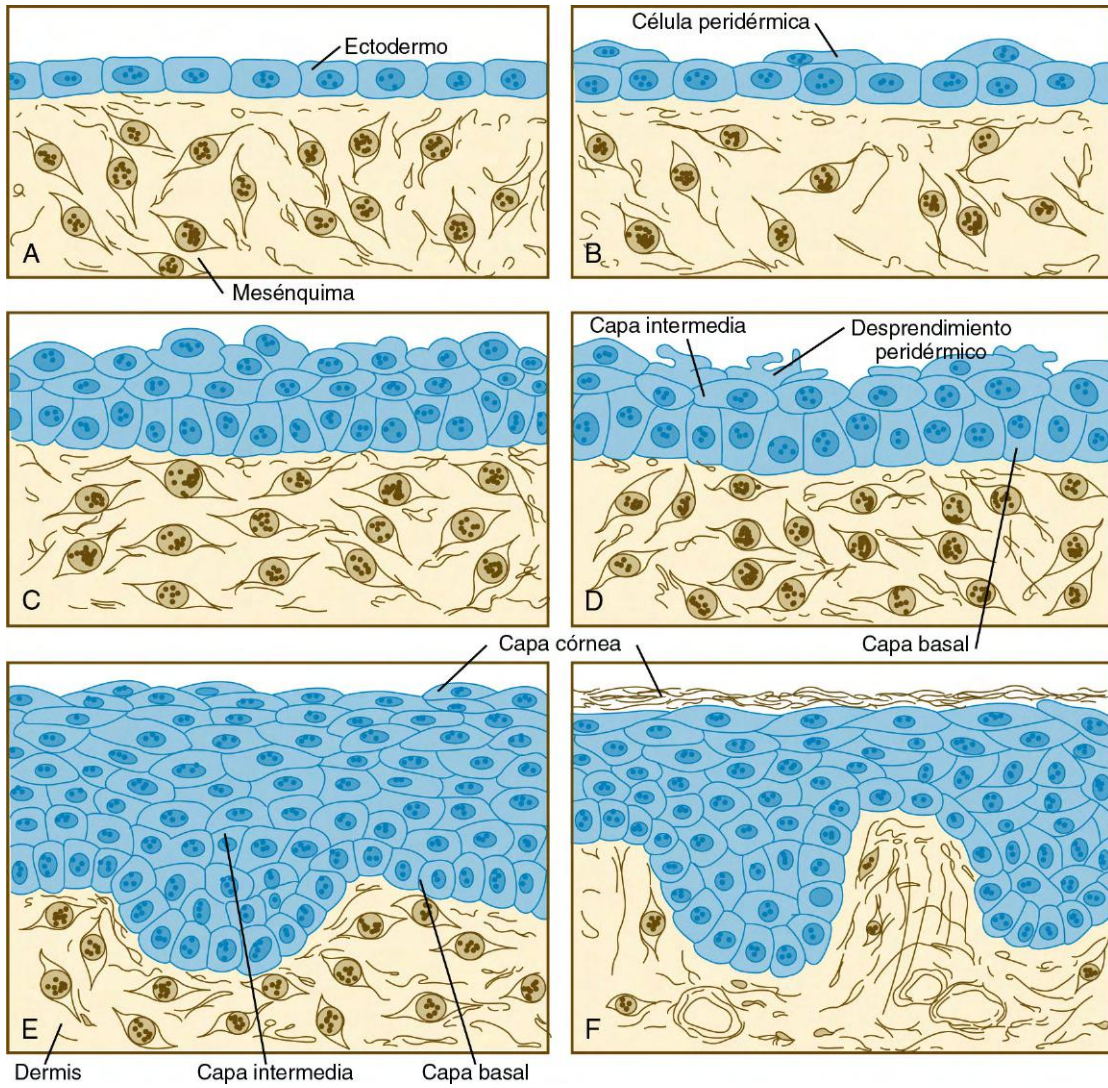


Fig. 9.1 Estadios en la histogénesis de la piel humana. **A**, Al primer mes. **B**, A los 2 meses. **C**, A los 2 meses y medio. **D**, A los 4 meses. **E**, A los 6 meses. **F**, Después del nacimiento. (Adaptada de Carlson B: *Patten's foundations of embryology*, 6.ª ed., Nueva York, 1996, McGraw-Hill.)

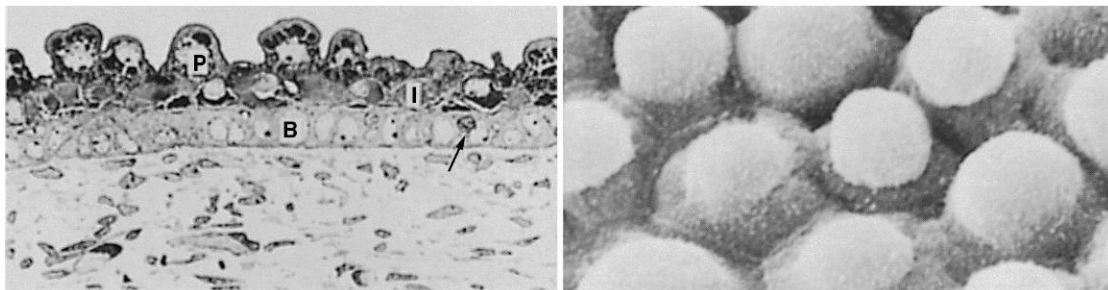


Fig. 9.2 Imagen de microscopía óptica (*izquierda*) y de microscopía electrónica de barrido (*derecha*) de la epidermis de un embrión humano a las 10 semanas. Las burbujas superficiales salientes que se ven en la imagen de barrido están representadas por la superficie irregular del peridermo (P) en la microscopía óptica. La flecha en la figura de la izquierda señala un melanocito en la capa basal (B) de la epidermis. I, capa intermedia de la epidermis. (De Sybert VP, Holbrook KA: en Reed G, Claireaux A, Bain A: *Diseases of the fetus and newborn*, St. Louis, 1989, Mosby.)

Estas células son un componente periférico del sistema inmunitario e intervienen en la presentación de antígenos; cooperan en la piel con los linfocitos T (células leucocitarias implicadas en la inmunidad celular) para iniciar las respuestas celulares frente a los antígenos extraños. Durante los dos primeros trimestres de la gestación, las células de Langerhans están presentes en un número reducido (cerca de 65 células/mm² de epidermis), pero a partir de entonces su cantidad se incrementa varias veces hasta constituir del 2% al 6% de todas las células epidérmicas del adulto.

Un tercer tipo celular de la epidermis, el de las **células de Merkel**, aparece en la epidermis palmar y plantar entre las 8 y 12 semanas de gestación y se asocia con terminaciones nerviosas libres. Derivadas de la cresta neural, estas células funcionan como mecanorreceptores de adaptación lenta de la piel, si bien ciertos datos citoquímicos sugieren que en algún estadio también pueden actuar como células neuroendocrinas.

Diferenciación epidérmica

La progresión desde una simple capa de ectodermo a un epitelio estratificado requiere la activación del factor de transcripción **p63**, posiblemente como respuesta a señales procedentes del mesénquima dérmico subyacente. Posteriormente, a través de la acción de un microARN (**miR-203**), p63 debe ser inactivado en el interior de la epidermis estratificada, para que sus células puedan iniciar su programa de diferenciación terminal, que incluye el permiso para el inicio de su ciclo celular.

Cuando la epidermis queda constituida por varias capas, en ella se produce una organización celular regular y aparece una secuencia de diferenciación (**fig. 9.3**). Las **células madre*** de la capa basal (**estrato basal**) se dividen y aportan células a la siguiente capa, el **estrato espinoso**. El movimiento de las células epidérmicas alejándose de la capa basal está precedido por una pérdida de adhesión a los componentes de la lámina basal (p. ej., la fibronectina, la laminina y el colágeno de los tipos I y IV). Estas propiedades celulares se pueden explicar por la desaparición de algunas **integrinas**, que se adhieren a las células de la membrana basal subyacente. Las células del estrato espinoso producen unos haces llamativos de filamentos de **queratina**, que convergen en los desmosomas distribuidos en forma de parches, uniendo unas células a otras.

Los **gránulos de queratohialina**, que constituyen otro marcador de diferenciación epidérmica, comienzan a aparecer en el citoplasma de las células más externas posmitóticas del estrato espinoso, y son un componente relevante del estrato granuloso. Los gránulos de queratohialina se componen de dos tipos de agregados proteicos—uno rico en histidina y el otro en sulfuros—relacionados de forma íntima con los haces de filamentos de queratina. Las células epidérmicas reciben el nombre genérico de **queratinocitos**, debido a su alto contenido de queratina. Según se van desplazando hacia el estrato granuloso, sus núcleos comienzan a exhibir signos característicos de diferenciación terminal, como un aspecto aplanado, masas densas de cromatina nuclear y los primeros signos de ruptura de la membrana nuclear. En estas células los haces de queratina se vuelven

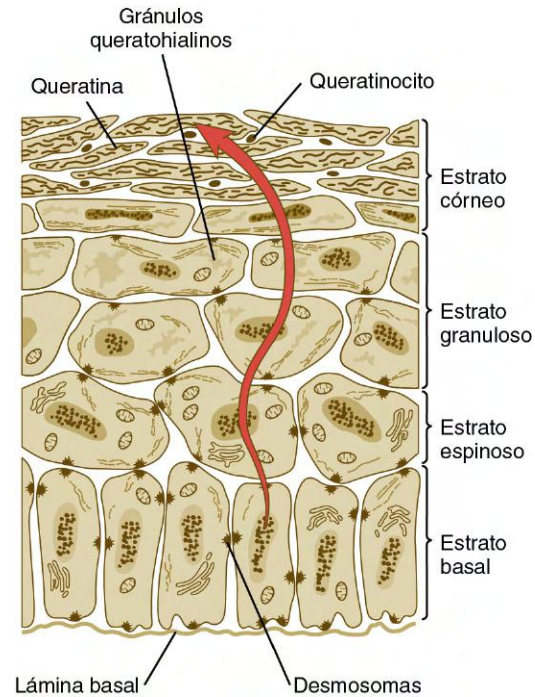


Fig. 9.3 Capas de la epidermis humana completamente formada.

Las células que se forman en el estrato basal experimentan una diferenciación final en queratinocitos mientras se van moviendo hacia la superficie. (Adaptada de Carlson B: *Patten's foundations of embryology*, 6.ª ed., Nueva York, 1996, McGraw-Hill.)

más prominentes, y el peso molecular de las queratinas que se sintetizan es mayor que en los queratinocitos menos maduros.

Las células pierden sus núcleos a medida que se mueven hacia la capa externa, el **estrato córneo**, y parecen bolsas aplanadas con una gran densidad de filamentos de queratina. Las células de esta capa están interconectadas por una proteína rica en histidina, la **filagrina**, que a su vez deriva de uno de los componentes granulares de la queratohialina. En el estrato córneo se acumulan para formar de 15 a 20 capas de células muertas, dependiendo de la zona de superficie corporal de que se trate. Durante el período posnatal, ya sea por fricción o por degradación de los desmosomas y la filagrina, estas células se acaban desprendiendo (p. ej., cerca de 1.300 células/cm²/hora en el antebrazo humano) y suelen acumularse en forma de polvo casero.

En un trabajo bioquímico se ha correlacionado la expresión de las proteínas de queratina con estadios específicos de diferenciación epidérmica. Las queratinas K5, K14 y K15 se expresan en la lámina basal, pero cuando se desarrolla el estrato espinoso las células de esta capa expresan K1 y K10. Las proteínas de unión intracelular, loricrina y filagrina aparecen con el desarrollo de los estratos granuloso y córneo en el desarrollo del feto temprano.

La proliferación de las células de la epidermis basal está controlada por varios factores de crecimiento. Algunos de ellos estimulan la mitosis y otros la inhiben. Posnatalmente, los queratinocitos suelen necesitar cerca de 4 semanas para pasar desde la capa basal de la epidermis hasta llegar a su descamación final, pero en algunas enfermedades cutáneas, como la **psoriasis**, la proliferación de las células epidérmicas está mal regulada, y los queratinocitos se pueden desprender una semana después de su generación.

Una característica singular de la piel, sobre todo en el caso de la más gruesa situada en las palmas y las plantas, es la presencia

*Muchos tipos de tejidos albergan una población de células madre, que tienen una gran capacidad de proliferación. Algunas de las células hijas permanecen como células madre, pero otras se transforman en lo que se denomina células amplificadoras del tránsito en la epidermis. Estas células, que se localizan en el estrato basal y en cierta medida en el espinoso, tienen capacidad de realizar algunas divisiones mitóticas más antes de abandonar de forma permanente el ciclo celular. Las células posmitóticas a veces se llaman células determinadas. En la epidermis son las que se van a queratinizar.

de crestas y surcos epidérmicos. En los pulpejos de los dedos, las crestas forman bucles y espirales, que configuran los distintos patrones de huellas dactilares, únicas para cada individuo. Estos patrones sientan las bases de la ciencia de los **dermatoglifos**, en la que se basa el fundamento para los análisis genéticos o para la investigación criminal.

La formación de crestas epidérmicas está muy relacionada con la aparición precoz de **almohadillas palmares** en la cara ventral de los dedos (**fig. 9.4**). Éstas surgen primero en las palmas en torno a las 6½ semanas de gestación, y ya están constituidas en los dedos de la mano a las 7½ semanas, más o menos. Las almohadillas comienzan a regresar sobre la 10½ semana, pero mientras están presentes sirven para que se originen las crestas epidérmicas, algo que tiene lugar entre las semanas undécima y decimoséptima. Un proceso similar ocurre en los pies, aunque aproximadamente con una semana de retraso respecto a las manos.

El patrón de las crestas epidérmicas se correlaciona con la morfología de las almohadillas palmares en la época de su formación. Si una almohadilla es alta y redondeada, las crestas epidérmicas digitales originan una espiral; sin embargo, si es baja, el resultado es un arco. Una almohadilla de altura intermedia da lugar a una configuración en bucle. El momento

en que se constituyen las crestas también parece influir sobre su morfología: la formación precoz se asocia con espirales, y la más tardía con arcos. La base principal que rige los patrones de los dermatoglifos todavía no se conoce bien.

Cuando empiezan a configurarse las crestas epidérmicas, los pulpejos de los dedos todavía son lisos, y la epidermis fetal está cubierta por células peridérmicas. Sin embargo, por debajo de esa superficie plana, las crestas epidérmicas y dérmicas comienzan a tomar forma (**fig. 9.5**). Al final del quinto mes de embarazo, las crestas epidérmicas empiezan a ser reconocibles en la superficie corporal.

Dermis

La dermis presenta diferentes orígenes. En el tronco, la dermis dorsal surge del dermatomo de los somitos, mientras que la más ventral y lateral, así como la de los miembros, derivan del mesodermo de la placa lateral. Las células dérmicas de la cara, de la mayor parte de la piel del cráneo y de la región anterior del cuello descienden del ectodermo de la cresta neural craneal (v. **fig. 12.9**).

La molécula señalizadora Wnt, actuando a través de la vía de la β-catenina, así como las células mesenquimatosas de la

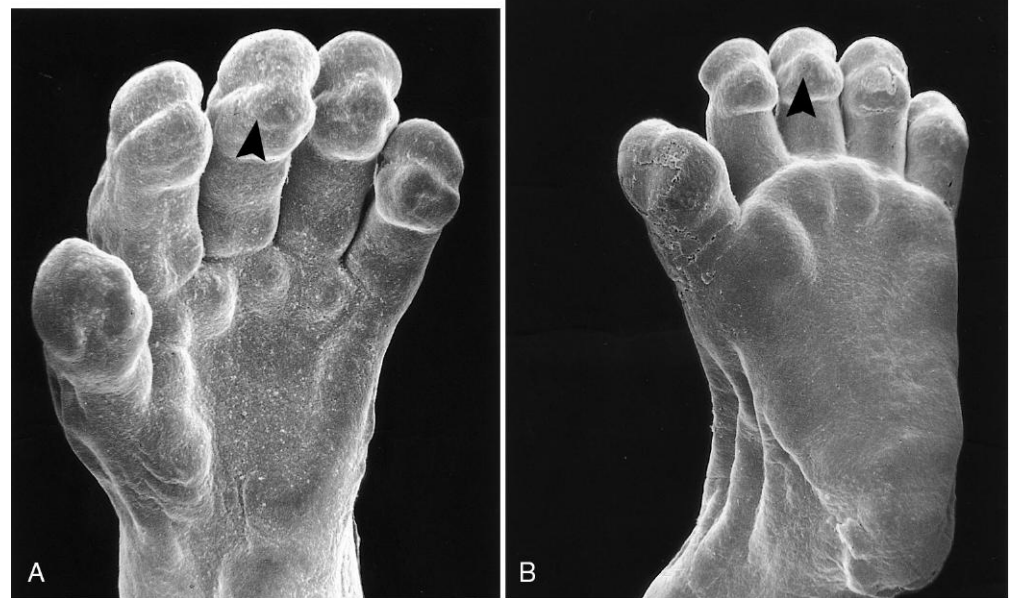

Fig. 9.4 Imágenes de microscopía electrónica de barrido donde se observan las caras ventrales de la mano (**A**) y del pie (**B**) en un embrión humano al final del segundo mes. Las almohadillas palmares son prominentes cerca de las yemas de los dedos (*puntas de flecha*). (De Jirásek J: *Atlas of human prenatal morphogenesis*, Amsterdam, 1983, Martinus Nijhoff.)

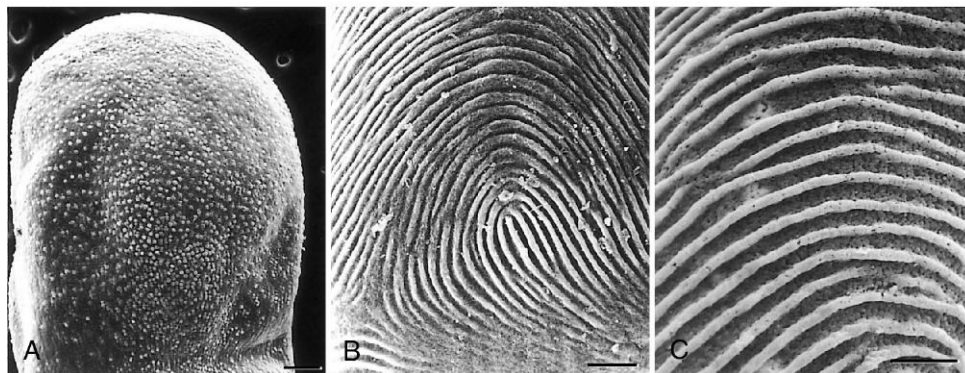


Fig. 9.5 Imagen de microscopía electrónica de barrido que ofrece la piel digital palmar en un feto de 14 semanas. **A**, Visión a bajo aumento de la cara palmar de un dedo. **B**, Superficie epidérmica de la dermis en la yema del dedo que muestra las crestas dérmicas primarias. **C**, Superficie basal de la epidermis donde se observan las crestas epidérmicas. Barras, 100 μm (De Misumi Y, Akiyoshi T: *Am J Anat* 119:419, 1991.)

somatopleura ventral, especifican que células del dermomiotomo se aproximan al ectodermo para convertirse en células dérmicas, que expresan el marcador dérmico **Dermo-1** (v. fig. 9.8A). La futura dermis está representada al principio por células mesenquimatosas poco agregadas, que a su vez se encuentran muy interconectadas mediante las uniones estrechas focales que existen en sus prolongaciones. Estos precursores dérmicos iniciales secretan una matriz intercelular acuosa rica en glucógeno y en ácido hialurónico.

Al principio del tercer mes, la dermis en desarrollo experimenta una transición desde su forma embrionaria muy celular a un estado que se caracteriza por la diferenciación de las células mesenquimatosas en fibroblastos y por la formación creciente de una matriz intercelular fibrosa. Las principales clases de fibras son los colágenos de tipo I y III y las fibras elásticas. La dermis se vuelve muy vascularizada, con una red capilar inicial que se transforma en capas de vasos más grandes. Poco después de la octava semana, los nervios sensitivos que crecen en la dermis y la epidermis ayudan a completar los arcos reflejos, lo que permite al feto responder a las presiones y los golpes.

Interacciones dermoepidérmicas

La transformación del ectodermo simple en una epidermis con múltiples capas está condicionada por las continuas interacciones inductivas con la dermis subyacente. Estas interacciones

dermoepidérmicas también son la base para la formación de una gran variedad de derivados epidérmicos, así como para la aparición de variaciones regionales en la estructura de la epidermis. Ya desde el principio de su desarrollo la epidermis que cubre las palmas y las plantas es significativamente más gruesa que en cualquier otra parte del organismo. En estas zonas no se forman pelos, a diferencia de lo que sucede en la mayoría del resto del organismo, donde aparecen pelos de alguna clase, bien sean gruesos o muy finos, según unos patrones regulares.

Los experimentos de recombinación tisular en varias especies de vertebrados han demostrado que la dermis subyacente determina el curso del desarrollo de la epidermis y sus derivados, y que a su vez el ectodermo también influye en el desarrollo de la dermis. Si en las fases iniciales los componentes ectodérmico y mesenquimatoso de la piel se disocian desde el punto de vista enzimático y crecen de forma separada, el primero permanece como ectodermo simple, sin diferenciarse en una epidermis de muchas capas con los derivados epidérmicos correspondientes. De forma similar, el mesénquima subectodérmico aislado mantiene su carácter embrionario sin diferenciarse en dermis.

Si el ectodermo de una parte del organismo se combina con la dermis de otra zona, el primero se diferencia según un patrón regional característico de la dermis subyacente, en vez de hacerlo en el patrón que corresponde a su lugar de origen (fig. 9.6). Con experimentos de recombinación entre distintas especies, se ha observado que incluso en animales alejados entre sí por

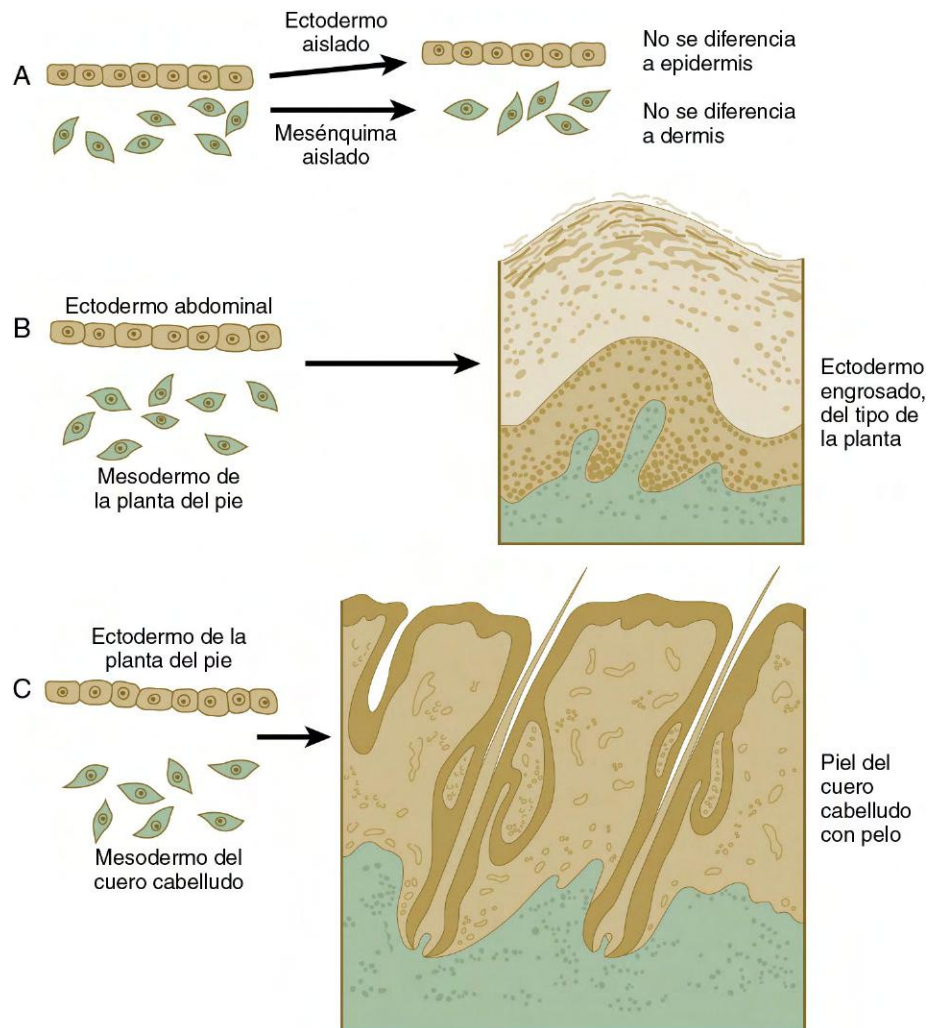


Fig. 9.6 Experimentos de recombinación que ilustran la relevancia de las interacciones tisulares en la diferenciación de la piel. Si están separados (A), el ectodermo y el mesénquima subyacente no se diferencian. Las recombinaciones (B y C) demuestran que la dermis determina la naturaleza de la diferenciación ectodérmica.

su origen, tanto el ectodermo como el mesénquima de la piel pueden responder a las señales inductivas enviadas por el otro.

Como sucede en muchas otras partes del organismo, las interacciones inductoras y la morfogénesis subsiguiente de la piel y sus anejos están mediadas por la producción y secreción de moléculas señalizadoras comunes. La morfogénesis regional específica de la piel y sus anejos se modela por la acción de factores de transcripción, que funcionan de manera concertada con las influencias todavía poco conocidas del ácido retinoico, que a su vez tiene potentes efectos sobre la piel.

Derivados epidérmicos

Como resultado de las influencias inductoras de la dermis, la epidermis produce una amplia variedad de derivados, como el pelo, las uñas, las glándulas sudoríparas y sebáceas, las glándulas mamarias y el esmalte de los dientes. (El desarrollo de los dientes se analiza en el cap. 14.)

Pelo

Los pelos son derivados epidérmicos especializados que se forman como resultado de los estímulos inductores procedentes de la dermis. Existen muchos tipos de pelos, que varían desde los más gruesos de las pestañas y las cejas hasta los apenas visibles del abdomen y la espalda. Las diferencias regionales en la estructura y en los patrones de distribución vienen impuestas sobre la epidermis por la dermis subyacente.

La aparición del pelo se empieza a reconocer cerca de la duodécima semana del embarazo en forma de placodas epidérmicas (gérmenes de los folículos pilosos) que siguen una distribución regular, relacionadas con pequeñas condensaciones de células dérmicas denominadas **papilas dérmicas** (fig. 9.7). Bajo la influencia permanente de una papila dérmica, la placoda forma invaginaciones epidérmicas (**germen del pelo**), cuyo crecimiento continúa a lo largo de las siguientes semanas, formándose un primer **bulbo piloso**. Durante las siguientes semanas el bulbo

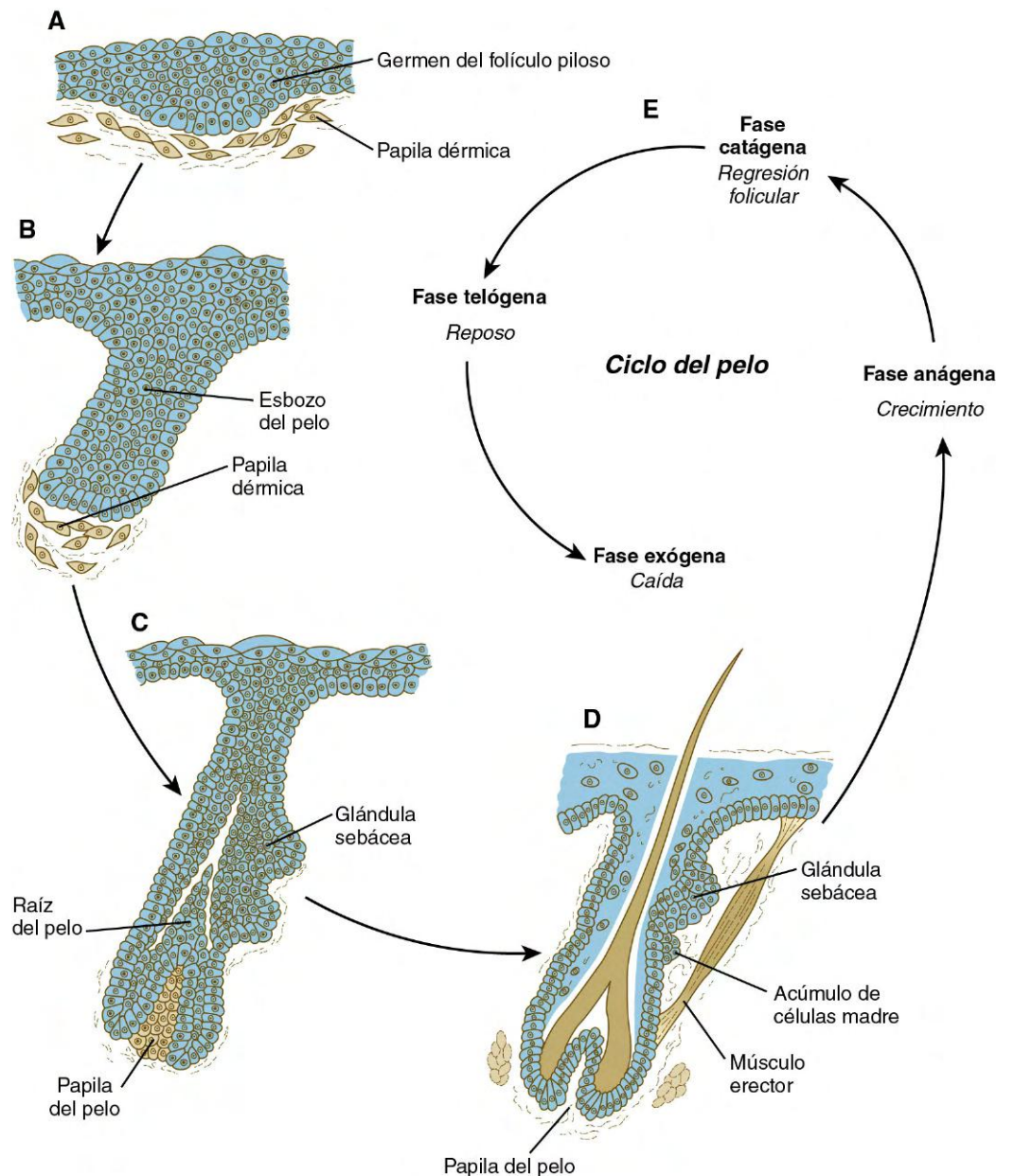


Fig. 9.7 Diferenciación del folículo piloso humano.

A, Germen del folículo piloso (12 semanas). **B**, Brote piloso inicial (de 15 a 16 semanas). **C**, Bulbo piloso (18 semanas). **D**, Pelo adulto. **E**, Ciclo del pelo adulto.

piloso epidérmico crece sobrepasando la papila dérmica, y este proceso comienza a configurar el **folículo piloso** inicial. En este estadio todavía no sobresale por encima de la superficie externa de la epidermis. Sin embargo, la porción del folículo que penetra en profundidad en la dermis posee dos protuberancias que presagian la formación de las **glándulas sebáceas**, que secretan un lubricante cutáneo graso (**sebo**), y constituyen el lugar de anclaje del diminuto **músculo piloerector**. Se trata de un músculo liso de origen mesodérmico que levanta el pelo hasta una posición casi vertical cuando el ambiente es frío. Esto aumenta sus propiedades aislantes en muchos animales. El folículo piloso en desarrollo induce en el mesodermo de la dermis adyacente la aparición de las células musculares lisas de dicho músculo. A medida que se desarrolla el pelo maduro, una pequeña protuberancia debajo de la glándula sebácea señala un agregado de células madre epidérmicas (fig. 9.7D).

La formación del pelo envuelve una serie de interacciones inductivas mediadas por señales, que sólo se conocen parcialmente. Cuando debajo del ectodermo se ha formado una densa condensación de células dérmicas, se produce la primera de las dos inducciones dérmicas (fig. 9.8A), que trae como consecuencia la formación de muchas placodas epidérmicas regularmente dispuestas en el espesor del ectodermo (fig. 9.8B). El factor de crecimiento fibroblástico (FGF) y Wnt (sobre todo Wnt-11) actuando como factores de señalización desde la dermis, junto con

la inactivación de proteínas morfogénicas óseas (BMP) locales, estimulan la activación de otras Wnt en el ectodermo para formar placodas epidérmicas. La respuesta del ectodermo es producir otras Wnt, actuando a través de intermediarios de la β -catenina, y **Edar**, el receptor para el factor de señalización **ectodisplasina**. En las áreas donde no se desarrollan pelos (áreas interfoliculares), la formación de placodas es inhibida por la producción local de BMP y por la inhibición de Wnts por Dickkopf. Aún no se comprende bien el mecanismo mediante el que las placodas epidérmicas se disponen de forma geométrica y regularmente espaciadas.

Las recién formadas placodas epidérmicas se convierten en agentes inductores y estimulan la agregación de células mesenquimatosas debajo de la placoda para formar la **papila dérmica** (fig. 9.8C). Sonic hedgehog, producido por la placoda epidérmica, parece estar envuelto en esta inducción, pero la identidad de otras señales es desconocida. A continuación, la papila dérmica inicia la segunda inducción dérmica estimulando la invaginación de las células de la placoda epidérmica hacia la dermis (fig. 9.8D). Las invaginaciones epidérmicas, que están relacionadas con una proliferación considerable de células epidérmicas, son estimuladas por la expresión de Sonic hedgehog en dichas células y la posterior expresión de ciclina D1, parte de la vía del ciclo celular. La formación tardía del pelo es un proceso extremadamente complejo, tanto desde el punto de vista estructural como del bioquímico, relacionándose, entre otras cosas, con la expresión

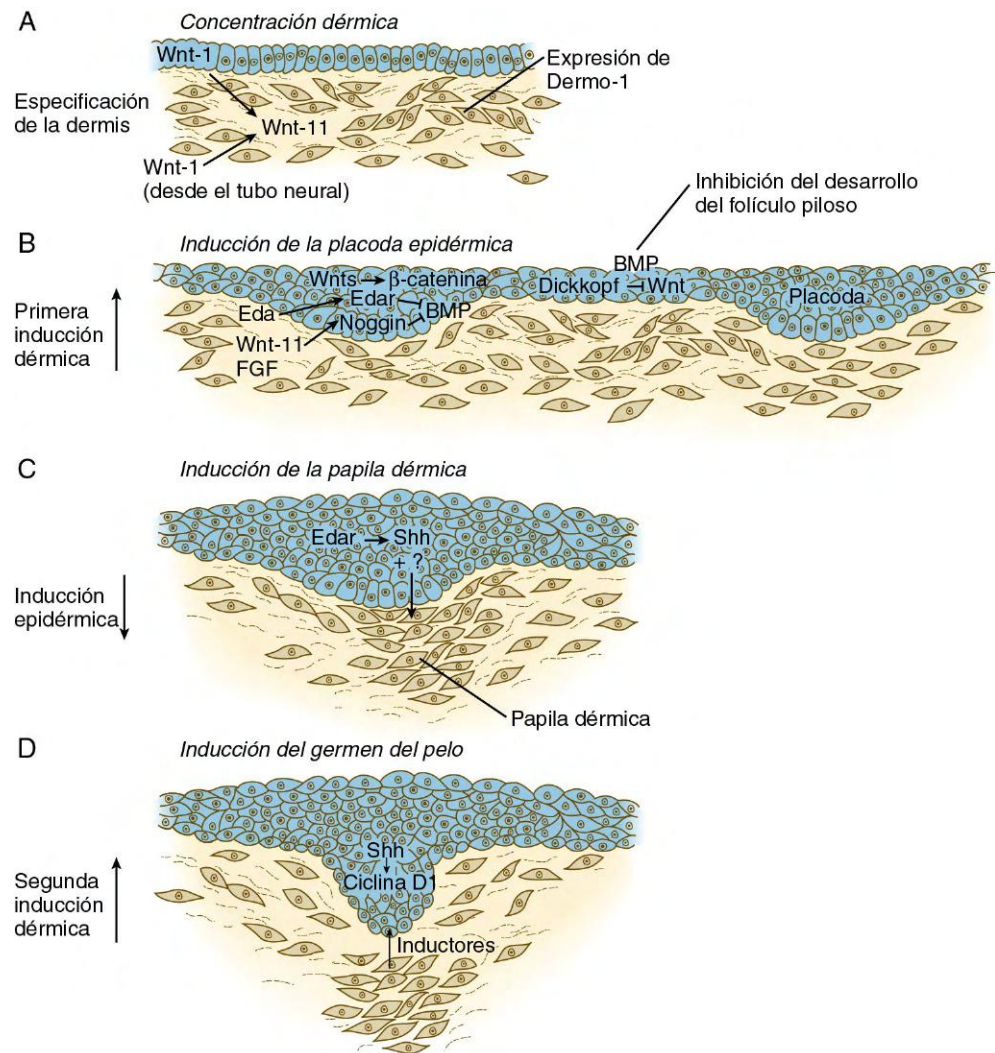


Fig. 9.8 A-D, Etapas en la formación de un folículo piloso. BMP, proteína morfogénica ósea; FGF, factor de crecimiento fibroblástico; Shh, Sonic hedgehog.

de un rango de genes *Hox* en momentos y lugares específicos a lo largo de la longitud de cada pelo en desarrollo.

Una vez formado, cada pelo sigue un ciclo regular de crecimiento y caída (v. fig. 9.7). Durante la fase **anágena**, la primera fase del ciclo, el pelo crece activamente (alrededor de 10 cm por año). Esta fase puede durar hasta 5 o 6 años. A continuación comienza la fase **catágena**, una fase que dura 1 o 2 semanas y durante la cual el folículo piloso regresa a sólo una fracción de su longitud original. El pelo deja de crecer en la fase de reposo (**telógena**), que dura 5 o 6 semanas y tras la cual el cabello se cae (fase **exógena**). Los pelos adyacentes se encuentran con frecuencia en diferentes fases de este ciclo.

Los primeros pelos van a aparecer en las cejas poco después de las 16 semanas de gestación. En las dos siguientes semanas cubrirán el cuero cabelludo. La salida del pelo sigue un gradiente cefalocaudal a lo largo del organismo. Durante los últimos estadios de su formación, el bulbo piloso es infiltrado por melanocitos, que proporcionan el color al pelo. Alrededor del quinto mes, las células epidérmicas del tallo del pelo comienzan a queratinizarse, formando gránulos firmes de **trichialina**, que le aporta su dureza.

Los productos de las glándulas sebáceas fetales se acumulan en la superficie de la piel en forma de **unto sebáceo** o **vérnix caseosa**. Esta sustancia puede servir como capa protectora a la epidermis, que se halla continuamente expuesta al líquido amniótico.

Los primeros pelos fetales son de textura muy fina y se encuentran muy próximos entre sí. Resultan más prominentes durante el séptimo y el octavo mes, y se denominan **lanugo**. Los pelos del lanugo típicamente se desprenden justo antes del nacimiento, y son reemplazados por pelos definitivos más consistentes, que emergen de los folículos recién formados.

A nivel experimental se ha demostrado que el patrón de anejos epidérmicos como los pelos está relacionado con patrones que se generan en la dermis. En otros estudios se ha comparado el patrón de los pelos del cuero cabelludo entre embriones normales y otros con malformaciones craneales (fig. 9.9), y se ha observado una correlación de los remolinos y la dirección del crecimiento capilar por una parte, con la tensión de la epidermis en el momento de la formación de los folículos pilosos por otra.

Uñas

A final del tercer mes, engrosamientos epidérmicos (**campos ungueales primarios**) en las superficies dorsales de los dedos marcan el comienzo del desarrollo de las uñas. Las células del campo ungueal primario se expanden proximalmente y socavan la epidermis adyacente (fig. 9.10). La proliferación de las células en la porción proximal del campo ungueal tiene como consecuencia la formación de una **matriz proximal** que da lugar a la placa ungueal, que crece distalmente para cubrir el lecho de la misma. En sí misma, la placa de la uña está formada por células

epidérmicas altamente queratinizadas. Inicialmente, toda la placa ungueal está recubierta de una fina capa epidérmica denominada **eponiquio**, que con el tiempo degenera prácticamente en su totalidad, excepto por la permanencia de un delgado borde a lo largo del extremo proximal de la uña. La epidermis engrosada que subyace a la porción más distal de la uña se

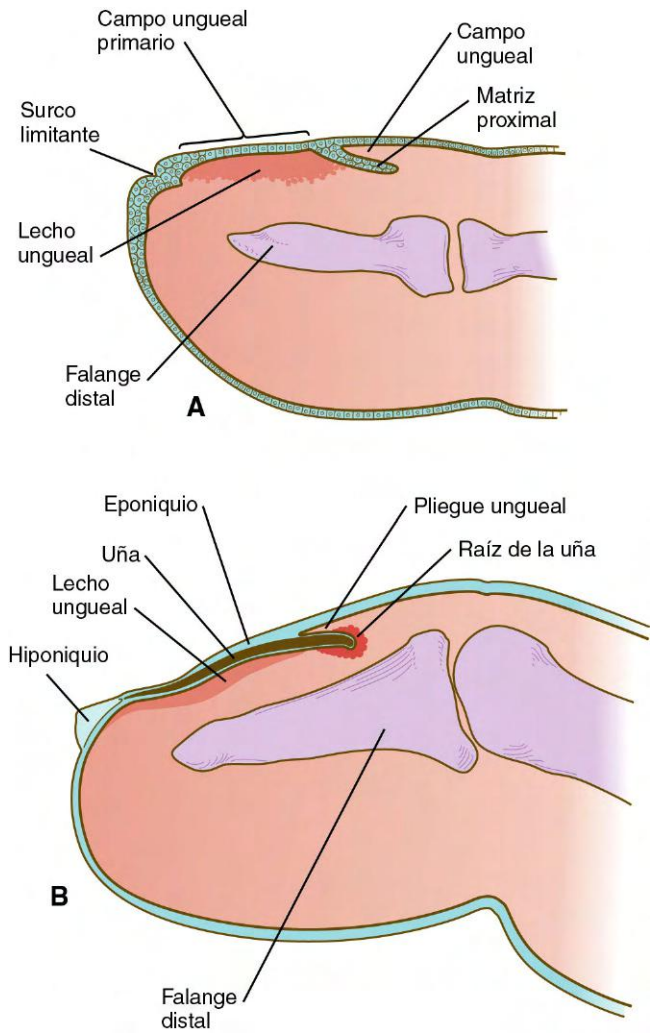


Fig. 9.10 Desarrollo de la uña. A, En el cuarto mes el campo ungueal primario descansa sobre un lecho ungueal mesenquimatoso y se extiende proximalmente para formar la matriz proximal. B, Al final de la gestación la uña ha crecido hasta las cercanías de la punta del dedo. La mayor parte de la uña está cubierta por una delgada capa o eponiquio, que eventualmente degenera en su mayor parte.

© Elsevier. Fotocopiar sin autorización es un delito.

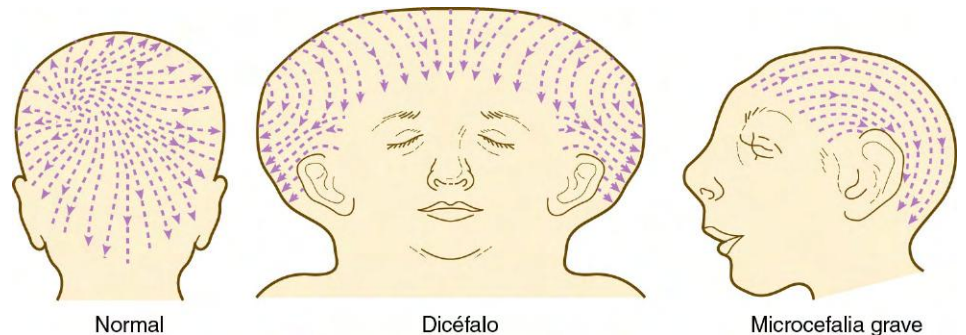


Fig. 9.9 Patrones de las líneas capilares en fetos normales y anormales.

denomina **hiponiquio** y marca la frontera entre la piel ventral y dorsal. El crecimiento de las uñas alcanza el extremo de los dedos alrededor de las 32 semanas en la mano, mientras que en las uñas de los pies no se produce hasta las 36 semanas.

Glándulas mamarias

Como ocurre con muchas estructuras glandulares, las glándulas mamarias se forman a partir del crecimiento de unas yemas epiteliales (en este caso ectodérmicas) hacia el mesénquima en respuesta a influencias inductoras de este último. El primer indicio morfológico de su desarrollo es la aparición de dos bandas de engrosamientos ectodérmicos denominadas **crestas mamarias** (parte de la cresta de Wolff [v. pág. 111]) que discurren a lo largo de las paredes ventrolaterales del tronco en los embriones de ambos sexos sobre las 6 semanas (fig. 9.11A). Estas crestas se caracterizan por la expresión de varios **Wnt** dentro de las células ectodérmicas. El ectodermo engrosado de las crestas mamarias sufre una fragmentación y las áreas remanentes forman el primordio de las glándulas mamarias. Tanto el nivel craneocaudal como la extensión a lo largo de las crestas mamarias sobre la que se desarrolla el tejido mamario cambian en las distintas especies. La localización del tejido mamario en las vacas (caudal), los seres humanos (en la región pectoral) y los perros (a lo largo de toda la cresta mamaria) muestra la gran variabilidad en la situación y en el número de glándulas mamarias. En el ser humano se puede encontrar tejido mamario o pezones supernumerarios en cualquier lugar a lo largo de las crestas mamarias originales (fig. 9.11B). Las placodas mamarias individuales se forman por la agregación y proliferación de células ectodérmicas de la cresta mamaria, bajo la influencia inductiva de la molécula de señalización **neuregulina-3**. Su ubicación dorsoventral es controlada por la expresión del factor de transcripción **Tbx-3**.

Las yemas epiteliales de los conductos mamarios (fig. 9.12) se asocian a dos tipos de mesoderma: el fibroblástico y el adiposo. Las invaginaciones epiteliales precoces secretan **hormona relacionada con la hormona paratiroidea**, que incrementa la sensibilidad a **BMP-4** de las células mesenquimatosas subyacentes. Las señales de BMP-4 tienen dos efectos principales sobre el mesénquima subyacente (v. fig. 9.12B). Primero, estimulan la formación de invaginaciones adicionales en el brote epitelial mamario. Segundo, estimulan la expresión del factor de transcripción **Msx-2**, que

inhibe la formación de folículos pilosos en la región del pezón. Los datos experimentales sugieren que las interacciones inductoras con el componente adiposo del tejido conjuntivo son responsables de la forma característica del sistema de conductos mamarios. Al igual que sucede en el desarrollo de muchas estructuras glandulares, el mensaje inductor parece estar mediado en gran medida por la matriz extracelular del tejido conjuntivo.

Aunque el mesoderma controla el patrón de ramificación del epitelio de los conductos mamarios, las propiedades funcionales de los mismos son intrínsecas de su componente epitelial. Un experimento en el que se combinó ectoderma mamario de ratón con mesénquima de glándula salival puso de manifiesto este dato. Los conductos mamarios desarrollaron un patrón en ramas característico del epitelio de las glándulas salivales, pero a pesar de esto sus células produjeron una de las proteínas de la leche, la **α -lactoalbúmina**.

En concordancia con su papel como características sexuales secundarias, las glándulas mamarias son sumamente sensibles al ambiente hormonal. Esto se ha podido comprobar en estudios llevados a cabo con ratones hembras. A diferencia del continuo crecimiento experimentado por el epitelio de los conductos mamarios en las hembras, en los ratones machos responden a la presencia de la testosterona sufriendo una rápida involución. Los conductos mamarios de las hembras reaccionan de una forma similar cuando se ven expuestos a la testosterona. Los estudios posteriores han demostrado que el efecto de la testosterona está mediado por el mesénquima mamario más que actuar de forma directa sobre el epitelio de los conductos. A la inversa, si se permite el desarrollo de los conductos en los ratones machos a falta de testosterona, éstos adoptan una morfología femenina. En el ser humano, los conductos mamarios de ambos sexos no difieren hasta la pubertad. En el sexo masculino permanecerá un sistema de conductos rudimentario, motivo por el que se puede desarrollar ginecomastia o cáncer de mama en la vida adulta.

La función del mesoderma y de los **receptores de testosterona** se pone de manifiesto en experimentos con ratones que tienen una mutación genética, el **síndrome de insensibilidad a los andrógenos**. Éste es el equivalente del trastorno humano denominado **síndrome de feminización testicular**, en el que un varón desde el punto de vista genético carece de receptores para la testosterona. A pesar de tener unos niveles circulantes de testosterona elevados, estos individuos desarrollan fenotipos femeninos, incluida la formación de pechos típicos (fig. 9.13A), ya que sin receptores los tejidos no pueden responder a la testosterona.

Los experimentos de recombinación *in vitro* en ratones con insensibilidad a los andrógenos han permitido comprender el papel mediador del mesoderma en los efectos de la testosterona sobre el desarrollo de los conductos mamarios (fig. 9.13B). Si se combina ectoderma mamario mutante con mesoderma normal en presencia de testosterona, los conductos mamarios involucionan; por otra parte, si se combina ectoderma normal con mesoderma mutante, continúa su formación normal, a pesar de la exposición a concentraciones elevadas de testosterona. Ello demuestra que el defecto genético de la feminización testicular se expresa en el mesoderma.

El desarrollo posnatal de los tejidos de la glándula mamaria femenina también es muy sensible al ambiente hormonal. El sistema sencillo de los conductos que se estableció en el período embrionario permanece en un estado infantil hasta que se ve expuesto a un medio de cambio hormonal al comienzo de la pubertad (fig. 9.14A). El incremento progresivo de los niveles circulantes de estrógenos, actuando bajo la actividad de la hormona de crecimiento y del factor de crecimiento similar a la insulina, estimula

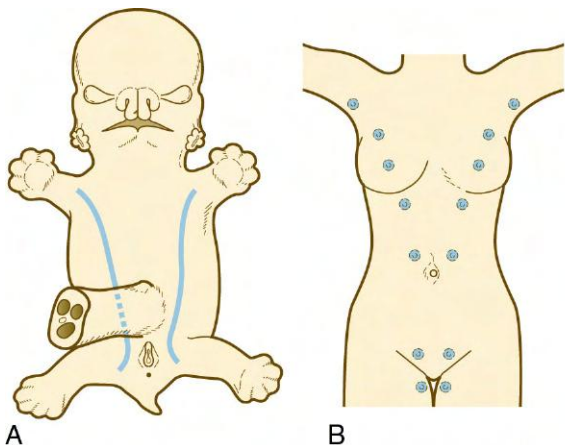


Fig. 9.11 **A**, Crestas mamarias (azul) en un embrión de mamífero. Las glándulas mamarias se forman a lo largo de estas líneas. **B**, Lugares habituales de aparición de pezones o de glándulas mamarias supernumerarias a lo largo de las crestas mamarias en el ser humano.

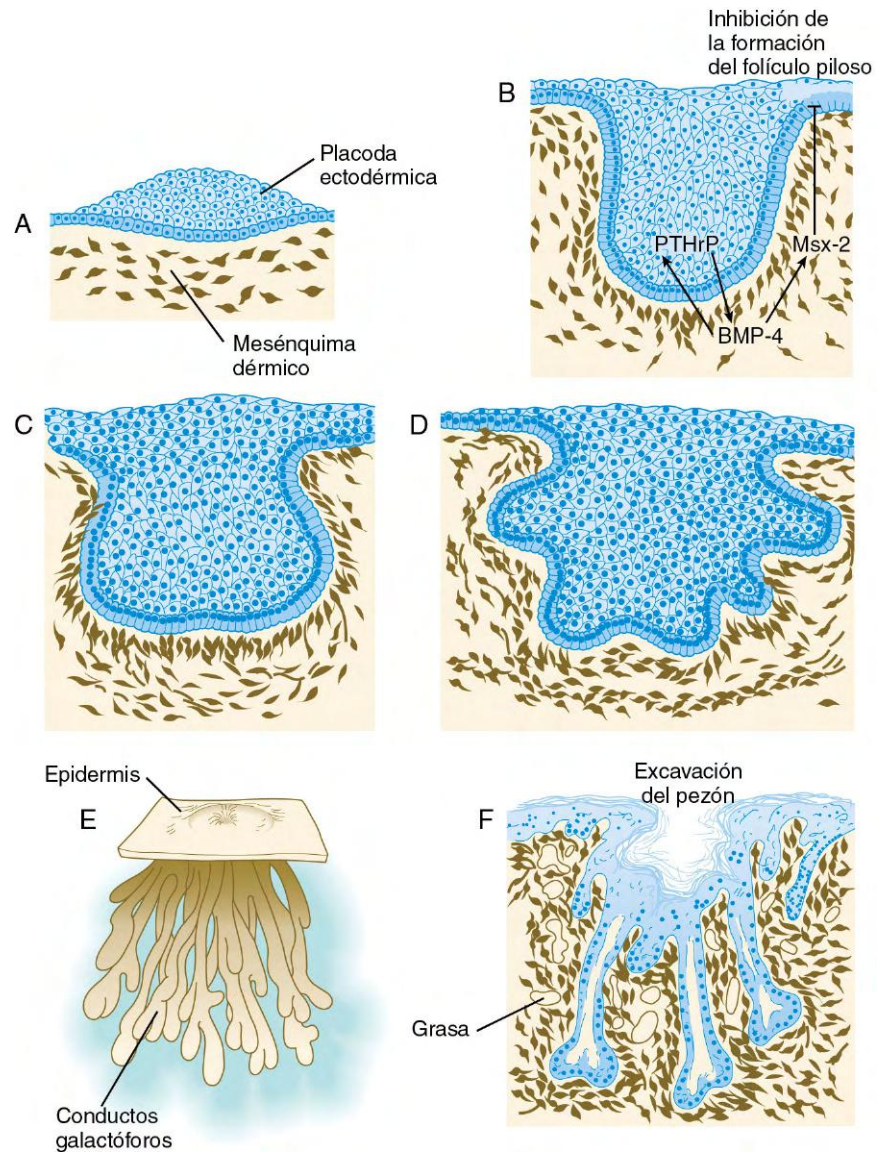


Fig. 9.12 Estadios del desarrollo embrionario de las glándulas mamarias humanas. **A**, Sexta semana. **B**, Séptima semana. BMP-4, proteína morfogénica ósea 4; PTHrP, proteína relacionada con la hormona paratiroidea. **C**, Décima semana. **D**, Cuarto mes. **E**, Sexto mes. **F**, Octavo mes.

la proliferación de los conductos mamarios, así como el aumento de tamaño del tejido adiposo que sirve de relleno (fig. 9.14B). Como ocurre con la acción de la testosterona, los efectos estrogénicos sobre el epitelio de los conductos mamarios están mediados por influencias paracrinas del estroma correspondiente al tejido conjuntivo mamario, que contiene receptores para los estrógenos.

La siguiente transformación fundamental en el ciclo completo del desarrollo mamario ocurre durante el embarazo, si bien se pueden detectar cambios cíclicos menores en cada ciclo menstrual. Durante la gestación, las grandes cantidades de progesterona, junto con la prolactina y el lactógeno placentario, estimulan el desarrollo de alvéolos secretores al final de los conductos ramificados (fig. 9.14C). Con este proceso continuo, las células epiteliales forman cada vez más orgánulos citoplásmicos, como el retículo endoplásmico rugoso y el aparato de Golgi, implicados en la síntesis y secreción de proteínas.

La lactancia supone numerosas influencias recíprocas entre las glándulas mamarias y el cerebro; éstas se resumen en la figura 9.14D. Estimuladas por la prolactina secretada desde la adenohipófisis, las células alveolares sintetizan proteínas de la leche (caseína y α -lactoalbúmina) y lípidos. La eyección de la leche se desencadena mediante la liberación de **oxitocina** por la neurohipófisis, como

respuesta rápida a los estímulos de succión. La oxitocina provoca la contracción de las **células mioepiteliales**, que rodean a los alvéolos. Por otra parte, la succión también inhibe la producción de hormona liberadora de hormona luteinizante por parte del hipotálamo, lo que desemboca en una inhibición de la ovulación y una forma natural de control de la natalidad.

Al suspender la lactancia, la disminución en la secreción de prolactina y los efectos inhibidores de la leche no expulsada de los alvéolos mamarios conducen a que se detenga su producción. Los alvéolos mamarios involucionan y el sistema de conductos de la glándula mamaria vuelve al estado previo al embarazo (fig. 9.14E).

La **correlación clínica 9.1** resume varios tipos de anomalías que afectan al sistema tegumentario.

Esqueleto

El tejido esquelético está presente en casi todas las regiones del organismo, y sus elementos constitutivos son muy variados en cuanto a su morfología y su arquitectura tisular. Sin embargo, a pesar de esta diversidad, existen algunos rasgos embrionarios comunes fundamentales.

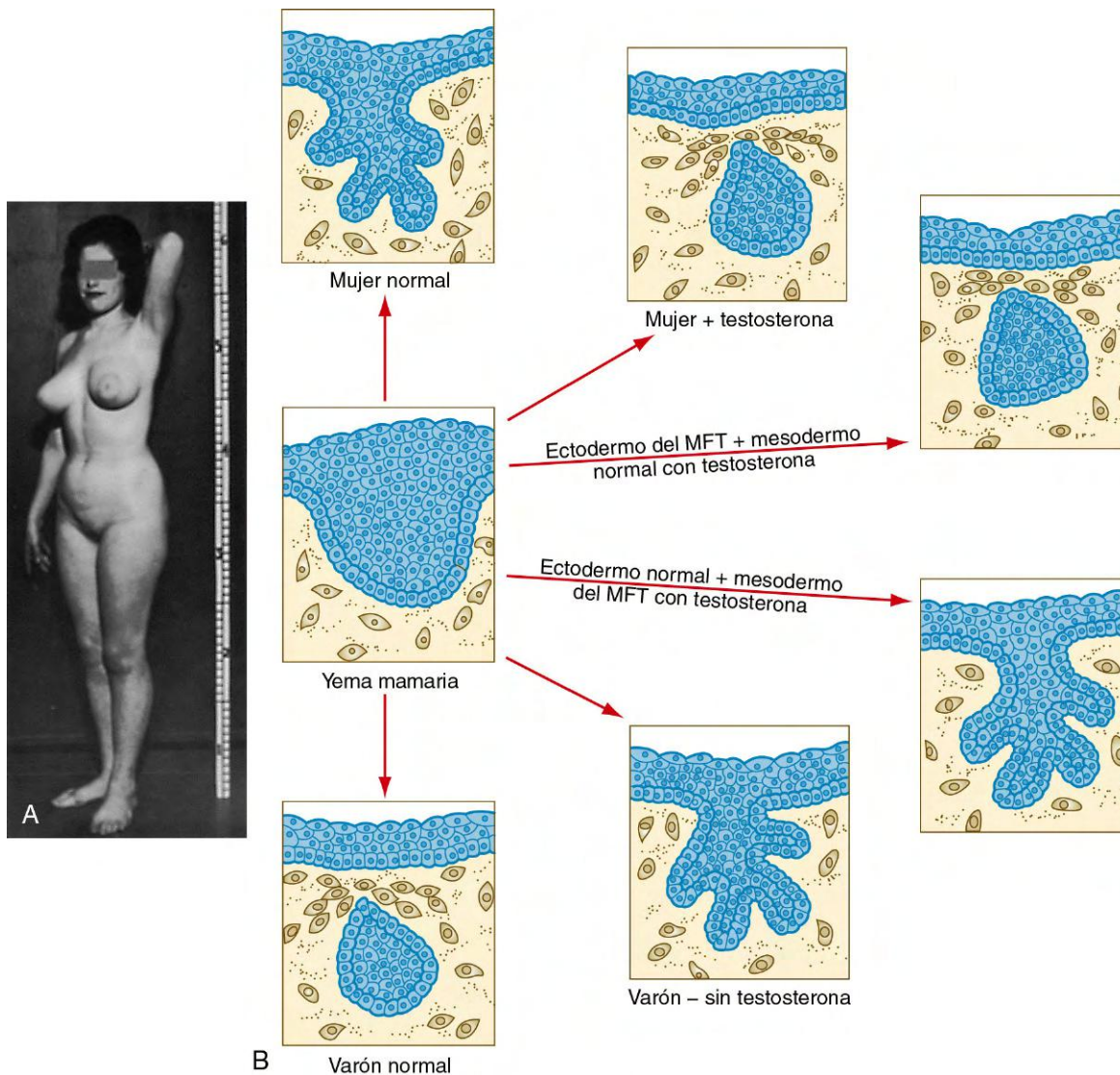


Fig. 9.13 **A**, Feminización testicular donde se observa el fenotipo femenino de un individuo genéticamente masculino que presentaba amenorrea primaria. El examen de las gónadas después de su extirpación demostró la existencia de túbulos testiculares inmaduros. **B**, Papel de la especificidad genética y de la testosterona en el desarrollo del tejido glandular mamario en los ratones. La aportación de testosterona al tejido mamario femenino normal (*parte central superior*) provoca la separación del futuro tejido de los conductos y su retroceso, como sucede en el desarrollo normal masculino. A la inversa, en ausencia de testosterona, el primordio mamario masculino (*parte central inferior*) asume una configuración femenina. En el mutante con feminización testicular (MFT), si el ectodermo mamario normal se cultiva con mesodermo mamario de MFT en presencia de testosterona, el epitelio de los conductos mamarios continúa desarrollándose (*parte inferior derecha*). Si el mesodermo mamario masculino normal se combina con ectodermo de MFT en presencia de testosterona, tiene lugar el patrón normal masculino que consiste en la separación y regresión del epitelio de los conductos mamarios (*parte superior derecha*), lo que demuestra que el defecto genético se expresa en el mesodermo de MFT. (**A**, De Morris JM, Mahesh VB: *Am J Obstet Gynecol* 87:731, 1963; **B**, basada en estudios de Kratochwil K: *J Embryol Exp Morphol* 25:141-153, 1971.)

Todos los tejidos esqueléticos surgen de células con morfología mesenquimatosa, aunque el origen del mesénquima es diferente en las distintas regiones del organismo. En el tronco, el mesénquima que da lugar al **esqueleto axial** segmentado (es decir, la columna vertebral, las costillas y el esternón) se origina en el esclerotomo de los somitos mesodérmicos, mientras que el esqueleto de las extremidades (los huesos de los miembros y las cinturas escapular y pélvica) deriva del mesénquima del mesodermo de la placa lateral.

La procedencia del esqueleto de la cabeza es más compleja. Algunos huesos del cráneo (p. ej., los que constituyen la bóveda y buena parte de la base) son de origen mesodérmico, pero los huesos faciales y algunos de los que cubren el

cerebro surgen del mesénquima derivado de la cresta neural ectodérmica.

Los elementos esqueléticos profundos del organismo aparecen de forma característica al principio como modelos cartilaginosos sobre los que finalmente surgirán los huesos (**fig. 9.16**). En periodos concretos de la embriogénesis, el cartílago es reemplazado por hueso auténtico a través del proceso de **osificación endocondral**. En cambio, los huesos superficiales de la cara y del cráneo se forman por la osificación directa de las células mesenquimatosas, sin pasar por el estadio intermedio cartilaginoso (**osificación intramembranosa**). Los detalles microscópicos de ambos tipos de formación ósea, la intramembranosa y la endocondral, aparecen en los textos de histología al uso, por lo que no se repiten aquí.

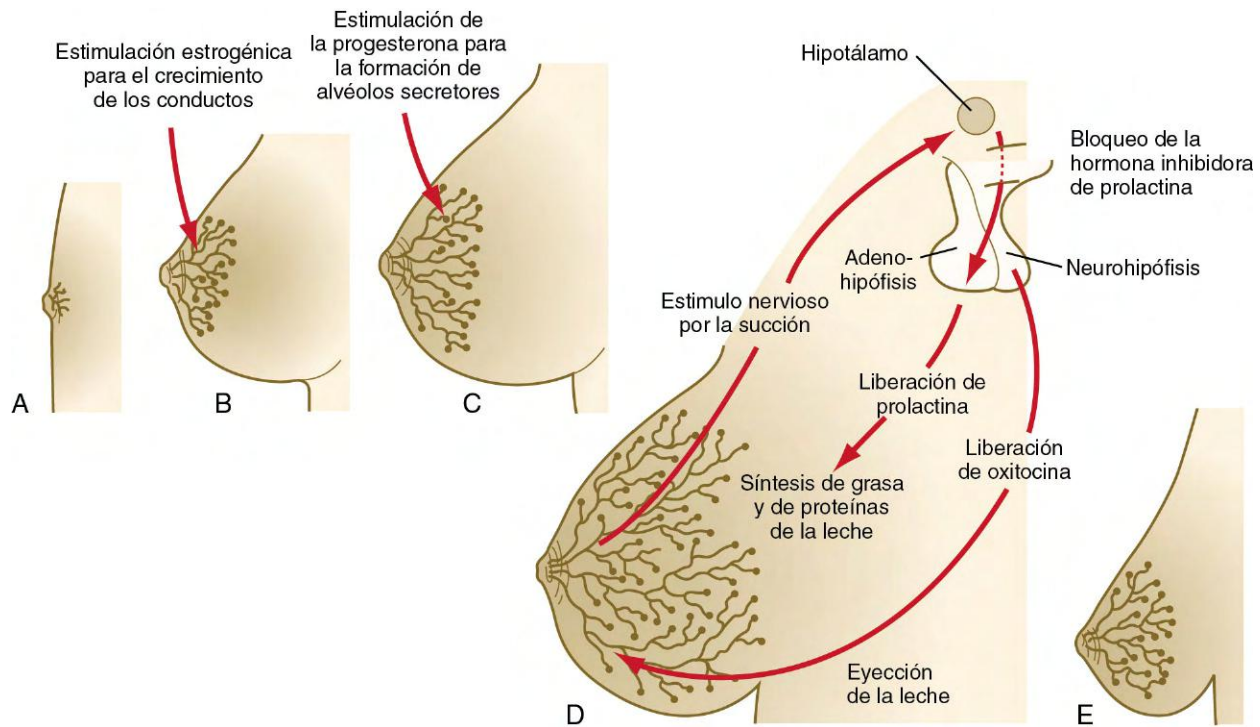


Fig. 9.14 Desarrollo de los conductos mamarios y control hormonal del desarrollo de la glándula mamaria y de su función. **A**, Recién nacida. **B**, Mujer adulta joven. **C**, Adulta. **D**, Adulta con hijo lactante. **E**, Adulta después de la lactancia.

CORRELACIÓN CLÍNICA 9.1

Anomalías en el desarrollo de la piel

Hay varios tipos de anomalías que afectan al sistema tegumentario. La **displasia ectodérmica** es un defecto de la capa germinal que puede afectar a muchos derivados ectodérmicos según el tipo y la gravedad del trastorno. Junto a las alteraciones de la propia epidermis se pueden producir otras en pelos y dientes, incluso la ausencia de estas estructuras (v. fig. 8.19), y también una talla baja (provocada por un desarrollo defectuoso de la adenohipófisis).

Dentro de los trastornos de la queratinización de transmisión genética se incluye una serie de procesos relativamente raros. La **ictiosis** se caracteriza por el agrietamiento y la aparición de escamas en una epidermis hiperqueratósica. Se suelen asociar alteraciones de las glándulas sudoríparas a este proceso. Un trastorno autosómico recesivo más grave es el **feto arlequín**, en el que se forman estructuras epidérmicas en placas, con profundas grietas entre ellas, al no poderse expandir la piel fetal para acomodarse al aumento de masa de su cuerpo. Los niños con esta enfermedad no suelen sobrevivir más de unas pocas semanas.

Es conocido que muchas anomalías del pelo tienen base genética. Éstas van desde la pérdida completa del pelo (**atriquia**), causada por mutaciones en el gen «sin pelo» (*HR*), hasta la **hipertriosis**, una condición caracterizada por el excesivo crecimiento ectópico del pelo. Debido a la complejidad de la estructura y del proceso de señalización en el interior del folículo piloso, las mutaciones de una variedad de genes son la base de las condiciones que envuelven la fragilidad o la estructura anormal del pelo.

Varios defectos específicos en la síntesis de colágeno I y III se agrupan como variantes del **síndrome de Ehlers-Danlos**. Las personas con esta condición presentan de manera típica una excesiva movilidad articular. La afeción en la piel se caracteriza por hundimiento o hiperelasticidad (fig. 9.15).

Los **angiomas** de la piel («antojos») son malformaciones vasculares que se presentan como manchas localizadas de color rojo o violeta, cuyos tamaños varían desde puntos minúsculos a estructuras de varios centímetros de diámetro. Los angiomas están constituidos por plexos vasculares prominentes y anómalos en la dermis, y se pueden elevar sobre el nivel de la piel o de una mucosa (v. fig. 17.49).




Fig. 9.15 Hiperelasticidad de la piel en el síndrome de Ehlers-Danlos caracterizado por defectos en el colágeno I y III. (De Turnpenny P, Ellard S: *Emery's elements of medical genetics*, 14ª ed., Filadelfia, 2012, Churchill Livingstone.)

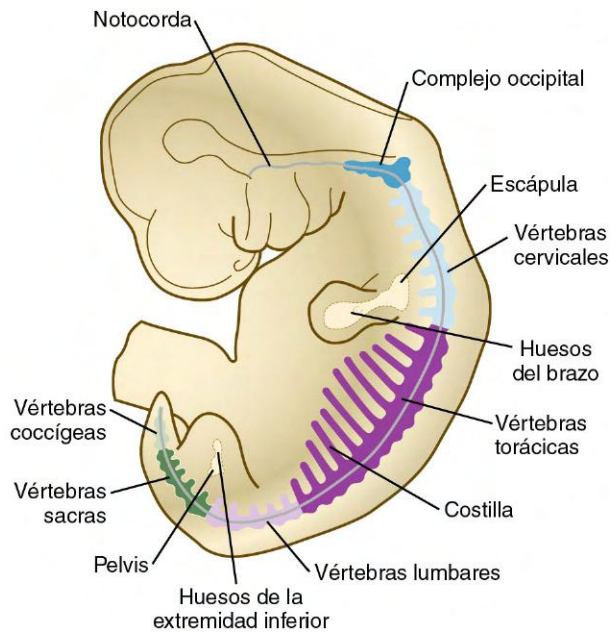


Fig. 9.16 Primordios precartilagosos en un embrión humano de 9 mm de longitud.

Un aspecto que tienen en común muchos precursores celulares mesenquimatosos de los elementos esqueléticos es su emigración o desplazamiento relativo desde su lugar de origen hasta el área donde el hueso se va a formar en última instancia. Este desplazamiento puede ser relativamente pequeño, como ocurre con la agregación de las células correspondientes al esclerotomo del somito en recesión alrededor de la notocorda para dar origen a un **cuerpo vertebral**, o bien implicar grandes movimientos de células desde la cresta neural craneal a sus destinos finales como los huesos membranosos de la cara.

Para su diferenciación en estructuras esqueléticas definidas, los precursores celulares mesenquimatosos a menudo deben interactuar con elementos de su ambiente próximo —que suelen ser epitelios con sus láminas basales asociadas— o con componentes de la matriz extracelular adyacente. Los detalles de este proceso cambian en función de las regiones del organismo. En las extremidades se produce una interacción continua entre la **cresta ectodérmica apical** (v. cap. 10) y el mesodermo subyacente de la yema del miembro, que está relacionada con la definición de su esqueleto. La génesis de la columna vertebral se pone en marcha por una interacción inductora entre el esclerotomo y la notocorda o tubo neural. En la cabeza, las células preesqueléticas de la cresta neural pueden recibir información a distintos niveles, ya sea desde el mismo tubo neural, desde puntos a lo largo del trayecto de emigración, o desde la zona de su destino final. Las interacciones inductoras entre las regiones cerebrales y el mesénquima que las cubre estimulan la formación de los huesos membranosos de la bóveda craneal.

Con independencia de la naturaleza de la inducción inicial, la formación de los elementos esqueléticos sigue un patrón común, que diverge en los programas osteogénico o condrogénico dependiendo de la naturaleza del medio ambiente inmediato. Poco después de la inducción, las células mesenquimatosas preesqueléticas producen la molécula de adhesión celular, **N-cadherina**, que promueve la transformación del mesénquima en un tejido similar a un epitelio y la formación en el mismo de condensaciones celulares (fig. 9.17). El **factor de crecimiento transformante β** estimula la síntesis de **fibronectina** y

finalmente de **N-CAM**, que mantienen el estado de agregación de las células en la condensación preesquelética.

En este punto, comienzan a tener efecto los programas de diferenciación específicos. Si el elemento esquelético tiene como destino formar un hueso membranoso, el factor de transcripción **Runx-2** desencadena un **programa osteogénico** (v. fig. 9.17). **Osterix (Osx)** es un factor de transcripción de aparición más tardía que Runx-2 y también es necesario para la diferenciación de los osteoblastos. La proteína codificada por el gen *Runx2* se ha mostrado como responsable del control de la diferenciación de las células mesenquimatosas en **osteoblastos** (células formadoras de hueso). Estas células producen moléculas características de hueso (colágeno tipo I, osteocalcina y osteopontina) y forman espículas de hueso intramembranoso.

Si la condensación celular tiene como destino formar cartílago, se pone en marcha el **programa condrogénico**. Bajo la influencia de **Sox-9**, los condroblastos comienzan a formar colágeno tipo II y secretan una matriz cartilaginosa (v. fig. 9.17). Algunos cartílagos embrionarios (p. ej., en la nariz, en el oído y en las superficies intervertebrales) permanecen como cartílago permanente y continúa expresándose Sox-9. El cartílago que forma la base de la formación del hueso endocondral sufre cambios específicos, que terminan por promover la formación de hueso a su alrededor. Un primer paso es la hipertrofia, que ocurre bajo la influencia de Runx-2 y de los factores de señalización **Indian hedgehog** y **BMP-6**. La formación de colágeno tipo X es característica del cartílago en fase hipertrofica. Los condrocitos hipertroficos comienzan la producción de proteínas óseas, como **osteocalcina**, **osteonectina** y **osteopontina**. También expresan **factor de crecimiento endotelial vascular**, que estimula el ingreso y crecimiento de vasos sanguíneos dentro del cartílago hipertrofico. Es el momento para que los osteoblastos que acompañan a los capilares sanguíneos reemplacen el cartílago hipertrofico erosionado por hueso verdadero. **FGF-18**, producido por el pericondrio, inhibe la maduración de los condrocitos alrededor de la periferia de la masa de cartílago, mientras que los condrocitos centrales sufren hipertrofia.

Esqueleto axial

Columna vertebral y costillas

Los primeros estadios en el desarrollo del esqueleto axial han sido comentados en el capítulo 6. No obstante, su formación es más compleja que la simple subdivisión del mesodermo paraaxial en somitos y el desplazamiento en sentido medial de las células de los esclerotomos para constituir los primordios vertebrales. Cada vértebra tiene una morfología particular y compleja, determinada por controles que operan a distintos niveles y durante varios períodos del desarrollo.

De acuerdo con el punto de vista tradicional sobre el desarrollo vertebral (v. fig. 6.13), los esclerotomos se dividen en una mitad craneal y otra caudal, de modo que la mitad caudal más densa se une con la mitad craneal menos densa del siguiente esclerotomo para formar el cuerpo vertebral. Las investigaciones morfológicas más recientes sugieren que el desarrollo vertebral es más complejo que el expuesto en ese modelo.

La columna vertebral se divide en varias áreas generales (v. fig. 9.16): 1) una **región occipital**, que se incorpora a la estructura ósea de la base del cráneo; 2) una **región cervical**, que incluye el **atlas** y el **axis**, vértebras muy especializadas que conectan la columna con el cráneo; 3) la **región torácica**, de la que surgen las costillas verdaderas; 4) la **región lumbar**; 5) una **región sacra**, cuyas vértebras se fusionan para formar el **sacro**, y 6) una **región caudal**, que representa la cola en la mayoría de

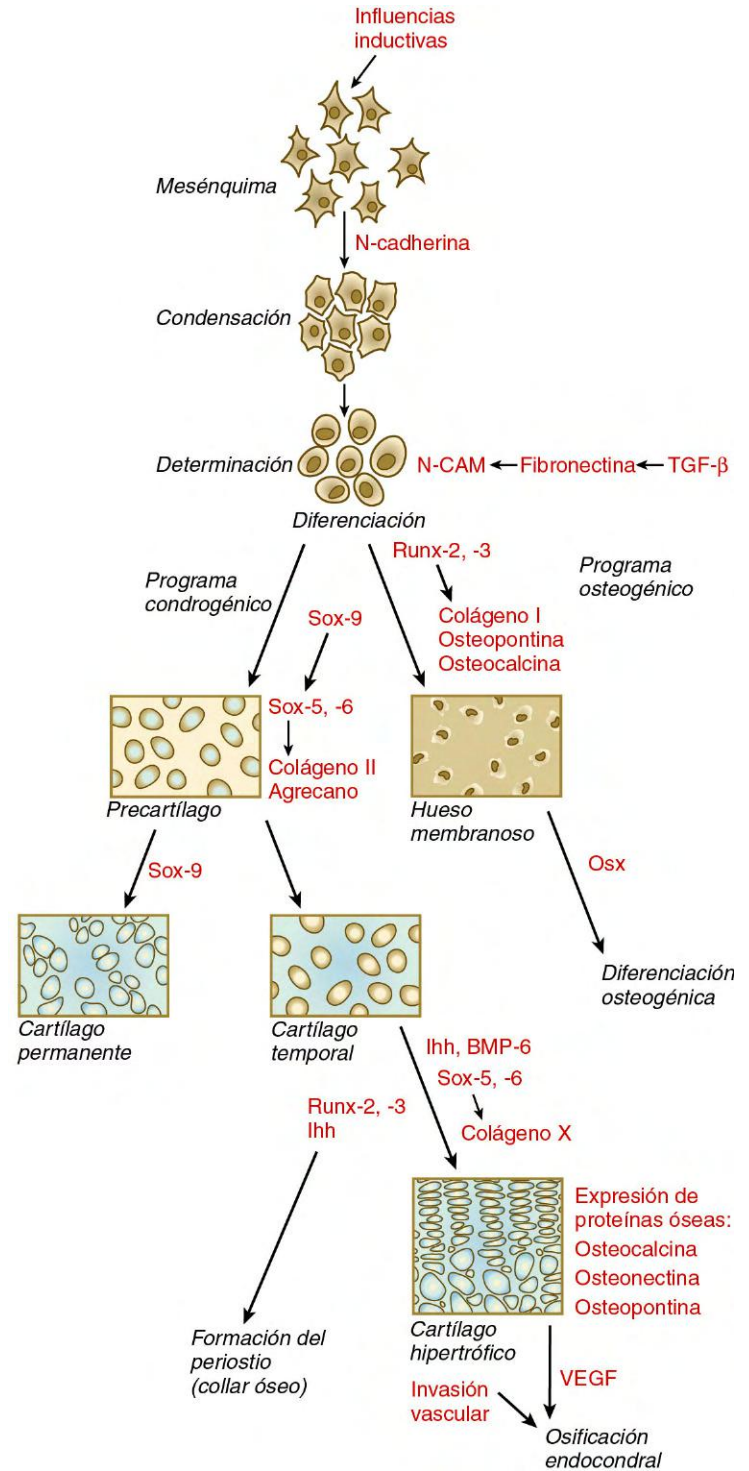


Fig. 9.17 Principales etapas en la diferenciación del hueso y del cartilago. BMP-6, proteína morfogénica ósea 6; CAM, molécula de adhesión celular; Ihh, Indian hedgehog; Osx, osterix; TGF-β, factor de crecimiento transformante β; VEGF, factor de crecimiento endotelial vascular.

© Elsevier. Fotocopiar sin autorización es un delito.

los mamíferos y el rudimentario **cóccix** en los seres humanos. Una vértebra típica surge por la fusión de varios primordios cartilaginosos. El cuerpo vertebral, que se origina en las porciones ventromediales de los esclerotomos de cada par de somitos (v. **fig. 6.10**) rodea a la notocorda y sirve de suelo óseo para la médula espinal (**fig. 9.18**). Los **arcos vertebrales**, que derivan de las células dorsales de los esclerotomos, se unen a ambos lados del cuerpo vertebral y, junto con otros arcos vertebrales, constituyen un techo que protege la médula espinal. El cierre incompleto de este techo óseo origina una anomalía frecuente denominada **esпина bífida oculta** (v. **fig. 11.42**). La **apófisis**

costal forma las costillas verdaderas a nivel de las vértebras torácicas. A otros niveles de la columna vertebral, estas apófisis quedan incorporadas a las propias vértebras.

El desarrollo de cada vértebra comienza con una inducción por parte de la notocorda sobre el somito inicial para constituir el esclerotomo, mediada por Sonic hedgehog. Bajo el estímulo continuo de Sonic hedgehog, que influye en la expresión de Pax-1, la porción ventromedial del somito dará origen en última instancia al cuerpo vertebral. La formación de la parte dorsal de la vértebra (el arco vertebral) está guiada por un grupo diferente de mecanismos de control. Una inducción inicial por parte de la lámina superior

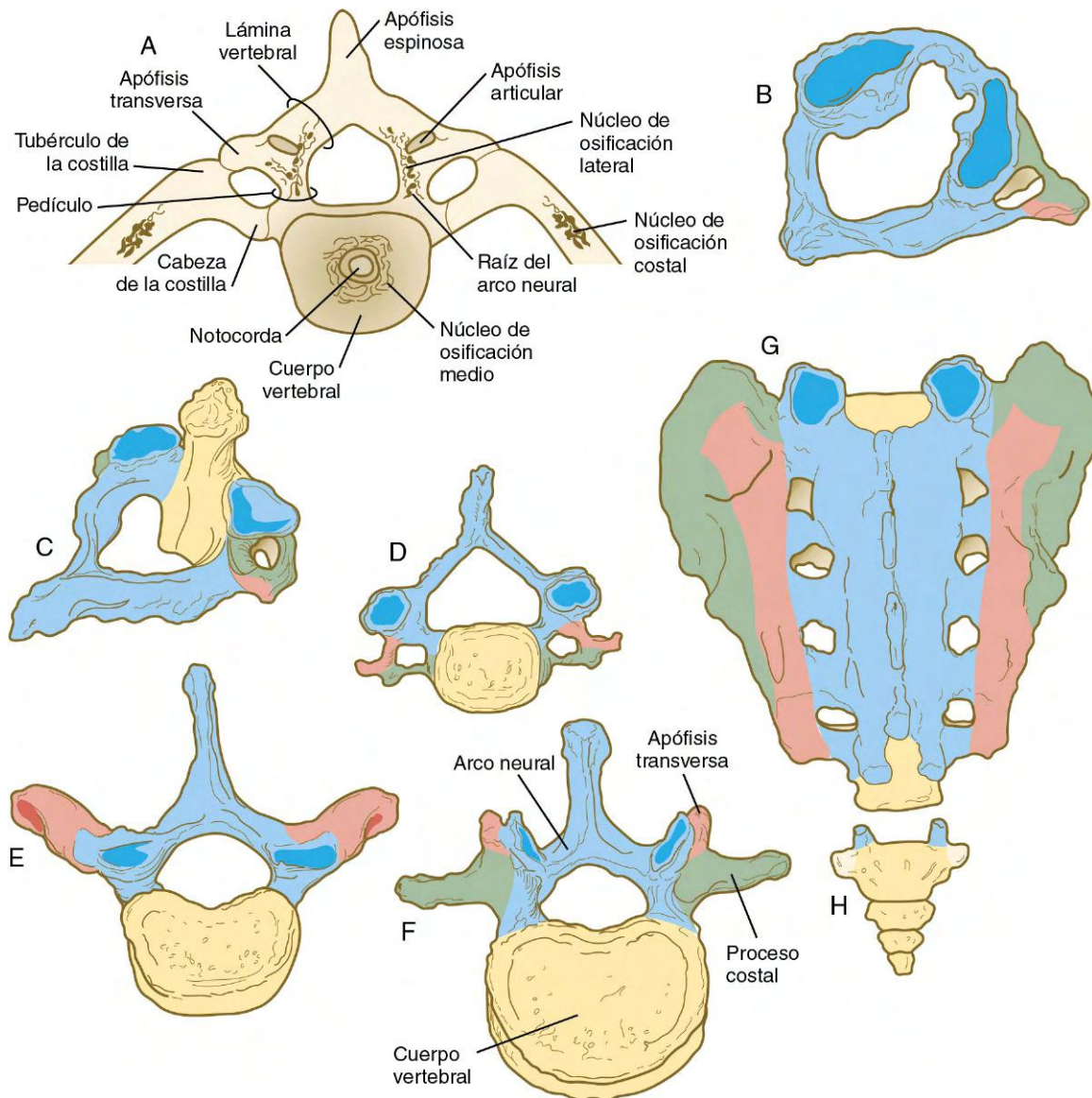


Fig. 9.18 A, Estructura de una vértebra torácica. B-H, Tipos específicos de vértebras; las estructuras homólogas se muestran en el mismo color. B, Atlas con el axis debajo de él en su posición normal. C, Axis. D, Vértebra cervical. E, Vértebra torácica. F, Vértebra lumbar. G, Sacro. H, Cóccix.

del tubo neural conduce a la expresión de Pax-9 y de los genes que contienen homeosecuencias *Msx-1* y *Msx-2*, que dirigen a las células del esclerotomo dorsal para configurar el arco vertebral.

Las características regionales básicas de las vértebras están especificadas por la acción de combinaciones separadas de genes que contienen homeosecuencias (fig. 9.19). La expresión de los genes *Hox* comienza con la aparición del mesodermo presomítico y para muchos genes persiste hasta que empieza la condricificación en los primordios de las vértebras. La formación del patrón segmentario normal a lo largo del eje craneocaudal de la columna vertebral está garantizada porque la mayoría de las vértebras quedan determinadas por una única combinación de genes *Hox*. Por ejemplo, en el ratón el atlas (C1) está caracterizado por la expresión de *Hoxa1*, *Hoxa3*, *Hoxb1* y *Hoxd4*. El axis (C2) se especifica mediante estos cuatro genes junto con *Hoxa4* y *Hoxb4*.

Existe una clara relación entre los principales límites regionales en el esqueleto axial y la expresión de ciertos *Hox* parálogos (tabla 9.1). El ácido retinoico (vitamina A) puede producir modificaciones de nivel craneal o caudal en la organización

Tabla 9.1 Relación entre los límites anteriores de expresión del gen Key *Hox* parálogo y los límites regionales principales en el esqueleto axial

Límite regional	<i>Hox</i> parálogo
Occipital-cervical	<i>Hox3</i>
Cervical-torácico	<i>Hox6</i>
Nivel de las costillas flotantes	<i>Hox9</i>
Torácico-lumbar	<i>Hox10</i>
Lumbar-sacro	<i>Hox11</i>
Sacro-cóccigeo	<i>Hox13</i>

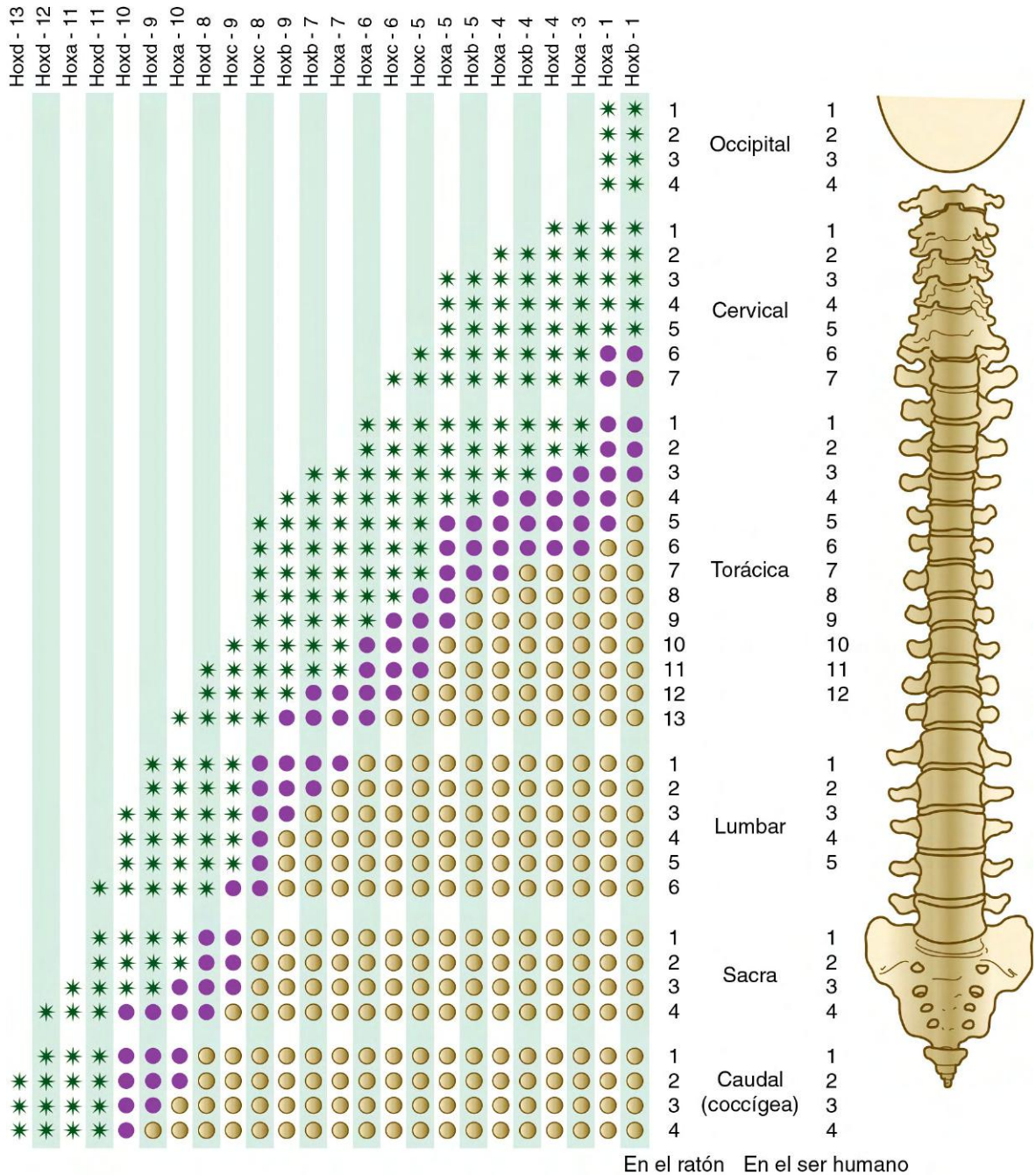


Fig. 9.19 Expresión de genes *Hox* en relación con el desarrollo de la columna vertebral en el ratón. Esta estructura (izquierda) tiene una vértebra torácica y una vértebra lumbar más que la columna vertebral humana. Los asteriscos verdes indican los niveles en los que existe una expresión de genes *Hox* definida, señalados en la parte superior de la columna. Los círculos de color violeta representan el límite caudal en que se desvanece su expresión. Los círculos de color ocre indican las áreas sin expresión del gen *Hox*. (Basada en los estudios de Kessel M, Balling R, Gruss P: *Cell* 61:301-308, 1990.)

© Elsevier. Fotocopiar sin autorización es un delito.

segmentaria global de las vértebras, si la madre lo recibe en períodos específicos del desarrollo. Por ejemplo, su uso precoz da lugar a un cambio craneal (la última vértebra cervical se transforma en la primera torácica), mientras que si se administra más tarde provoca un cambio caudal (las vértebras torácicas se extienden al nivel de las dos primeras lumbares). Estas variaciones de nivel se denominan **transformaciones homeóticas**, y son representativas de la amplia familia de mutantes homeóticos descritos en el capítulo 4.

El grado de control del nivel axial y el grado de redundancia de este control por parálogos de los genes *Hox* se ilustran con experimentos, en los que se bloquean cada uno de los componentes de un *Hox* parálogo específico. Cuando un único gen *Hox* es bloqueado sólo se producen efectos morfológicos menores, pero cuando se inactivan todos los miembros de un grupo de parálogos aparecen efectos profundos. Cuando se bloquean todos los parálogos de *Hox10*, las costillas se forman en todas las vértebras lumbares y sacras. Estos hallazgos sugieren que *Hox10* reprime la

influencia de otros genes *Hox* que actuaron con antelación. De manera similar, *Hox11* reprime la influencia de *Hox10* y permite la formación del sacro. Una de las características más llamativas del desarrollo del esqueleto axial es la redundancia de los genes que conforman los patrones de las vértebras. Una mutación de un gen *Hox* específico es probable que sólo produzca una anomalía anatómica menor, mientras que la ausencia de función de un grupo entero de parálogos producirá defectos mayores. Por lo general, un grupo simple de parálogos está envuelto en el patrón de 6 a 10 vértebras consecutivas y las acciones de al menos dos grupos de parálogos están envueltas en la formación de cualquier vértebra individual. El control de la posterior extensión del esqueleto axial se equilibra por las acciones de la familia de homeobox *Cdx*, que promueve la extensión del esqueleto axial y el parálogo *Hox13*, que ejerce un efecto de frenado sobre dicha extensión. En otras estructuras (p. ej., miembros y genitales externos) los productos del gen *Hox13* están asociados con el crecimiento terminal. Algunas anomalías comunes de las vértebras se discuten en la [correlación clínica 9.2](#).

Entre las vértebras, el axis y el atlas tienen una morfología especial y un origen característico ([fig. 9.22](#)). El atlas carece de cuerpo, pero ello deja espacio para la penetración de la **apófisis odontoides**, que surge del axis. Esta apófisis está constituida por tres cuerpos fusionados, que se supone que corresponden a: 1) medio segmento del cuerpo vertebral de un hueso transicional (el **proatlas**), ausente en los seres humanos, 2) el cuerpo que debería haber pertenecido al atlas y 3) el cuerpo normal del axis. Esta conformación permite una mayor rotación de la cabeza sobre la columna cervical. Cuando se introdujo el transgén de expresión ubicua *Hoxa7* en la línea germinal de los ratones, la parte craneal de la columna vertebral se volvió más posterior. La base del hueso occipital se transformó en una vértebra occipital (el proatlas) y el atlas se combinó con su cuerpo, lo que dio origen a un axis sin la apófisis odontoides.

Las costillas crecen desde las zonas de condensación de las células mesenquimatosas que quedan laterales al cuerpo vertebral. La parte proximal de una costilla (cabeza, cuello y tubérculo) procede del esclerotomo central (v. [cuadro 6.1](#)). Debido a la resegmentación de los somitos a medida que forman las vértebras (v. [fig. 6.13](#)), la parte distal de la costilla (cuerpo) deriva de la porción ventrolateral del somito craneal adyacente. Al tiempo que comienza la osificación de las vértebras, las costillas se separan de ellas.

La formación de las porciones proximales de las costillas depende de la expresión de genes en el miotomo. Productos del grupo de parálogos *Hox6* promueven la expresión de dos factores de regulación biogénica, **Myf-5** y **Myf-6** (v. [pág. 184](#)), en los miotomos de los somitos torácicos. *Myf-5* y *Myf-6* estimulan la formación de factores de crecimiento, **factor de crecimiento derivado de las plaquetas (PDGF)** y **FGF**, que promueven el crecimiento proximal de la costilla en el esclerotomo. La formación de la porción distal de las costillas requiere señales de **BMP** a partir del mesodermo somatopleural adyacente.

La existencia de **costillas accesorias** es frecuente, en especial a nivel lumbar alto y cervical bajo, si bien la estimación de su incidencia varía mucho de unas series a otras. Un cálculo realista se sitúa por debajo del 1%. Estas y otras anomalías comunes (las **costillas bifurcadas** o **fusionadas**) tienen la peculiaridad de ser asintomáticas y se suelen detectar en un estudio radiológico. En la mayor parte de los casos son el resultado de una expresión errónea de genes *Hox* específicos.

El **esternón**, que junto con el tejido conjuntivo que rodea la porción distal de las costillas (cartílagos costales) deriva del

mesodermo de la placa lateral, se origina como un par de bandas cartilaginosas que convergen en la parte ventral de la línea media al tiempo que se consolida la pared ventral del tronco ([fig. 9.23](#)). Después de la unión de estas bandas primordiales se pone de manifiesto su auténtica naturaleza segmentaria por su división secundaria en elementos craneocaudales. Dicha segmentación secundaria sigue un curso morfológico y molecular precoz muy semejante al de la formación de las articulaciones sinoviales (v. [pág. 206](#)). Estos segmentos finalmente se fusionan mientras se produce su osificación para constituir el cuerpo único del esternón. Algunas anomalías frecuentes (p. ej., la **apófisis xifoides dividida** o **esternón dividido** [v. [fig. 15.39](#)]) se pueden entender con facilidad a partir de su desarrollo embrionario. En el desarrollo del esternón se produce un equilibrio de señales del código *Hox* procedentes del mesodermo de la placa lateral y del mesodermo paraaxial. Se han visto malformaciones de la apófisis xifoides en ratones mutantes, tanto para el gen *Hoxc4* como para *Hoxa5*, y los ratones mutantes para *Hoxb2* y *Hoxb4* presentan esternones divididos.

La clavícula, que se origina a partir de la cresta neural y se forma por un mecanismo intramembranoso, es uno de los primeros huesos del organismo que se osifica, y este proceso ya está bien avanzado alrededor de la octava semana. Estudios sobre ratones heterocigóticos para los genes *Runx2* han arrojado luz no sólo sobre su naturaleza, sino también sobre un síndrome humano del que se sabe poco. Dichos heterocigotos presentan hipoplasia de la clavícula, retraso en la osificación de los huesos membranosos (p. ej., los del cráneo) y las fontanelas craneales anterior y posterior abiertas. En el ser humano, la **displasia cleidocraneal** posee todas esas características, junto con la existencia de dientes supernumerarios. Los individuos afectados, al carecer de clavículas, no pueden aproximar sus hombros a la línea media anterior ([fig. 9.24](#)). Los hallazgos en estos mutantes sugieren que la clavícula es un hueso puramente membranoso, que puede constituir incluso una clase aparte, al no ser un verdadero hueso del cráneo y el tronco ni tampoco de las extremidades en el sentido habitual del término.

Otro proceso tardío es la desaparición de la notocorda de los cuerpos vertebrales. Entre las vértebras, la notocorda se ensancha dentro de los primordios de mesénquima condensado que corresponden a los discos intervertebrales. En el adulto persiste en forma de **núcleo pulposo**, que constituye la zona central blanda del disco. La mayor parte del **disco intervertebral** está compuesta por capas de fibrocartilago que provienen de la mitad rostral del esclerotomo en el somito. El gen *Pax1* se expresa de modo continuo durante el desarrollo de los discos intervertebrales. En un ratón mutante, *undulated* (*ondulado*), su expresión es insuficiente, y se produce una fusión de los cuerpos vertebrales. La expresión de *Pax1* y la formación subsiguiente de los discos intervertebrales son mecanismos relevantes para mantener la columna vertebral integrada por segmentos individuales.

El extremo caudal del esqueleto axial está representado por un apéndice bien delimitado a modo de cola durante buena parte del segundo mes ([fig. 9.25A](#)). En el tercer mes, la cola suele retroceder en gran medida por la muerte celular y un crecimiento diferencial, y persiste como el cóccix. Es raro que una cola bien constituida permanezca en el recién nacido ([fig. 9.25B](#)).

Cráneo

El cráneo es una estructura compuesta, con dos subdivisiones principales: el **neurocráneo**, que rodea al cerebro; y el

CORRELACIÓN CLÍNICA 9.2

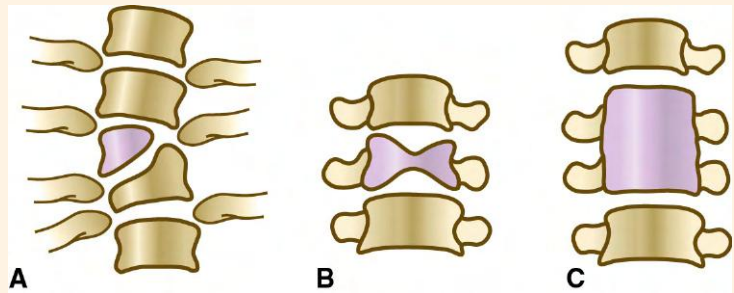
Anomalías relacionadas con la segmentación vertebral

Ciertas patologías se caracterizan por la segmentación anormal de las vértebras. Un marcado ejemplo es la **disostosis espondilocostal tipo 2**, que se caracteriza por la presencia de múltiples fragmentos osificados (consecuencia de la fusión incompleta de las mitades derecha e izquierda del esclerotomo) del cuerpo vertebral en la región torácica (fig. 9.20). El defecto genético de esta condición es una mutación homocigótica del gen *MESP2*. Éste es el gen que, en el desarrollo temprano, marca la posición del futuro somito (v. fig. 6.9). Otras anomalías de la segmentación adquieren la forma de cuñas óseas aisladas (**hemivértebras** [fig. 9.21A]), hendidura vertebral sagital (**vértebras en mariposa** [fig. 9.21B]) o fusión vertebral (**bloques vertebrales** [fig. 9.21C]). Las hemivértebras son una causa frecuente de **escoliosis** congénita (incurvación lateral de la columna vertebral) a veces relacionada con mutaciones de genes relacionados con el mecanismo temporal de la segmentación (p. ej., *lunatic fringe*, *MESP2*, el ligando de Notch *DLL3*) de los somitos. Las vértebras en mariposa son el resultado de un defecto de fusión en la línea media que reduce la conexión entre los esclerotomos derecho e izquierdo. El **síndrome de Klippel-Feil**, a veces denominado **brevicollis (cuello corto)**, se caracteriza por cuello corto, línea baja de implantación del pelo y movilidad limitada del cuello. El defecto fundamental es la fusión de una o más vértebras cervicales. Otra anomalía vertebral es la incorporación de la última vértebra lumbar al sacro, como consecuencia de mutaciones individuales de los genes *Hox*.

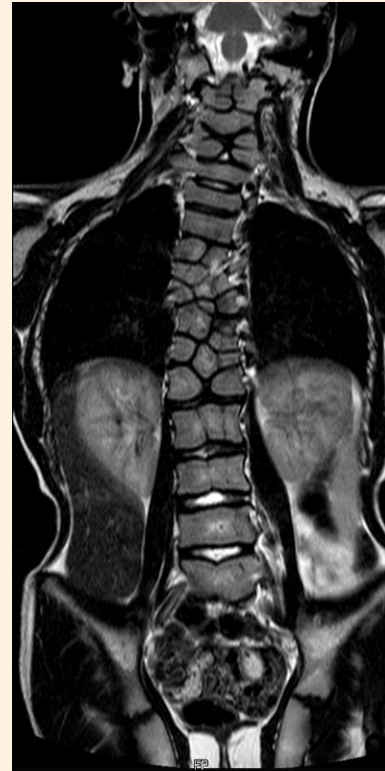

Fig. 9.20 Imagen de resonancia magnética nuclear de una persona con disostosis espondilocostal, resultado de una mutación homocigótica del gen *MESP-2*. En este caso se aprecia la segmentación intensamente anormal de las vértebras torácicas. (De Turnpenny PD y cols.: *Dev Dyn* 236:1456-1474, 2007.)

Fig. 9.21 Anomalías de segmentación vertebral más comunes (se indican en color morado). **A**, Hemivértebra que provoca inclinación lateral de la columna vertebral. **B**, Vértebra en forma de mariposa. **C**, Bloque vertebral originado por la fusión de dos vértebras individuales.



viscerocráneo, que envuelve a la cavidad bucal, la faringe y las vías respiratorias altas. Cada una de estas subdivisiones consta a su vez de dos componentes: en uno de ellos, los distintos huesos se presentan al principio como moldes cartilaginosos que luego son sustituidos por tejido óseo a través de una osificación endocondral; en el otro, el hueso se forma directamente por osificación del mesénquima.

La formación filogénica y ontogénica del cráneo está representada por el **condrocráneo**, que constituye la base cartilaginosa del neurocráneo (fig. 9.26A). La estructura fundamental del condrocráneo se ha conservado de forma notable en el curso de la filogenia. Al principio está compuesto por varios grupos de cartílagos emparejados. Un grupo (el de los cartílagos paracordales, los hipofisarios y las trabéculas craneales) guar-

da una íntima relación con las estructuras de la línea media. En una localización caudal respecto a los cartílagos paracordales se encuentran los cuatro **esclerotomos occipitales**. Éstos, que son homólogos a los precursores vertebrales, se fusionan con los cartílagos paracordales para formar la base del hueso occipital. En una situación más lateral, el condrocráneo está constituido por pares de cartílagos asociados a los primordios epiteliales de los órganos de los sentidos (el órgano olfativo, los ojos y el órgano auditivo). Para la condricación del condrocráneo rostral al extremo de la notocorda, que procede de la cresta neural, se requieren señales moleculares desde el endodermo digestivo preoral, mientras que el extremo caudal de la notocorda emite señales que promueven la condricación del condrocráneo, de origen mesodérmico, situado a este nivel.

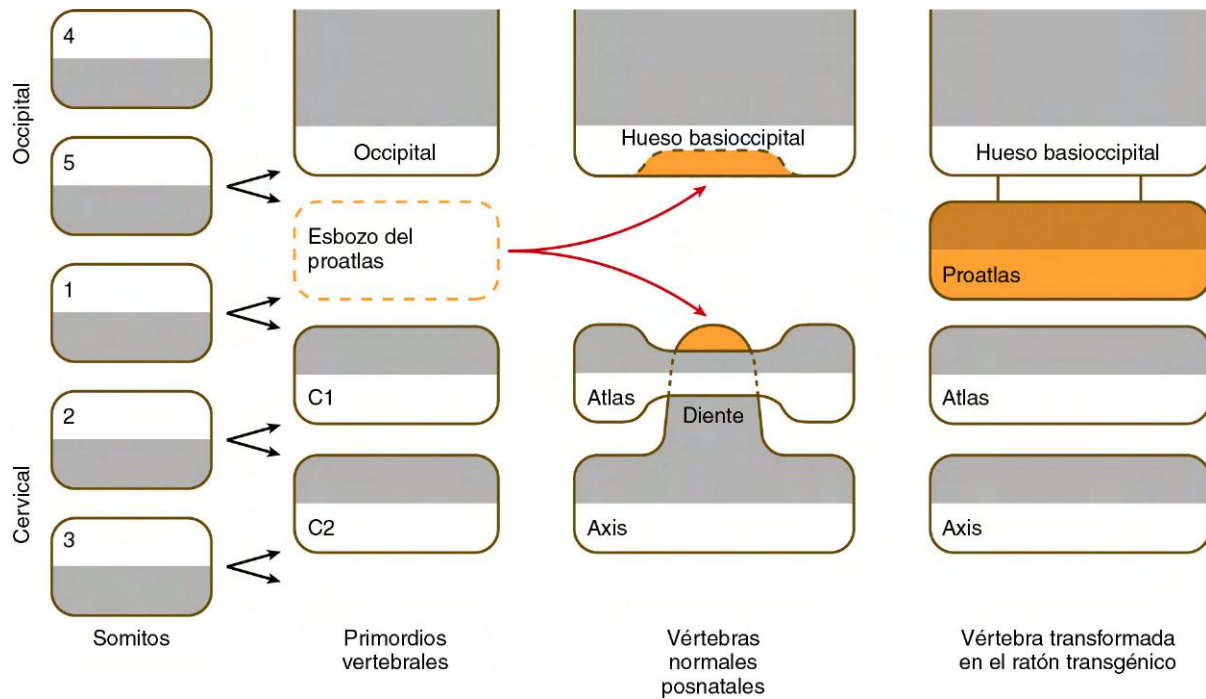


Fig. 9.22 Formación del atlas y del axis en ratones normales y transgénicos. En el desarrollo normal, las células del esbozo del proatlas contribuyen a la formación del hueso basioccipital y de la apófisis odontoides del axis. En el atlas normal se forma un arco anterior (que es una estructura sólo transitoria en otras vértebras) en lugar del cuerpo vertebral. Las células que normalmente formarían el cuerpo del atlas se fusionan con el axis para conformar la apófisis odontoides de este último. En ratones que contienen el transgén *Hoxa7* (A7) aparece un proatlas, y el atlas y el axis tienen la forma de una vértebra típica (*columna de la derecha*). (Basada en Kessel M, Balling R, Gruss P. *Cell* 61:301-308, 1990.)

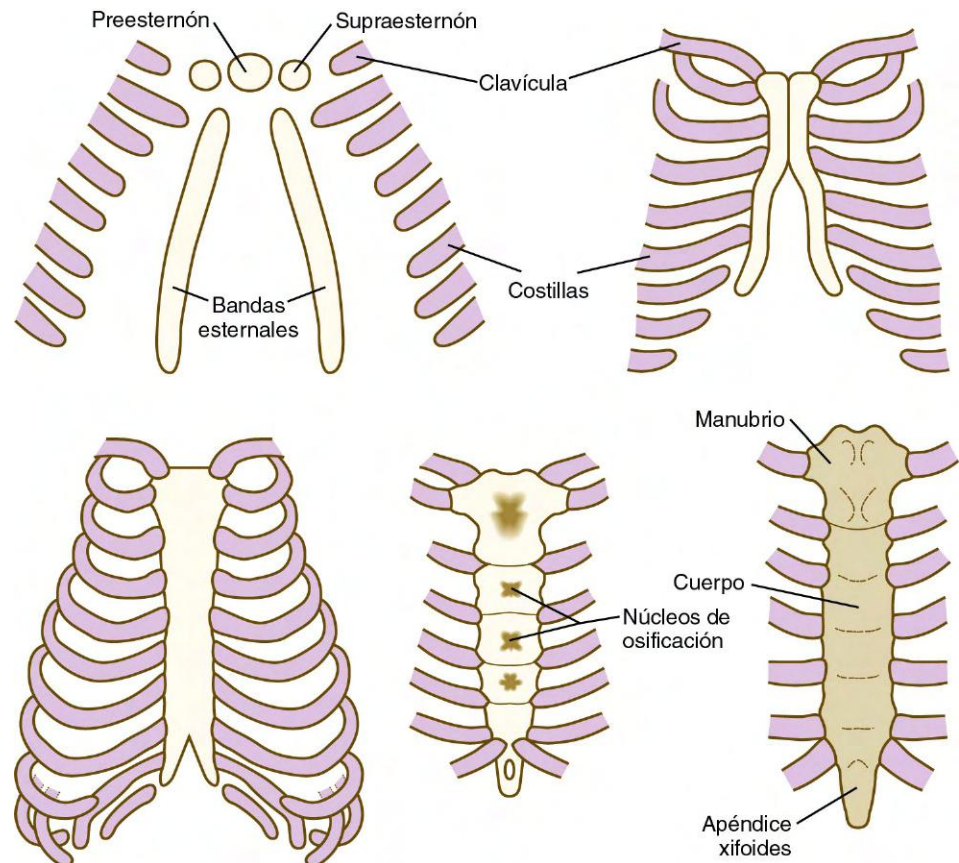


Fig. 9.23 Estadios sucesivos en el desarrollo del esternón y la clavícula.

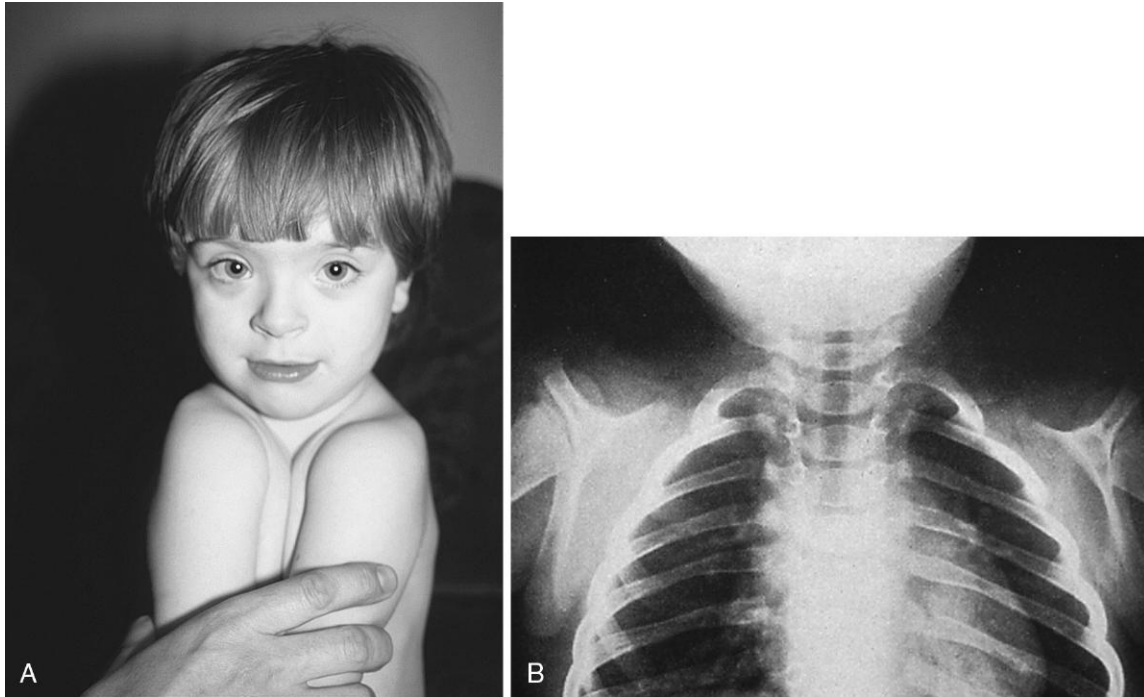


Fig. 9.24 Displasia cleidocraneal. Ausencia de clavículas en personas con mutaciones en el gen *Runx-2*. **A**, Obsérvese en este niño la capacidad de aproximar los hombros en ausencia de clavículas. **B**, En esta radiografía se aprecia la ausencia de clavículas. (**A**, De Turnpenny P, Ellard S: *Emery's elements of medical genetics*, 14.ª ed., Filadelfia, 2012, Churchill Livingstone; **B**, de Robert J. Gorlin Collection, Division of Oral and Maxillofacial Pathology, University of Minnesota Dental School, cortesía del Dr. Ioannis Koutlas.)

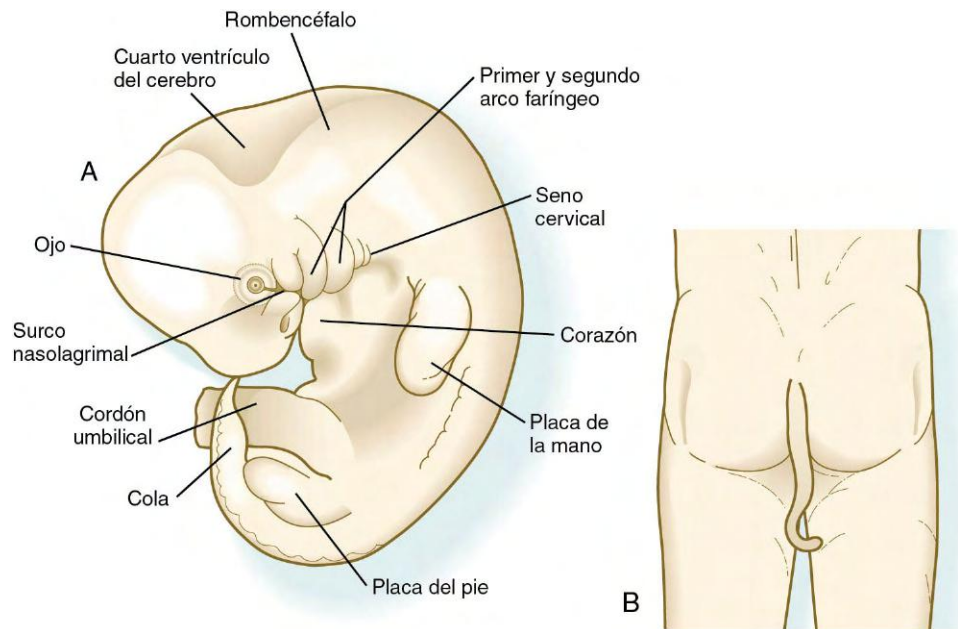


Fig. 9.25 A, Dibujo de un embrión humano al final de la quinta semana que muestra una cola prominente. Esta cola suele retroceder. **B**, Dibujo de una cola persistente (de unos 23 cm de longitud) en un chico de 12 años. (**B**, Adaptada de Patten BM: *Human embryology*, 3.ª ed., Nueva York, 1968, McGraw-Hill.)

© Elsevier. Fotocopiar sin autorización es un delito.

Todos los precursores del condrocraqueo se fusionan para formar una estructura cartilaginosa continua, que se extiende desde el futuro foramen magno hasta el área interorbitaria. Esta estructura se elonga a la vez que lo hace el embrión e inicialmente se forman numerosos centros de osificación primarios a lo largo de su longitud. Entonces, el cartílago situado entre los centros de osificación desarrolla dos placas de crecimiento espinales, similares a las situadas en los extremos de los huesos

largos, pero a diferencia de éstos no existe cavidad articular sino cartílago entre las placas de crecimiento (se denomina **sincondrosis**). Bajo la influencia de Indian hedgehog, las placas de crecimiento causan la elongación de los centros primarios de osificación, que trae como resultado final la elongación completa de la base del cráneo.

Los distintos elementos primordiales del condrocraqueo experimentan varios patrones de crecimiento y fusión para dar

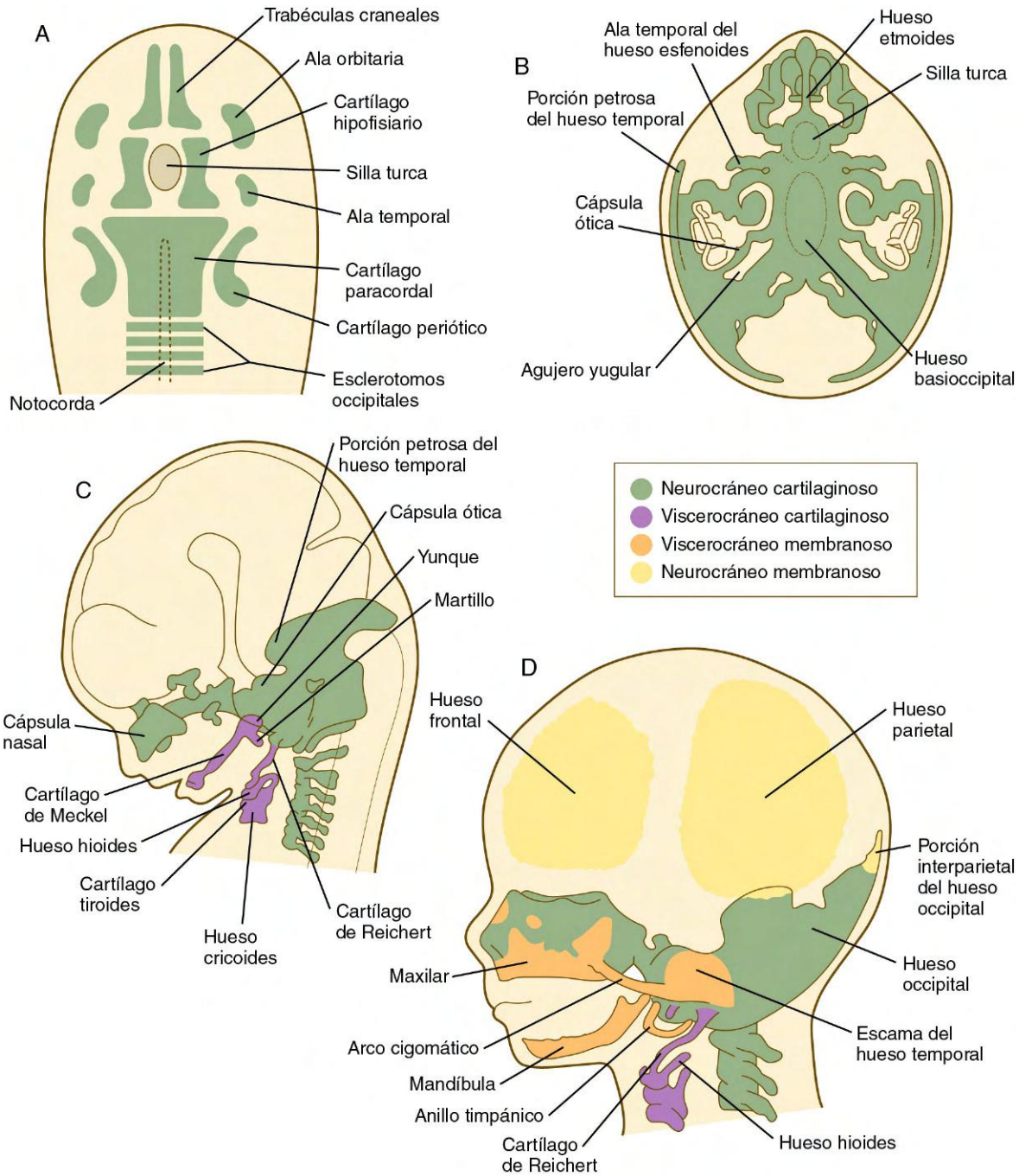


Fig. 9.26 Origen y desarrollo de los principales huesos del cráneo. **A.** Elementos básicos del esqueleto en un embrión de 6 semanas, visto desde arriba. **B.** Condrocraqueo de un embrión de 8 semanas, visto desde arriba. **C.** Vista lateral del embrión representado en **B.** **D.** Cráneo de un embrión de 3 meses. (Adaptada de Carlson B: *Patten's foundations of embryology*, 6.ª ed., Nueva York, 1996, McGraw-Hill.)

origen a los huesos de la base del cráneo, tan complejos desde el punto de vista estructural (el occipital, el esfenoides y los huesos temporales y gran parte de la estructura ósea profunda de la cavidad nasal) (fig. 9.26B). Además, algunos de estos huesos (p. ej., el occipital y los temporales) incorporan componentes membranosos durante su desarrollo, por lo que en su forma final constituyen auténticas estructuras compuestas (v. fig. 9.26D). Otros elementos del neurocráneo, como los huesos parietales y frontales, son puramente membranosos (cuadro 9.1).

Virtualmente todos los huesos del neurocráneo se originan como resultado de las influencias inductoras de una

estructura epitelial sobre el mesénquima adyacente. Estas interacciones están mediadas de forma típica por factores de crecimiento y por la matriz extracelular. Los estudios inmunocitoquímicos han demostrado la aparición transitoria de **colágeno de tipo II** (el principal componente colagenoso del cartilago) allí donde tienen lugar las interacciones que conducen a la formación del condrocraqueo. Junto con el colágeno de tipo II se acumula un **proteoglucano específico del cartilago** en las áreas de inducción de los elementos condrocraqueales. Existen cada vez más pruebas de que los componentes epiteliales no sólo inducen la formación del

Cuadro 9.1 Orígenes embrionarios de los huesos del cráneo

Neurocráneo

Condrocráneo

- Occipital
- Esfenoides
- Etmoides
- Porción petrosa y mastoides del temporal

Neurocráneo membranoso

- Porción interparietal del occipital
- Parietal
- Frontal
- Porción escamosa del temporal

Viscerocráneo

Viscerocráneo cartilaginoso

Primer arco faríngeo

- Cartílago de Meckel
 - Martillo
 - Yunque

Segundo arco faríngeo

- Cartílago de Reichert
 - Estribo
 - Apófisis estiloides

Viscerocráneo membranoso

- Proceso maxilar (superficial)
 - Porción escamosa del temporal
 - Cigomático
 - Maxilar
 - Premaxilar
 - ¿Nasal?
 - ¿Lagrimal?
- Proceso maxilar (profundo)
 - Palatino
 - Vómer
 - Apófisis pterigoides
- Proceso mandibular
 - Mandíbula
 - Anillo timpánico

esqueleto en la cabeza, sino que también controlan su morfogénesis. Esta situación contrasta con el control morfogénico experimentado por el esqueleto de las extremidades, que está determinado por el mesodermo más que por el ectodermo de las yemas correspondientes.

Los elementos del neurocráneo membranoso (los huesos parietales y frontales y la porción interparietal del hueso occipital) se originan como agregados planos de espículas óseas (trabéculas) semejantes a una lámina, derivadas de mesénquima que ha sido inducido por zonas específicas del cerebro en formación. Estos huesos permanecen como estructuras independientes durante el desarrollo fetal, e incluso en el nacimiento están separados por suturas de tejido conjuntivo. Las intersecciones entre las suturas donde confluyen como mínimo tres huesos se encuentran ocupadas por áreas más extensas de tejido conjuntivo denominadas **fontanelas**. Las principales son la **fontanela anterior**,

localizada en la intersección entre los dos huesos frontales y los dos parietales, y la **fontanela posterior**, situada en la intersección de los huesos parietales con el hueso occipital (**fig. 9.27**).

Durante el desarrollo normal se cierran algunas suturas, mientras que otras permanecen abiertas, dependiendo estos procesos de un complejo juego de interacciones entre varias moléculas. La expresión de las BMP en muchos lugares del cráneo embrionario estimula extensamente la formación de hueso, pero **noggin**, antagonista de las BMP, se expresa en todas las suturas. Bajo la influencia de la expresión local de FGF-2, noggin es inactivada en las suturas que se fusionan, permitiendo que la formación de hueso mediada por las BMP cimente los dos huesos adyacentes. Al contrario, la ausencia local de FGF-2 permite que noggin reprima a las BMP en las suturas destinadas a no fusionarse.

Como el neurocráneo, el viscerocráneo consta de dos divisiones: el **viscerocráneo cartilaginoso** y el **membranoso**. En contraste con la mayor parte del neurocráneo, los huesos del viscerocráneo proceden en gran medida del mesénquima derivado de la cresta neural. A nivel filogenético, el viscerocráneo está relacionado con el esqueleto de los **arcos branquiales** (que reciben este nombre por su vinculación con las branquias). Cada arco branquial (denominado más a menudo arco faríngeo en los seres humanos) se conforma sobre un eje cartilaginoso, que origina los numerosos elementos esqueléticos definitivos característicos de dicho arco (v. **cuadro 9.1**). (En el **cap. 14** se comentan más detalles sobre la organización y los derivados de los cartílagos correspondientes a los arcos faríngeos no craneales [v. **fig. 14.36**].)

El viscerocráneo membranoso consiste en una serie de huesos vinculados al maxilar, la mandíbula y la región del oído (v. **fig. 9.26D**). Éstos se forman en asociación con el primer arco cartilaginoso (**cartílago de Meckel**), y asumen algunas de las funciones al principio desempeñadas por él, así como muchas otras nuevas, por ejemplo la transmisión del sonido en el oído medio. En la **correlación clínica 9.3** se recogen los trastornos derivados de las deformidades craneales.

Esqueleto apendicular

El **esqueleto apendicular** está compuesto por los huesos de las extremidades y de las cinturas escapular y pélvica. Existen diferencias fundamentales en la organización y el control del desarrollo entre el esqueleto axial y el de las extremidades. El primero constituye una cubierta protectora alrededor de los órganos internos blandos (p. ej., el cerebro, la médula espinal, la faringe), y el mesénquima que forma los huecos resulta inducido por los órganos rodeados por ellos. En contraste, los huesos del esqueleto de las extremidades representan el eje central de soporte de los miembros. Aunque para la formación de estos elementos esqueléticos es necesaria la interacción con un epitelio (la cresta ectodérmica apical de la yema de la extremidad [v. **cap. 10**]), el control morfogénico queda en manos del mesodermo, y el epitelio desempeña sólo un papel estimulador. Todos los componentes del esqueleto de las extremidades comienzan como moldes cartilagosos, que se convierten en auténticos huesos mediante la osificación endocondral durante una fase más tardía en la embriogénesis. (Los detalles de la formación del esqueleto de las extremidades se recogen en el **cap. 10**.)

Diferentes tipos de mutaciones genéticas pueden producir importantes disturbios en el desarrollo del esqueleto apendicular.

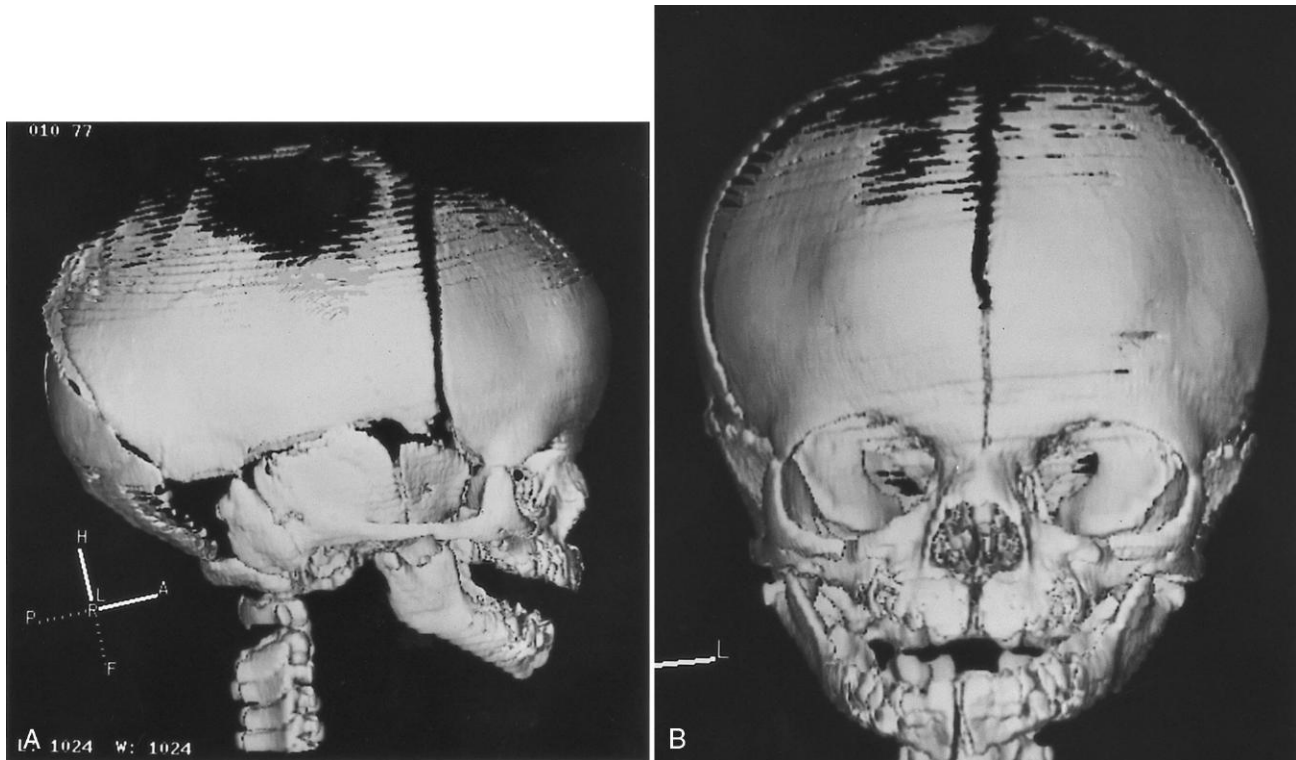


Fig. 9.27 Imágenes de tomografías computarizadas de alta resolución que muestran el cráneo de un feto de 34 semanas y media. **A**, Vista lateral. **B**, Vista frontal. La fisura en la línea media de la frente corresponde a la sutura metópica, que normalmente se borra después del nacimiento. El área negra irregular por encima corresponde a la fontanela anterior, uno de los «puntos blandos» en la cabeza del recién nacido. (Cortesía de R.A. Levy, H. Maher y A.R. Burdi, Ann Arbor, Mich.)

La forma más común de enanismo, la **acondroplasia**, es el resultado de mutaciones del gen del **receptor de FGF 3 (FGFR3)**. Esta condición se caracteriza por baja estatura por acortamiento de las extremidades, hipoplasia del tercio medio de la cara, una cabeza desproporcionadamente grande y lordosis lumbar pronunciada (fig. 9.28). Una consecuencia más grave de la misma mutación es la **displasia tanatofórica**, en la que el acortamiento de las extremidades es aún más grave. El tórax es muy estrecho y es frecuente la muerte infantil por insuficiencia respiratoria. Una mutación de **SOX-9** (v. fig. 9.17) causa **displasia campomélica**, caracterizada por una pronunciada inclinación de las extremidades, una gran variedad de otras anomalías esqueléticas y reversión sexual en los varones XY, resultado de una disrupción de **SOX-9** en la diferenciación sexual.

Sistema muscular

Durante el desarrollo embrionario se forman tres tipos de musculatura: la esquelética, la cardíaca y la lisa. Casi toda la musculatura esquelética o estriada deriva del mesodermo paraaxial, en concreto de los somitos o los somitómeros. El mesodermo esplácnico da lugar a la musculatura del corazón (el músculo cardíaco), así como a los músculos lisos del intestino y de las vías respiratorias (tabla 9.2). Otros músculos lisos, como los de los vasos sanguíneos y los piloerectores, proceden del mesénquima local.

El desarrollo de los músculos se puede estudiar a diferentes niveles, que van desde la determinación y la diferenciación de las distintas células que los componen, a la histogénesis

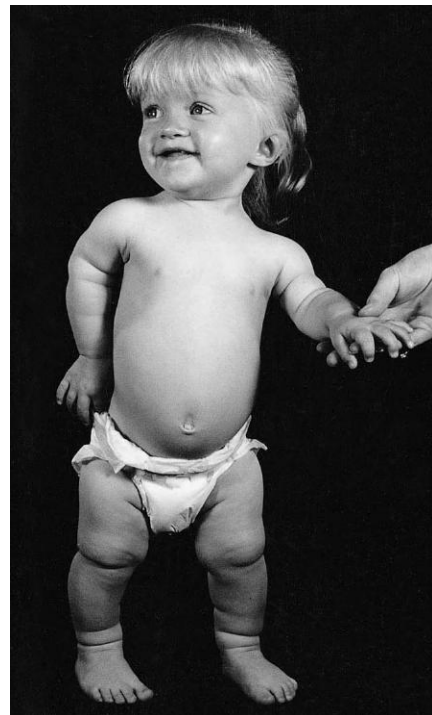

Fig. 9.28 Una niña con acondroplasia. (De Turnpenny P, Ellard S: *Emery's elements of medical genetics*, 14.ª ed., Filadelfia, 2012, Churchill Livingstone.)

CORRELACIÓN CLÍNICA 9.3 Trastornos ocasionados por las deformidades del cráneo

Existen muchos trastornos reconocibles por las grandes deformidades que provocan en el cráneo. Aunque muchas de ellas constituyen auténticas malformaciones congénitas, otras forman parte de las deformidades atribuibles a la tensión mecánica durante la vida intrauterina o el parto. Algunas malformaciones craneales son secundarias a alteraciones en el desarrollo del cerebro. Dentro de estas últimas se encuentran la **acrania** y la **anencefalia** (v. fig. 8.4), que están asociadas a graves malformaciones cerebrales; la **microcefalia** (v. fig. 9.9), en la que el tamaño de la bóveda craneal se ajusta a un cerebro muy pequeño, y la **hidrocefalia** (v. fig. 11-38), en la que el gran aumento de la bóveda craneal supone la respuesta de los huesos de la cabeza a la acumulación excesiva de líquido cefalorraquídeo y a una gran expansión del cerebro.

Una familia de malformaciones craneales denominada **craneo-sinostosis** se produce por el cierre prematuro de ciertas suturas entre los grandes huesos membranosos del neurocráneo. La sinostosis craneal es una característica propia de más de 100 síndromes

genéticos humanos y se observa en 1 de cada 3.000 nacidos vivos. Muchos de estos síndromes son debidos a un incremento en la función de los receptores de factores de crecimiento fibroblástico mutantes. Un tipo, la variante de Boston, consiste en una mutación dominante con ganancia de función del gen con homeosecuencias *Msx2*, que se expresa tanto en el tejido mesenquimatoso de las suturas iniciales como en el tejido nervioso subyacente. No se conoce exactamente cómo se traduce esta mutación en el cierre prematuro de suturas. En el caso del cierre precoz de la **sutura sagital**, entre los dos huesos parietales, se origina un cráneo alargado en forma de quilla, que se denomina **escafocefalia** (fig. 9.29).

La **oxicefalia**, o cráneo en torre, produce la fusión prematura de la **sutura coronal**, situada entre el hueso frontal y los parietales. El **síndrome de Crouzon** es un trastorno genético dominante, de aspecto similar al de la oxicefalia, que típicamente incluye también malformaciones en la cara, los dientes, los oídos y a veces en otras partes del organismo (fig. 9.30).

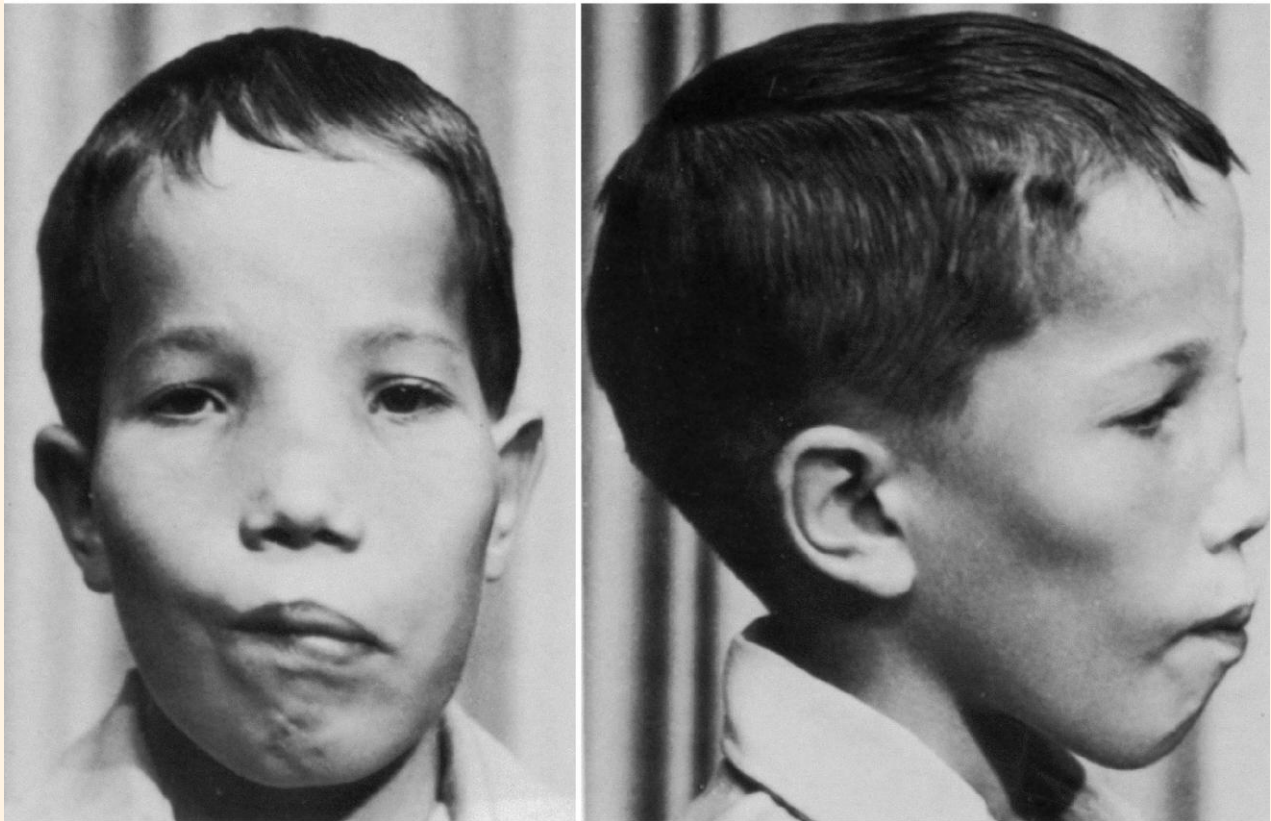

Fig. 9.29 Vistas frontal y lateral de un chico con un cráneo escafocefálico, estrecho y alargado. Obsérvese la frente elevada y el puente de la nariz plano. Este paciente tenía una parálisis facial asociada y una sordera mixta. (De Goodman R, Gorlin R: *Atlas of the face in genetic disorders*, St. Louis, 1977, Mosby.)

(Continúa)

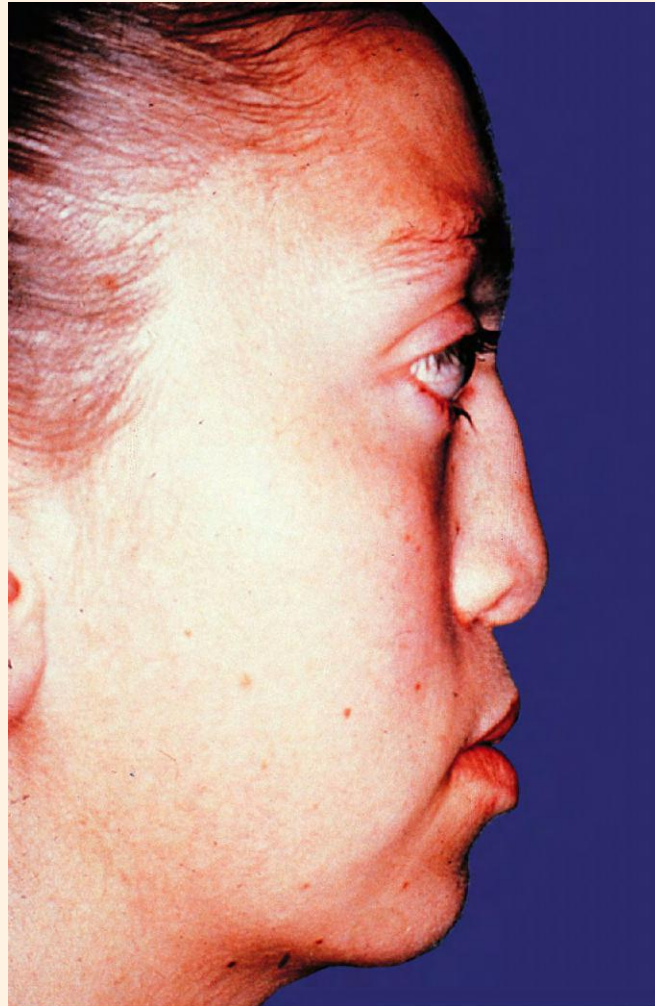CORRELACIÓN CLÍNICA 9.3**Trastornos ocasionados por las deformidades del cráneo (*cont.*)**

Fig. 9.30 Vista lateral de la cara aplanada de un individuo con síndrome de Crouzon. (Cortesía de A.R. Burdi, Ann Arbor, Mich.)

Tabla 9.2 Origen embrionario de los principales tipos de músculos

Origen embrionario	Músculo derivado	Inervación
Somitómeros 1 a 3 y placa precordial	Músculos extrínsecos del ojo	Pares craneales III y IV
Somitómero 4	Músculos masticadores (cierre mandibular)	Par craneal V (rama mandibular)
Somitómero 5	Músculo recto lateral del ojo	Par craneal VI
Somitómero 6	Músculos masticadores y otros músculos del segundo arco branquial	Par craneal VII
Somitómero 7	Músculos del tercer arco branquial	Par craneal IX
Somitos 1 y 2	Músculos laríngeos intrínsecos y músculos faríngeos	Par craneal X
Somitos occipitales (del 1 al 7)	Músculos de la lengua, la laringe y el cuello	Pares craneales XI y XII, nervios cervicales craneales
Somitos del tronco	Músculos del tronco, el diafragma y las extremidades	Nervios raquídeos
Mesodermo esplácnico	Músculo cardíaco	Autónoma
Mesodermo esplácnico	Músculos lisos del tubo digestivo y las vías respiratorias	Autónoma
Mesénquima local	Otros músculos lisos: vasculares y piloerectores	Autónoma

del tejido muscular y, por último, a la formación de músculos completos (morfogénesis). El músculo esquelético se usa como ejemplo para ilustrar cómo se produce el desarrollo y cómo está sometido a un control en estos diferentes niveles de organización.

Músculo esquelético

Un número de pruebas cada vez mayor indica que ciertas células del epiblasto quedan determinadas para convertirse en células miógenas, incluso antes de que los somitos estén formados por completo; sin embargo, conviene empezar con la aparición de los precursores celulares del músculo en los somitos. El origen de la musculatura esquelética se ha debatido

durante varias décadas, y los principales candidatos para esa función eran los somitos y el mesodermo de la placa lateral. Este interrogante se ha resuelto al final mediante estudios de trazado con marcadores celulares (cuadro 9.2), y ahora se sabe que casi todos los músculos esqueléticos se originan en los somitos o en los somitómeros. Los primeros pasos para la determinación de las células miógenas en los somitos se resumen en la figura 6.11.

Determinación y diferenciación del músculo esquelético

La fibra madura del músculo esquelético es una célula multinucleada compleja, que está especializada en la contracción. Los precursores correspondientes a la mayoría de las estirpes

Cuadro 9.2 Estudios de trazado con marcadores celulares

El origen embrionario de muchos tejidos se ha identificado mediante injertos tisulares de embriones de codorniz en las zonas homólogas de embriones de pollo. Los núcleos de las células de codorniz contienen una masa distintiva de cromatina densa y reaccionan con anticuerpos monoclonales específicos de especie, con lo que permiten a los investigadores distinguir su presencia con gran fiabilidad entre las células de pollo (fig. 9.31). Si se injerta un supuesto precursor

tisular desde un embrión de codorniz a uno de pollo, el material introducido termina bien integrado en el anfitrión, de forma que si sus células migran fuera del injerto se puede seguir el trayecto migratorio con claridad en el embrión receptor. Los experimentos con este tipo de abordaje han sido particularmente útiles para estudiar el músculo y la cresta neural.

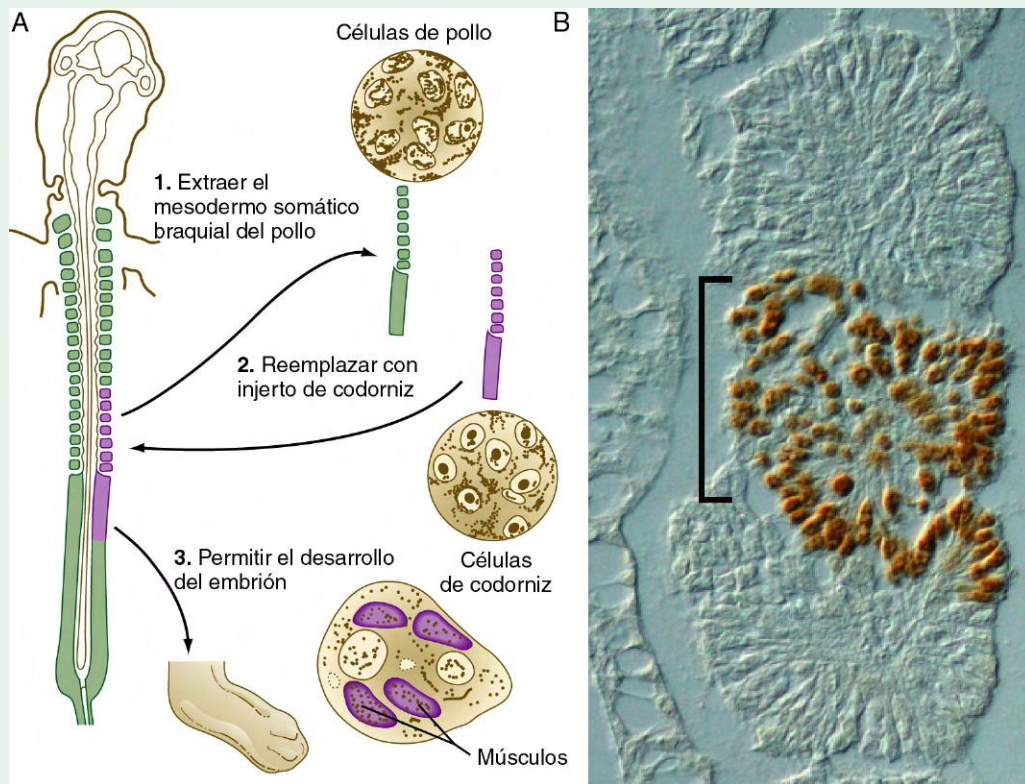


Fig. 9.31 Principio del injerto (quimera) entre codorniz y pollo para el seguimiento de células. **A**, 1 y 2, Los tejidos de codorniz se trasplantan en el lugar de los tejidos equivalentes que se han extraído del embrión de pollo. La masa de cromatina nuclear prominente en las células de codorniz proporciona un marcador permanente, que se puede utilizar para seguir el destino que tendrán las células del tejido de codorniz injertado. 3, Cuando los somitos de codorniz se injertan en el embrión de pollo al nivel adecuado, los músculos de la extremidad derivan de las células de codorniz y no de las de pollo. **B**, Sección de un embrión quimera pollo/codorniz. Las células de codorniz trasplantadas (marcadas de color pardo), que han migrado hacia el tracto de salida del corazón, están marcadas con el anticuerpo QCPN (desarrollado por B & J Carlson) que se une selectivamente a las células de codorniz. Las células de pollo se marcan débilmente. (De Sato Y, Takahashi Y: *Dev Biol* 282:183-191, 2005.)

musculares (**células miógenas**) se han seguido hasta el miotomo del somito (v. fig. 6.10). Aunque estas células se parecen a las mesenquimatosas, capaces de dar lugar a otros muchos tipos celulares en el embrión, han experimentado un fenómeno de restricción que las compromete en la línea formadora de músculo. Las células miógenas dedicadas a ello pasan por varias divisiones mitóticas más antes de completar una división mitótica terminal y convertirse en **mioblastos posmitóticos**.

Las células miógenas en proliferación se mantienen dentro del ciclo celular gracias a la acción de factores de crecimiento, como el FGF y el **factor de crecimiento transformante β**. Con la acumulación de factores reguladores miógenos (v. siguiente apartado), las células miógenas estimulan la síntesis de la proteína del ciclo celular **p21**, que las saca de forma irreversible de

este ciclo. Entonces, bajo la influencia de otros factores de crecimiento, como el **factor de crecimiento similar a la insulina**, los mioblastos posmitóticos comienzan a transcribir los ARNm de las proteínas contráctiles principales, **actina** y **miosina**. Sin embargo, el acontecimiento fundamental en el ciclo vital del mioblasto posmitótico es su fusión con otras células semejantes en un **miotubo** multinucleado (fig. 9.32). La fusión de los mioblastos es un proceso minucioso que implica su alineamiento y adhesión mediante mecanismos de reconocimiento mediados por calcio (Ca^{++}), con la participación de moléculas como la M-cadherina, y la unión final de sus membranas plasmáticas.

Los miotubos están muy involucrados en la producción de ARNm y de proteínas. Además de formar la actina y la miosina, los miotubos sintetizan una amplia variedad de proteínas, entre

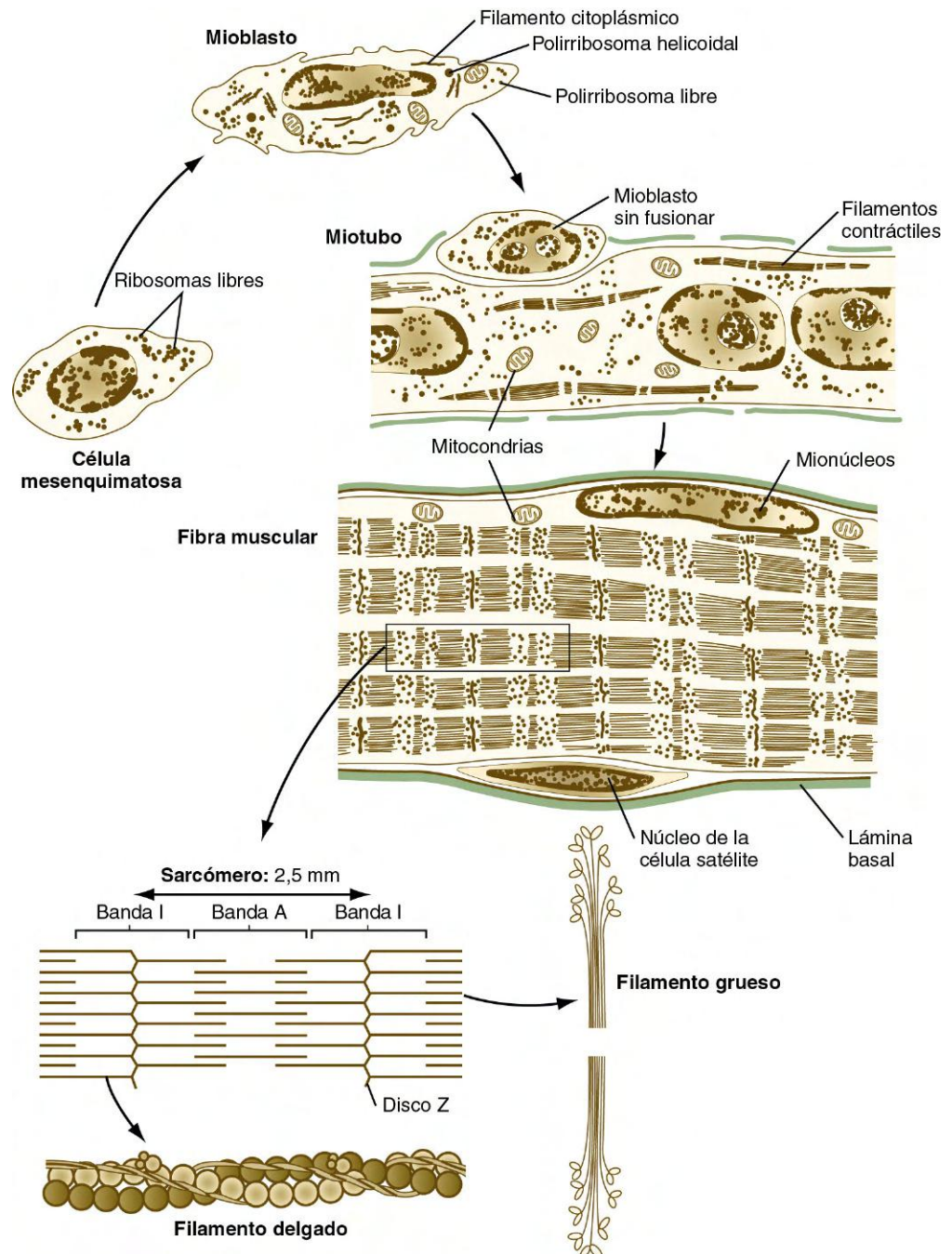


Fig. 9.32 Estadios en la diferenciación morfológica de una fibra de músculo esquelético. También se muestran relevantes elementos subcelulares de la fibra muscular.

ellas las encargadas de regular la contracción muscular, **tropomiosina** y **tropomiosina**. Estas proteínas se ensamblan en miofibrillas, que a su vez se organizan de manera precisa en agregados de unidades funcionales contráctiles denominadas **sarcómeros**. A medida que los miofibrillos se llenan de miofibrillas, sus núcleos, que seguían una disposición en cadenas centrales regulares, emigran hacia la periferia de dicha estructura. En este estadio se considera que el miofibrillo se ha diferenciado en **fibra muscular**, que es la fase final en el proceso de diferenciación seguido por la célula de músculo esquelético.

Sin embargo, el desarrollo de la fibra muscular todavía no se ha completado con la migración periférica de los núcleos del miofibrillo. Si bien los núcleos (**mionúcleos**) de la fibra muscular multinucleada ya no son capaces de proliferar, esta fibra debe continuar aumentando de tamaño en proporción al rápido crecimiento del feto y más tarde del lactante. Dicho proceso se consigue por medio de una población de células miógenas, denominadas **células satélite**, que se sitúan entre la fibra muscular y la lámina basal con la que se recubre cada una de ellas (v. fig. 9.32). Operando bajo mecanismos de control poco conocidos, posiblemente relacionados con el sistema de señalización **Delta/Notch**, las células satélite se dividen lentamente durante el crecimiento de un individuo. Algunas de las células hijas se unen con la fibra muscular, de forma que ésta contenga un número suficiente de núcleos para dirigir la síntesis continua de las proteínas contráctiles requeridas por ella. Si se daña su estructura, las células satélite proliferan y se unen para formar fibras musculares en regeneración.

El músculo típico no está compuesto por fibras musculares homogéneas. Por el contrario, se suelen distinguir varios tipos de fibras según sus propiedades de contracción, su morfología y que posean o no diferentes isoformas de proteínas contráctiles. Para los propósitos de este texto, las fibras musculares se consideran rápidas o lentas.

Factores de transcripción muscular

La miogénesis se pone en marcha con un fenómeno de restricción que encauza una población de células mesenquimatosas hacia una línea de células miógenas ya definidas. La base molecular para este condicionamiento es la acción de distintos miembros pertenecientes a las familias de los **factores reguladores miógenos** que, actuando como coordinadores de la regulación génica, activan genes específicos del músculo en las células mesenquimatosas premusculares.

La primera familia de factores reguladores miógenos que fue caracterizada es un grupo de cuatro factores de transcripción básicos de estructura hélice-lazo-hélice, en ocasiones denominados **familia MyoD** (fig. 9.33). Otro factor regulador es el denominado **factor estimulador de los miocitos 2** (MEF-2), que funciona de forma concertada con la familia MyoD o a partir de ella. Ahora bien, todos estos factores reguladores miógenos son capaces de convertir células no musculares (p. ej., fibroblastos, adipocitos, condrocitos y células pigmentarias de la retina) en otras que expresan todo el abanico de las proteínas musculares.

Como ocurre con muchas proteínas hélice-lazo-hélice, las proteínas reguladoras miógenas de la familia MyoD forman dímeros y se unen a una secuencia específica de ADN (CANNTG), denominada **E box**, en el dominio estimulador de los genes específicos del músculo. La especificidad miógena de estas proteínas está codificada en el dominio básico (v. fig. 9.33).

Las actividades reguladoras de MyoD y de otros miembros de esa familia se encuentran a su vez controladas por otras proteínas reguladoras, que las pueden modificar (fig. 9.34). Muchas células contienen un **activador de la transcripción** denominado **E12**. Cuando una molécula de E12 forma un **heterodímero** con una molécula de MyoD, el complejo se une de forma más estrecha a la región estimuladora muscular del ADN que un dímero puro de MyoD. Ello incrementa la eficacia de la transcripción




Fig. 9.33 Comparación estructural de varios factores reguladores miógenos. H-L-H, dominios homólogos hélice-lazo-hélice (*helix-loop-helix*); S-T, dominio homólogo rico en serina y treonina.

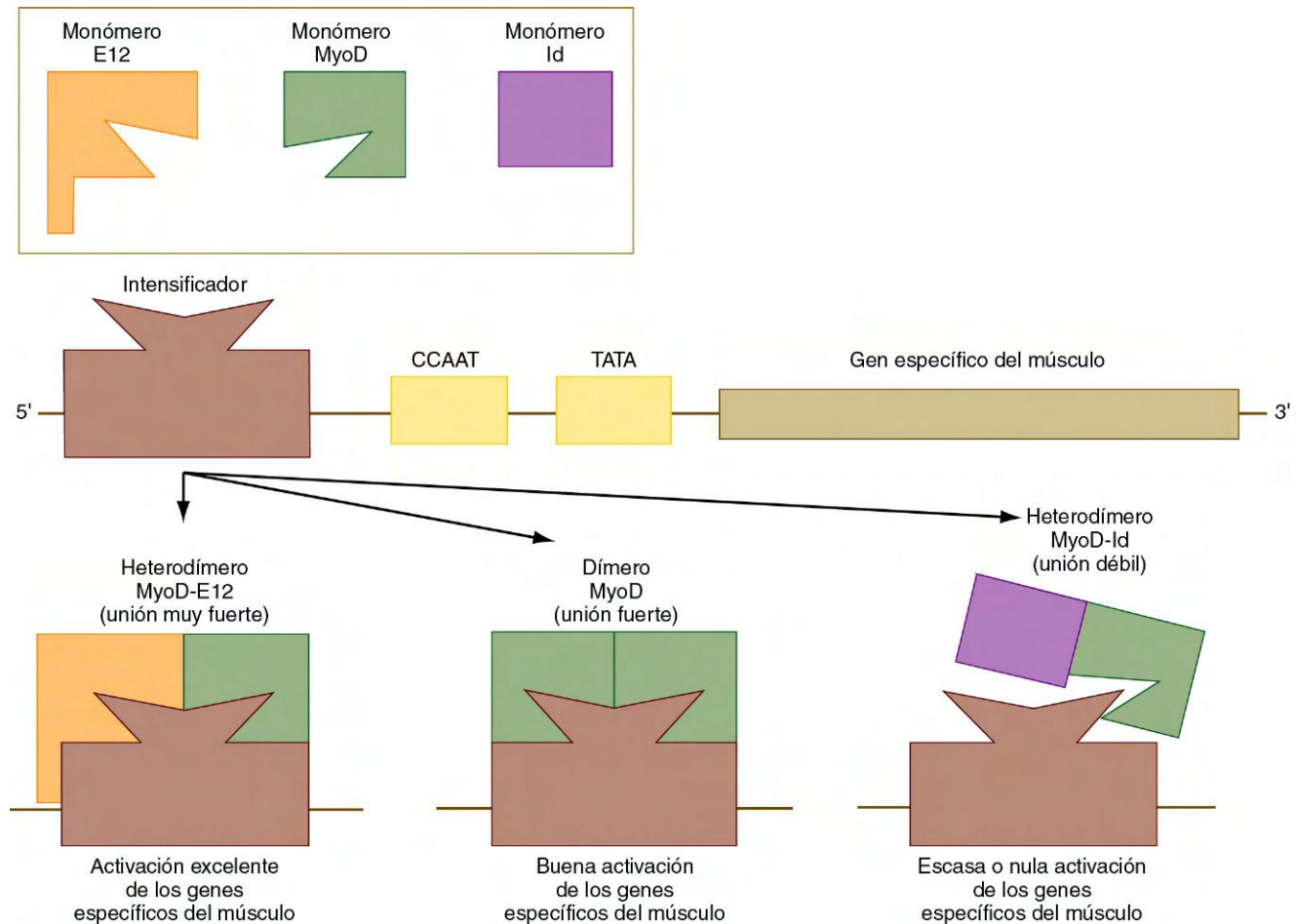


Fig. 9.34 Regulación MyoD de la miogénesis inicial en la que se observan interacciones entre MyoD, un activador de la transcripción (E12) y un inhibidor de la misma (Id).

de los genes musculares. Un **inhibidor de la transcripción**, llamado **Id** (inhibidor de la unión al ADN), puede formar un heterodímero con una molécula de MyoD. Id contiene un dominio lazo-hélice-lazo, pero no un dominio básico, que es la parte de la molécula que se une al ADN. La molécula Id posee mayor afinidad de unión por la molécula de MyoD que otras moléculas MyoD, y puede desplazar a una de las unidades de un dímero MyoD, y dar lugar a la formación de más heterodímeros Id-MyoD. Éstos se unen en escasa medida al ADN, y a menudo son incapaces de activar los genes específicos del músculo.

Durante el desarrollo muscular, los factores reguladores miógenos de la familia MyoD se expresan en una secuencia regular (fig. 9.35). En los ratones, los fenómenos que llevan a la formación del músculo comienzan en el somito, donde tanto **Pax-3** como **Myf-5**, que actúan por vías en apariencia distintas, activan a **MyoD**, haciendo que algunas células del dermomiotomo queden encaminadas hacia la formación de músculo. Con los mayores niveles de MyoD, las células mononucleadas se retiran del ciclo mitótico y comienzan a unirse en miotubos. En este estadio se expresa la **miogenina**. Por último, en los miotubos en maduración se expresa **Myf-6** (antes llamada MRF-4).

Es interesante observar que en los ratones defectivos (knock-out), la ausencia de un solo factor regulador miógeno (p. ej., myf-5, Myo-D) no evita la formación de músculo esquelético (aunque pueden observarse otros defectos menores), pero cuando se eliminan myf-5 y MyoD de manera simultánea es

imposible su formación. Otra supresión doble muy instructiva, la de Pax-3 y myf-5, da lugar a ratones que carecen por completo de músculos en el tronco y las extremidades, mientras que la musculatura de la cabeza permanece intacta. Estos estudios muestran que en estadios precoces de la determinación, las células formadoras de músculo de la cabeza y el tronco siguen vías reguladoras distintas (v. fig. 9.41).

El crecimiento muscular también tiene un control negativo. La **miostatina**, integrada en la familia de moléculas transductoras de señales del factor de crecimiento transformante β , detiene este proceso cuando el músculo ha alcanzado un tamaño normal. En ausencia de su funcionamiento, los animales desarrollan una musculatura muy hipertrofiada. Se sabe que las crías del ganado con «musculatura doble» presentan mutaciones en el gen de la miostatina.

Dado que cada uno de los reguladores, activadores e inhibidores son proteínas en sí mismos, su formación está sometida a controles positivos y negativos similares. Los complejos ejemplos tomados de la regulación durante los primeros pasos de la miogénesis dan una idea sobre los múltiples niveles de control de la expresión génica y los estadios de diferenciación celular en los mamíferos. Aunque los aspectos moleculares de la miogénesis se conocen mejor que las etapas subyacentes a la diferenciación de la mayoría de los tipos celulares, es probable que grupos similares de mecanismos reguladores interconectados operen en la diferenciación de otras células.

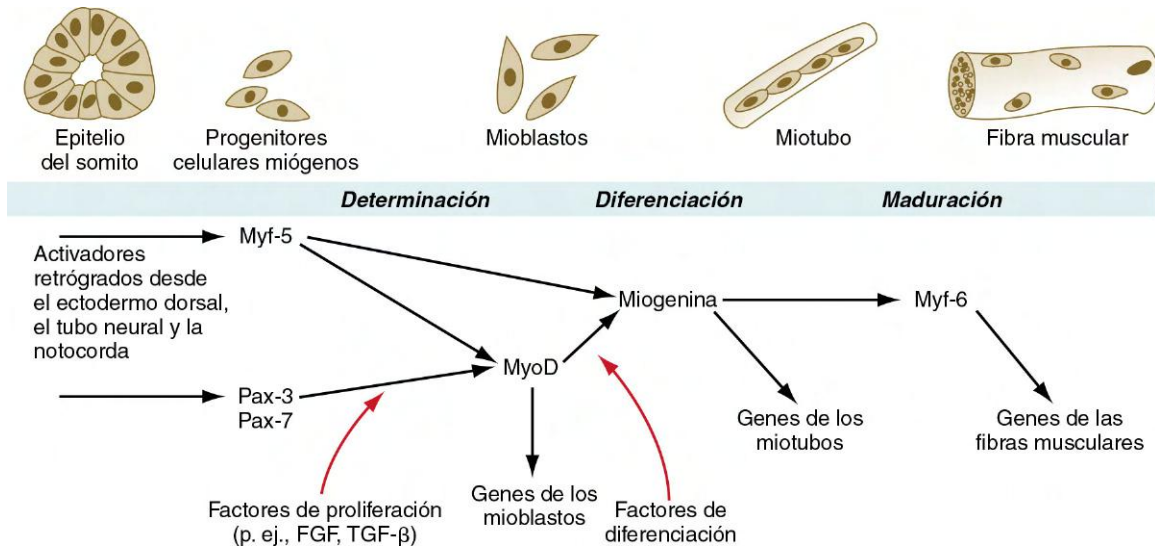


Fig. 9.35 Representación esquemática de la miogénesis inicial que muestra la secuencia de expresión de los factores reguladores miógenos y otras influencias sobre el proceso en cuestión. FGF, factor de crecimiento fibroblástico; TGF-β, factor de crecimiento transformante β.

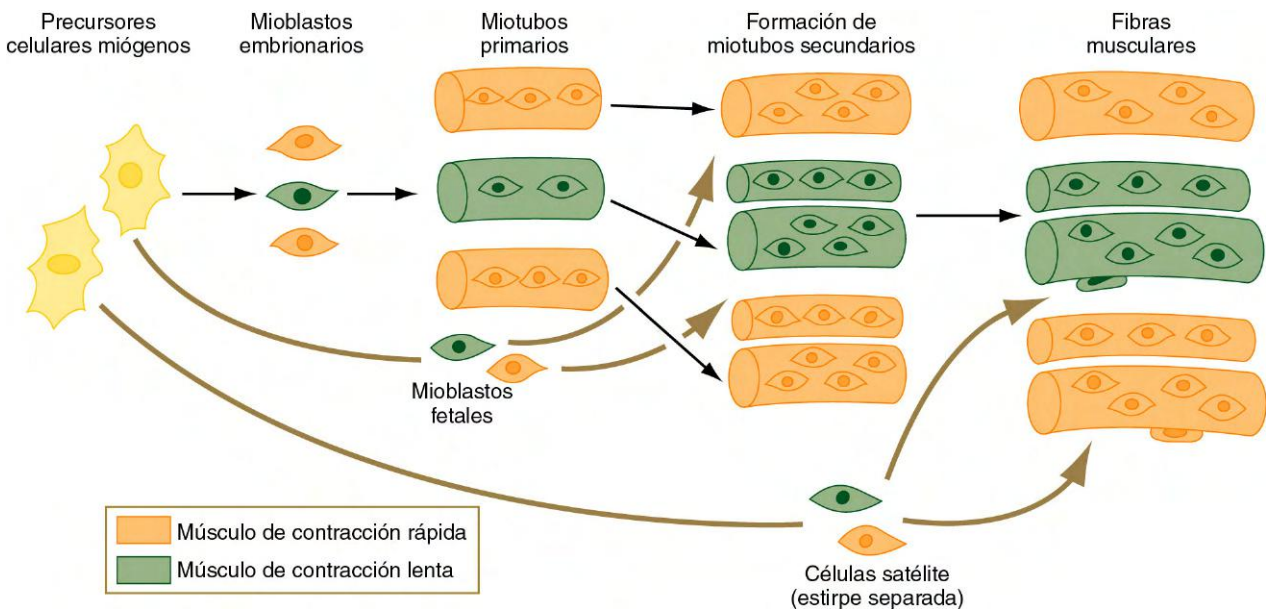


Fig. 9.36 Estadios en la formación de las fibras musculares primarias y secundarias. Una familia de mioblastos embrionarios contribuye a la formación de los miotubos primarios, y los mioblastos fetales ayudan en la de los miotubos secundarios.

Histogénesis del músculo

El tejido muscular no sólo contiene fibras musculares, sino también tejido conjuntivo, vasos sanguíneos y nervios. Incluso las mismas fibras musculares no son homogéneas y se pueden separar en diferentes tipos desde el punto de vista funcional y bioquímico.

Mientras los músculos se empiezan a constituir, los mioblastos se entremezclan con el mesénquima del futuro tejido conjuntivo. El papel de este tejido en la morfogénesis del músculo se analizará en el próximo apartado. Los brotes capilares crecen en el músculo en formación y permiten su nutrición, y las fibras de los nervios motores entran en él poco después de que los primeros mioblastos comiencen a originar los miotubos.

En el pasado se pensaba que todos los mioblastos eran en esencia idénticos, y que sus diferentes características (p. ej.,

rápidos o lentos) les venían impuestas por su inervación motora. Las investigaciones recientes han mostrado, sin embargo, que en pájaros y en varias especies de mamíferos existen distintas poblaciones de células musculares rápidas y lentas ya en el estadio mioblástico, mucho antes de que las fibras nerviosas lleguen a los músculos en desarrollo.

No sólo existen mioblastos rápidos y lentos, sino también isoformas celulares precoces y tardías de los mismos, con distintas necesidades de factores séricos e interacciones nerviosas para su diferenciación. Cuando los primeros mioblastos se unen en los miotubos, dan lugar a los **miotubos primarios**, que constituyen la base inicial del músculo embrionario. La diferenciación de los miotubos primarios ocurre antes de que los axones de los nervios motores hayan entrado en el músculo que acaba de empezar a formarse. Más tarde, los **miotubos**

secundarios más pequeños que surgen de los últimos mioblastos se organizan a lo largo de los miotubos primarios (fig. 9.36). En el momento de la aparición de los miotubos secundarios los primeros axones motores están presentes en los músculos, y existen pruebas de que esta circunstancia es necesaria para la formación de dichos miotubos. Una fibra muscular primaria y sus fibras secundarias asociadas están contenidas al principio en una lámina basal común y se encuentran eléctricamente unidas. Estas fibras musculares sintetizan de forma activa una amplia variedad de proteínas contráctiles.

Las neuronas motoras inervan las fibras musculares embrionarias en una fase precoz de su constitución. Aunque se ha asumido durante mucho tiempo que las motoneuronas rápidas y lentas imponían sus propias características funcionales sobre las fibras musculares en desarrollo, ahora parece que pueden seleccionar las correspondientes a un tipo compatible por medio de la información contenida en sus membranas celulares. En principio, un nervio motor puede terminar en ambas fibras musculares, rápidas y lentas, pero al final las conexiones inapropiadas se destruyen, de manera que las fibras nerviosas rápidas sólo inervan a las fibras musculares rápidas, y los nervios lentos inervan únicamente a las fibras lentas.

Los fenotipos de las fibras musculares varían según la naturaleza de las proteínas específicas que constituyen su aparato contráctil. Existen diferencias cualitativas en muchas de las proteínas contráctiles entre las fibras musculares rápidas y lentas, y durante el desarrollo embrionario se suceden las isoformas de las proteínas principales en cada tipo de fibras. (Un ejemplo en este sentido son las transiciones de isoforma de la **miosina** que suceden en la fibra muscular en desarrollo.)

La molécula de miosina es compleja, y consta de dos cadenas pesadas y una serie de cuatro cadenas ligeras (LC) (fig. 9.37). Las fibras maduras rápidas poseen una subunidad LC1, dos LC2 y una LC3; por otra parte, la miosina de los músculos lentos contiene dos subunidades LC1 y dos LC2. Además, las subunidades de la **cadena pesada de la miosina** (MHC) presentan formas rápidas y lentas (MHC_r y MHC_s). Las moléculas de miosina tienen actividad adenosina trifosfatasa, y sus diferencias son

responsables en parte de la distinta velocidad de contracción entre las fibras musculares rápidas y las lentas.

Durante el desarrollo, la molécula de miosina experimenta sucesivas transiciones de isoformas. Desde el período fetal hasta la madurez, la fibra muscular rápida atraviesa una serie de tres isoformas en la evolución de la cadena pesada de la miosina (embrionaria [MHC_{emb}], neonatal [MHC_{neo}] y adulta rápida [MHC_r]). (Los cambios que suceden a lo largo del desarrollo en las subunidades LC y MLC se resumen en la fig. 9.37.) Otras proteínas contráctiles de las fibras musculares (p. ej., la actina, la troponina) también pasan por isoformas de transición similares. Después de una lesión muscular en el adulto, las fibras del músculo en regeneración presentan series de transiciones a través de isoformas celulares y moleculares muy parecidas a las de la ontogénesis normal.

El fenotipo de las fibras musculares no queda fijado de un modo irreversible. Incluso las fibras posnatales poseen un notable grado de plasticidad. Estas fibras responden al ejercicio mediante una hipertrofia o con una mayor resistencia a la fatiga. También experimentan atrofia en respuesta a la inactividad o a la pérdida de su inervación. Todas estas alteraciones van acompañadas a su vez de variaciones en la expresión génica. También otros muchos tipos celulares pueden cambiar sus fenotipos en respuesta a las variaciones ambientales, pero las modificaciones moleculares no son siempre tan llamativas como las que se ven en las fibras musculares.

Morfogénesis del músculo

En un nivel superior de organización, el desarrollo muscular implica la configuración de músculos anatómicamente identificables. La forma global del músculo viene determinada sobre todo por su armazón de tejido conjuntivo más que por los mioblastos mismos. Se ha demostrado mediante experimentos que las células miógenas de los somitos son en esencia intercambiables. Las células miógenas que normalmente originarían los músculos del tronco pueden participar en la constitución de los músculos normales de la pierna. En cambio, las células del componente conjuntivo del músculo parecen estar marcadas por la huella morfogénica.

MÚSCULOS DEL TRONCO Y DE LAS EXTREMIDADES

Mediante experimentos con injertos entre codorniz y pollo (quimeras) se ha observado con claridad que los principales grupos de músculos esqueléticos pertenecientes al tronco y a las extremidades surgen de precursores miógenos localizados en los somitos. En el tórax y en el abdomen, la musculatura intrínseca de la espalda (**músculos epiaxiales**) deriva de células que surgen en el labio dorsal del miotomo, mientras que la musculatura ventrolateral (**músculos hipoaxiales**) crece a partir de las yemas ventrales de los somitos, sometidas a una organización epitelial. Los tendones de los músculos epiaxiales derivan de las capas internas del somito (v. cuadro 6.1), mientras que los de los miembros y la musculatura hipoaxial lo hacen del mesodermo de la placa lateral. En las extremidades, las células miógenas emigran durante las primeras fases del desarrollo desde el epitelio del dermomiótomo ventrolateral. A la lengua y al diafragma en desarrollo llegan células miógenas más craneales, originadas en regiones equivalentes de los somitos occipitales. A nivel lumbar, los precursores de los músculos abdominales también se movilizan desde el epitelio de las yemas somíticas ventrolaterales.

Molécula de miosina

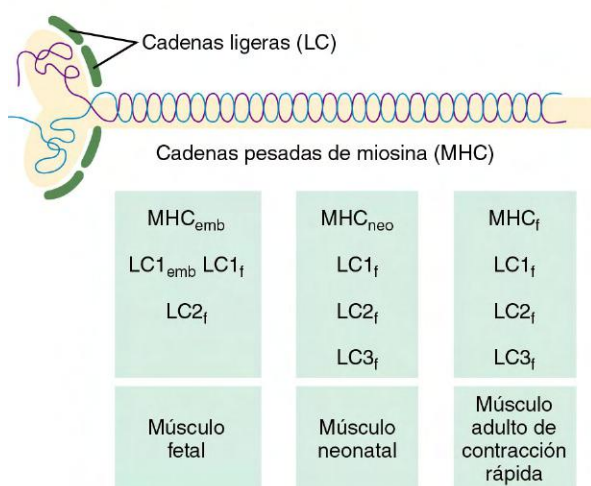


Fig. 9.37 Cambios en las subunidades de miosina durante el desarrollo de una fibra muscular rápida. También se muestra una representación esquemática de esta molécula.

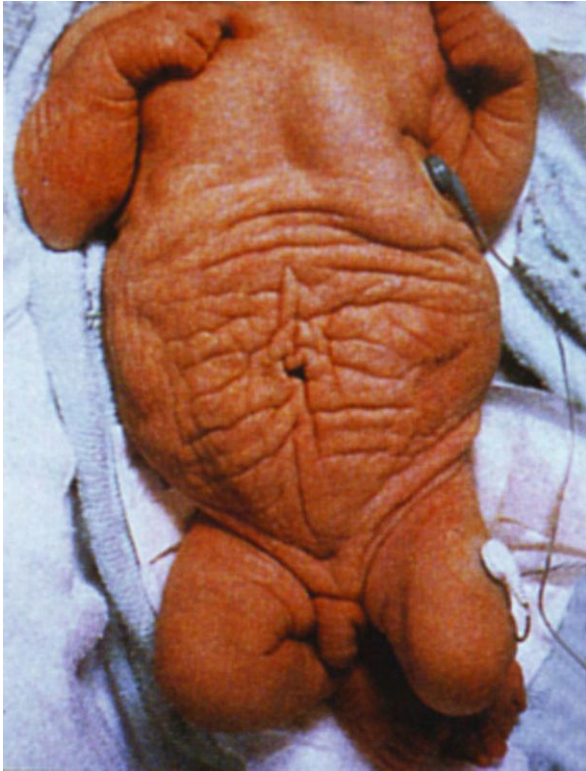

Fig. 9.38 Niño con síndrome de abdomen en ciruela pasa. Se aprecia el abdomen arrugado por la ausencia de la musculatura abdominal. (De Robert J. Gorlin Collection, Division of Oral and Maxillofacial Pathology, University of Minnesota Dental School, cortesía del Dr. Ioannis Koutlas.)

La especificación inicial de la futura musculatura hipoaxial dentro del somito epitelial está regulada en un principio mediante señales de dorsalización (posiblemente, un elemento de la familia Wnt) y lateralización (BMP-4), procedentes del ectodermo y del mesodermo de la placa lateral. Este proceso activa dos factores de transcripción tempranos (*Six [sine oculis]* y *Eya* [ojos ausentes]), que conducen a una mayor expresión de *Pax3* y a la de *Lbx1*, un gen con homeosecuencia que se expresa en exclusiva en los labios laterales del dermomiótomo. *Lbx1* puede impedir la diferenciación prematura de la musculatura hipoaxial. Es muy probable que el **síndrome de abdomen en ciruela pasa**, que se caracteriza por la ausencia de musculatura abdominal (fig. 9.38), pueda atribuirse a una deficiencia molecular en esta población de células miógenas.

Los experimentos más recientes han demostrado distintos comportamientos celulares en áreas de los miotomos adyacentes a las extremidades y a otras regiones alejadas de éstas. En los segmentos torácicos, las células del dermatomo rodean los bordes laterales del miotomo; esto da paso a un aumento de la cantidad de miotubos formados en el miotomo y a la penetración de los esbozos musculares en la pared del tronco. Por el contrario, en las yemas de las extremidades, las células de los dermatomos mueren antes de rodear los primeros miotubos que aparecen en el miotomo. Estos miotubos no aumentan en número de forma significativa ni se movilizan desde los miotomos para formar primordios musculares separados.

Después de originarse en los somitos, los primordios musculares del tronco y del abdomen se organizan en grupos y capas bien definidos (fig. 9.39). (La morfogénesis de los músculos de las extremidades se recoge en el cap. 10.) Los resultados de numerosos experimentos han demostrado diferencias fun-

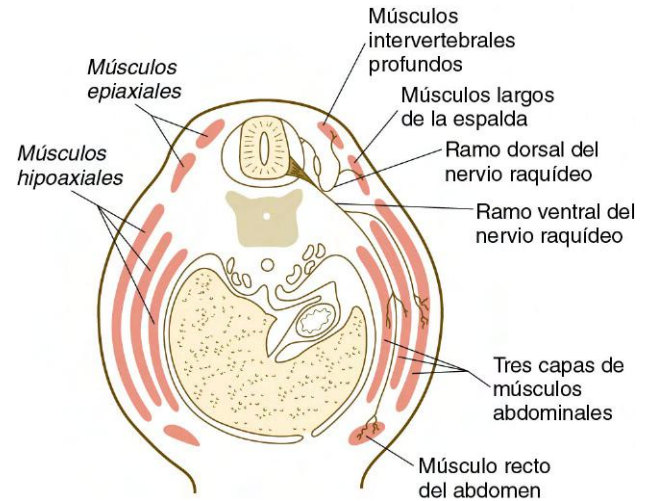


Fig. 9.39 Grupos y capas de músculos del tronco.

Tabla 9.3 Diferencias entre los precursores celulares de los músculos axiales y de las extremidades

Músculos axiales	Músculos de las extremidades
Localizados usualmente en la mitad medial del somito	Localizados en la mitad lateral del somito
Diferenciación en gran parte in situ	Migración hacia las yemas de las extremidades antes de la diferenciación
Diferenciación inicial en miocitos mononucleados	Diferenciación inicial en miotubos multinucleados
Los factores reguladores miógenos (<i>Myf-5</i> , <i>MyoD</i>) se expresan en el momento de la formación del miotomo o antes de su inicio	La expresión de los genes reguladores miógenos se retrasa hasta que las masas musculares de las extremidades comienzan a agruparse
La diferenciación parece estar muy influida por el tubo neural y la notocorda	La emigración y diferenciación se ven poco influidas por las estructuras axiales

damentales entre las propiedades de los precursores celulares correspondientes a los músculos de las extremidades y a los músculos axiales. Estas diferencias se resumen en la tabla 9.3.

MÚSCULOS DE LA CABEZA Y DE LA REGIÓN CERVICAL

El músculo esquelético de la cabeza y del cuello es de origen mesodérmico. Los experimentos con injertos entre codorniz y pollo han demostrado que el mesodermo paraaxial, en concreto los somitómeros, constituye la principal fuente de la musculatura craneal. Las células que constituyen algunos de los músculos extraoculares derivan de la placa precordial del embrión temprano.

La biogénesis de la cabeza difiere significativamente de la del tronco (fig. 9.40). La mayoría de la musculatura craneal, especialmente aquella asociada con la masticación, procede del mesodermo paraaxial craneal no segmentado, equivalente de los somitos. Otros músculos craneofaciales, especialmente los de la mandíbula y el cuello, proceden del mesodermo esplanchnico lateral, al igual que el músculo cardíaco. En el período

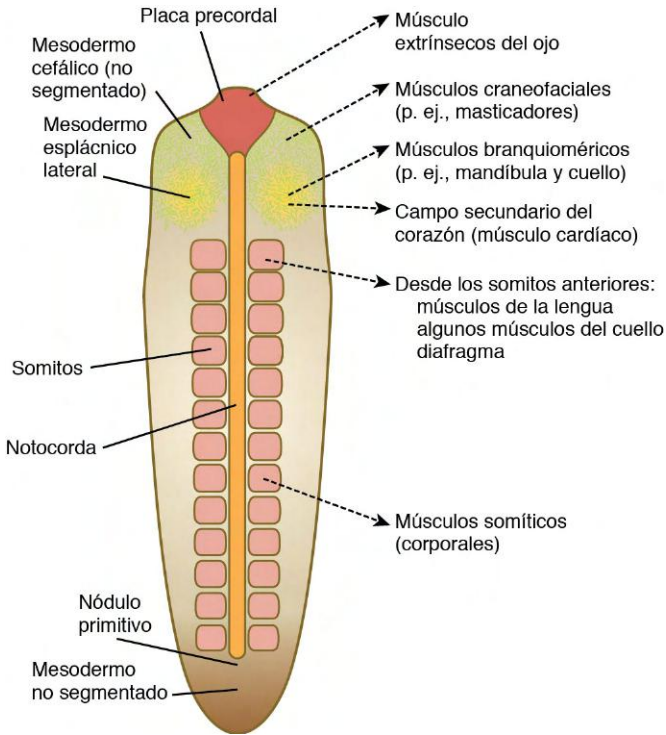


Fig. 9.40 Orígenes de diferentes grupos musculares del cuerpo.

inmediatamente posterior a la gastrulación, el mesodermo esplácnico lateral (a veces llamado campo morfogénico cardio-craneofacial), asociado con la futura faringe y probablemente como respuesta a las mismas señales inductivas desde el endodermo faríngeo, da lugar a la musculatura craneal inferior y al campo cardíaco secundario. Desde el comienzo del proceso de determinación, ambos tipos de músculos están bajo el control de factores de transcripción (p. ej. *Isl-1*, *Tbx-1* y *Nkx 2.5*), que son diferentes de aquellos que controlan el desarrollo temprano de la musculatura del tronco. Los diferentes tipos de musculatura se desarrollan bajo el control de distintos conjuntos de controles tempranos, antes de entrar en vías similares de diferenciación (fig. 9.41).

Como ocurre con los músculos del tronco, los de la cabeza y el cuello se forman por el movimiento de células miógenas desde el mesodermo paraaxial a través del mesénquima (tanto del derivado de la cresta neural como del mesénquima mesodérmico) en su trayecto hacia su destino final. La morfogénesis de los músculos en la región craneal está determinada por la información inherente del tejido conjuntivo, derivado de la cresta neural, que los cohesiona. No existe especificidad inicial de nivel en las células miógenas paraaxiales; esto se ha comprobado al injertar somitos o somitómeros de un nivel craneocaudal a otro. En estos casos, las células miógenas que salen de las estructuras injertadas dan origen a los músculos propios de la región a donde emigran, en lugar de los que corresponden al nivel de origen de los somitos injertados.

Algunos músculos de la cabeza, en concreto los de la lengua, surgen de los somitos occipitales de modo análogo a los músculos del tronco, y experimentan una amplia emigración en

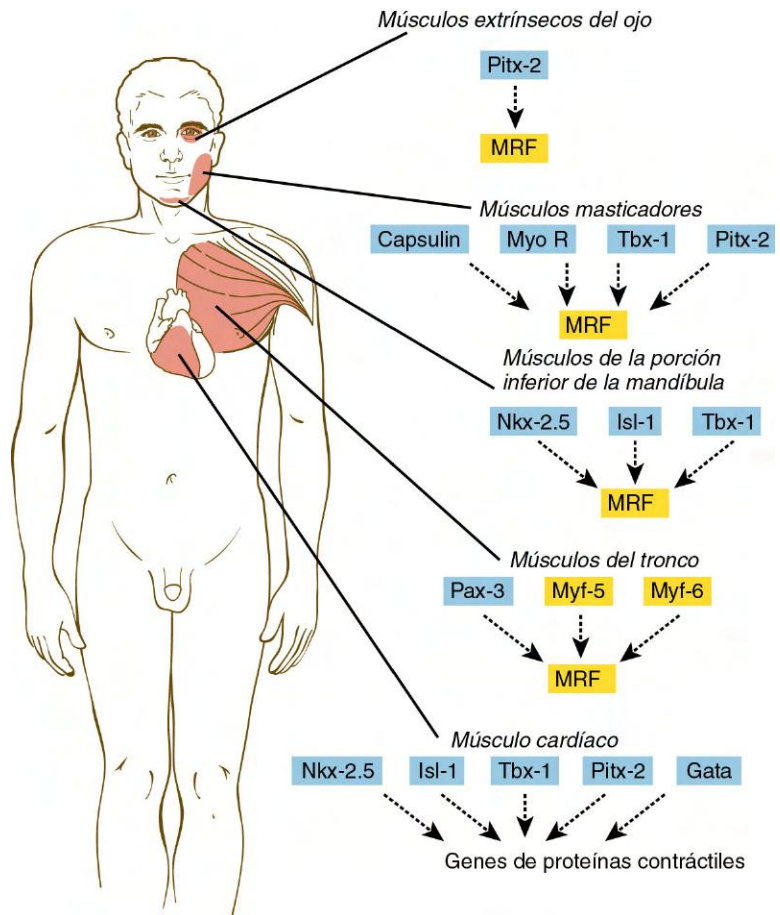


Fig. 9.41 Controles moleculares en la determinación y diferenciación de varios grupos de músculos estriados del cuerpo, basado en estudios en el ratón. Azul, factores de transcripción; amarillo, factores reguladores de la miogénesis (MRF).

la cabeza sometida al proceso de crecimiento. Su origen a un nivel más caudal se pone en evidencia por la innervación a cargo del **nervio hipogloso** (XII par craneal) que, según los estudios de anatomía comparada, es un grupo de nervios raquídeos muy modificados. Al igual que las células miógenas de las extremidades, los precursores celulares de la musculatura de la lengua expresan *Pax-3* mientras emigran dentro de la cabeza. A pesar de su destino final en la misma, estos músculos están sujetos a los mismos tipos de regulación molecular inicial de la miogénesis que los músculos del tronco.

Anomalías de los músculos esqueléticos

Las variaciones y anomalías de los músculos esqueléticos son frecuentes. Algunas, como la ausencia de partes del pectoral mayor, se asocian a malformaciones de otras estructuras. Un análisis más amplio sobre las anomalías de músculos específicos requiere un nivel de conocimiento anatómico que va más allá del supuesto en este texto.

Las **distrofias musculares** constituyen una familia de enfermedades genéticas caracterizadas por la degeneración y regeneración repetidas de varios grupos musculares durante la vida posnatal. En la distrofia muscular de Duchenne, que tiene lugar en los niños, se produce la ausencia de una proteína asociada a la membrana denominada **distrofina**, en las fibras musculares. Su carencia determina que dichas fibras estén más predisuestas a sufrir un daño al ser sometidas a un esfuerzo o tensión físicos.

Músculo cardíaco

Si bien el músculo cardíaco es estriado, se distingue de los esqueléticos en muchos aspectos del desarrollo embrionario. Derivadas del mesodermo espláncnico en las primeras fases

embrionarias, sus células se forman a partir de aquéllas presentes en el miocardio. La disparidad entre la diferenciación del músculo cardíaco y la del esquelético surge pronto, ya que el MyoD y otros reguladores principales frecuentes de este proceso en el músculo esquelético no se expresan en el desarrollo inicial del músculo cardíaco. Aun así, los precursores de ambos expresan el factor de transcripción MEF-2 que contiene la secuencia MADS (MCM1, Agamous, Deficiens y factor de respuesta del suero). Al menos en el músculo esquelético, este factor origina dímeros con otros factores de transcripción para regular la aparición de algunas de las principales proteínas contráctiles de los miocitos. Las células musculares cardíacas y esqueléticas primitivas expresan isoformas moleculares que son características de células maduras de otro tipo. Ambas expresan en el embrión niveles elevados de α -actina cardíaca. Sin embargo, después del nacimiento la expresión de esta molécula decae en el músculo esquelético, aunque permanece elevada en el músculo cardíaco. En la hipertrofia del corazón, las células musculares cardíacas maduras comienzan a expresar grandes cantidades de ARNm de α -actina esquelética.

Incluso los primeros mioblastos cardíacos contienen un número relativamente grande de miofibrillas en su citoplasma, y son capaces de experimentar contracciones marcadas. En el embrión, los miocitos cardíacos mononucleados se enfrentan a un problema difícil. Las células del corazón en desarrollo deben continuar contrayéndose mientras éste aumenta su masa. Para cumplir con las exigencias funcionales es necesario que los miocitos cardíacos sufran mitosis, aun cuando su citoplasma posea muchos haces de filamentos contráctiles (fig. 9.42). Las células del organismo a menudo pierden su capacidad de dividirse si su citoplasma presenta estructuras características del estado diferenciado. Los miocitos cardíacos intentan solucionar este

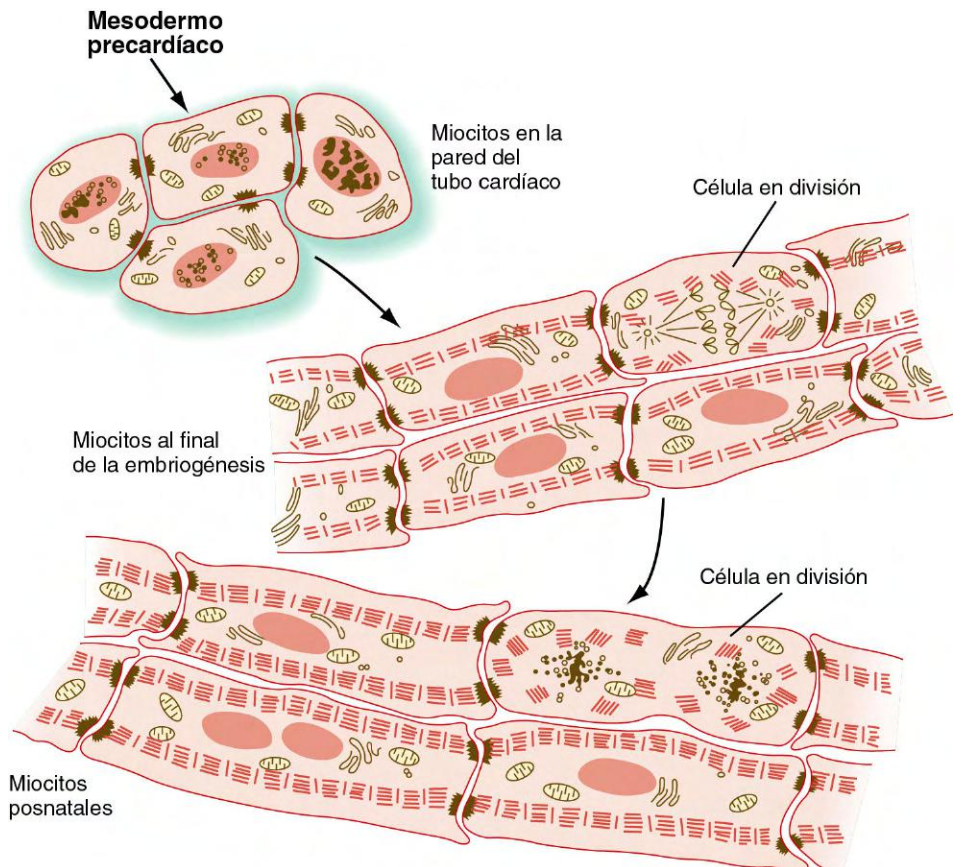


Fig. 9.42 Estadios de la histogénesis del músculo cardíaco. Durante la mitosis los filamentos contráctiles experimentan un desensamblaje parcial. (Adaptada de Rumyantsev P: *Cardiomyocytes in processes of reproduction, differentiation and regeneration* [en ruso], Leningrado, 1982, Nauka.)

problema al desmontar parcialmente sus filamentos contráctiles durante la mitosis. A diferencia del músculo esquelético, estas células no se fusionan, sino que permanecen separadas, aunque puedan volverse binucleadas. Los miocitos cardíacos se mantienen en un estrecho contacto estructural y funcional a través de los **discos intercalares**, que unen las células adyacentes entre sí.

Más tarde en el desarrollo, una red de células musculares cardíacas sigue una vía alternativa de diferenciación, caracterizada por un aumento del tamaño, una disminución en la concentración de miofibrillas y un considerable incremento en la concentración de glucógeno en el citoplasma. Estas células forman el **sistema de conducción**, uno de cuyos componentes recibe el nombre de **fibras de Purkinje** (v. pág. 434). Dichas fibras también expresan un perfil diferente de isoformas de proteínas contráctiles que los miocitos auriculares o ventriculares.

Músculo liso

Como sucede con el músculo cardíaco, gran parte del músculo liso del organismo se forma a partir del mesodermo espláncico. Como excepciones se encuentran el músculo ciliar y el esfínter de la pupila en el ojo, que derivan del ectodermo de la cresta neural, y la mayoría del músculo liso vascular, que suele surgir del mesodermo local. Se conoce muy poco acerca de la morfología y los mecanismos subyacentes a la diferenciación de las células musculares lisas, pero recientemente se ha descrito una proteína, **miocardina**, que parece ser un regulador de la expresión génica del músculo liso.

Caso clínico

Un pediatra se da cuenta de que un nuevo paciente, un niño de año y medio, tiene el cuello más corto de lo normal y una línea de implantación del cabello más baja de lo habitual. Con los antecedentes familiares no detecta casos semejantes. El estudio radiológico pone de manifiesto que el cuello del niño sólo posee seis vértebras cervicales. El pediatra pregunta entonces a la madre si recuerda haber tomado o haber estado expuesta a ciertas sustancias durante las primeras etapas del embarazo.

- ¿Cuál de las siguientes sustancias sospecha el pediatra que puede estar relacionada con el trastorno del niño?
 - El ácido fólico.
 - El ácido retinoico.
 - La cocaína.
 - La talidomida.
 - El alcohol.
- ¿La alteración de qué tipo de moléculas se cree que provoca este trastorno?
 - De los genes Hox.
 - De los genes Pax.
 - De los factores reguladores miógenos.
 - Del factor de crecimiento fibroblástico.
 - De las proteínas hedgehog.

Resumen

- La epidermis comienza como una capa única del ectodermo, a la que se añade una sola capa superficial de células peridérmicas. A medida que se van sumando más capas, tres tipos celulares migran desde otros orígenes: 1) los melanoblastos (células pigmentarias), desde la cresta neural; 2) las células de Langerhans (inmunitarias), desde precursores de la médula ósea, y 3) las células de Merkel (mecanorreceptores), también desde la cresta neural.

- En la epidermis formada por varias capas, las células no especializadas del estrato basal se diferencian mientras van atravesando las diversas capas hacia su superficie. Las células producen cantidades crecientes de queratina intracelular y de filagrina, y esta última se encuentra implicada en las interconexiones de los queratinocitos, que constituyen la forma final de diferenciación de la célula epidérmica.
- En el tronco, la dermis se forma a partir de las células mesodérmicas derivadas del dermatomo de los somitos. Las interacciones dermoepidérmicas representan la base de la aparición de los anejos cutáneos, como los pelos. En las glándulas mamarias, las influencias hormonales son relevantes para el desarrollo del sistema de conductos, una vez que se ha inducido el epitelio de los mismos.
- El tejido óseo surge del mesénquima, ya sea de origen mesodérmico o de la cresta neural. Existen dos subdivisiones fundamentales del esqueleto: el esqueleto axial del tronco y el de las extremidades.
- La organización fundamental de los componentes craneales de la columna vertebral está muy asociada a la expresión de genes que contienen homeosecuencias. A ello se superpone la inducción de muchos integrantes del esqueleto axial por las estructuras ectodérmicas subyacentes (por lo general, neurales). Las vértebras son estructuras compuestas que constan de elementos derivados de dos somitos adyacentes.
- El cráneo consta de dos subdivisiones: el neurocráneo, que contiene el cerebro, y el viscerocráneo, que rodea a la cavidad bucal. La base del neurocráneo (condrocráneo) está representada al principio por varios grupos de pares de cartílagos, que más tarde se transformarán en hueso. La mayoría de los huesos alrededor del cerebro son intramembranosos, y se diferencian directamente del mesénquima. El viscerocráneo también deriva de componentes cartilaginosos y membranosos.
- Las fibras del músculo esquelético experimentan una secuencia de diferenciación partiendo de los mioblastos mononucleados. En primer lugar, se fusionan para formar miotubos multinucleados, y después maduran en fibras musculares esqueléticas. Existe una reserva de células multinucleadas (células satélite) que pueden proliferar y unirse a fibras musculares en crecimiento o sometidas a tensión mecánica.
- Pax-3 y myf-5 (un miembro de la familia de factores de transcripción MyoD) estimulan las células progenitoras miógenas del tronco para formar mioblastos. Otros factores reguladores pueden activar (p. ej., E12) o inhibir (p. ej., Id) el funcionamiento de los factores reguladores musculares. Las células miógenas iniciales se mantienen en el ciclo celular por la acción de factores de crecimiento como el FGF y el factor de crecimiento transformante β . Los mioblastos se caracterizan por la expresión de MyoD, y factores como el factor de crecimiento similar a la insulina promueven su fusión y diferenciación en miotubos, que a su vez expresan miogenina.
- Las primeras fibras musculares multinucleadas en formarse son los miotubos primarios. En torno a ellos se constituyen los miotubos secundarios. La inervación por parte de fibras nerviosas motoras es necesaria para la completa diferenciación de las fibras musculares. Durante este proceso de diferenciación, algunos grupos de isoformas de subunidades de la miosina y otras proteínas contráctiles aparecen de forma secuencial en las fibras musculares.
- Los músculos esqueléticos de las extremidades y del tronco proceden de precursores celulares en los somitos. La musculatura craneal surge de los somitómeros. Los músculos

dorsales y ventrales del tronco derivan de precursores localizados en diferentes regiones de los somitos. La musculatura de las extremidades también se forma a partir de células de las regiones ventrolaterales de los somitos. Estas células emigran a las yemas de los miembros y expresan *Pax-3* mientras lo hacen.

- El músculo cardíaco procede del mesodermo esplácnico. Los miocitos cardíacos difieren de las células musculares esqueléticas en que se pueden dividir por mitosis después de estar muy diferenciados y contener filamentos contráctiles.

Preguntas de repaso

1. ¿En cuál de las siguientes circunstancias se activan las células satélite del músculo?

- A. Crecimiento normal de las fibras musculares.
- B. Regeneración de fibras musculares.
- C. Hipertrofia de fibras musculares.
- D. Todas las anteriores.
- E. Ninguna de las anteriores.

2. ¿Qué componente celular de la epidermis constituye un puesto periférico del sistema inmunitario, con funciones de presentación de antígenos a otras células inmunitarias?

- A. Las células de Merkel.
- B. Los queratinocitos.
- C. Las células basales.
- D. Los melanocitos.
- E. Las células de Langerhans.

3. ¿Qué estructura tiene un origen mesodérmico?

- A. El tallo capilar.
- B. El conducto mamario.
- C. La glándula sebácea.
- D. El músculo piloerector.
- E. Ninguna de las anteriores.

4. La craneosinostosis está causada por una anomalía en el proceso de desarrollo de:

- A. El agujero magno.
- B. Las suturas craneales.
- C. La base del cráneo.
- D. Las mandíbulas.
- E. Ninguna de las anteriores.

5. ¿Qué factor regulador miógeno se expresa el último en el desarrollo de una fibra muscular?

- A. La miogenina.
- B. MyoD.
- C. MRF-4.
- D. myf-5.
- E. Pax-3.

6. En la bajada de la leche durante la lactancia, las células mioepiteliales se contraen en respuesta a:

- A. La progesterona.
- B. La oxitocina.
- C. Los estrógenos.
- D. La lactoalbúmina.
- E. La caseína.

7. ¿Qué componente de la piel en desarrollo determina la naturaleza de los pelos que se forman o el espesor de la epidermis en el feto?

8. Un paciente varón tiene dos manchas bilaterales y simétricas de color pardo y con unos 8 mm de diámetro localizadas en la piel, a unos 7,5 cm por debajo de cada pezón. ¿Cuál puede ser su explicación?

9. ¿Por qué no suele encontrarse hueso craneal sobre un área donde falta una parte del cerebro?

10. ¿Cómo se ha determinado que la musculatura de las extremidades procede de los somitos?

Bibliografía

Piel

- Awgulewitsch A: Hox in hair growth and development, *Naturwissenschaften* 90:193-211, 2003.
- Babler WJ: Embryologic development of epidermal ridges and their configurations, *Birth Defects Orig Artic Ser* 27:95-112, 1991.
- Blanpain C, Fuchs E: Epidermal stem cells of the skin, *Annu Rev Cell Dev Biol* 22:339-373, 2006.
- Botchkarev VA, Sharov AA: BMP signaling in the control of skin development and hair follicle growth, *Differentiation* 72:512-526, 2004.
- Cowin P, Wysolmerski J: Molecular mechanisms guiding embryonic mammary gland development, *Cold Spring Harbor Perspect Biol* 2:1-14, 2010.
- Cummins H: The topographic history of the volar pads (walking pads; Tastballen) in the human embryo, *Carnegie Contr Embryol* 113:103-126, 1929.
- Duernberger H, Kratochwil K: Specificity of time interaction and origin of mesenchymal cells in the androgen response of the embryonic mammary gland, *Cell* 19:465-471, 1980.
- Duverger O, Morasso MI: Epidermal patterning and induction of different hair types during mouse embryonic development, *Birth Defects Res C Embryo Today* 87:263-272, 2009.
- Halata Z, Grim M, Christ B: Origin of spinal cord meninges, sheaths of peripheral nerves, and cutaneous receptors, including Merkel cells, *Anat Embryol* 182:529-537, 1990.
- Hens JR and others: BMP4 and PTHrP interact to stimulate ductal outgrowth during embryonic mammary development and to inhibit hair follicle induction, *Development* 134:1221-1230, 2007.
- Holbrook KA: Structure and function of the developing human skin. In Goldsmith LA, ed: *Physiology, biochemistry, and molecular biology of the skin*, ed 2, New York, 1991, Oxford University Press, pp 63-110.
- Imagawa W and others: Control of mammary gland development. In Knobil E, Neill JD, eds: *The physiology of reproduction*, ed 2, New York, 1994, Raven, pp 1033-1063.
- Kimura S: Embryologic development of flexion creases, *Birth Defects Orig Artic Ser* 27:113-129, 1991.
- Koster MI, Roop DR: Genetic pathways required for epidermal morphogenesis, *Eur J Cell Biol* 83:625-629, 2004.
- Mack JA, Anand S, Maytin EV: Proliferation and cornification during development of the mammalian epidermis, *Birth Defects Res C Embryo Today* 75:314-329, 2006.
- Merlob P: Congenital malformations and developmental changes of the breast: a neonatological view, *J Pediatr Endocrinol Metab* 16:471-485, 2003.
- Ohtola J and others: β -catenin has sequential roles in the survival and specification of ventral dermis, *Development* 135:2321-2329, 2008.
- Olivera-Martinez I and others: Dorsal dermis development depends upon a signal from the dorsal neural tube, which can be substituted by Wnt-1, *Mech Dev* 100:233-244, 2001.
- Oro AE, Scott MP: Splitting hairs: dissecting roles of signaling systems in epidermal development, *Cell* 95:575-578, 1998.
- Pispa J, Thesleff I: Mechanisms of ectodermal organogenesis, *Dev Biol* 262:195-205, 2003.
- Robinson GW, Karpf ABC, Kratochwil K: Regulation of mammary gland development by tissue interaction, *J Mammary Gland Biol Neoplasia* 4:9-19, 1999.
- Saxod R: Ontogeny of the cutaneous sensory organs, *Microsc Res Tech* 34:313-333, 1996.
- Schmidt-Ullrich R, Paus R: Molecular principles of hair follicle induction and morphogenesis, *Bioessays* 27:247-261, 2005.

Sengel P: *Morphogenesis of skin*, Cambridge, 1976, Cambridge University Press.

Shimomura Y, Christiano AM: Biology and genetics of hair, *Annu Rev Genom Human Genet* 11:109-132, 2010.

Sternlicht MD and others: Hormonal and local control of mammary branching morphogenesis, *Differentiation* 74:365-381, 2006.

Strobl H and others: Epidermal Langerhans cell development and differentiation, *Immunobiology* 198:588-605, 1998.

Szeder V and others: Neural crest origin of mammalian Merkel cells, *Dev Biol* 253:258-263, 2003.

Velmaat JM and others: Mouse embryonic mammogenesis as a model for the molecular regulation of pattern formation, *Differentiation* 71:1-17, 2003.

Watson CJ, Khaled WT: Mammary development in the embryo and adult: a journey of morphogenesis and commitment, *Development* 135:995-1003, 2008.

Yi R, Fuchs E: MicroRNA-mediated control in the skin, *Cell Death Differ* 17:229-235, 2010.

Esqueleto

Abzhanov A and others: Regulation of skeletogenic differentiation in cranial dermal bone, *Development* 134:3133-3144, 2007.

Bosma JF, ed: *Symposium on development of the basicranium*, DHEW Pub. No. (NIH) 76-989, Washington, D.C., 1976, U.S. Government Printing Office.

Cohen MM: Merging the old skeletal biology with the new, I and II, *J Craniofac Genet Dev Biol* 20:84-106, 2000.

Eames BF, de la Fuente L, Helms JA: Molecular ontogeny of the skeleton, *Birth Defects Res C Embryo Today* 69:93-101, 2003.

Hall BK: *Bones and cartilage, developmental and evolutionary skeletal biology*, San Diego, 2005, Elsevier Academic Press.

Hall BK: Development of the clavicles in birds and mammals, *J Exp Zool* 289:153-161, 2001.

Hanken J, Hall BK, eds: *The skull, vol 1, Development*, Chicago, 1993, University of Chicago Press.

Hatch NE: FGF signaling in craniofacial biological control and pathological craniofacial development, *Crit Rev Eukaryot Gene Expr* 20:295-311, 2010.

Hehr U, Muenke M: Craniosynostosis syndromes: from genes to premature fusion of skull bones, *Mol Genet Metab* 68:139-151, 1999.

Helms JA, Schneider RA: Cranial skeletal biology, *Nature* 423:326-331, 2003.

Iimura T, Denans N, Pourquie O: Establishment of Hox vertebral identities in the embryonic spine precursors, *Curr Top Dev Biol* 88:201-234, 2009.

Karsenty G, Kronenberg HM, Settembre C: Genetic control of bone formation, *Annu Rev Cell Dev Biol* 25:629-648, 2009.

Kessel M: Respecification of vertebral identities by retinoic acid, *Development* 115:487-501, 1992.

Kessel M, Balling R, Gruss P: Variations of cervical vertebrae after expression of a Hox-1.1 transgene in mice, *Cell* 61:301-308, 1990.

Kjaer I, Keeling JW, Hansen BF: *The human prenatal cranium*, Copenhagen, 1999, Munksgaard.

Kornak U, Mundlos S: Genetic disorders of the skeleton: a developmental approach, *Am J Hum Genet* 73:447-474, 2003.

Lefebvre V, Bhattaram P: Vertebrate skeletogenesis, *Curr Top Dev Biol* 90:291-317, 2010.

Lefebvre V, Smits P: Transcriptional control of chondrocyte fate and differentiation, *Birth Defects Res C Embryo Today* 75:200-212, 2005.

Mallo M, Vinagre T, Carapuço M: The road to the vertebral formula, *Int J Dev Biol* 53:1469-1481, 2009.

Mallo M, Wellik DM, Deschamps J: Hox genes and regional patterning of the vertebrate body plan, *Dev Biol* 344:7-15, 2010.

McBratney-Owen B and others: Development and tissue origins of the mammalian cranial base, *Dev Biol* 322:121-132, 2008.

Morriss-Kay GM, Wilkie AOM: Growth of the normal skull vault and its alteration in craniosynostosis: insights from human genetics and experimental studies, *J Anat* 207:637-653, 2005.

Ridgeway EB, Weiner HL: Skull deformities, *Pediatr Clin North Am* 51:359-387, 2004.

Risbud MV, Schaefer TP, Shapiro IM: Toward an understanding of the role of notochordal cells in the adult intervertebral disc: from discord to accord, *Dev Dyn* 239:2141-2148, 2010.

Schierhorn H: Ueber die Persistenz der embryonalen Schwanzknospe beim Menschen, *Anat Anz* 127:307-337, 1970.

Sensenig EC: The early development of the human vertebral column, *Carnegie Contr Embryol* 33:21-42, 1949.

Shum L and others: Morphogenesis and dysmorphogenesis of the appendicular skeleton, *Birth Defects Res C Embryo Today* 69:102-122, 2003.

Theiler K: Vertebral malformations, *Adv Anat Embryol Cell Biol* 112:1-99, 1988.

Turnpenny PD and others: Abnormal vertebral segmentation and the notch signaling pathway in man, *Dev Dyn* 236:1456-1474, 2007.

Verbout AJ: The development of the vertebral column, *Adv Anat Embryol Cell Biol* 90:1-122, 1985.

Wellik DM: Hox genes and vertebrate axial pattern, *Curr Top Dev Biol* 88:257-278, 2009.

Young T, Deschamps J: *Hox, Cdx*, and anteroposterior patterning in the mouse embryo, *Curr Top Dev Biol* 88:235-255, 2009.

Músculo

Biressi S, Molinaro M, Cossu G: Cellular heterogeneity during vertebrate skeletal muscle development, *Dev Biol* 308:281-293, 2007.

Buckingham M, Monterras D: Skeletal muscle stem cells, *Curr Opin Genet Dev* 18:330-336, 2008.

Currie PD, Ingham PW: The generation and interpretation of positional information within the vertebrate myotome, *Mech Dev* 73:3-21, 1998.

Dietrich S: Regulation of hypaxial muscle development, *Cell Tissue Res* 296:175-182, 1999.

Dominique J-E, Gérard C: Myostatin regulation of muscle development: molecular basis, natural mutations, physiopathological aspects, *Exp Cell Res* 312:2401-2414, 2006.

Francis-West PH, Antoni L, Anakwe K: Regulation of myogenic differentiation in the developing limb bud, *J Anat* 202:69-81, 2003.

Grifone R and others: Eya1 and Eya2 proteins are required for hypaxial somitic myogenesis in the mouse embryo, *Dev Biol* 302:6002-6016, 2007.

Gros J and others: A common somitic origin for embryonic muscle progenitors and satellite cells, *Nature* 435:954-958, 2005.

Hughes SM, Salinas PC: Control of muscle fibre and motoneuron diversification, *Curr Opin Neurobiol* 9:54-64, 1999.

Kelly RG: Core issues in craniofacial myogenesis, *Exp Cell Res* 316:3034-3041, 2010.

Murphy M, Kardon G: Origin of vertebrate limb muscle: the role of progenitor and myoblast populations, *Curr Top Dev Biol* 96:1-32, 2011.

Noden DM: The embryonic origins of avian cephalic and cervical muscles and associated connective tissues, *Am J Anat* 168:257-276, 1983.

Rumyantsev PP: *Cardiomyocytes in processes of reproduction, differentiation and regeneration* [in Russian], Leningrad, 1982, Nauka.

Sabourin LA, Rudnicki MA: The molecular regulation of myogenesis, *Clin Genet* 57:16-25, 2000.

Sambasivan R, Kuratani S, Tajbakhsh S: An eye on the head: the development and evolution of craniofacial muscles, *Development* 138:2401-2415, 2011.

Sanes JR, Donoghue MJ, Merlie JP: Positional differences among adult skeletal muscle fibers. In Kelly AM, Blau HM, eds: *Neuromuscular development and disease*, New York, 1992, Raven, pp 195-209.

Schienda J and others: Somitic origin of limb muscle satellite and side population cells, *Proc Natl Acad Sci U S A* 103:945-950, 2006.

Spiller MP and others: The myostatin gene is a downstream target gene of basic helix-loop-helix transcription factor MyoD, *Mol Cell Biol* 22:7066-7082, 2002.

Tzahor E: Heart and craniofacial muscle development: a new developmental theme of distinct myogenic fields, *Dev Biol* 327:273-279, 2009.

Wigmore PM, Duglison GF: The generation of fiber diversity during myogenesis, *Int J Dev Biol* 42:117-125, 1998.

Desarrollo de las extremidades

Las extremidades son unas estructuras singulares diseñadas casi en exclusiva para ejercer funciones mecánicas: el movimiento y la fuerza. Dichas funciones se consiguen gracias al desarrollo coordinado de varios componentes tisulares. Ninguno de sus tejidos toma forma si no es con referencia a los demás tejidos a los que se encuentra asociado. El miembro entero crece de acuerdo a un plan maestro que se va revelando de manera secuencial en cada etapa sucesiva de su formación. Muchos de los factores que controlan el desarrollo de las extremidades no pueden estudiarse sólo desde un punto de vista morfológico, sino que deben demostrarse por medios experimentales o a través de la localización molecular. A pesar de los notables progresos realizados para conocer las bases moleculares de las interacciones tisulares que controlan el desarrollo de las extremidades, todavía quedan muchas cuestiones fundamentales por aclarar. Las malformaciones de las extremidades son comunes y evidentes. Muchas de estas anomalías reflejan una perturbación en las interacciones celulares o moleculares específicas que son fundamentales para el desarrollo de los miembros. Éstas se analizarán en la [correlación clínica 10.1](#) al final de este capítulo.

Inicio del desarrollo de las extremidades

La formación comienza relativamente tarde dentro del desarrollo embrionario (al final de la cuarta semana en el ser humano), con la activación de un grupo de células mesenquimatosas del mesodermo somático de la placa lateral ([fig. 10.1](#)). El estímulo inicial aún no se conoce por completo. Las evidencias experimentales sugieren que señales originadas en el mesodermo paraaxial (probablemente basadas en el código de los genes *Hox* y en última instancia dependientes de la señalización del ácido retinoico) inician una expresión específica de nivel de dos factores de transcripción T-box en el mesodermo de la placa lateral. **Tbx5** en el área del futuro miembro anterior y **Tbx4** (junto con **Pitx-1**) en el del posterior estimulan la expresión y secreción del **factor de crecimiento fibroblástico 10 (FGF-10)** por las células mesodérmicas locales ([fig. 10.2A](#)). FGF-10 estimula el ectodermo suprayacente que produce **FGF-8**. Poco después se establece un sistema de retroalimentación que envuelve a FGF-10 y a FGF-8 y comienza el desarrollo del miembro.

Los factores de transcripción Tbx parecen ser las primeras fuerzas conductoras de carácter local en el desarrollo del miembro. Si se bloquea la expresión de Tbx5 en el ratón, no se produce el desarrollo de los miembros superiores ([fig. 10.2B](#)). De forma similar, en ratones defectivos en FGF-10 no se forman los miembros (ni los pulmones). Contrariamente, si se implanta un botón mesodérmico embebido en FGF-10 en la futura región lateral de un embrión de pollo, se desarrolla un miembro supernumerario en ese lugar. Una vez que la interacción entre epitelio y mesénquima ha comenzado, el primordio de la extremidad contiene suficiente información sobre el desarrollo para producir un

miembro incluso aunque se encuentre aislado del resto del cuerpo (de ahí su nombre de **sistema de autodiferenciación**).

La primacía del mesodermo inicial del miembro se demostró hace tiempo mediante experimentos con trasplantes en embriones de anfibios. Si se extirpa esta estructura, la extremidad no llega a configurarse. Sin embargo, si el mismo mesodermo se trasplanta al costado de un embrión crecerá un miembro supernumerario en ese lugar. Por el contrario, si se elimina el ectodermo que cubre al mesodermo normal del miembro, un nuevo ectodermo corregirá el defecto y la extremidad se formará. Si el ectodermo original se injerta en el costado no se producirá su aparición. Estos experimentos muestran que, en el desarrollo *inicial* de los miembros, el mesodermo es el principal portador del diseño de las extremidades y el ectodermo sólo colabora en el sistema de una manera secundaria.

En casos raros, los individuos nacen sin una extremidad o incluso sin ninguna (**amelia**) ([fig. 10.3](#)). A veces esta situación puede reflejar un trastorno en la producción de factores de transcripción o de moléculas señalizadoras que inician el desarrollo de los miembros o en los receptores celulares para dichas moléculas.

Propiedades reguladoras y determinación axial

El primordio inicial de las extremidades es un sistema dotado de una gran regulación, con propiedades parecidas a las descritas en el embrión en segmentación (v. [pág. 45](#)). Estas propiedades pueden resumirse con los siguientes experimentos ([fig. 10.4](#)):

1. Si se elimina parte del primordio de un miembro, el resto se reorganiza para formar un miembro completo.
2. Si el primordio de un miembro se divide en dos y se evita que ambas partes se fusionen, cada mitad dará lugar a un miembro completo (fenómeno de duplicación).
3. Si se unen dos mitades iguales del primordio de un miembro, se forma una sola extremidad completa.
4. Si se superponen dos discos de miembros equivalentes, se reorganizan para constituir una única extremidad (v. apartado sobre los embriones tetraparentales [[pág. 45](#)]).
5. En algunas especies el mesodermo disgregado de un miembro puede reorganizarse y formar una extremidad completa.

La organización del miembro suele referirse al sistema de coordenadas cartesianas. El eje anteroposterior* discurre des-

*Debido a la existencia de diferentes convenciones en el uso de los términos referidos a ejes, algunos embriólogos humanos no compartían la terminología axial aquí presentada. En concreto, de acuerdo con la estricta terminología aplicada al ser humano, anterior significa «ventral» y posterior «dorsal». Sin embargo, la terminología axial utilizada en este capítulo (anterior quiere decir «cranial» y posterior «caudal») se emplea de manera tan uniforme en la literatura dedicada a la embriología comparada y experimental, que el estudiante que consulte los textos originales sobre el desarrollo de los miembros encontrará muy confusa la terminología axial humana.

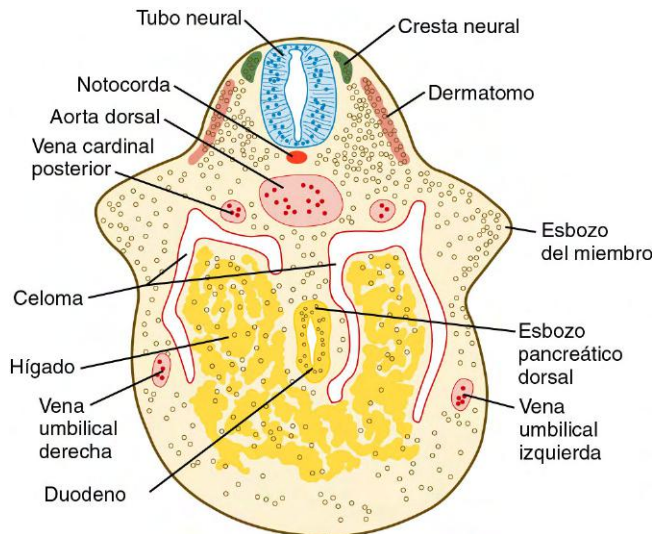


Fig. 10.1 Sección transversal del tronco durante un estadio precoz en el desarrollo de la yema del miembro, que muestra la posición de dicha yema en relación a la del somito (dermatomo) y otras estructuras principales. La yema del miembro es una excrecencia de la pared corporal (mesodermo de la placa lateral).

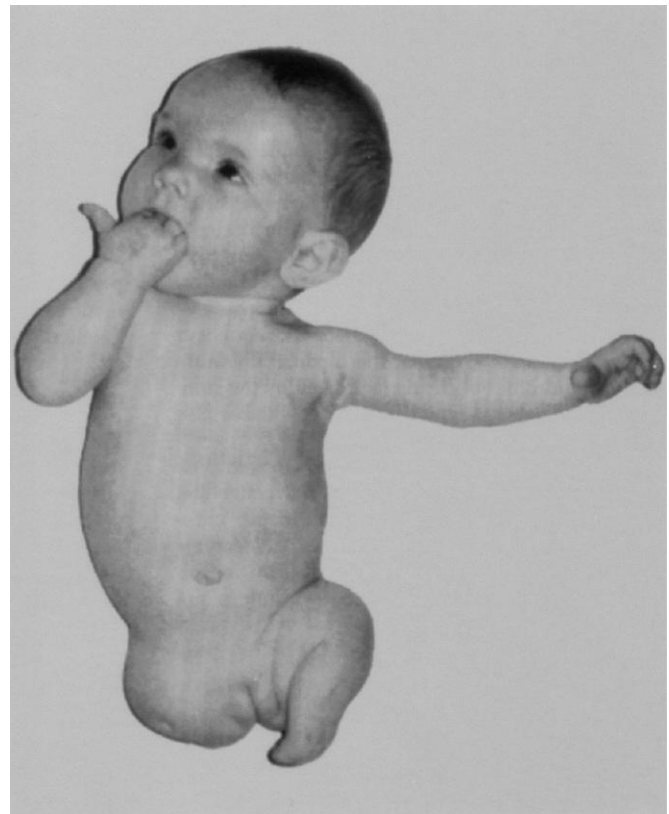


Fig. 10.3 Amelia de la extremidad inferior derecha en un lactante. A pesar de la ausencia del pie, la extremidad inferior izquierda se divide en dos segmentos. (De Connor JM, Ferguson-Smith MA: Essential medical genetics, 3.ª ed., Oxford, 1991, Blackwell Scientific.)

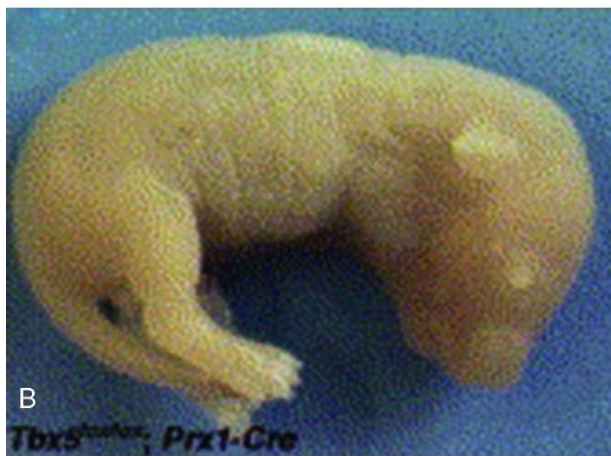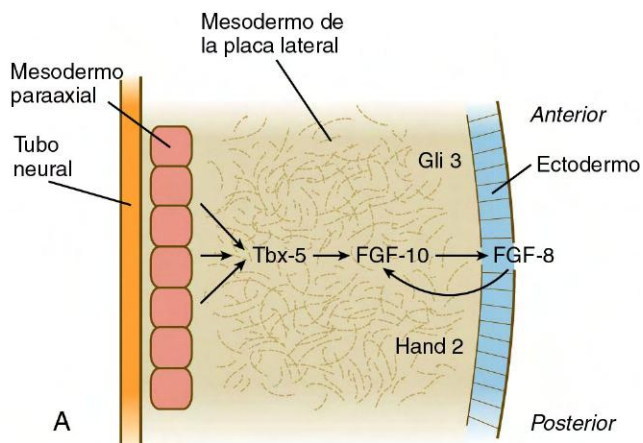


Fig. 10.2 **A**, Interacciones moleculares relacionadas con el inicio del desarrollo de la extremidad. FGF, factor de crecimiento fibroblástico. **B**, Ausencia de formación del miembro superior después de la delección de *Tbx-5* en los miembros. (B, De Minguillon C, Del Buono J, Logan MP: Dev Cell 8:75-84, 2005.)

de el primer dedo (anterior) hasta el quinto (posterior). Las palmas y las plantas son ventrales y las partes opuestas de las manos y los pies son dorsales. El eje proximodistal se extiende desde la base del miembro hasta las puntas de los dedos.

Los experimentos mediante el trasplante y la rotación de los primordios de los miembros en vertebrados inferiores han demostrado que estos ejes se establecen en el orden siguiente: anteroposterior, dorsoventral y proximodistal. La fijación temprana del eje anteroposterior puede ser el resultado de la expresión de los factores de transcripción **Gli-3** en la porción anterior y **Hand-2** en la porción posterior del territorio del miembro (v. fig. 10.2A). Estas dos moléculas tienen acciones opuestas. Antes de que se fijen los tres ejes, el primordio de una extremidad izquierda puede convertirse en un miembro derecho normal simplemente al rotarlo respecto a los ejes normales del cuerpo. Estos ejes son relevantes como puntos de referencia en varios aspectos que atañen a la morfogénesis de los miembros. Las pruebas existentes indican una secuencia similar de determinación de los ejes en otros primordios, como los de la retina o el oído interno.

Crecimiento de la yema de los miembros

Poco después de su establecimiento, el primordio del miembro comienza a hacer relieve en la pared del tronco (al final del primer mes en las extremidades superiores humanas [fig. 10.5]). En esta etapa, la yema del miembro es una masa de células mesodérmicas de aspecto similar, cubiertas por una capa de ectodermo. A pesar de su estructura en apariencia simple, la yema contiene suficiente información intrínseca para dirigir

Fig. 10.4 Experimentos que muestran las propiedades reguladoras de los discos de los miembros en embriones de anfibios.

A. La combinación de dos mitades idénticas de estos discos da origen a una única extremidad. **B.** La separación de las dos mitades de un disco mediante una barrera hace que cada una de ellas forme una extremidad normal con la misma polaridad. **C.** Tras la exéresis de distintos tipos tisulares, el tejido restante se regula para generar una extremidad normal. **D.** Combinando dos discos se produce la formación de una única extremidad normal. **E.** La interrupción mecánica del disco de un miembro da lugar a una reorganización de las partes y a la aparición de un miembro normal. A, anterior; D, dorsal; P, posterior; V, ventral. (Datos de Harrison RG: *J Exp Zool* 32:1-136, 1921; y Swett FH: *Q Rev Biol* 12:322-339, 1937.)

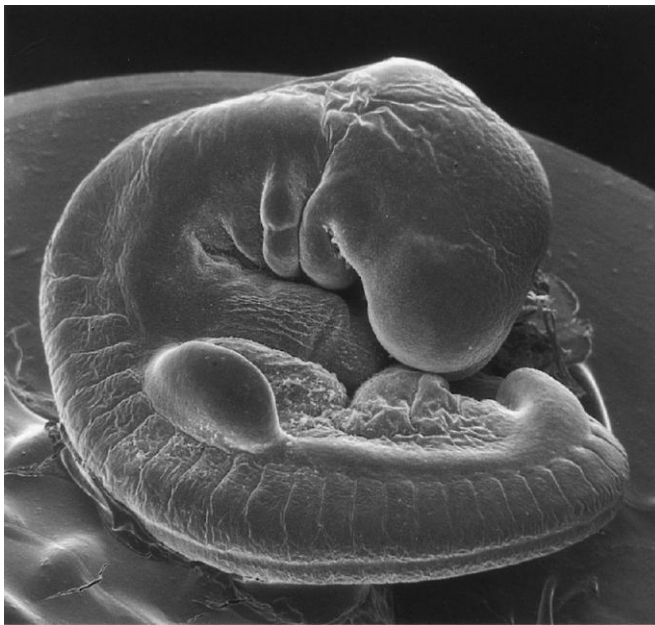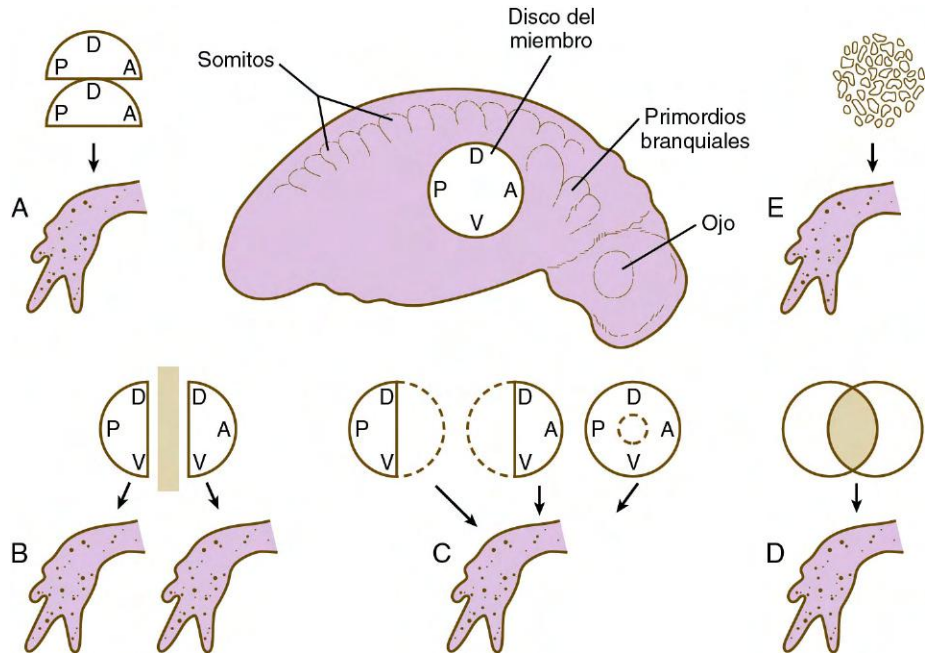


Fig. 10.5 Microfotografía electrónica de barrido que muestra un embrión humano de 4 semanas (5 mm), con 34 pares de somitos. En la parte inferior izquierda, la yema del miembro superior derecho sobresale del cuerpo. (De Jirásek JE: *Atlas of human prenatal morphogenesis*, Amsterdam, 1983, Martinus Nijhoff.)

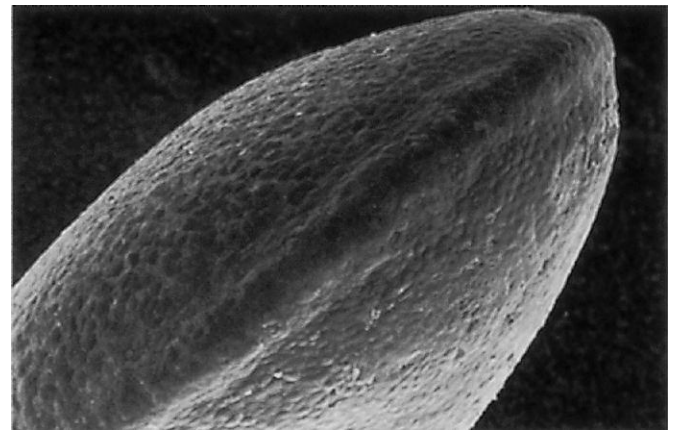


Fig. 10.6 Microfotografía electrónica de barrido que muestra la yema aplanada de un miembro en un embrión humano, con la sobresaliente cresta ectodérmica apical que cruza su borde apical. (De Kelley RO, Fallon JF: *Dev Biol* 51:241-256, 1976.)

su desarrollo, ya que si en un mamífero se trasplantara a otra región del cuerpo o se cultivara in vitro formaría una extremidad reconocible.

Un aspecto característico es la presencia de una cresta de ectodermo engrosado (**cresta ectodérmica apical [CEA]**) a lo largo del plano anteroposterior del vértice de la yema del miembro (**fig. 10.6**). Durante la mayoría del tiempo en que la CEA está presente, las regiones de las que derivarán las manos y los pies en la yema en desarrollo presentan forma de aleta, situándose la cresta apical a lo largo del borde de dicha aleta

(**fig. 10.7**). Los experimentos han demostrado que la CEA interactúa con el mesodermo subyacente de la yema del miembro para promover el crecimiento de la extremidad. Otros aspectos del desarrollo de los miembros, como la morfogénesis (aparición de la forma), están dirigidos por la información contenida en el mesodermo.

Este apartado describe muchas de las vías por las que interactúan el mesodermo y el ectodermo de la yema del miembro en el control ejercido sobre el desarrollo de la extremidad. Es necesario identificar estos mecanismos para comprender la génesis de muchas malformaciones de los miembros.

Cresta ectodérmica apical

La yema inicial del miembro comienza a formarse antes de que aparezca la CEA, aunque enseguida se observa una CEA gruesa a lo largo del borde que separa los ectodermos dorsal y ventral de la extremidad. Los estudios moleculares han demostrado

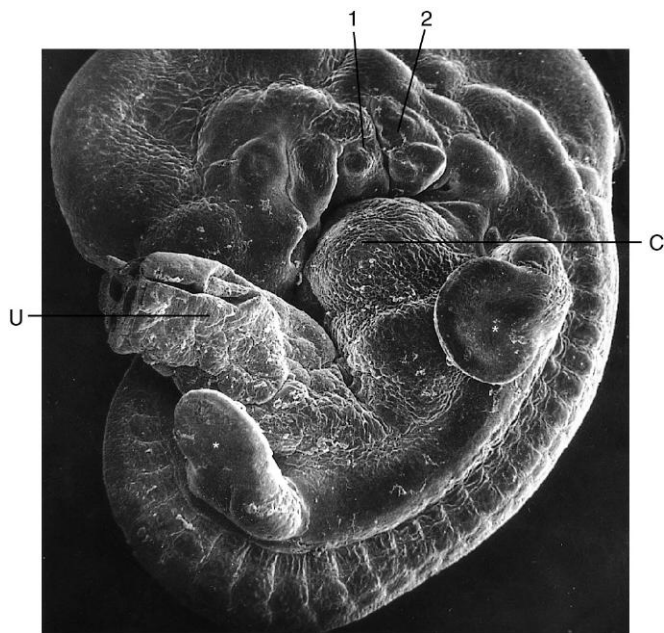


Fig. 10.7 Microfotografía electrónica de barrido que muestra un embrión humano de 5 semanas (10 mm). Las yemas de los miembros superior e inferior (asteriscos) se encuentran en el estadio de aleta aplanada. C, corazón; U, cordón umbilical; 1, 2, arcos faríngeos 1 y 2. (De Jirásek JE: Atlas of human prenatal morphogenesis, *Ámsterdam*, 1983, Martinus Nijhoff.)

que la localización de la CEA corresponde exactamente a este borde situado entre el **ectodermo dorsal**, que expresa la molécula de señal **radical fringe**, y el **ectodermo ventral**, que expresa el factor de transcripción **Engrailed-1 (En-1)** (v. fig. 10.17A).

Aunque desde hace años se sabe de la CEA, su papel en el desarrollo de los miembros no se ha entendido hasta la realización de análisis experimentales. Su eliminación da lugar a una interrupción del desarrollo de las extremidades que provoca un acortamiento distal del miembro (fig. 10.8). En los mutantes *limbless* de los pollos, el desarrollo inicial de las extremidades es normal; más tarde desaparece la CEA y se interrumpe su evolución ulterior. Si el ectodermo mutante se coloca sobre el mesodermo de la yema de un miembro normal se impide el desarrollo de la extremidad, mientras que la combinación de un mesodermo mutante con un ectodermo normal culmina en un desarrollo del miembro más normal. Estos hallazgos sugieren un defecto ectodérmico en estos mutantes.

Los análisis posteriores han mostrado que en los mutantes *limbless* todo el ectodermo de la yema del miembro muestra un carácter dorsal; es decir, tanto el ectodermo dorsal como el ventral expresan **radical fringe** y otras moléculas «dorsales». Por su parte, el ectodermo ventral no expresa **En-1**. La CEA no puede mantenerse sin la yuxtaposición de un ectodermo con propiedades dorsales y ventrales.

La capacidad de la CEA se ha demostrado con experimentos o con mutantes que desembocan en la formación de dos CEA en la yema del miembro. Esta situación conduce a la aparición de una extremidad supernumeraria, como se observa en los mutantes **eudiplopodia** en pollos y **diplopodia** en seres humanos (fig. 10.9).

La señal generada por la CEA para promover el crecimiento es un FGF. En los estadios iniciales de la formación de la extremidad, el ectodermo lateral comienza a fabricar FGF-8, a medida que se engrosa para constituir una CEA. Cuando la

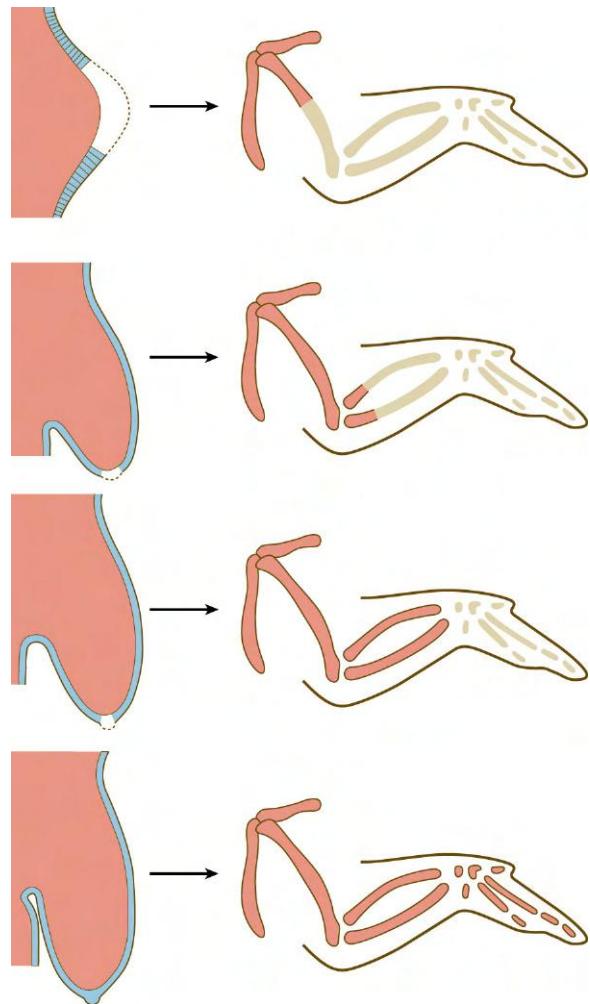


Fig. 10.8 En las tres imágenes superiores, efecto de eliminar la cresta ectodérmica apical en etapas cada vez más tardías durante el desarrollo de una yema del ala aviar. Cuanto más madura es la yema, más elementos esqueléticos se forman tras la exéresis de la cresta apical. Las estructuras ausentes se muestran en gris claro. Imagen inferior, desarrollo normal de la yema intacta de un ala. (Basada en Saunders JW: *J Exp Zool* 108:363-403, 1948.)

yema del miembro empieza a sobresalir, la cresta apical también produce FGF-4, FGF-9 y FGF-17 en su mitad posterior. Si se extirpa la CEA, el crecimiento mesodérmico de la yema del miembro puede mantenerse mediante la administración local de FGF. Otros trabajos han comprobado que, en mutantes caracterizados por una ausencia o una deficiencia del crecimiento de sus extremidades, el ectodermo mutante no es capaz de producir FGF. Los efectos del FGF elaborado por el ectodermo apical sobre el mesodermo subyacente se analizan más adelante en este mismo capítulo.

Mesodermo de la yema inicial del miembro Estructura y composición

El mesodermo de la yema inicial del miembro se encuentra constituido por células mesenquimatosas homogéneas, irrigadas por una abundante red vascular. Dichas células están inmersas en una matriz que se compone de una malla holgada con fibras de colágeno y de una sustancia fundamental compuesta sobre todo por ácido hialurónico y glucoproteínas. No existen nervios en la yema inicial del miembro.

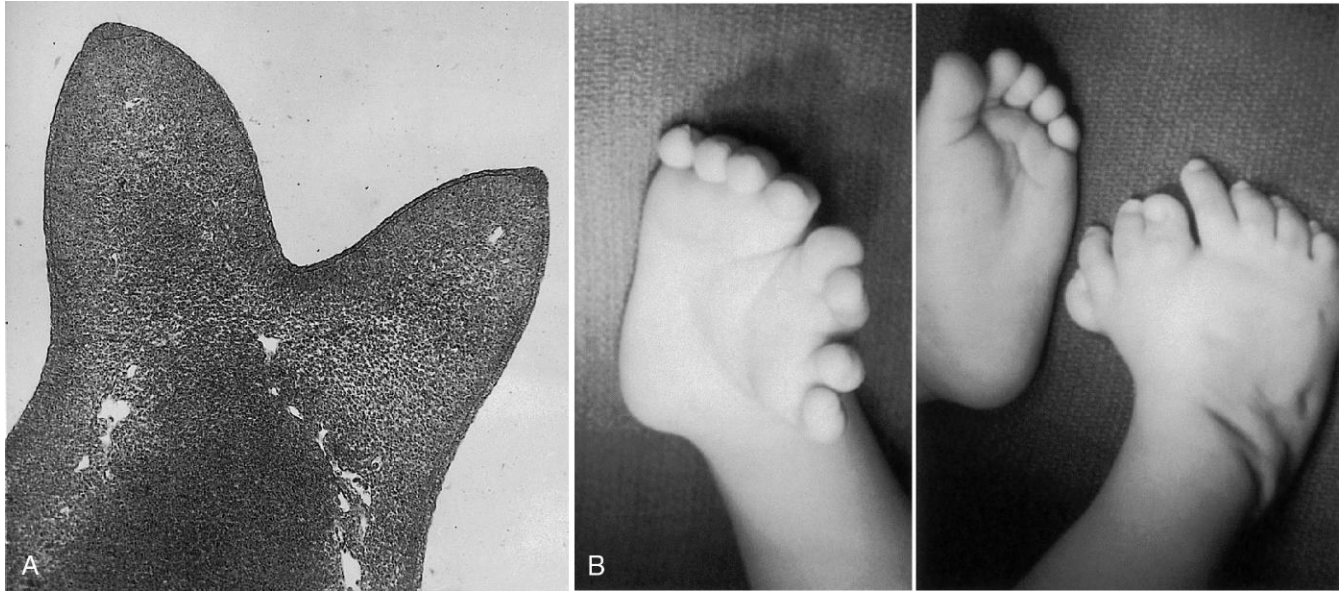


Fig. 10.9 A, Yema del ala duplicada en un pollo con eudiplopodia. Bajo la influencia de una cresta ectodérmica apical secundaria se forma la yema de un miembro supernumerario. B, Diplopodia en el ser humano. Vistas dorsal y ventral del pie derecho, donde se ha producido la duplicación a lo largo del eje anteroposterior. (A, De Goetinck P: Dev Biol 10:71-79, 1964; B, cortesía de D. Hootinck, Buffalo, N.Y.)

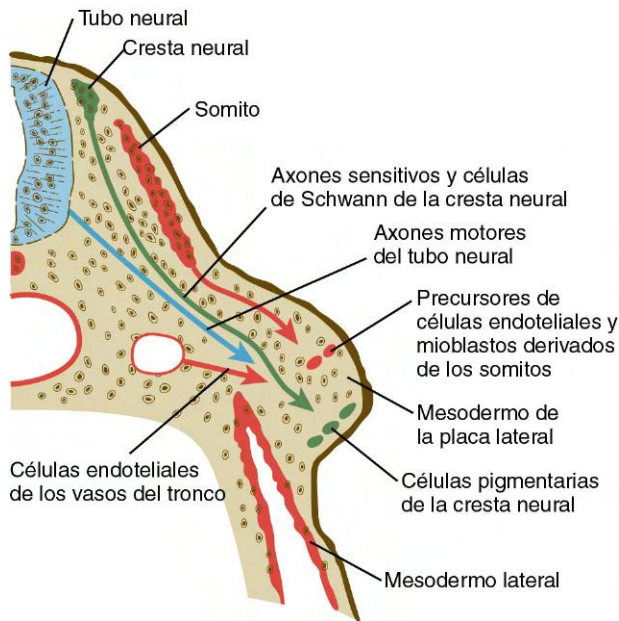


Fig. 10.10 Diferentes tipos de células que entran en la yema del miembro.

Es imposible distinguir diferentes tipos celulares en el mesénquima de la yema inicial sólo mediante criterios morfológicos. No obstante, se encuentran células mesenquimatosas de distintos orígenes (fig. 10.10). Al principio, el mesénquima de la yema del miembro está constituido en exclusiva por células derivadas del mesodermo de la placa lateral. Éstas dan origen al esqueleto, al tejido conjuntivo y a algunos vasos sanguíneos. Las células mesenquimatosas derivadas de los somitos migran hacia la yema del miembro como precursoras de las células musculares y endoteliales. Otras células migratorias provienen de la cresta neural y constituyen en última instancia las células de

Schwann de los nervios, los nervios sensoriales y las células pigmentarias (**melanocitos**).

Interacciones entre el mesodermo y el ectodermo y función del mesodermo en la morfogénesis de las extremidades

El desarrollo de la extremidad se produce como resultado de las interacciones continuas entre los componentes mesodérmico y ectodérmico de la yema del miembro. El ectodermo apical estimula el crecimiento de dicha yema al promover la mitosis e impedir la diferenciación de las células del mesodermo distal de la misma. Aunque la CEA favorece este proceso, su propia existencia está sometida a un control recíproco por parte del mesodermo. Si la CEA de una yema ya avanzada se trasplanta al mesodermo de la yema joven de un ala, el miembro crece con normalidad hasta que la morfogénesis se completa. Sin embargo, si el mesodermo de una yema más antigua se cubre con ectodermo apical joven, el desarrollo del miembro cesa en el momento apropiado para la edad del mesodermo y no para la del ectodermo.

Se han efectuado experimentos semejantes de trasplante recíproco para demostrar que la forma global de la extremidad está determinada por el mesodermo y no por el ectodermo. Esto queda en evidencia de manera más drástica en las aves, debido a las grandes diferencias morfológicas entre sus miembros. Si el mesodermo de la yema de una pata en un embrión de pollo se cubre con ectodermo de la yema de un ala, se desarrolla una pata normal cubierta de escamas. En un ejemplo más complejo, si el ectodermo de la yema de una pata de pollo se coloca sobre el mesodermo de la yema de un ala de pato, se forma el ala de un pato con plumas de pollo. Tales experimentos, en ocasiones realizados con mosaicos que incluyen componentes de yemas de aves y de mamíferos, muestran que la morfología global de la extremidad está determinada por el elemento mesodérmico y no por el ectodermo. Además, las características regionales de los derivados ectodérmicos (p. ej., del cabello frente al vello

corporal, en el caso de los mamíferos) también vienen dictadas por el mesodermo. Los experimentos con injertos cruzados entre especies, sin embargo, muestran que la naturaleza de los derivados ectodérmicos formados (p. ej., pelos frente a plumas) corresponde a la especie de la que procede el ectodermo.

La **polidactilia** es un trastorno que se caracteriza por la existencia de dedos supernumerarios y se da como mutación en las aves. Los experimentos de trasplante recíproco entre mesodermo y ectodermo han demostrado que el defecto es inherente al mesodermo y no al ectodermo. La polidactilia en los seres humanos (fig. 10.11) se hereda de forma típica como un rasgo genético recesivo y se observa con frecuencia en ciertas poblaciones, como algunas comunidades Amish de Estados Unidos, donde el fondo genético total es relativamente limitado (para más detalles v. **correlación clínica 10.1**).

Zona de actividad polarizante y señales morfogénicas

Durante experimentos en los que se estudiaba la muerte celular programada en la yema de los miembros de las aves, los investigadores injertaron células mesodérmicas procedentes de la base posterior de las yemas de alas en el borde anterior. Esta manipulación daba lugar a la formación de un ala supernumeraria, que resultaba ser la imagen especular del ala normal (fig. 10.12). Muchos experimentos ulteriores han encontrado que esta región posterior, llamada **zona de actividad polarizante (ZAP)**, actúa como un centro de transmisión de señales a lo largo del eje anteroposterior del miembro. Se ha demostrado que la señal en cuestión es **Sonic hedgehog (shh)** (v. fig. 10.16), una molécula que participa en un amplio abanico de interacciones tisulares en el embrión (v. tabla 4.4). Como se verá más adelante en este capítulo, shh no sólo organiza los tejidos a lo largo del eje anteroposterior, sino que también mantiene la estructura y la función de la CEA. En ausencia de ZAP o shh, la cresta apical retrocede.

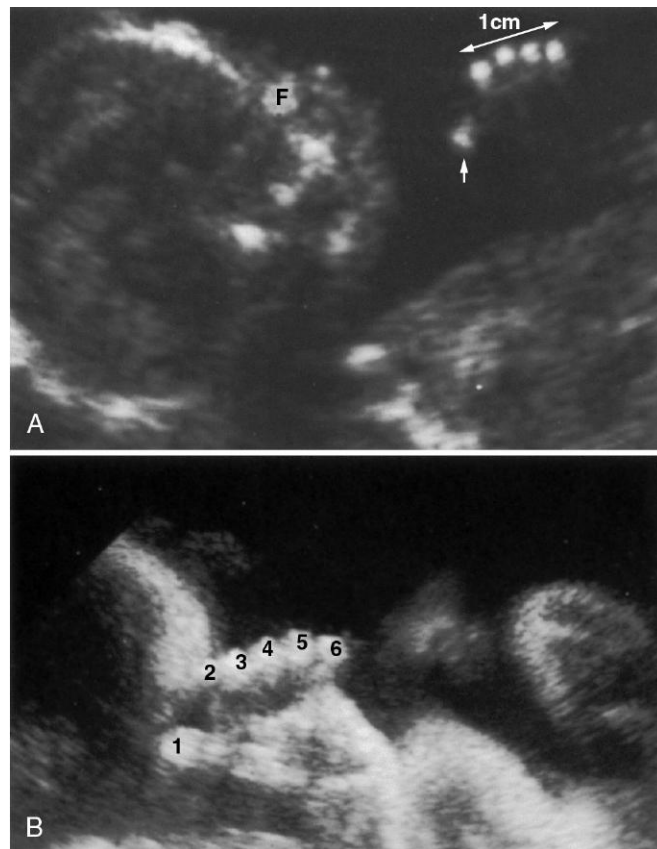


Fig. 10.11 Ecografías de manos normales (A) y con polidactilia (seis dedos) (B) en fetos humanos de 16 y 31 semanas. En ambos casos los dedos se observan en un corte transversal. La flecha indica el pulgar; C, cara; 1, pulgar; de 2 a 6, dedos de la mano con polidactilia. (A, De Bowerman R: *Atlas of normal fetal ultrasonographic anatomy*, St. Louis, 1992, Mosby; B, de Nyberg D y cols.: *Diagnostic ultrasound of fetal anomalies*, St. Louis, 1990, Mosby.)

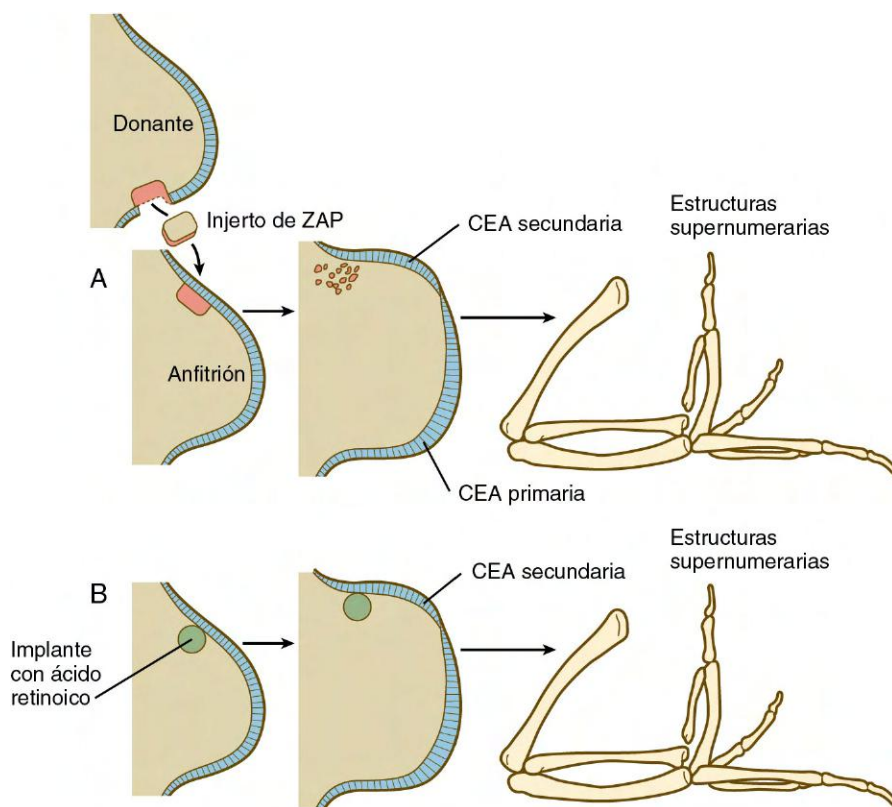


Fig. 10.12 A, El injerto de la zona de actividad polarizante (ZAP) en el borde anterior de la yema de un miembro aviar da lugar a la formación de una cresta ectodérmica apical secundaria y a un miembro supernumerario. B, El implante impregnado de ácido retinoico en el borde anterior de la yema del miembro también estimula la formación de un miembro supernumerario. CEA, cresta ectodérmica apical.

Los experimentos con xenoinjertos han mostrado que las yemas de los miembros de mamíferos (incluidas las de seres humanos) también poseen una ZAP funcional. La ZAP trasplantada actúa sobre la CEA, provocando una respuesta de crecimiento en las células mesenquimatosas situadas justo por debajo de la región de la cresta adyacente a ella. Con sólo 50 células de la ZAP se puede estimular la formación de un miembro supernumerario. Se ha demostrado que otras estructuras, como partes del nódulo de Hensen, de la notocorda e incluso brotes de plumas, provocan un efecto en este mismo sentido si se injertan en el borde anterior del miembro. Desde que se realizaron estos experimentos se ha observado que todos los tejidos implantados con éxito son fuentes de shh.

La ZAP ya se ha constituido en el momento en que la yema del miembro comienza a sobresalir de la pared corporal. En la actualidad existen pruebas de que su posición está determinada en los miembros anteriores por las regiones cuya expresión de *Hoxb8* alcanza una mayor concentración a lo largo del eje corporal. Los experimentos han demostrado que, como respuesta a la aplicación localizada de ácido retinoico en el borde anterior de la yema del miembro anterior, se induce la expresión de *Hoxb8* en un plazo de 30 minutos. Esto sugiere la puesta en marcha de una cascada a partir de la señal del ácido retinoico que conduce a la expresión de *Hoxb8*, y ésta a su vez determina la localización de la ZAP.

Shh induce la expresión de la molécula de señalización **gremlin**, que posee dos funciones inhibitorias. Gremlin inhibe la acción de la **proteína morfogénica ósea 2 (BMP-2)**, que es capaz de inhibir la expresión de FGF-4 en la CEA. De manera similar, la inhibición de un inhibidor de BMP es relevante en la secuencia de eventos de la inducción neural primaria (v. [pág. 84](#)). Gremlin, que se localiza en la porción posterior de la yema del miembro,

inhibe la acción de Gli-3, de tal modo que Gli-3 sólo funciona en la porción anterior. En el interior de la parte anterior de la yema del miembro, Gli-3 inhibe la expresión de shh. En los mutantes *Gli-3*, shh se expresa ectópicamente en la parte anterior de la yema del miembro y se produce polidactilia preaxial.

Cuando se elonga la yema del miembro, la ZAP se desplaza distalmente, quedando rodeada por una zona ancha formada por células productoras de shh, que a su vez derivan de la ZAP. Más adelante, estas células intensamente transformadas se ven envueltas en la formación de los dedos y en los eventos principales de la terminación del desarrollo del miembro.

Control morfogénico del desarrollo inicial de la extremidad

Control de la segmentación proximodistal

El crecimiento de una extremidad (p. ej., un miembro superior) se produce a partir de un pequeño brote, que finalmente forma tres segmentos estructurales: el **estilopodio** (brazo), el **zeugopodio** (antebrazo) y el **autopodio** (mano). A lo largo de los años, se han propuesto varias hipótesis relativas al control de la segmentación proximodistal, pero sólo recientemente una hipótesis se ha visto apoyada por importantes datos experimentales. Durante el desarrollo, los segmentos proximales se diferencian en primer lugar y a continuación lo hacen los segmentos más distales. Las células mesenquimatosas situadas en el extremo distal del primordio de la extremidad se mantienen en un estado proliferativo gracias a las acciones de factores como FGF y Wnt, mientras que las células de la porción proximal de la yema del miembro lo hacen bajo la influencia del **ácido retinoico** y posiblemente de otras moléculas ([fig. 10.13](#)). Se piensa que el balance entre el ácido retinoico y las moléculas

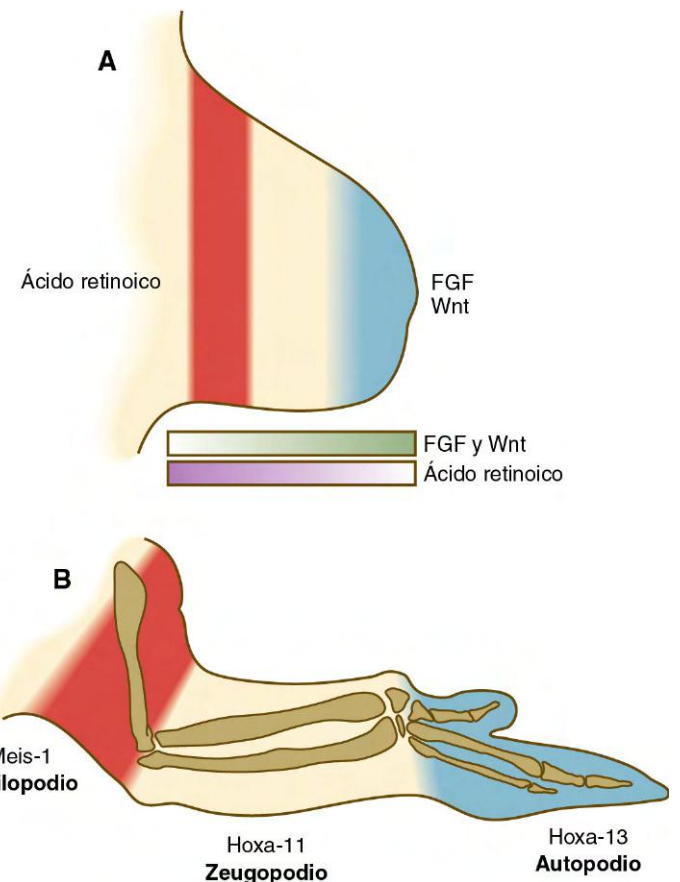


Fig. 10.13 **A**, Control de la segmentación proximodistal de la extremidad del embrión de pollo por gradientes opuestos del ácido retinoico (púrpura) a nivel proximal y de los factores de crecimiento fibroblástico (FGF) y Wnt (verde) a nivel distal. **B**, Las células expuestas a altas concentraciones de ácido retinoico con respecto a FGF (zona roja en **A**) se diferencian en el estilopodio, caracterizado por la expresión de Meis-1; las células expuestas a tasas intermedias de ambos tipos de factores (zona blanca en **A**) se diferencian en el zeugopodio, caracterizado por la expresión de Hoxa-1; y aquellas células expuestas a bajas concentraciones de ácido retinoico con respecto a FGF se diferencian en el autopodio (expresión de Hoxa-13).

de FGF y Wnt determina el curso de la diferenciación de cada segmento. En el primordio de la extremidad temprana, las células mesenquimatosas proximales están expuestas a una alta concentración de ácido retinoico, ya que están cerca de su fuente de origen (somitos), y se diferencian en los tejidos del estilopodio. A medida que crece el primordio de la extremidad, las células indiferenciadas restantes están expuestas a menores concentraciones de ácido retinoico, ya que el crecimiento las ha llevado más lejos de la fuente de producción del mismo. Por tanto, las células mesenquimatosas restantes de las yemas de las extremidades desarrollan a continuación el segmento zeugopodial y por último, en la yema tardía del miembro, el segmento autopodial. Este equilibrio entre los efectos promotores de la diferenciación del ácido retinoico y los efectos de mantenimiento de la proliferación de los FGF es similar al que se produce en el extremo posterior del embrión temprano (v. figs. 6.5 y 6.9A).

Las células del mesénquima distal se caracterizan por su expresión de **Msx-1**, un marcador de células indiferenciadas, y cuando abandonan esta región dejan de expresarlo (fig. 10.14A). Algún factor del entorno del mesénquima distal estimula la expresión de Msx-1, puesto que si se trasplanta mesénquima que ya ha abandonado esta región (y, en consecuencia, ha dejado de producir Msx-1) de nuevo en la región distal, vuelve a expresar la molécula otra vez (fig. 10.14B).

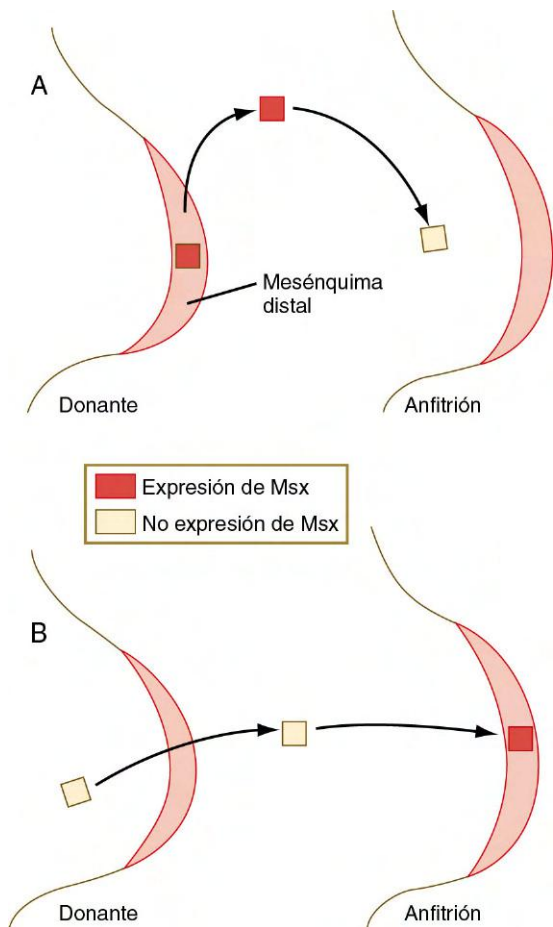


Fig. 10.14 Expresión de Msx-1 y mesénquima distal. **A**, Si el tejido que expresa Msx-1 en el mesénquima distal se trasplanta a regiones más proximales de la yema del miembro, enseguida deja de hacerlo. **B**, Si el mesénquima proximal que ya ha dejado de expresar Msx-1 se vuelve a trasplantar al mesénquima distal, expresará de nuevo la molécula.

Señales moleculares en el desarrollo de las extremidades

Como se ha discutido anteriormente, el desarrollo inicial de las extremidades se relaciona con el establecimiento en los miembros de campos de acción para el efecto del código combinatorio de los genes *Hox*, que a través de señales axiales, aún no identificadas, estimulan la expresión de Tbx-5 en el área del futuro miembro anterior y de Tbx-4 en el posterior. Del mismo modo, en el desarrollo tardío, Tbx-5 se expresa de forma exclusiva en los miembros anteriores, mientras que Tbx-4 lo hace sólo en las extremidades posteriores (fig. 10.15). Esta exclusividad en la expresión regional hizo pensar que estos dos genes determinaban la identidad de ambas extremidades, anterior y posterior. Investigaciones más recientes han determinado que no es así y continúa la búsqueda de factores que determinen la identidad de las extremidades. **Pitx-1**, que también se expresa en la extremidad posterior, puede desempeñar un papel más importante que Tbx-4 en la determinación de la identidad de la misma. Las principales funciones de Tbx-4 y de Tbx-5 parecen estar relacionadas con el inicio del desarrollo de la extremidad, de una manera específica.

Cuando la yema de extremidad toma forma, su desarrollo posterior depende en gran medida de las acciones de tres centros señalizadores, uno para cada eje cardinal del miembro. Como ya se ha comentado, el crecimiento a lo largo del eje proximodistal está, en su mayor parte, bajo el control de la cresta ectodérmica apical y de los FGF que ésta produce. FGF-8 se produce a lo largo de toda la longitud de la CEA y FGF-4 se produce sólo en su mitad posterior. FGF-4, en particular, es parte integrante de un circuito de retroalimentación entre el centro de crecimiento en la CEA y la ZAP.

El segundo centro de señalización importante, en este momento a lo largo del eje anteroposterior, es la ZAP y su molécula señalizadora es **shh** (fig. 10.16). Aunque shh es una molécula difusible, sus funciones se producen a través de sus efectos sobre BMP-2 y el inhibidor de BMP-2, **gremlin** (fig. 10.17). Gremlin tiene dos funciones principales. Primero, es antagonista de Gli-3, confinando su actividad en la porción anterior de la yema del miembro, mientras que está reprimida la expresión de los genes de la porción posterior del mismo. Como se ha mencionado antes, gremlin también inhibe la acción inhibitoria de BMP-4 sobre la CEA, promoviendo la actividad de FGF-4, que es necesario para el mantenimiento de la actividad de la ZAP.

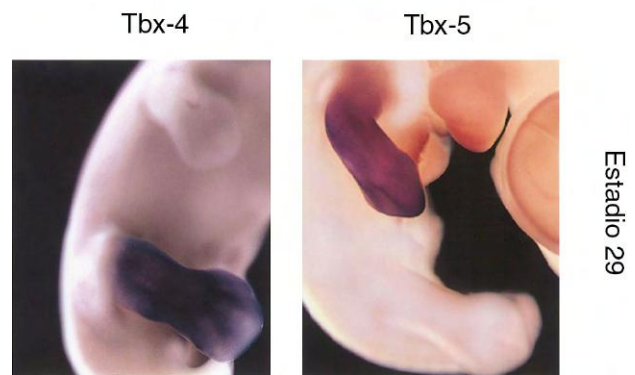


Fig. 10.15 Preparaciones de hibridación in situ de muestras enteras que contienen embriones de pollo en el estadio 29; en ellas se observa la expresión localizada de ARNm de Tbx-4 en la extremidad posterior y de Tbx-5 en la anterior. (Cortesía de H.-G. Simon, Northwestern University Medical School, Chicago.)

La organización del eje dorsoventral de la extremidad comienza cuando el ectodermo dorsal produce la molécula de señal **Wnt-7a**, que estimula al mesénquima subyacente de la yema del miembro para que exprese el factor de transcripción **Lmx-1b**, una

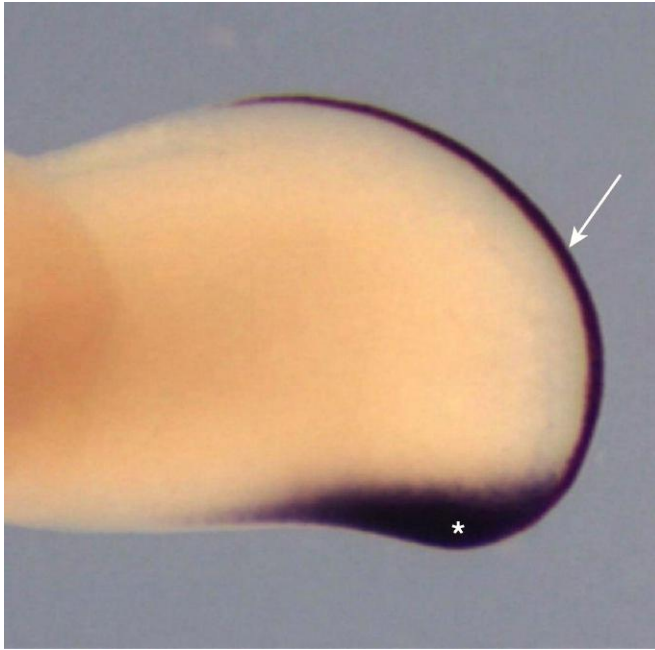


Fig. 10.16 Preparación de doble hibridación in situ que contiene una muestra entera de la yema tardía de la extremidad de un embrión de pollo; se observa la expresión del factor de crecimiento fibroblástico 8 en la cresta ectodérmica apical (*flecha*) y Sonic hedgehog (*asterisco*) en la zona de actividad polarizante, que se ha desplazado distalmente a medida que se ha producido el crecimiento del miembro. (Cortesía de E. McGlinn y C. Tabin, Boston.)

molécula que confiere carácter dorsal al mesodermo situado bajo el ectodermo dorsal. El ectodermo ventral produce **En-1**, que inhibe la formación de **Wnt-7a** y en consecuencia la de **Lmx-1b**, en lo que llegará a ser el mesodermo ventral de la extremidad, posiblemente a través de un patrón por defecto (v. *fig. 10.17A*). La CEA señala el borde entre los ectodermos dorsal y ventral de la yema del miembro, y dicho borde se caracteriza por ser el límite entre la expresión de otro factor de señal, **radical fringe**, secretado por el ectodermo dorsal, y la de **En-1**, producido por el ectodermo ventral. La subsiguiente diseminación ventral de la expresión de radical fringe se produce bajo el control de **En-1**.

Los tres centros axiales de transmisión de señales (*tabla 10.1*) interactúan en la yema inicial del miembro. La presencia de **Wnt-7a** procedente del ectodermo dorsal posee un efecto estimulante sobre la ZAP (v. *fig. 10.17B*), mientras que **shh**, originado en esta última región, es necesario para la producción de **FGF** por parte de la CEA, que a su vez ejerce una retroalimentación positiva añadida sobre la propia ZAP.

Tabla 10.1 Control axial en el desarrollo de los miembros

Eje	Centro transmisor de señales	Señal molecular
Proximodistal	Cresta ectodérmica apical	FGF-2, FGF-4, FGF-8
Anteroposterior	Zona de actividad polarizante	Sonic hedgehog
Dorsoventral	Ectodermo dorsal	Wnt-7a (dorsal)
	Ectodermo ventral	En-1 (ventral)

FGF, factor de crecimiento fibroblástico.

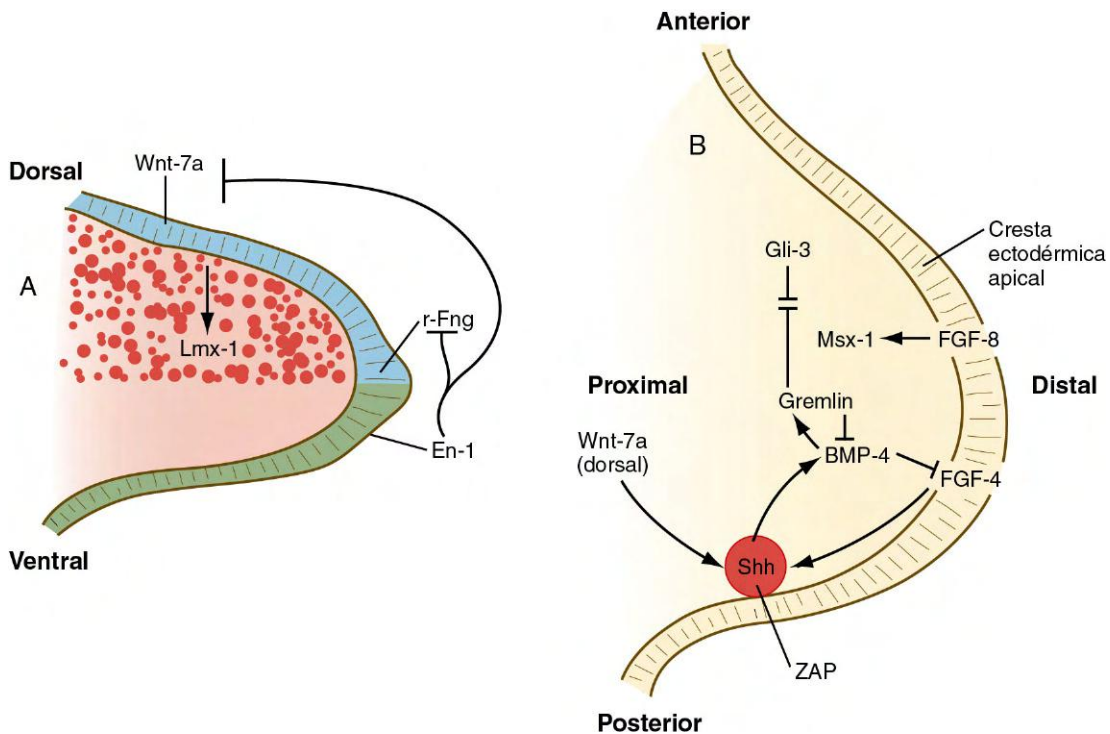


Fig. 10.17 Representaciones esquemáticas del control molecular sobre el desarrollo del miembro. **A**, Control molecular del eje dorsoventral. **En-1** inhibe tanto a **Wnt-7a** como a **r-Fng**. **B**, Control molecular a lo largo de los ejes anteroposterior y proximodistal. **BMP-2**, proteína morfogénica ósea 2; **En-1**, **Engrailed-1**; **FGF**, factor de crecimiento fibroblástico; **r-Fng**, radical fringe; **Shh**, Sonic hedgehog; **ZAP**, zona de actividad polarizante.

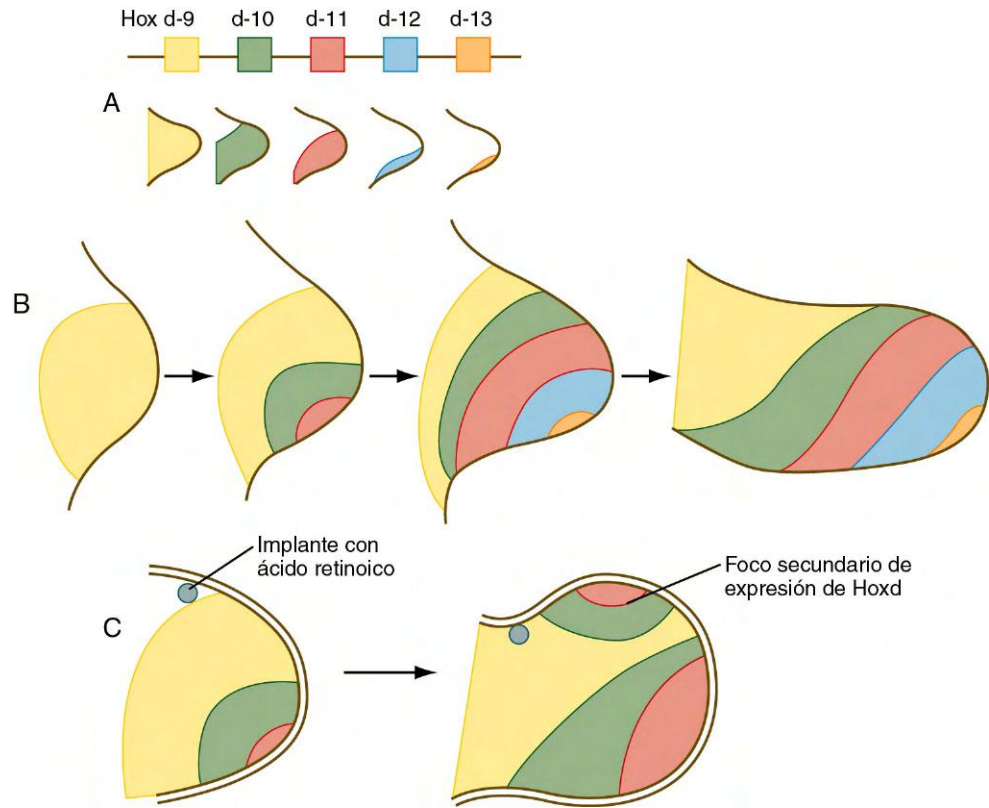


Fig. 10.18 Expresión del gen *Hoxd* en la yema de un miembro de pollo.

A, Mapa de esta familia génica y distribución de sus distintos productos. **B**, Desarrollo del patrón agregado para la expresión del gen *Hoxd* a lo largo del tiempo en la yema normal del miembro. **C**, Desarrollo de un foco secundario de expresión del gen *Hoxd* en el área de formación de un miembro supernumerario causado por un implante de ácido retinoico. (Basada en Tabin *et al.*: *Development* 116:289-296, 1992.)

De manera simultánea a la constitución de la ZAP, una secuencia ordenada de genes que contienen homeosecuencias, desde *Hoxd9* hasta *Hoxd13* (fig. 10.18), así como ciertos genes *Hoxa*, se manifiestan en la yema inicial del miembro. Esta secuencia representa una segunda oleada de expresión del gen *Hox* después de verse involucrado en el inicio del desarrollo de la extremidad. Shh estimula la expresión de los genes *Hox* en el miembro y Gli-3 está relacionado con el confinamiento de la expresión de los genes *Hox* a la porción más posterior de la yema del mismo. Los genes *Hox* se relacionan con el establecimiento del patrón del eje proximodistal en el miembro (fig. 10.19). Los estudios con ratones y el análisis de ciertos mutantes humanos han demostrado que algunos defectos en las regiones de los miembros se deben a la ausencia de expresión de parálogos específicos de los genes *Hox*. Por ejemplo, las mutaciones de *Hoxa13* y *Hoxd13* provocan defectos característicos con reducción en los dedos debido a un acortamiento de las falanges (fig. 10.20).

Una cuestión interesante, pero poco estudiada, en el desarrollo de muchas estructuras es conocer las causas del cese del mismo. En el caso de la extremidad, la respuesta puede estar en la relación entre las células de la ZAP productoras de shh y la expresión de gremlin, que depende de la exposición a shh. Durante el desarrollo del miembro, alrededor de la ZAP se forma una zona de células que produce shh, pero no crece en longitud (fig. 10.21). Estas células no son capaces de producir gremlin. A medida que estas células se acumulan, aumenta la distancia entre las células de la ZAP productoras de shh y las células que expresan gremlin, hasta el punto de que no les llega suficiente estímulo para su producción. Cuando esto ocurre, en la CEA cesa la producción de FGF-4, que se mantenía gracias a la presencia de gremlin, y todo el sistema de retroalimentación entre la CEA y la ZAP se viene abajo; como consecuencia cesa el desarrollo de la extremidad. Si quirúrgicamente se introduce una cuña de células productoras de shh en el extremo de la yema

madura de una extremidad, las células mesodérmicas localizadas más anteriormente vuelven a estar expuestas a concentraciones suficientes de shh y de nuevo pueden producir gremlin. Esto reconstituye el mecanismo regulativo entre la CEA y la ZAP y se continúa desarrollando la extremidad más allá del punto en que hubiera cesado usualmente. El resultado es la aparición de mayor número de segmentos falángicos en los dedos.

Muerte celular y desarrollo de los dedos

Aunque pueda parecer paradójico, la **muerte celular** programada genéticamente (**apoptosis**) es relevante en el desarrollo de muchas estructuras del organismo. En el miembro anterior se manifiesta de manera singular en el borde anterior, en la futura región axilar, entre el radio y la ulna y en los espacios interdigitales (fig. 10.22). Los experimentos con embriones de ave demuestran que, hasta un determinado estadio, las células mesodérmicas predestinadas a morir pueden salvarse si se trasplantan a zonas en las que no suele producirse muerte celular. Sin embargo, después de cierto momento se pone en marcha el «reloj de la muerte» (un ejemplo de determinación), y ya no es posible rescatarlas.

A medida que se desarrolla el miembro se evidencian cambios en la CEA. En lugar de mantener su continuidad alrededor de todo el vértice, la cresta comienza a fragmentarse y deja segmentos intactos de epitelio engrosado de la misma, que cubren los rayos digitales emergentes (modelos cartilaginosos para los huesos de los dedos). Entre los dedos la cresta retrocede (v. fig. 10.22A). A medida que los primordios digitales continúan creciendo hacia fuera, la muerte celular esculpe los espacios interdigitales (v. fig. 10.22C). BMP-2, BMP-4, BMP-7 y los factores de transcripción *Msx-1* y *Msx-2* sufren una intensa expresión en los espacios interdigitales. El mecanismo exacto de la muerte celular interdigital es poco conocido, pero las BMP, en especial BMP-4, que actúa bajo la mediación de *Msx-2*, son los principales

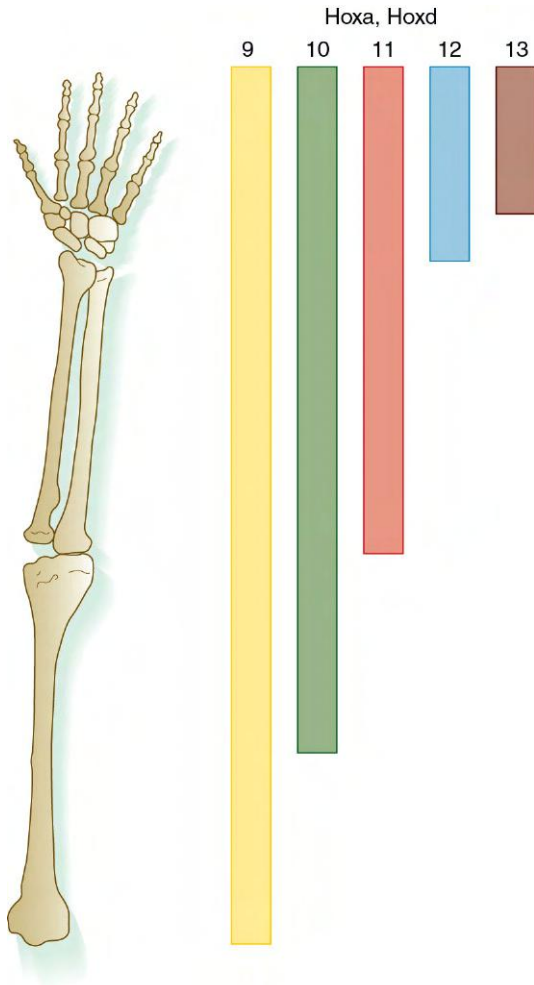


Fig. 10.19 Niveles de expresión del gen *Hox* en relación a los componentes esqueléticos del miembro. Los datos moleculares del ratón están superpuestos al esqueleto del miembro humano.

desencadenantes de la misma. Los FGF producidos por la CEA parecen desempeñar un doble papel en la muerte celular interdigital. Aunque FGF-2 antagoniza el efecto inductor de muerte de las BMP, los FGF promueven la producción de *Msx-2*, que colabora con las BMP en la inducción de la muerte celular interdigital.

Si no culmina este proceso se forma una membrana de tejido blando que conecta los dedos a ambos lados. Ésta es la base que explica el desarrollo de las patas palmeadas en los patos y de la malformación llamada **sindactilia** (fig. 10.23A) en el ser humano. No existe BMP en el mesodermo interdigital de los miembros posteriores del pato en desarrollo, aunque sí se encuentra en otras regiones con muerte celular en las extremidades de este animal.

El desarrollo de los dedos, sin embargo, no sólo depende del modelado de los espacios interdigitales por la muerte celular. Mucho antes de que este proceso se haga evidente, en dichos espacios tienen lugar otros fenómenos que especifican la naturaleza de cada dedo. El futuro dedo se identifica al principio como una condensación longitudinal de mesénquima, que empieza pronto a adquirir una matriz precartilaginosa. A continuación, el rayo digital inicial sufre una segmentación (v. fig. 10.26) para formar los segmentos falángicos específicos. Cada dedo desarrollará su propia identidad, determinada por el número de falanges, su forma y su tamaño particulares. El conocimiento de las bases para el desarrollo de la forma de los dedos no ha hecho nada más que comenzar.

El mecanismo del crecimiento en longitud de cada dedo continúa siendo un misterio, aunque nuevas investigaciones pueden comenzar a clarificar algunos aspectos de este proceso. En la actualidad parece claro que la identidad individual de cada dedo no se fija hasta períodos relativamente tardíos en el desarrollo de la extremidad. El principal elemento relacionado con los mecanismos de especificación de la mayoría de los dedos es *shh*. La excepción a esta regla es el primer dedo (pulgares), que se forma incluso en mutantes *shh*^{-/-}. La identidad de los dedos restantes se determina por la concentración y la duración de la exposición de *shh* en estas células. El segundo dedo se forma a partir de

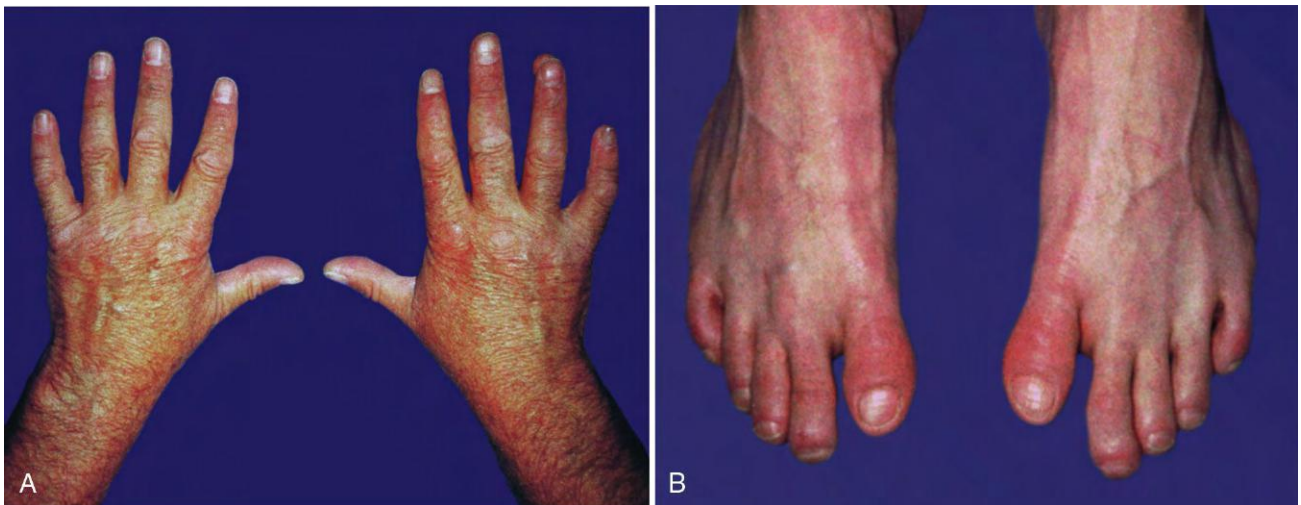

Fig. 10.20 Manos y pies de una persona con una mutación del gen *Hoxa13*. Tanto los pulgares como los dedos gordos del pie tienen una situación más proximal de lo normal. Además, algunas falanges están acortadas y las uñas son hipoplásicas. (Cortesía de J.W. Innis, Ann Arbor, Mich.)

Fig. 10.21 A-C, En el desarrollo normal de la extremidad se incrementa el espacio entre las células posteriores productoras de Sonic hedgehog (shh) y las células anteriores productoras de gremlin, resultando una reducción del factor de crecimiento fibroblástico 4 (FGF-4) por el ectodermo apical y en última instancia el cese del crecimiento de la extremidad. **D,** Si se introduce una cuña de células formadoras de shh en la porción media del extremo de una extremidad más avanzada en el desarrollo, las células más anteriores comienzan a producir gremlin y la extremidad vuelve a crecer de nuevo. CEA, cresta ectodérmica apical; ZAP, zona de actividad polarizante.

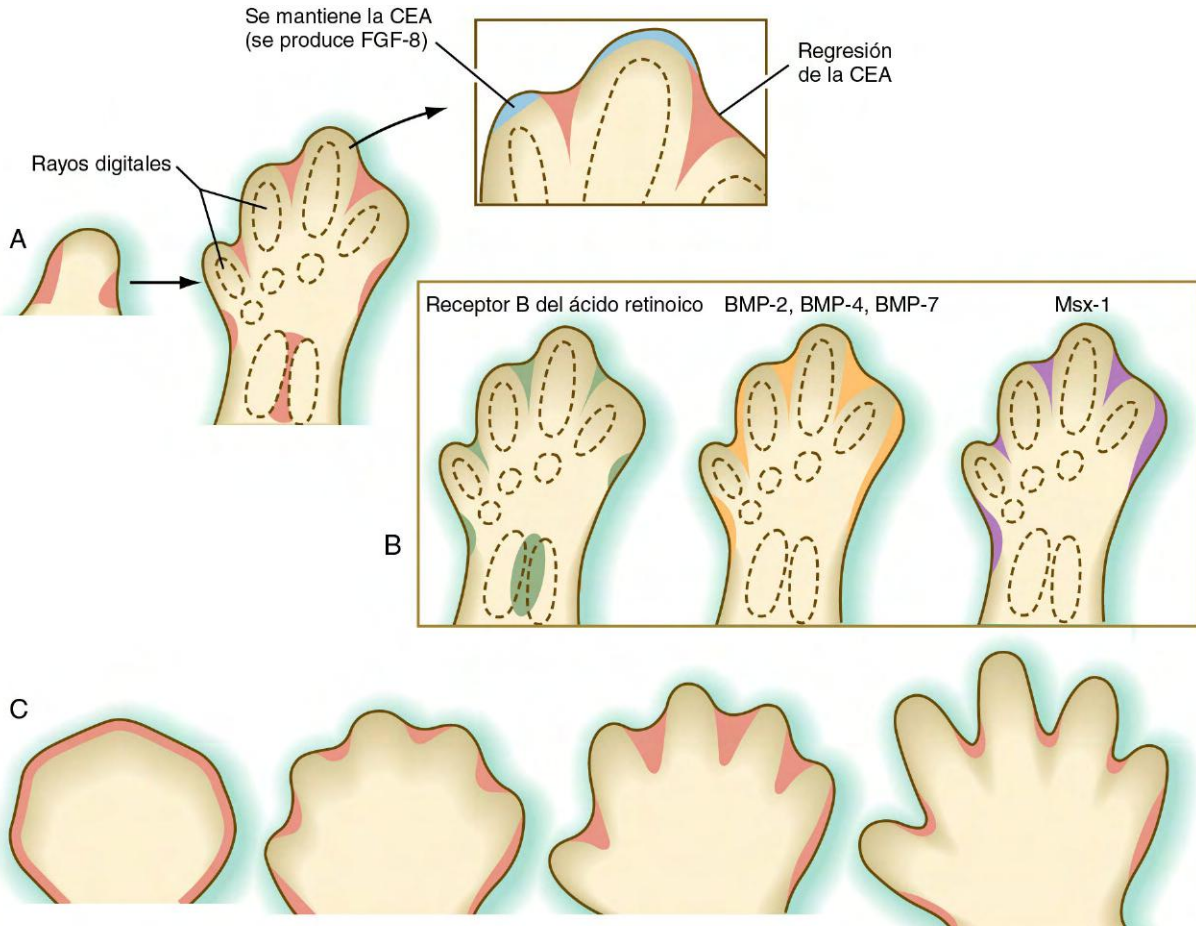
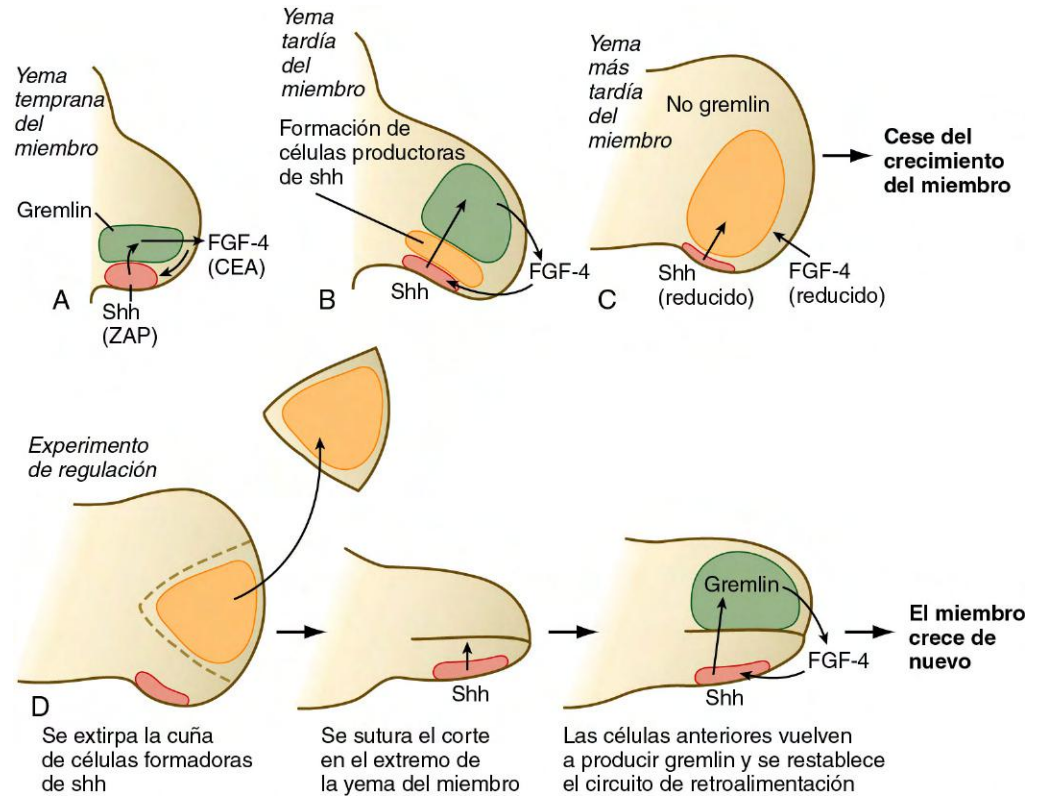


Fig. 10.22 Muerte celular en el desarrollo de la mano y de los dedos. **A,** Muerte celular en la yema de un miembro de pollo. **B,** Expresión génica en zonas de muerte celular en el embrión de pollo. **C,** Muerte celular en la mano humana en desarrollo. BMP, proteína morfogénica ósea; CEA, cresta ectodérmica apical; FGF-8, factor de crecimiento fibroblástico 8.

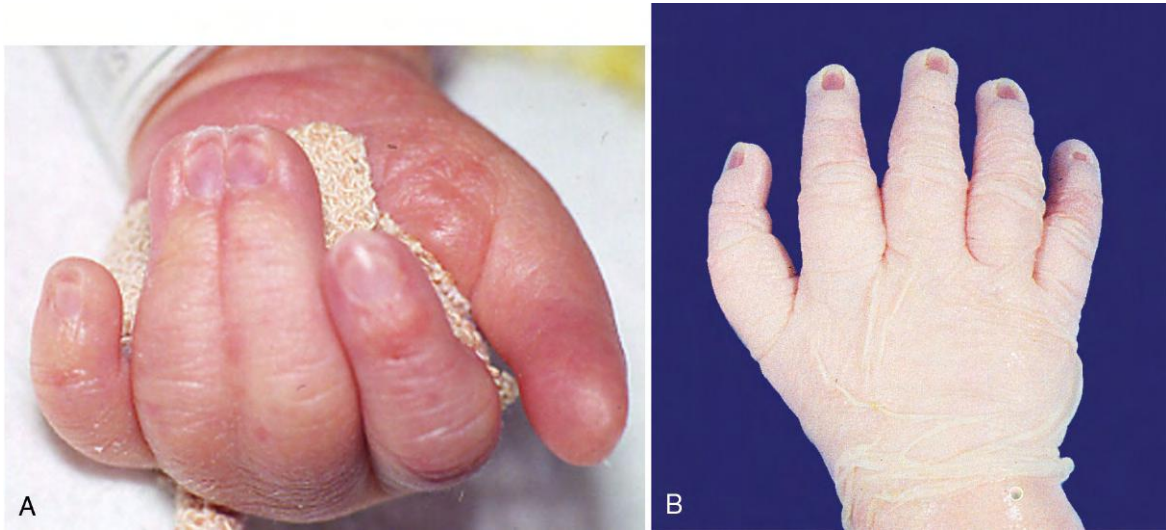


Fig. 10.23 A, Sindactilia en el ser humano. B, Pulgar trifalángico en un feto humano. (A, De Robert J. Gorlin Collection, Division of Oral and Maxillofacial Pathology, University of Minnesota Dental School, cortesía del Dr. Ioannis Koutlas; B, cortesía de M. Barr, Ann Arbor, Mich.)

células que han sido expuestas a shh, aunque estas células no han producido dicho factor de señalización. Los dedos tercero al quinto surgen de células que han producido shh. El tercer dedo es en realidad un híbrido, cuya mitad anterior consta de células expuestas a shh, pero que no lo han producido, mientras que su mitad posterior se compone de células productoras de shh y cuya exposición ha sido menor en el tiempo. Para la formación del cuarto y quinto dedo es necesaria una gran concentración de shh y un largo período de exposición al mismo. El crecimiento de cada primordio digital se mantiene por la producción de FGF-8 desde las células remanentes de la CEA situadas por encima del extremo del primordio digital, mientras que en el mesénquima interdigital se produce muerte celular mediada por las BMP.

Todos los dedos humanos contienen tres segmentos falángeos, excepto los primeros (el pulgar y el dedo gordo del pie), que sólo tienen dos. En raras ocasiones nace un niño con un pulgar trifalángico (v. fig. 10.23B). Todavía no se sabe por qué los dedos tienen un número distinto de falanges.

Desarrollo de los tejidos de las extremidades

Los fenómenos morfológicos descritos tienen lugar básicamente durante los primeros estadios del desarrollo de la extremidad, cuando la yema del miembro está constituida por una masa de células mesodérmicas de apariencia homogénea cubierta por ectodermo. La diferenciación e histogénesis de los componentes tisulares específicos del miembro son procesos más tardíos que se desarrollan sobre los esbozos morfogénicos ya establecidos.

Esqueleto

El esqueleto es el primero de los tejidos fundamentales del miembro en mostrar signos evidentes de diferenciación. Su morfología global, sea normal o anormal, refleja con fidelidad los principales fenómenos de modelado que configuran la extremidad como un todo. La formación del esqueleto puede observarse por primera vez como una condensación de células mesenquimatosas en el núcleo central situado en la parte proximal de la yema del miembro. Incluso antes de producirse la condensación, estas células están predestinadas a producir cartílago, y si se trasplantan a otros sitios o a un cultivo se diferencian sólo en esta estructura. Otras células mesenquimatosas que en

condiciones normales generarían tejido conjuntivo, retienen la capacidad de transformarse en cartílago si se trasplantan a la región central de la yema del miembro.

El ectodermo de dicha yema ejerce un efecto inhibitorio sobre la diferenciación del cartílago, por lo que no se forma tejido de este tipo en la región situada justo por debajo de él. Las células mesenquimatosas de la cara dorsal de la yema del miembro tienen bloqueada su diferenciación en cartílago por la acción de Wnt-7a, producido por el ectodermo.

Las células condensadas que forman los agregados precartilaginosos expresan tanto BMP-2 como BMP-4. A medida que continúa el desarrollo esquelético, su expresión se va restringiendo a aquellas células que se transformarán en pericondrio o periostio alrededor de los huesos. La transcripción de BMP-3 se observa por primera vez en el cartílago más que en el precartilago, aunque este factor de crecimiento alcanzará también el pericondrio en última instancia. La translocación en la expresión de estas moléculas de BMP hacia el pericondrio refleja la continuidad de su papel durante las primeras fases de diferenciación de los tejidos esqueléticos.

Por el contrario, BMP-6 se expresa sólo en las zonas de cartílago en maduración (hipertrofico) de los huesos de las extremidades. **Indian hedgehog**, una molécula relacionada con shh, también se expresa en las mismas regiones de cartílago hipertrofico (que además están marcadas por la presencia de colágeno de tipo X), y puede ser esta molécula señalizadora la que induzca la expresión de BMP-6.

La diferenciación del esqueleto cartilaginoso tiene lugar en una secuencia proximodistal y, en los mamíferos, llega antes a las estructuras postaxiales de los segmentos distales del miembro que a las preaxiales. Por ejemplo, la secuencia de formación de los dedos va desde el quinto hasta el primero (fig. 10.24). El esqueleto postaxial de la extremidad superior está constituido por el húmero, la ulna, los dedos del segundo al quinto y sus elementos carpianos y metacarpianos correspondientes. La porción preaxial de la yema del miembro se reduce progresivamente durante el crecimiento de la extremidad y contribuye sólo a la formación del radio y, posiblemente, del primer rayo digital. Ciertos defectos de los miembros, llamados en ocasiones **hemimelias**, se caracterizan por deficiencias de los componentes preaxial o postaxial (fig. 10.25).

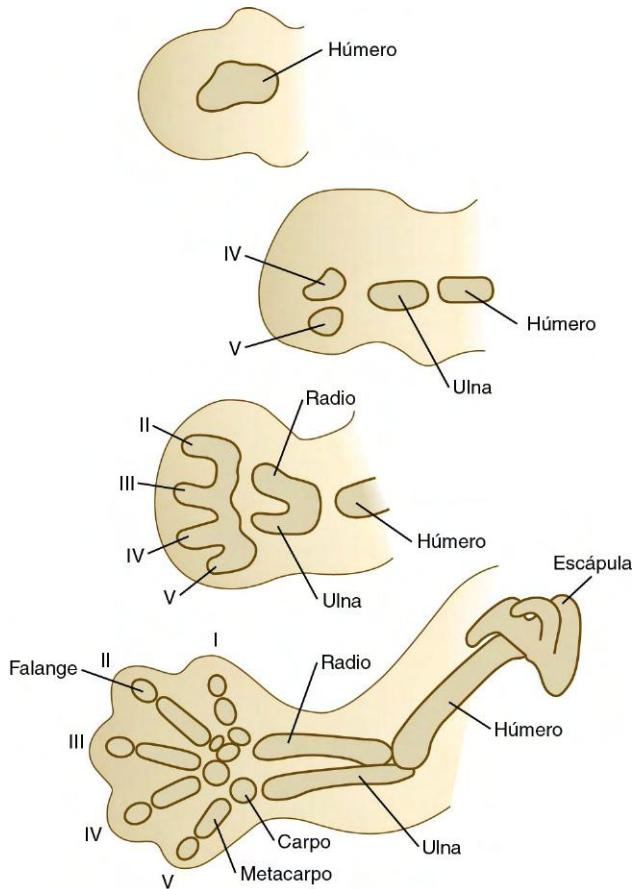


Fig. 10.24 Formación del esqueleto en el miembro anterior de un mamífero.

El desarrollo de las cinturas de los miembros no ha sido investigado por completo, pero trabajos experimentales en el pollo han mostrado que la lámina de la escápula deriva de células del dermomiótomo, mientras que el resto del hueso lo hace del mesodermo de la placa lateral. Los tres huesos de la pelvis surgen del mesodermo de la placa lateral, sin ninguna contribución conocida de los somitos. Cada uno de los huesos pélvicos, de mismo modo que ocurre con los dos componentes en el desarrollo de la escápula, tiene una firma molecular diferente. Por el momento, es poco conocido cómo se modelan los huesos apendiculares para conectarse con sus respectivas cinturas, pero los estudios en mutantes sugieren que los factores **Pbx-1** y **Pbx-2** desempeñan un papel importante en este proceso.

Una característica específica de la diferenciación del esqueleto en los miembros es la formación de las articulaciones. Ésta se produce por la división transversal de columnas precartilaginosas, más que por la aposición de dos elementos esqueléticos separados. La formación de la articulación queda patente por vez primera cuando unas bandas transversales de células muy condensadas cruzan una columna precartilaginosa (**fig. 10.26**). La constitución de la zona de densidad celular es inducida por **Wnt-14**, que estimula la producción de **factor de crecimiento y diferenciación 5**, un miembro de la familia de las BMP, en la región de la futura articulación. La actividad de la BMP, muy implicada en la formación del cartílago, debe excluirse de la región de la articulación en desarrollo. **Noggin**, un antagonista suyo, tiene una función significativa en la configuración de las articulaciones, puesto que en su ausencia la BMP se expresa en toda la región donde debería aparecer la articulación y los

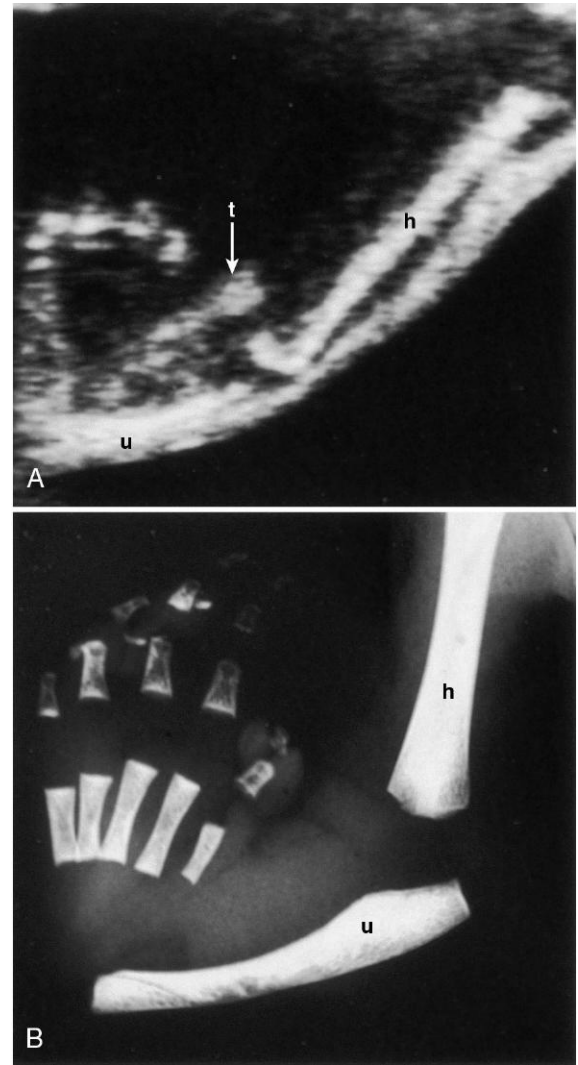


Fig. 10.25 Hemimelia radial (ausencia del radio) en un feto de 27 semanas. **A**, Ecografía que muestra un pulgar (t, flecha), pero sin radio. **B**, La radiografía posnatal confirma la ausencia del radio. h, húmero; u, ulna. (De Nyberg D y cols.: *Diagnostic ultrasound of fetal anomalies*, St. Louis, 1990, Mosby.)

rayos digitales se convierten en columnas sólidas y rígidas de cartílago. Los papeles de **noggin** y **BMP** son muy similares a los observados en la formación de las suturas de los huesos del cráneo (v. **pág. 177**).

A la condensación le sucede la muerte celular en la región de las articulaciones interfalángicas y la secreción de **ácido hialurónico** y los cambios en la matriz por toda la región de la futura articulación. Es entonces cuando los elementos esqueléticos que quedan a ambos lados de ella forman el cartílago articular, y entre ellos surge un espacio lleno de líquido. Otras condensaciones de células mesenquimatosas dan lugar a la cápsula articular, los ligamentos y los tendones. Durante el proceso subsiguiente se necesita actividad muscular para mantener la integridad de la articulación, aunque la formación de la misma al principio haya sido independiente por completo de esta actividad. Una familia mutante bien conocida, llamada **braquipedismo**, consiste en un acortamiento de la extremidad y la falta de desarrollo de ciertas articulaciones, en especial de las articulaciones interfalángicas. Hay cinco grupos principales de braquidactilias, cada uno de los cuales está formado por varios subtipos.

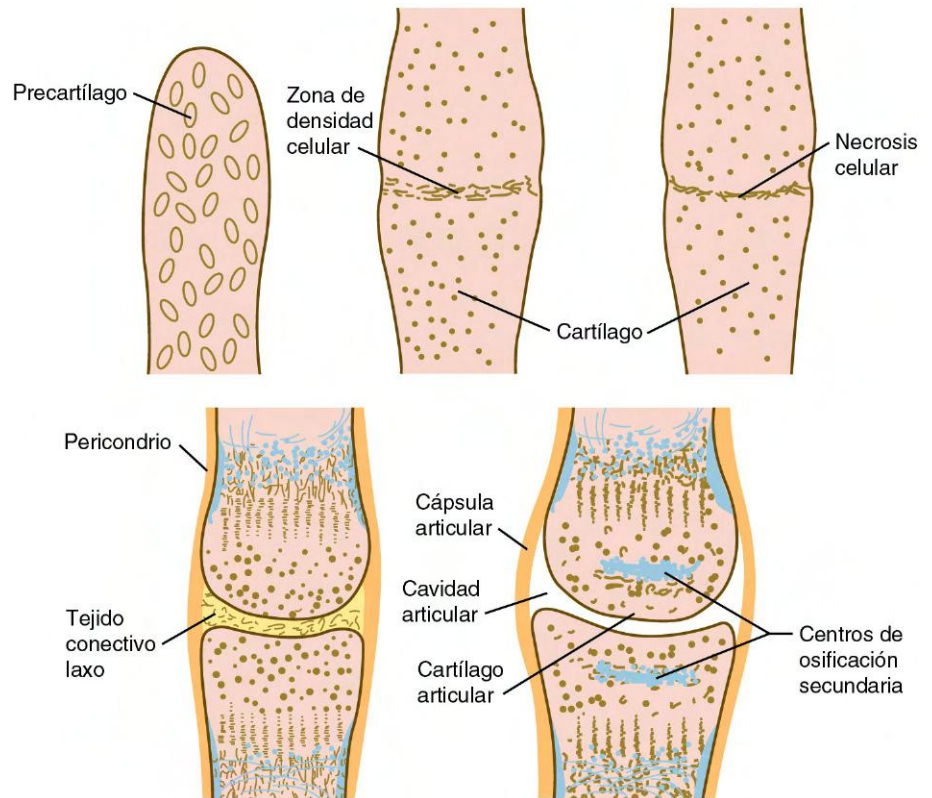


Fig. 10.26 Secuencia de formación de las articulaciones en los miembros.

Musculatura

La musculatura de la extremidad deriva de células miógenas que migran hacia la yema inicial del miembro desde la parte ventral del dermatotomo del somito. Cada somito correspondiente a la región de la extremidad aporta de 30 a 100 células precursoras migratorias a la futura musculatura de la misma. Estas células dejan el somito y migran hacia el miembro gracias al estímulo del **factor scatter (factor de crecimiento hepatocitario)**, producido por las células proximales en el área de formación del miembro. Antes de migrar, las células premusculares del somito expresan **c-met**, receptor específico del factor scatter. Las células premiógenas, indistinguibles por su morfología de otras células mesenquimatosas, pero que expresan Pax-3, se diseminan por la yema del miembro. En la mutación *splotch*, caracterizada por la falta de expresión de Pax-3, las células musculares no pueblan dicha yema. Las células premusculares migratorias también expresan la molécula de adhesión celular **N-cadherina**, relevante para su correcta distribución por el mesénquima de la yema del miembro. Estas células siguen el ritmo del alargamiento de la yema, aunque en el mesénquima distal no se observan células que expresen moléculas características del músculo (p. ej., MyoD). Algunos estudios experimentales sugieren que las células premiógenas no están presentes en el mesénquima distal. La razón puede ser la alta concentración de BMP en el mesénquima distal, que bloquea la proliferación de los mioblastos y puede terminar causando la muerte de estas células. En el momento actual, se piensa que la diferenciación en músculo de las células premusculares de la extremidad requiere señales desde el ectodermo, principalmente Wnt-6. Si se retira el ectodermo de la yema de la extremidad se diferencian el cartilago y el tejido conjuntivo, pero no el músculo.

Poco después de que se configuren las condensaciones de los elementos esqueléticos, las células miógenas comienzan por sí

solas a agruparse en dos masas musculares comunes: una es la precursora de los músculos flexores y la otra dará lugar a los extensores. El factor de transcripción **Tcf-4** se expresa en todo el tejido conjuntivo asociado con las masas musculares. Éste es el tejido conjuntivo que determina la morfología individual de los músculos a medida que éstos toman forma.

La siguiente etapa en la formación muscular es la división de las **masas musculares comunes** en precursores anatómicamente reconocibles de los músculos definitivos del miembro. Se sabe poco de los mecanismos que dirigen este proceso, aunque evidencias recientes sugieren que el patrón de distribución de los vasos sanguíneos define los futuros lugares de compartimentalización a través de la secreción del **factor de crecimiento relacionado con la placa** y esta acción en la formación del tejido conjuntivo forma las vainas que envuelven a los músculos. La fusión de los mioblastos, que da lugar a los primeros miotubos, comienza durante estos estadios iniciales del desarrollo muscular.

Numerosas pruebas sugieren que las células precursoras miógenas no poseen una información intrínseca que guíe su morfogénesis. En lugar de eso están dirigidas por las del tejido conjuntivo, que son las portadoras y efectoras de los datos morfogénicos necesarios para formar los músculos correctos desde el punto de vista anatómico. Cuando en un experimento se extirpan los somitos que suelen asociarse a la yema de un miembro y se sustituyen por otros procedentes de cualquier localización a lo largo del eje corporal, las células miógenas tienen un comportamiento neutro a nivel morfogénico. La morfogénesis muscular suele ser normal incluso aunque los precursores de las fibras correspondientes deriven de fuentes anómalas.

Una función tardía de los factores de transcripción T-box, **Tbx-5** y **Tbx-4**, que desempeñan una función importante en el inicio del desarrollo de los miembros anteriores y posteriores,

respectivamente (v. pág. 193), es la regulación de los patrones musculares. La mutación de estos genes tiene como resultado la presencia de patrones musculares anómalos en los miembros.

Según de qué músculo se trate, los procesos de migración, fusión o desplazamiento de los primordios musculares pueden participar en la génesis de su forma final. En algún caso, la muerte celular programada genéticamente, es decir, la apoptosis, es responsable de la desaparición de toda una capa muscular (los **músculos contraentes o aductores breves de los dedos**) en el lado flexor de la mano humana. Las células miógenas se diferencian en el estadio de miotubo; entonces acumulan glucógeno y enseguida degeneran. La capa de los músculos contraentes se mantiene en la mayoría de los grandes simios. No se conoce la razón por la que degenera en la mano humana en una etapa tan tardía de su diferenciación.

Aunque los músculos de las extremidades adoptan su forma definitiva en etapas muy iniciales del embrión, deben experimentar un crecimiento considerable tanto en longitud como en grosor para seguir el ritmo global del embrión. Este crecimiento se acompaña de la división de las células satélite (v. pág. 183) y la fusión de su progenie con las fibras musculares. Los núcleos incorporados de las células satélite potenciarán la capacidad de la fibra muscular para producir proteínas estructurales y contráctiles, que aumentarán el grosor de cada una de ellas. Además de esta detección nuclear añadida a las fibras musculares, se produce un alargamiento de las mismas mediante la adición de más sarcómeros, por lo general a nivel de sus extremos. La formación de nuevas fibras musculares cesa específicamente en el momento del nacimiento o poco tiempo después. Aunque los músculos son capaces de contraerse durante el período fetal inicial, sus propiedades fisiológicas continúan madurando después del parto.

Tendones

Para funcionar correctamente los músculos deben conectar con los huesos a través de la formación de **tendones**. Un tendón es una banda de tejido conjuntivo fibroso denso que está unido al músculo a través de la **unión miotendinosa** y al hueso a través de la **entesis**, una estructura compleja con cuatro zonas que forman un gradiente de colágeno tipo I a fibrocartilago y cartilago y, finalmente, una consolidación ósea en su unión con el hueso.

Los experimentos iniciales han mostrado que cuando se eliminan los somitos adyacentes a las regiones donde se forman los miembros, las extremidades se desarrollan sin músculos, pero aparecen tendones rudimentarios que degeneran con posterioridad. Estos experimentos muestran que las fibras musculares surgen del mesodermo somítico, mientras que los tendones se originan del mesodermo de la placa lateral. Investigaciones adicionales han mostrado que no todos los tendones son iguales. Los tendones de las extremidades, de las estructuras axiales y de la cabeza requieren diferentes condiciones para su formación.

En general, hay tres fases envueltas en la formación del tendón: 1) inducción por los FGF, 2) organización temprana a través del **factor de crecimiento transformante β** y 3) consolidación y diferenciación, que requiere la expresión de **scleraxis (Scx)**. Los tendones de la porción proximal de la extremidad proceden del mesodermo de la misma, situado por debajo del ectodermo lateral, que ha sido inducido por FGF procedentes de dicho ectodermo. El músculo no es necesario para la formación temprana del tendón, pero se necesitan sus interacciones para la diferenciación tardía. Los largos tendones que alcanzan los dedos son más independientes de las influencias musculares que los tendones proximales. Los tendones de la cabeza surgen del mesénquima de la cresta neural craneal, pero al igual que los tendones de los

músculos, son independientes de los músculos en los estadios iniciales de su formación. Por el contrario, los tendones de los músculos axiales proceden del **sindetomo** de los somitos y para su formación requieren de la influencia inductiva del miotomo.

A medida que el tendón en diferenciación se aproxima al hueso en desarrollo, Scx estimula la producción de **BMP-4** en las células del tendón, que a su vez estimula el crecimiento óseo o cresta ósea donde se inserta el tendón. Las bases moleculares de la formación de la unión miotendinosa permanecen oscuras. Una vez que el músculo comienza a funcionar y ejerce una fuerza mecánica a través de sus contracciones, se produce la diferenciación final del cuerpo del tendón y de la entesis.

Inervación

Los axones motores que se originan en la médula espinal entran en la yema del miembro en un estadio precoz del desarrollo (durante la quinta semana) y comienzan a crecer en las masas musculares dorsal y ventral, antes de que estas masas se hayan dividido en los primordios de los diferentes músculos (fig. 10.27). Los estudios con trazadores han demostrado un alto grado de orden en la proyección de las motoneuronas hacia la extremidad. Las neuronas situadas en una zona medial de la médula espinal envían sus axones a la masa muscular ventral, mientras que aquéllas con una posición más lateral inervan la masa muscular dorsal. De manera similar, existe una correlación entre la posición craneocaudal de las neuronas en la médula y el patrón de inervación anteroposterior de los músculos del miembro dentro de las masas musculares comunes. Por ejemplo, las neuronas más rostrales inervan los primordios musculares más anteriores.

Son señales locales presentes en la base de la yema del miembro las que dirigen las vías de entrada de las fibras nerviosas en su interior. Si se da la vuelta en dirección craneocaudal a un segmento de la médula espinal a la altura del área de crecimiento de la yema, las motoneuronas cambian su trayecto de progresión y penetran en la yema del miembro según sus posiciones normales (fig. 10.28). En cambio, si se invierten segmentos más amplios de médula espinal y las neuronas se encuentran a distancias considerables de la yema del miembro, los axones no encuentran el camino hacia sus lugares normales en ella. Los propios músculos no parecen proporcionar señales específicas para atraer a los axones en desarrollo, ya que, si se impide la formación de los primordios musculares, los patrones principales de inervación del miembro siguen siendo normales.

Los axones sensitivos entran en la yema del miembro después que los axones motores. De forma parecida, los precursores celulares de las células de Schwann en la cresta neural siguen poco después el crecimiento de los axones motores en la yema del miembro. Las células de la cresta neural rodean tanto a las fibras nerviosas sensitivas como a las motoras para formar las envolturas de los nervios en las extremidades. Para la época en que los dedos se han formado en los miembros en desarrollo, los elementos básicos del patrón general de inervación en el miembro adulto ya están establecidos.

Vascularización

La vascularización inicial de la yema del miembro deriva de células endoteliales que proceden de varias ramas segmentarias de la aorta y de las venas cardinales y, en cierta medida, de **angioblastos** (precursores de las células endoteliales) procedentes de los somitos o endógenos en el mesodermo de la yema. Al principio, la vascularización de la extremidad consiste en una red fina de capilares, pero pronto algunos vasos crecen de manera preferente,

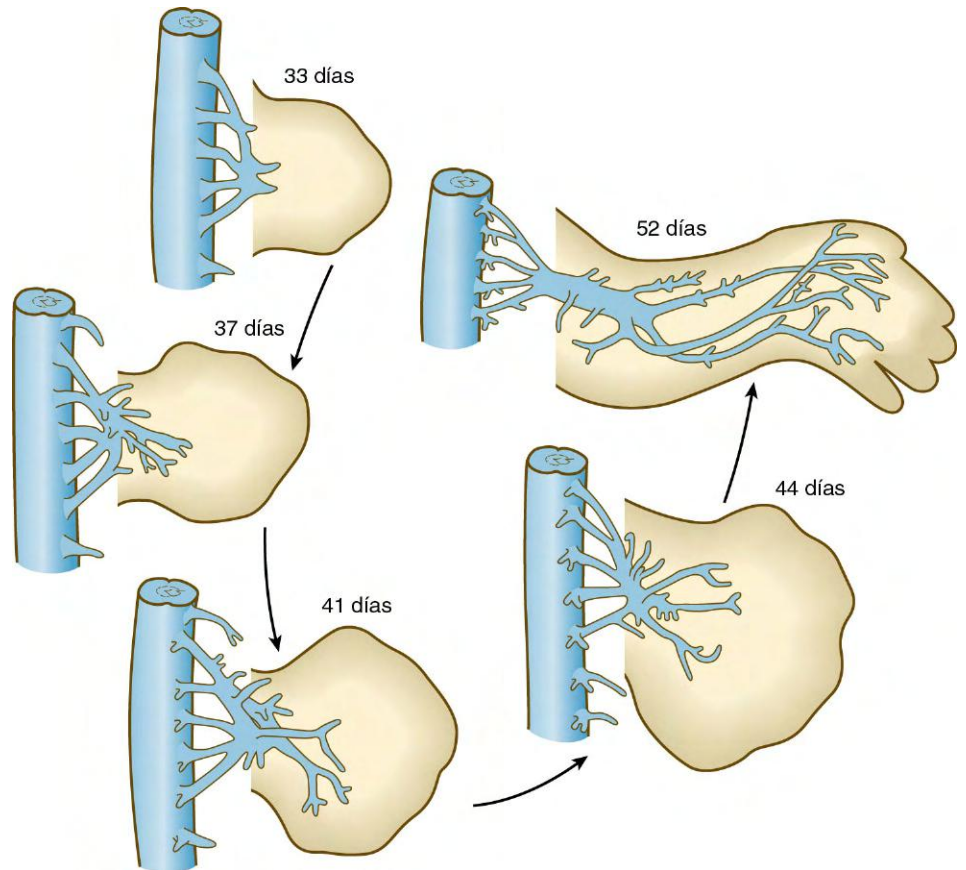


Fig. 10.27 Desarrollo del patrón nervioso en la extremidad superior del ser humano. (Basada en Shinohara H y cols.: Acta Anat 138:265-269, 1990.)

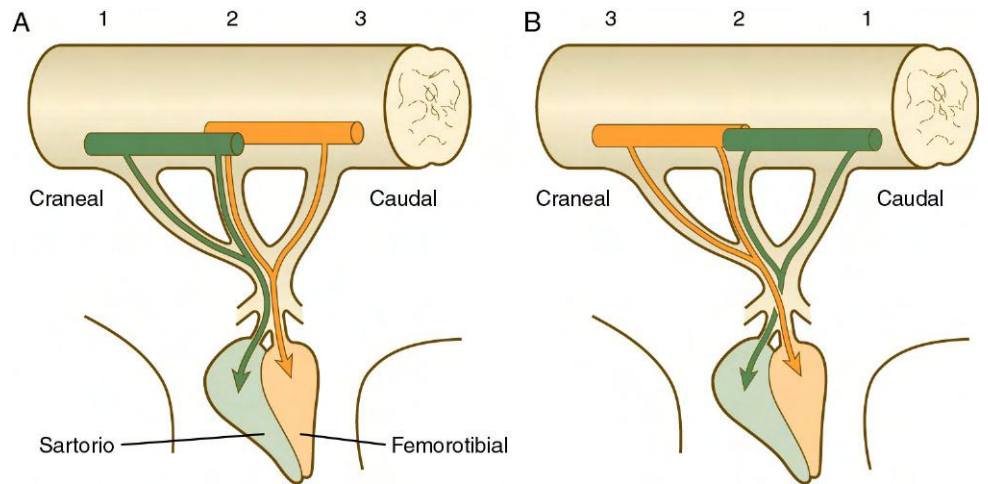


Fig. 10.28 Vías seguidas por los axones desde focos específicos de motoneuronas en la médula espinal hasta los músculos de los miembros en la extremidad posterior del embrión de pollo. **A**, Miembro normal. **B**, Después de invertir tres segmentos de la médula espinal embrionaria, los axones que se originan en ella recorren trayectos anormales con el fin de inervar a los músculos para los que estaban destinados. (Adaptada de Brown M y cols.: Essentials of neural development, Cambridge, 1990, Cambridge University Press.)

dando lugar a una gran arteria central que proporciona sangre a la yema del miembro (fig. 10.29). Desde la arteria central la sangre se distribuye hacia la periferia a través de una malla de capilares, y se recoge en un **seno marginal**, localizado por debajo de la CEA. La sangre del seno marginal drena hacia conductos venosos periféricos, que la transportan fuera de la yema del miembro.

Incluso en la yema del miembro más temprano existe una zona periférica de mesodermo avascular, con unos 100 μm entre el ectodermo y la yema (fig. 10.30A). La región avascular persiste hasta que los dedos comienzan a formarse. En ella existen angioblastos, aunque se encuentran aislados de los capilares funcionales. Los estudios experimentales han demostrado que la cercanía del ectodermo inhibe la vasculogénesis en el mesodermo de la yema del miembro. Si se retira el ectodermo se forman conductos vasculares

que alcanzan la superficie del mesodermo de la yema, y si se coloca un trozo de ectodermo en el mesodermo profundo de la extremidad aparece una zona avascular a su alrededor (fig. 10.30B). Los productos de la degradación del ácido hialurónico, secretado por el ectodermo, parecen ser los agentes inhibidores.

Justo antes de que el esqueleto comience a constituirse, aparecen zonas avasculares en áreas donde se van a configurar los esbozos cartilagosos de los huesos. En la actualidad se desconocen los estímulos para la desaparición de los vasos sanguíneos o el destino de las células endoteliales que se encontraban en dichas zonas.

El patrón de los principales conductos vasculares cambia de manera continua conforme la extremidad va desarrollándose, probablemente por la expansión de los conductos preferentes

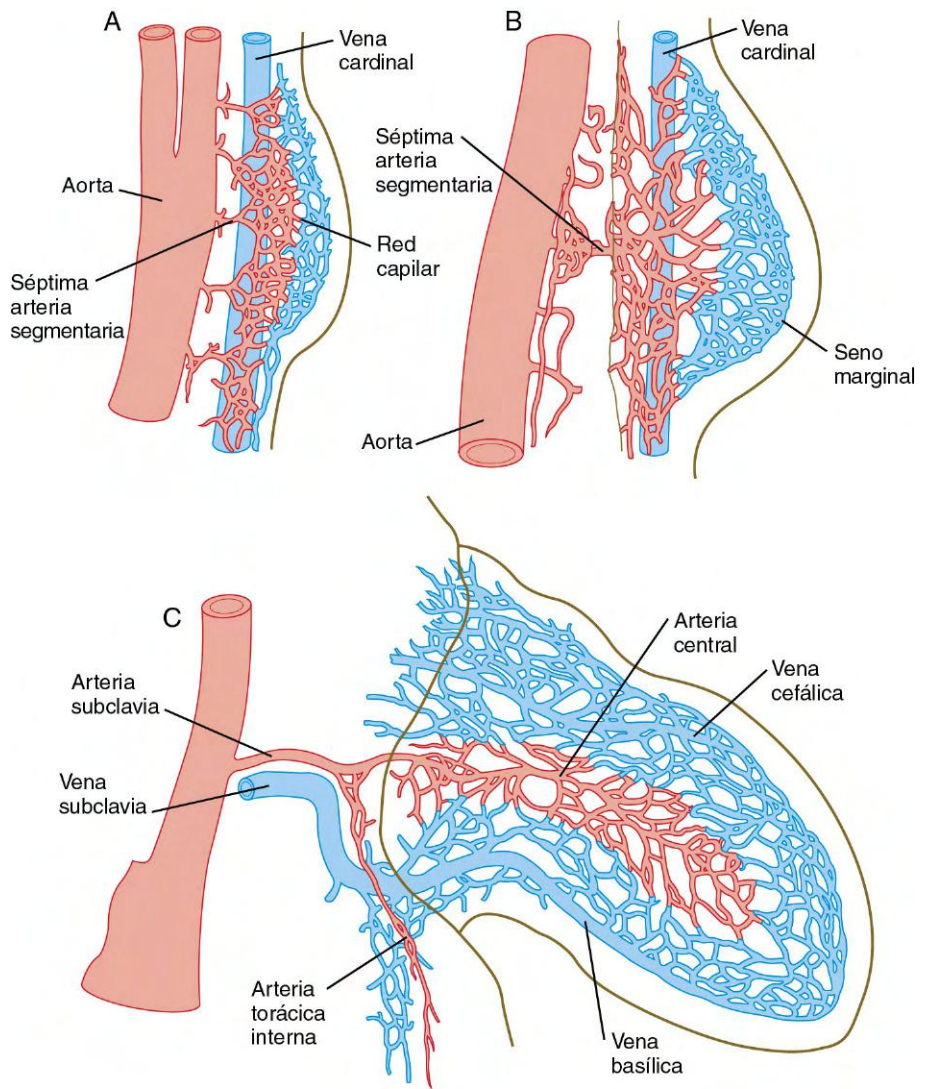


Fig. 10.29 Estadios iniciales durante el desarrollo del patrón vascular en las yemas de los miembros de los mamíferos. **A**, Equivalente a un embrión humano de 4 semanas. **B**, Equivalente a un embrión humano de 5 semanas. **C**, Equivalente a un embrión humano de 6 semanas.

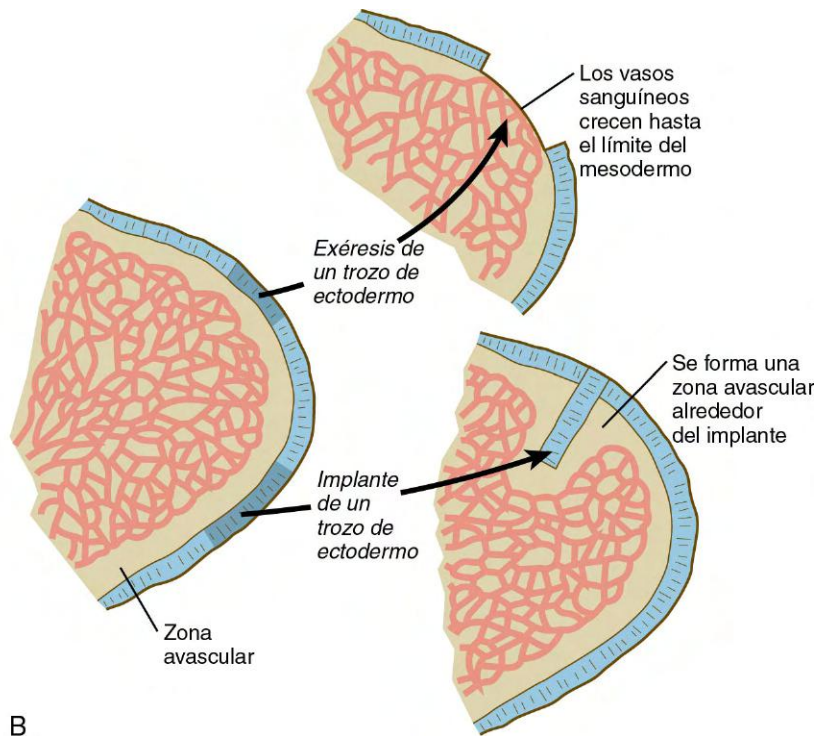
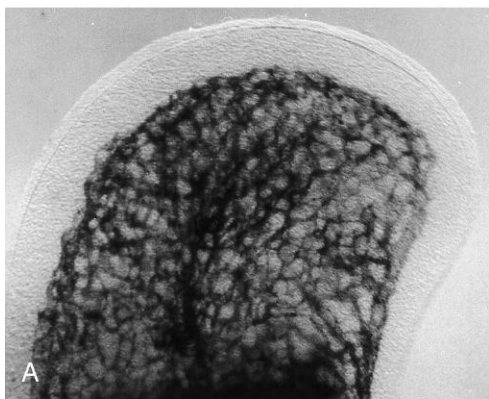


Fig. 10.30 **A**, Microfotografía que muestra la yema de un ala de codorniz con los vasos sanguíneos llenos de tinta. **B**, Experimentos que ilustran el efecto inhibitorio ejercido por el ectodermo del miembro sobre la vascularización del mesodermo subyacente. *Izquierda*, yema de un miembro normal, con una zona avascular por debajo del ectodermo. *Arriba a la derecha*, tras la exéresis de un trozo de ectodermo, los capilares crecen hacia el límite del mesodermo en la zona extirpada. *Abajo a la derecha*, aparece una zona avascular en torno a un fragmento de ectodermo implantado. (A, Cortesía de R. Feinberg. Basada en Feinberg RN, Noden DM: *Anat Rec* 231:136-144, 1991.)

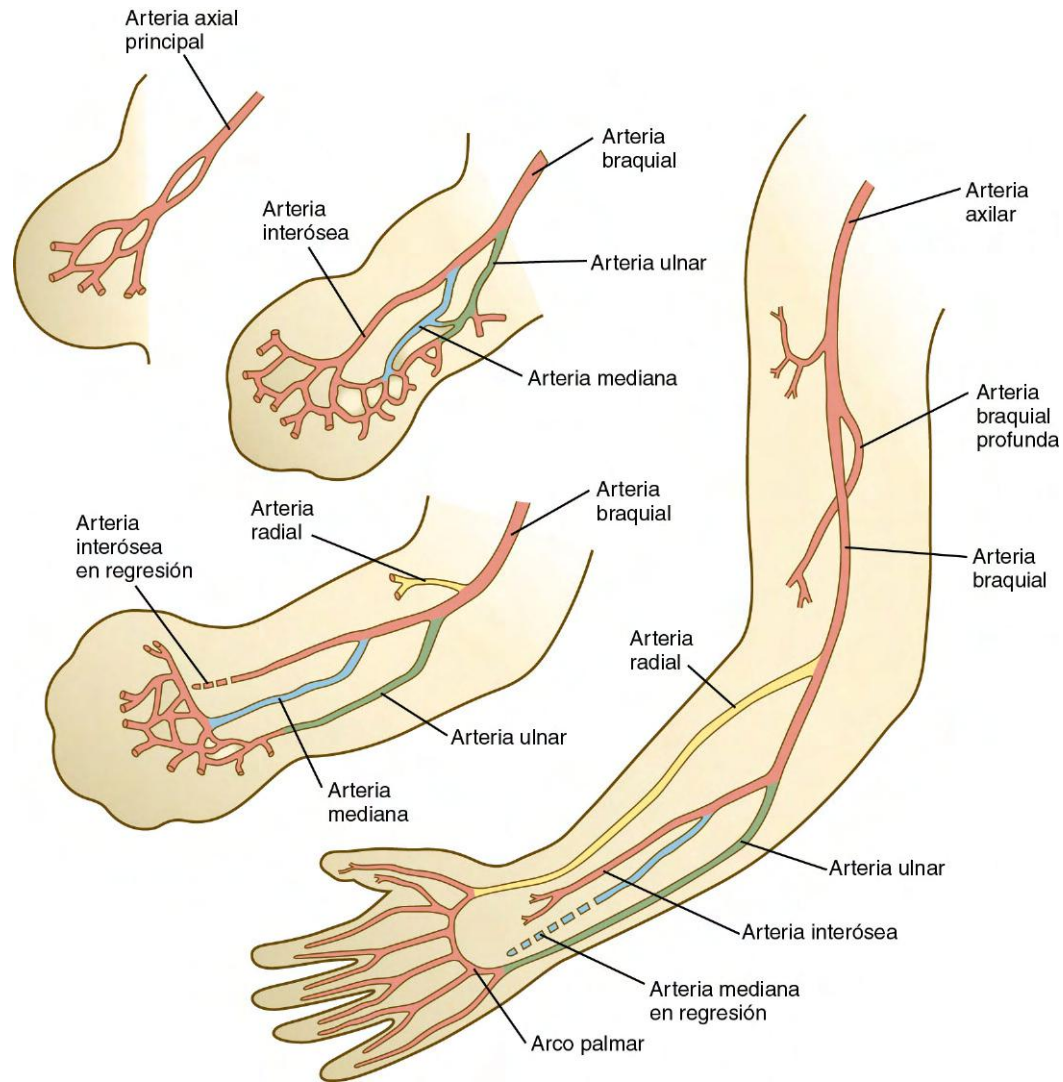


Fig. 10.31 Formación de las arterias en el miembro superior humano.

en la red capilar que riega la parte distal del miembro en desarrollo. Con el establecimiento de los rayos digitales la porción apical del seno marginal se fragmenta, pero los conductos proximales de éste persisten en la edad adulta como las **venas basilíca y cefálica** del brazo (v. fig. 10.29C).

Se observan grandes cambios parecidos en los conductos arteriales que recorren el miembro en desarrollo (fig. 10.31). En última instancia prevalecen determinados conductos conectados a la arteria axial principal, en especial en el antebrazo, convirtiendo a la original arteria axial principal en un vaso relativamente menor (la **arteria interósea**) del antebrazo.

La **correlación clínica 10.1** analiza las malformaciones de los miembros.

Caso clínico

Después de una gestación y un parto normales, una mujer de 32 años da a luz a un niño de 3,175 kg con una duplicación del pie derecho a lo largo del eje anteroposterior. A la izquierda de un único dedo gordo se observan cuatro dedos adicionales dispuestos de forma especular, así que el patrón de los dedos de ese pie es 543212345, donde el 1 es el dedo gordo común. Sus dos hermanos mayores son normales.

¿Cómo podría explicar el lector esta malformación recurriendo a los mecanismos de desarrollo aprendidos en este capítulo?

Resumen

- Las extremidades surgen del mesodermo lateral y del ectodermo que lo cubre por la influencia de un inductor (actuando a través de factores de transcripción Tbx). La yema inicial del miembro es un sistema con un carácter claramente regulador que puede compensar una gran variedad de alteraciones quirúrgicas sin dejar de formar una extremidad normal. Los ejes del miembro se establecen según una secuencia anteroposterior, dorsoventral y proximodistal.
- El mesodermo de la yema inicial del miembro activa el ectodermo que lo cubre para formar una CEA que estimula el crecimiento de la extremidad mediante la proliferación de las células mesodérmicas subyacentes. La cresta apical secreta FGF-4 y FGF-8, que pueden inducir este proceso en su ausencia. La morfogénesis global del miembro está determinada por las propiedades del mesodermo, mientras que el ectodermo actúa en un sentido más permisivo.
- La muerte celular es un mecanismo significativo en el desarrollo del miembro normal. Entre las zonas de muerte celular programada se incluyen la región axilar y los espacios interdigitales. Si no se da este proceso entre los dedos se produce sindactilia.

CORRELACIÓN CLÍNICA 10.1

Malformaciones de los miembros

Debido a que son tan evidentes, durante siglos las malformaciones de las extremidades han atraído la atención y se han catalogado mediante numerosos sistemas de clasificación. Hasta hace muy poco, la mayoría de estos esquemas se basaban únicamente en la morfología, por lo general desde la perspectiva de los cirujanos o los especialistas en rehabilitación. Sólo en las últimas décadas ha sido posible asignar una etiología genética o mecánica a algunas de las malformaciones conocidas. En la **tabla 10.2** se expone un resumen de los tipos más frecuentes de defectos morfológicos en las extremidades.

El número de enfermedades genéticas conocidas como base de los defectos de las extremidades es muy amplio (**tabla 10.3**). Por ejemplo, hasta 2010 se habían descrito 310 entidades clínicas relacionadas con la polidactilia. De ellas, 80 se asociaron con mutaciones en 99 genes. En la mayoría de los casos no se comprenden bien los mecanismos que permiten a las mutaciones genéticas traducirse en defectos del desarrollo. Un ejemplo de la complejidad de las anomalías de las extremidades es la **malformación mano hendida-pie hendido**, a veces conocida como ectrodactilia. Esta mutación se caracteriza por un número reducido de dedos y por una amplia separación entre los dedos anteriores y posteriores (**fig. 10.32**). Mutaciones en al menos 15 genes han sido asociadas con la malformación mano hendida-pie hendido y esta malformación es un componente de al menos 25 síndromes separados, que afectan a diferentes partes del cuerpo. Un patrón de desarrollo común que conduce a la malformación mano hendida-pie hendido es la interrupción de la porción media de la cresta ectodérmica apical o de sus funciones a través de diversos mecanismos en el desarrollo tardío de la extremidad.

Algunas de las anomalías más frecuentes se deben a factores ajenos a los mecanismos de crecimiento clásicos. Varias se producen por problemas mecánicos. Las **amputaciones intrauterinas** por bridas amnióticas, al parecer debidas a laceraciones en el amnios, pueden dar lugar a la pérdida de parte de los dedos, o incluso de las manos y los pies (v. **fig. 8.16**). Otras deformidades, como el **pie zambo**

(**talipes equinovarus**) y algunas causas de luxaciones congénitas, se han atribuido a presiones mecánicas persistentes de la pared uterina sobre el feto, sobre todo en casos de **oligohidramnios** (v. **cap. 7**).

Una deformidad muy rara es la **macromelia** (o **macroductilia**, v. **fig. 8.17**), en la que una extremidad o un dedo son considerablemente más grandes de lo normal. Tales malformaciones se asocian a veces a neurofibromatosis, y la cresta neural puede estar implicada en este defecto.

Tabla 10.2 Tipos estructurales más frecuentes de malformaciones de los miembros

Término	Descripción
Amelia (ectromelia)	Ausencia de todo un miembro
Aqueiria, apodia	Ausencia de manos o de pies
Focomelia	Ausencia o acortamiento de los segmentos proximales de un miembro
Hemimelia	Ausencia de partes preaxiales o postaxiales de un miembro
Meromelia	Término general para la ausencia de parte de un miembro
Ectrodactilia	Ausencia de un número cualquiera de dedos
Polidactilia	Número excesivo de dedos
Sindactilia	Presencia de membrana interdigital
Braquidactilia	Acortamiento de los dedos
Mano o pie hendidos	Ausencia de los componentes centrales de la mano o el pie

Tabla 10.3 Algunos trastornos genéticos causantes de los principales defectos de modelado de los miembros

Tipo de molécula	Gen	Síndrome	Defecto del miembro
Factor de transcripción	<i>GLI3</i>	Greig	Polidactilia, sindactilia, cefalopolisindactilia
	<i>GLI3</i>	Pallister-Hall	Polidactilia posterior
	<i>TBX3</i>	Cubital-mamario	Deficiencias del miembro superior y duplicaciones posteriores
	<i>TBX5</i>	Holt-Oram	Deficiencias del miembro superior y duplicaciones anteriores
	<i>HOXA13</i>	Mano-pie-genital	Braquidactilia
	<i>HOXD13</i>	Simpolidactilia	Sindactilia, polidactilia central, braquidactilia
	<i>PAX3</i>	Waardenburg I y III	Sindactilia
Proteína de señal	<i>SOX9</i>	Displasia campomélica	Arqueamiento de los huesos largos
	<i>CDMP1</i>	Hunter-Thompson	Braquidactilia
	<i>CDMP1</i>	Grebe	Braquidactilia grave
	<i>SHH</i> , <i>FBLN1</i>	Polidactilia preaxial Polisindactilia	Dedos adicionales Membranas interdigitales, dedos adicionales
Proteína receptora	<i>FGFR1</i> o <i>FGFR2</i>	Pfeiffer	Braquidactilia, sindactilia
	<i>FGFR2</i>	Apert	Sindactilia
	<i>FGFR2</i>	Jackson-Weiss	Sindactilia, braquidactilia
	<i>DACTYLIN</i> , <i>p63</i>	Mano o pie hendidos, ectrodactilia	Sindactilia distal
	<i>SALL1</i>	Pulgar trifalángico	Segmentos adicionales en el pulgar

Adaptada de Bamshad M y cols.: *Pediatr Res* 45:291-299, 1999.

CORRELACIÓN CLÍNICA 10.1

Malformaciones de los miembros (cont.)

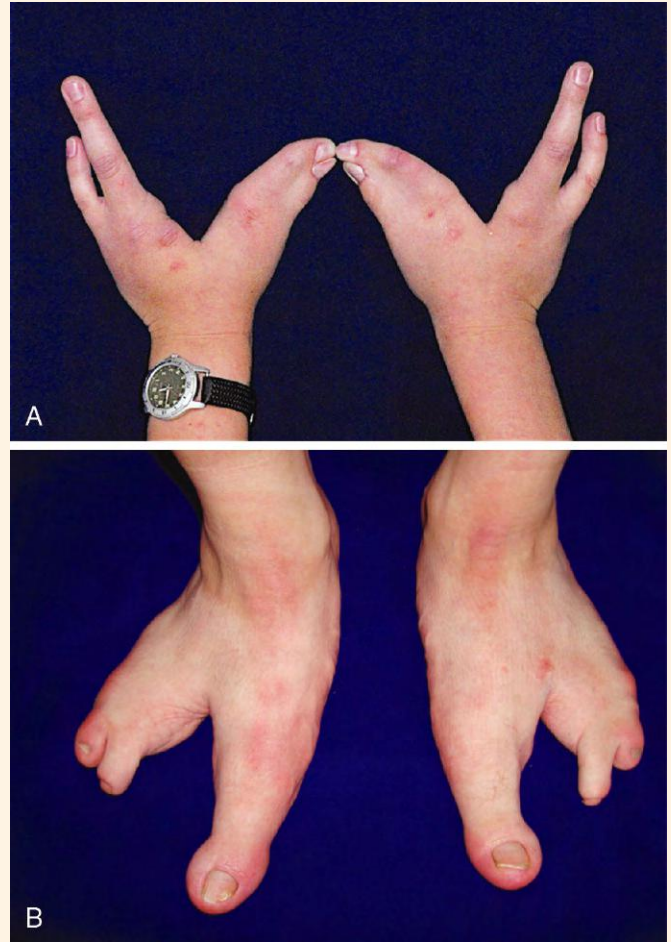

Fig. 10.32 Las manos y los pies de un individuo con la malformación **mano hendida-pie hendido**. En este caso, la condición ha sido producida por una mutación en el gen *P63*, un gen supresor tumoral. Además de las malformaciones de los miembros, este paciente estaba también afectado por una displasia ectodérmica, caracterizada por alteraciones en el esmalte de los dientes y adelgazamiento y desgaste del tallo del pelo. (Cortesía de Piranit N. Kantaputra, Chiang Mai, Thailand).

- Una ZAP ubicada en el mesodermo posterior actúa como señalizador biológico, desempeñando un papel relevante en la organización anteroposterior de la extremidad mediante la liberación de *shh*. La molécula *Wnt-7a*, expulsada por el ectodermo dorsal, es la organizadora del carácter dorsoventral en la yema del miembro. De acuerdo con el concepto de información posicional, las células de la extremidad en desarrollo están expuestas a señales de posición (como la señal de la ZAP) que les permiten determinar su situación relativa dentro de la yema del miembro. A continuación procesan esta información y se diferencian en consonancia. El control proximodistal de la morfogénesis puede residir en la zona de progreso, una banda estrecha de mesodermo por debajo de la CEA.
- Los dedos segundo al quinto se forman sobre la base del incremento de exposición a *shh* (tiempo y concentración), mientras que la formación del primer dedo es independiente de *shh*.
- El ácido retinoico ejerce un efecto intenso sobre la morfogénesis de las extremidades y puede provocar la formación de un miembro supernumerario si se aplica sobre el borde anterior de la yema, aunque su papel exacto en el desarrollo de la extremidad todavía no está claro. La expresión de varios genes con homeosecuencias sigue patrones bien definidos en el miembro normal en crecimiento. Algunos de ellos se encuentran profundamente alterados en los miembros tratados con ácido retinoico.
- El esqueleto de las extremidades procede del mesodermo lateral. El ectodermo de la yema del miembro inhibe la aparición de cartilago desde las células mesodérmicas que se encuentran justo por debajo de él. Esto podría explicar por qué el esqueleto de los miembros en los vertebrados se forma en una posición central.
- Los músculos de las extremidades proceden de células derivadas del mesodermo somítico, que expresan *Pax-3* durante su migración hacia la yema del miembro. Las células miógenas forman en primer lugar las masas musculares comunes dorsal y ventral, que se dividen más tarde en los primordios de los distintos músculos. El control morfogénico de estas estructuras reside en el tejido conjuntivo asociado, más que en las propias células musculares. Los últimos estadios de su desarrollo pueden implicar la muerte celular, la fusión de los primordios musculares y el desplazamiento de los mismos hacia otras áreas.
- Los tendones proceden del mesodermo de la placa lateral y su formación inicial es independiente de los músculos. Para su posterior diferenciación, los tendones requieren de interacciones con los músculos en contracción.
- Los nervios crecen hacia la yema del miembro en desarrollo y se asocian a las masas musculares comunes cuando éstas se dividen en músculos individuales. Las señales locales son necesarias para guiar a los axones en crecimiento hacia la extremidad en desarrollo.

- La vascularización de la yema del miembro procede de células que brotan de la aorta y las venas cardinales, así como de células mesodérmicas endógenas. El patrón vascular inicial consiste en una arteria central, que drena al seno marginal periférico y de ahí a los conductos venosos periféricos. No se constituyen vasos sanguíneos por debajo del ectodermo o en las regiones centrales formadoras de cartílago.
- Las malformaciones de los miembros pueden ser el resultado de mutaciones genéticas, efectos de fármacos, alteraciones de las interacciones tisulares y fenómenos puramente mecánicos.

Preguntas de repaso

1. ¿Cuál de las siguientes moléculas ejerce un papel significativo en la determinación del eje dorsoventral del miembro en desarrollo?

- A. Msx-1.
- B. Wnt-7a.
- C. Hoxd-13.
- D. Pax-1.
- E. FGF-8.

2. ¿Qué molécula se asocia a la migración de células miógenas desde los somitos a la yema del miembro?

- A. shh.
- B. BMP-7.
- C. FGF-4.
- D. Pax-3.
- E. En-1.

3. ¿Cuál es la función principal de la CEA?

- A. Estimular el crecimiento de la yema del miembro.
- B. Establecer el eje anteroposterior de dicha yema.
- C. Determinar las características específicas de los derivados ectodérmicos del miembro.
- D. Determinar el patrón de crecimiento neural en el miembro.
- E. Atraer a los plexos de capilares subcutáneos hacia la yema del miembro.

4. En el miembro en desarrollo, el producto génico Sonic hedgehog (shh) se origina en la:

- A. Zona de progreso.
- B. Región interdigital de muerte celular.
- C. ZAP.
- D. CEA.
- E. Masa muscular común.

5. El tejido conjuntivo del miembro deriva de:

- A. El mesodermo paraaxial.
- B. La cresta neural.
- C. El mesodermo intermedio.
- D. El mesodermo somítico.
- E. El mesodermo lateral.

6. La formación de un pie zambo (equinovaro) se asocia a:

- A. Una ZAP mal colocada.
- B. La migración celular defectuosa desde los somitos.
- C. Talidomida.
- D. Oligohidramnios.
- E. Un defecto de la cresta neural.

7. A un niño cuya madre fue sometida a una biopsia de las vellosidades coriónicas durante la gestación le faltan las puntas de dos dedos. ¿Cuál puede ser la causa?

8. Una mujer que se sometió a amniocentesis durante la gestación da a luz a un niño con un pulgar duplicado. ¿Cuál puede ser la causa?

9. Si los somitos próximos a la región formadora de un miembro son extirpados de manera experimental los miembros crecen sin músculos. ¿Por qué?

10. Un niño nace con membranas entre los dedos (sindactilia). ¿Cuál es la causa de esta anomalía?

Bibliografía

- Ahn S, Joyner AL: Dynamic changes in the response of cells to positive hedgehog signaling during mouse limb patterning, *Cell* 118:505-516, 2004.
- Basel D, Kilpatrick MW, Tsipouras P: The expanding panorama of split hand foot malformation, *Am J Med Genet A* 140A:1359-1365, 2006.
- Bastida MF, Ros MA: How do we get a perfect complement of digits? *Curr Opin Genet Dev* 18:374-380, 2008.
- Biesecker LG: Polydactyly: how many disorders and how many genes? 2010 update, *Dev Dyn* 240:931-942, 2011.
- Brunet LJ and others: Noggin, cartilage morphogenesis, and joint formation in the mammalian skeleton, *Science* 280:1455-1457, 1998.
- Butterfield NC, McGlenn E, Wicking C: The molecular regulation of vertebrate limb patterning, *Curr Top Dev Biol* 90:319-341, 2010.
- Capellini TD, Zappavigna V, Selleri L: Pbx homeodomain proteins: TALEnted regulators of limb patterning and outgrowth, *Dev Dyn* 240:1063-1086, 2011.
- Čihák R: Ontogenesis of the skeleton and intrinsic muscles of the human hand and foot, *Adv Anat Embryol Cell Biol* 46:1-194, 1972.
- Cooper KL and others: Initiation of proximal-distal patterning in the vertebrate limb by signals and growth, *Science* 332:1083-1086, 2011.
- DeLaurier A, Schweitzer R, Logan M: *Pitx 1* determines the morphology of muscle, tendon, and bones of the hindlimb, *Dev Biol* 299:22-34, 2006.
- Duboc V, Logan MPO: Regulation of limb bud initiation and limb-type morphology, *Dev Dyn* 240:1017-1027, 2011.
- Duijf PHG, van Bokhoven H, Brunner HG: Pathogenesis of split-hand/split-foot malformation, *Hum Mol Genet* 12:R51-R60, 2003.
- Dylevsky I: Connective tissue of the hand and foot, *Acta Univ Carol Med Monogr* 127:1-195, 1988.
- Dylevsky I: Growth of the human embryonic hand, *Acta Univ Carol Med Monogr* 114:1-139, 1986.
- Feinberg RN, Noden DM: Experimental analysis of blood vessel development in the avian wing bud, *Anat Rec* 231:136-144, 1991.
- Fernández-Terán MA, Hinchliffe JR, Ros MA: Birth and death of cells in limb development: a mapping study, *Dev Dyn* 235:2521-2537, 2006.
- Geetha-Loganathan P and others: Ectodermal Wnt-6 promotes Myf-5 dependent avian limb myogenesis, *Dev Biol* 288:221-233, 2005.
- Goodman FR: Limb malformations and the human *Hox* genes, *Am J Med Genet* 112:256-265, 2002.
- Harfe BD: Keeping up with the zone of polarizing activity: new roles for an old signaling center, *Dev Dyn* 240:915-919, 2011.
- Harrison RG: On relations of symmetry in transplanted limbs, *J Exp Zool* 32:1-136, 1921.
- Hasson P: "Soft" tissue patterning: muscles and tendons of the limb take form, *Dev Dyn* 240:1100-1107, 2011.
- Kantraputra PN, Matangkasombut O, Sripathomsawat W: Split hand-split foot-ectodermal dysplasia and amelogenesis imperfecta with *TP63* mutation, *Am J Med Genet A* 158A:188-192, 2011.
- King M, others: T-genes, limb bud development, *Am J Med Genet A* 140A:1407-1413, 2006.
- Laufer E and others: Expression of radical fringe in limb-bud ectoderm regulates apical ectodermal ridge formation, *Nature* 386:366-373, 1997.
- Minguillon C, Del Buono J, Logan MP: *Tbx5* and *Tbx4* are not sufficient to determine limb-specific morphologies but have common roles in initiating limb outgrowth, *Dev Cell* 8:75-84, 2005.
- Mrázková O: Blood vessel ontogeny in upper extremity of man as related to developing muscles, *Acta Univ Carol Med Monogr* 115:1-114, 1986.

- Murchison ND and others: Regulation of tendon differentiation by scleraxis distinguishes force-transmitting tendons from muscle-anchoring tendons, *Development* 134:2697-2708, 2007.
- Naiche LA, Papaioannou VE: *Tbx4* is not required for hindlimb identity or post-bud hindlimb outgrowth, *Development* 134:93-103, 2007.
- Nissim A and others: Regulation of *Gremlin* expression in the posterior limb bud, *Dev Biol* 299:12-21, 2006.
- Provot S, Schipani E: Molecular mechanisms of endochondral bone development, *Biochem Biophys Res Commun* 328:658-665, 2005.
- Robert B, Lallemand Y: Anteroposterior patterning in the limb and digit specification: contribution of mouse genetics, *Dev Dyn* 235:2337-2352, 2006.
- Rodriguez-Guzman M and others: Tendon-muscle crosstalk controls muscle bellies morphogenesis, which is mediated by cell death and retinoic acid signaling, *Dev Biol* 302:267-280, 2007.
- Rodriguez-Niedenfuehr M and others: Development of the arterial pattern in the upper limb of staged human embryos: normal development and anatomical variations, *J Anat* 199:407-417, 2001.
- Roselló-Díez A, Ros MA, Torres M: Diffusible signals, not autonomous mechanisms, determine the main proximodistal limb subdivision, *Science* 332:1086-1088, 2011.
- Rubin L, Saunders JW: Ectodermal-mesodermal interactions in the growth of limb buds in the chick embryo: constancy and temporary limits of the ectodermal induction, *Dev Biol* 28:94-112, 1972.
- Saito D and others: Level-specific role of paraxial mesoderm in regulation of *Tbx5/Tbx4* expression and limb initiation, *Dev Biol* 292:79-89, 2006.
- Saunders JW: The proximodistal sequence of origin on the parts of the chick wing and the role of the ectoderm, *J Exp Zool* 108:363-403, 1948.
- Saunders JW, Gasseling MT: Ectodermal-mesenchymal interactions in the origin of limb symmetry. In Fleischmajer R, Billingham RE, eds: *Epithelial-mesenchymal interactions*, Baltimore, 1968, Williams & Wilkins, pp 78-97.
- Scherz PJ and others: The limb bud Shh-FGF feedback loop is terminated by expansion of former ZPA cells, *Science* 305:396-399, 2004.
- Schweitzer R, Zelzer E, Volk T: Connecting muscles to tendons: tendons and musculoskeletal development in flies and vertebrates, *Development* 137:2807-2817, 2010.
- Shinohara H and others: Development of innervation patterns in the upper limb of staged human embryos, *Acta Anat* 138:265-269, 1990.
- Stricker S, Mundlos S: Mechanisms of digit formation: human malformation syndromes tell the story, *Dev Dyn* 240:990-1004, 2011.
- Swett FH: Determination of limb-axes, *Q Rev Biol* 12:322-339, 1937.
- Tabin C, Wolpert L: Rethinking the proximodistal axis of the vertebrate limb in the molecular era, *Genes Dev* 21:1433-1442, 2007.
- Talamillo A and others: The developing limb and the control of the number of digits, *Clin Genet* 67:143-153, 2005.
- Tarchini B, Duboule D: Control of *Hoxd* genes' collinearity during early limb development, *Dev Cell* 10:93-103, 2006.
- Theil T and others: *Gli* genes and limb development, *Cell Tissue Res* 296:75-83, 1999.
- Tickle C: Making digit patterns in the vertebrate limb, *Nat Rev Mol Cell Biol* 7:45-53, 2006.
- Toser S and others: Involvement of vessels and PDGFB in muscle splitting during chick limb development, *Development* 134:2579-2591, 2007.
- Towers M, Tickle C: Growing models of vertebrate limb development, *Development* 136:179-190, 2009.
- Wang G, Scott SA: Independent development of sensory and motor innervation patterns in embryonic chick hindlimbs, *Dev Biol* 208:324-336, 1999.
- Wilkie AOM and others: FGFs, their receptors, and human limb malformations: clinical and molecular correlations, *Am J Med Genet* 112:266-278, 2002.
- Zákány J, Duboule D: *Hox* genes in digit development and evolution, *Cell Tissue Res* 296:19-25, 1999.
- Zákány J, Kmita M, Duboule D: A dual role for *Hox* genes in limb anterior-posterior asymmetry, *Science* 304:1669-1672, 2004.
- Zeller R, López-Ríos J, Zuniga A: Vertebrate limb bud development: moving towards integrative analysis of organogenesis, *Nat Rev Genet* 10:845-858, 2009.
- Zeller R: The temporal dynamics of vertebrate limb development, teratogenesis and evolution, *Curr Opin Genet Dev* 20:384-390, 2010.
- Zwilling E: Limb morphogenesis, *Adv Morphog* 1:301-330, 1961.

Sistema nervioso

En la formación del sistema nervioso participan muchos procesos fundamentales del desarrollo. Algunos de ellos predominan en determinados estadios de la embriogénesis, mientras que otros sólo suceden durante períodos limitados y en lugares definidos. Los principales procesos son los siguientes:

1. **Inducción**, incluidas tanto la inducción primaria del sistema nervioso por la notocorda subyacente como las inducciones secundarias controladas por los propios tejidos nerviosos.
2. **Proliferación**, primero como respuesta de las células neuroectodérmicas a la inducción primaria y luego con el fin de generar un número crítico de células casi para todos los aspectos de la morfogénesis en el sistema nervioso.
3. **Formación de patrones**, con respuesta de las células a determinadas señales genéticas o ambientales para formar las subdivisiones fundamentales del sistema nervioso.
4. **Determinación** de la identidad de algunos tipos específicos de células gliales y neuronales.
5. **Comunicación intercelular** y adhesión de células similares.
6. **Migración celular**, de la que se distinguen diversos patrones en el sistema nervioso.
7. **Diferenciación celular**, tanto de las neuronas como de las células gliales.
8. Formación de conexiones específicas o **sinapsis** entre las células.
9. **Estabilización** o **eliminación** de ciertas conexiones interneuronales, que a veces se asocia a episodios de muerte celular masiva en las neuronas no conectadas.
10. **Desarrollo progresivo de patrones integrados** de funcionamiento neuronal, que acaban produciendo movimientos reflejos coordinados.

Constitución del sistema nervioso

Como ya se ha descrito en el capítulo 5, la inducción primaria del sistema nervioso acaba produciendo una **placa neural** de ectodermo engrosado por encima de la notocorda. La mayor parte del ectodermo dorsal de los embriones en fase de gastrulación produce **proteína morfogénica ósea 4 (BMP-4)** transdectora de señales, que lo inhibe para que no forme tejido nervioso. En lugar de enviar señales positivas al ectodermo que queda por encima, los inductores neurales **noggin** y **cordina** bloquean la influencia inhibitoria de BMP-4, permitiendo así que el ectodermo dorsal forme tejido nervioso (la placa neural [v. fig. 5.8]).

Poco después de la inducción neural, unas señales nuevas de la notocorda y de la región organizadora de la cabeza (lámina precordal y endodermo visceral anterior) provocan la expresión del factor de transcripción **Otx-2** en la región del prosencéfalo-mesencéfalo y de **Gbx2** en el rombencéfalo. La zona de separación entre la expresión de estos dos factores de transcripción forma el **organizador ístmico**. Las moléculas transductoras de señales **factor de crecimiento fibroblástico 8 (FGF-8)** y **Wnt-1** se difunden a partir de este límite y son fundamentales para determinar el patrón de aparición del mesencéfalo y el rombencéfalo. A continuación, bajo la influencia de determinadas combinaciones de genes **Hox** y de otros factores de transcripción, el rombencéfalo sufre una segmentación muy regular en **rombómeros**, que son los precursores de la organización global por toda la región facial y cervical (v. fig. 11.12).

El tubo neural, que representa la manifestación morfológica de los primeros estadios en la formación del sistema nervioso, es una estructura prominente. En el ser humano domina el extremo cefálico del embrión (v. fig. 6.1). Este capítulo describe cómo se convierte durante sus etapas iniciales en los principales componentes morfológicos y funcionales del sistema nervioso maduro.

Configuración precoz del sistema nervioso

El cierre del tubo neural empieza a producirse en la región donde aparecieron los primeros somitos, y se extiende en sentido craneal y caudal (v. fig. 6.1). Las zonas no fusionadas se denominan **neuroporos craneal** y **caudal**. Incluso antes de cerrarse estos neuroporos (a los 24 días de gestación en el caso del craneal y a los 26 para el caudal), ya se han puesto de manifiesto algunas subdivisiones fundamentales del sistema nervioso primitivo. Se puede reconocer ya la futura médula espinal y el encéfalo, y dentro de éste se visualizan el cerebro anterior (**proencéfalo**), el intermedio (**mesencéfalo**) y el posterior (**rombencéfalo**) (fig. 11.1A).

Una fuerza fundamental a la hora de modelar el sistema nervioso durante sus fases iniciales es la curvatura global del extremo cefálico del embrión en forma de «C». Este plegamiento está asociado con la aparición a finales de la tercera semana de una prominente **flexura cefálica** en el cerebro, a nivel del mesencéfalo (v. fig. 11.1A). Pronto el encéfalo prácticamente se dobla hacia atrás sobre sí mismo en la flexura cefálica. A principios de la quinta semana surge una **flexura cervical** en la zona de transición entre el rombencéfalo y la médula espinal.

Hacia la quinta semana, el cerebro primitivo que consta de tres partes ha quedado subdividido en cinco (fig. 11.2; v. fig. 11.1B). El prosencéfalo da origen al **telencéfalo**, cuyas

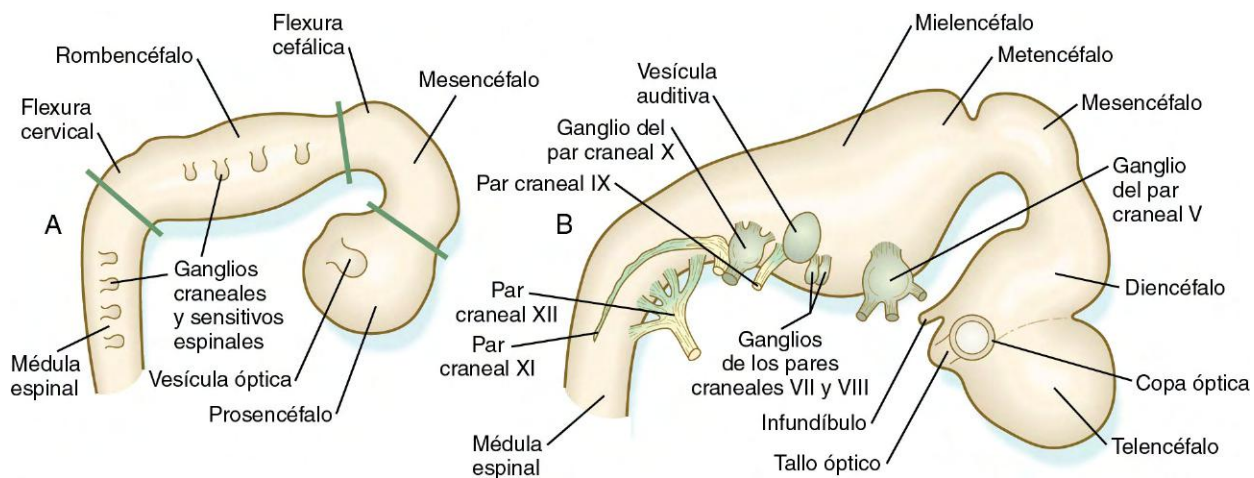


Fig. 11.1 Anatomía básica del encéfalo humano de tres componentes (A) y de cinco componentes (B).

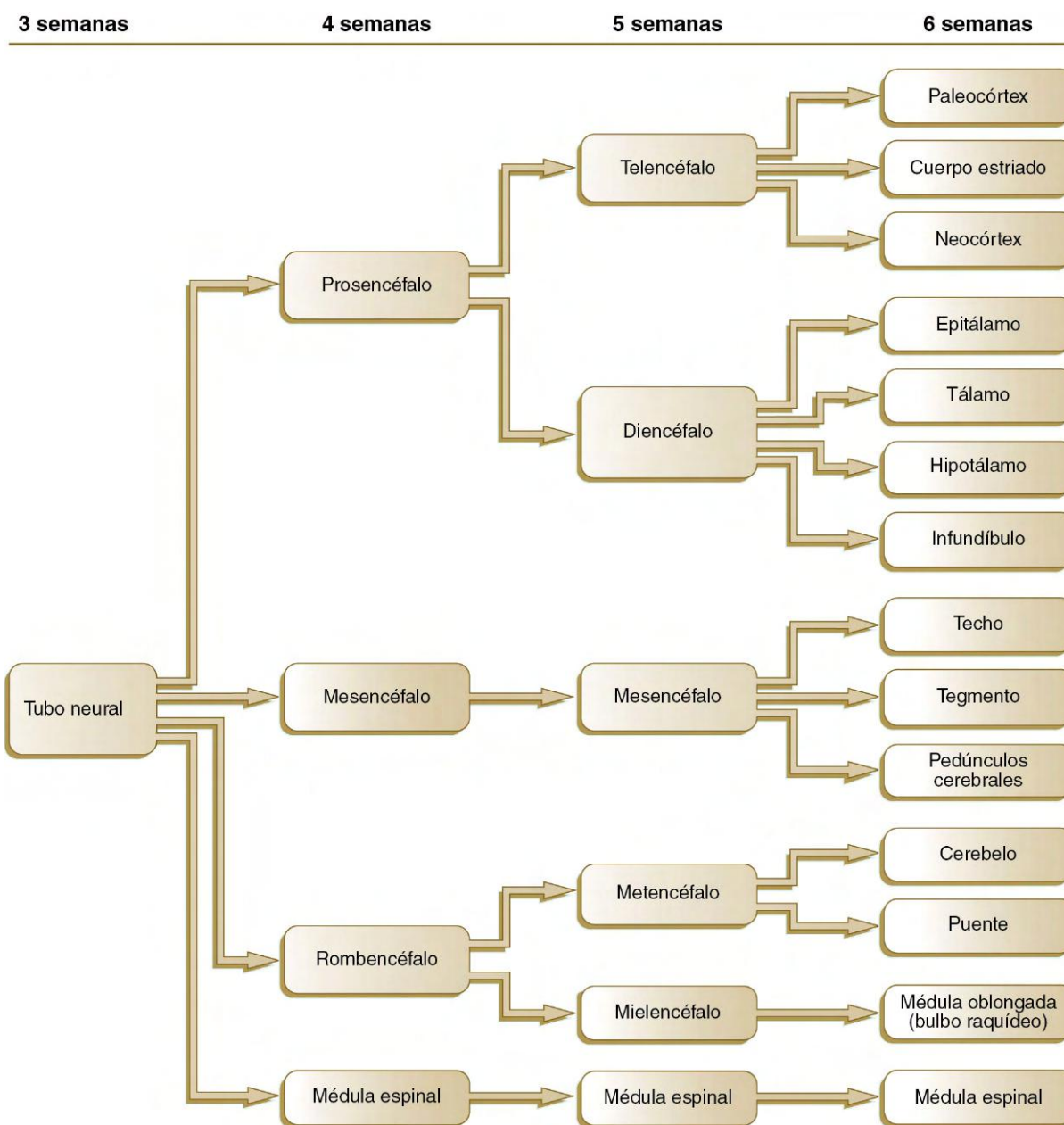


Fig. 11.2 Niveles crecientes de complejidad del encéfalo humano en desarrollo.

expansiones laterales sobresalientes acabarán conformando los hemisferios cerebrales, y una parte más caudal, el **diencefalo**. Éste se reconoce con facilidad por las destacadas **vesículas ópticas** laterales, que se originan en su pared lateral. El mesencéfalo, que está muy plegado a nivel de la flexura cefálica, sigue sin dividirse y muestra una estructura global de tipo tubular. El techo del rombencéfalo se adelgaza mucho, y aparecen ya los primeros indicios de su subdivisión en el **metencéfalo** y el **mielencéfalo**, más caudal. Estas cinco subdivisiones del cerebro inicial representan una organización básica que persiste en el adulto. Muchos componentes estructurales y funcionales nuevos incrementan la complejidad del cerebro durante las semanas siguientes de la vida embrionaria.

Histogénesis del sistema nervioso central

Proliferación dentro del tubo neural

Poco después de la inducción, la placa neural engrosada y el tubo neural primitivo adoptan la organización de un epitelio pseudoestratificado (fig. 11.3). En este tipo de epitelio parece que los núcleos se disponen en varias capas separadas dentro de las células neuroepiteliales alargadas. Estos núcleos pueden cambiar mucho en su posición dentro del citoplasma de dichas células.

Las células neuroepiteliales se caracterizan por una elevada actividad mitótica, y existe una estrecha correlación entre la posición de sus núcleos en el tubo neural y su estadio dentro del ciclo mitótico (fig. 11.4). La síntesis de ADN se produce en los núcleos situados cerca de la **membrana limitante externa**

(la lámina basal que rodea al tubo neural). Cuando estos núcleos se preparan para iniciar la mitosis, migran dentro del citoplasma hacia la luz del tubo neural, donde experimentan dicho proceso. La orientación del huso mitótico durante esta división condiciona el destino de las células hijas. Si la placa de la metafase (plano de división) es perpendicular a la superficie apical (interna) del tubo neural, las dos células hijas migrarán lentamente en tándem hacia la porción externa del mismo, donde se prepararán para otra ronda de síntesis de ADN (v. fig. 11.4).

Por el contrario, si el plano de división va paralelo a la superficie interna del tubo neural, el destino de las células hijas será radicalmente distinto. La más próxima a la superficie interna se moverá desde ella muy despacio y seguirá siendo una célula progenitora proliferativa susceptible de sufrir mitosis. La célula

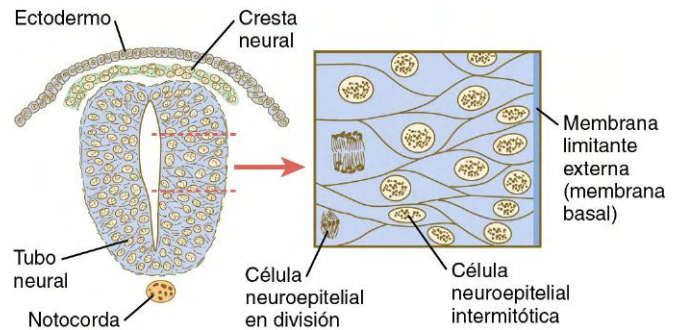


Fig. 11.3 Izquierda, corte transversal del tubo neural primitivo. Derecha, dibujo a gran aumento de un segmento de la pared del tubo neural.

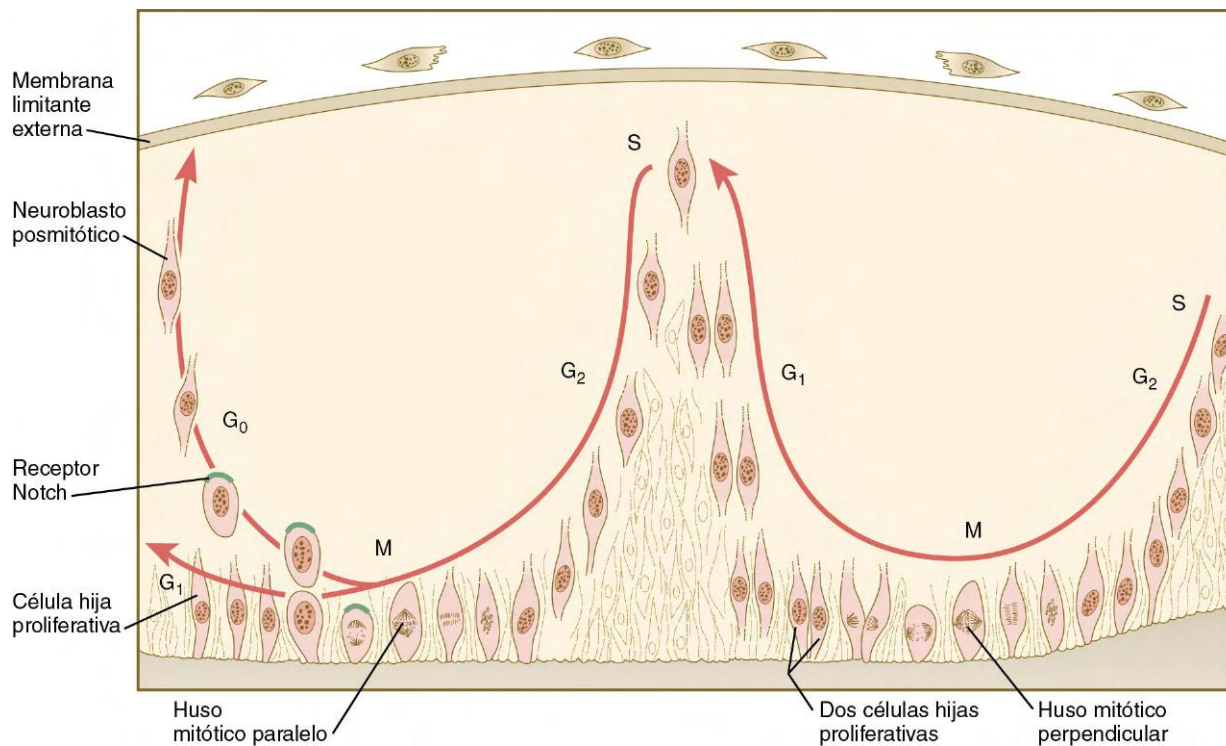


Fig. 11.4 Fenómenos mitóticos en el tubo neural primitivo. En las células del epitelio pseudoestratificado que conforman el tubo neural primitivo, los núcleos que sintetizan ADN (fase S) se localizan cerca de la membrana limitante externa. Estos núcleos se desplazan hacia el margen interno del tubo neural, donde se produce la mitosis (M). Si la placa metafásica queda perpendicular al margen interno, las dos células hijas permanecen en un estado proliferativo y migran de nuevo hacia la membrana limitante externa para volver a sintetizar ADN. Si en la siguiente mitosis la placa metafásica adopta una orientación paralela al margen interno, una célula hija sigue en estado proliferativo, mientras que la otra expresa Notch y abandona el ciclo mitótico para convertirse en un neuroblasto.

hija más próxima a la superficie basal (membrana limitante externa) heredará una elevada concentración de receptor Notch en su superficie, y se alejará con rapidez del borde apical en forma de **neuroblasto posmitótico** (v. fig. 11.4). Los neuroblastos, que son las células precursoras de las neuronas, empiezan a producir prolongaciones que se acaban convirtiendo en los axones y las dendritas.

Linajes celulares en la histogénesis del sistema nervioso central

El origen del que proceden la mayor parte de las células del sistema nervioso central maduro se localiza en **células madre multipotenciales** dentro del neuroepitelio primitivo (fig. 11.5). Estas células experimentan numerosas divisiones mitóticas antes de madurar en **células progenitoras bipotenciales**, que dan lugar a las células progenitoras neuronales o gliales. La activación de los genes proneurales *neurogenina 1* y *neurogenina 2* estimulan la diferenciación de las neuronas que proceden de las células progenitoras bipolares. Las células de la glía se diferencian bajo la influencia de otros estímulos. Dicha bifurcación del desarrollo está acompañada por un cambio en la expresión de los genes. Las células madre multipotenciales expresan una proteína de los filamentos intermedios que se denomina **nestina**. Ésta resulta inhibida a medida que los descendientes de las células progenitoras bipolares se separan en células progenitoras neuronales, que expresan **proteína de los neurofilamentos**, y células progenitoras gliales, que expresan **proteína gliofibrilar ácida**.

Las **células progenitoras neuronales** dan lugar a una serie de neuroblastos. Los **neuroblastos bipolares** son los primeros y tienen dos prolongaciones citoplásmicas delgadas, que entran en contacto con la membrana limitante externa y el margen luminal central del tubo neural. Cuando la prolongación interna se retrae, el neuroblasto bipolar pierde el contacto con el margen luminal interno y se va convirtiendo en un **neuroblasto unipolar**. Estos neuroblastos unipolares acumulan grandes cantidades de retículo endoplásmico rugoso (**sustancia de Nissl**) en su citoplasma y empiezan a originar varias prolongaciones citoplásmicas. En ese momento pasan a denominarse **neuroblastos multipolares**. Su principal actividad durante el desarrollo es emitir prolongaciones axónicas y dendríticas, y establecer conexiones con otras neuronas u órganos terminales.

El otro linaje principal originado en las células progenitoras bipotenciales es el glial. Las **células progenitoras gliales** siguen experimentando mitosis y su descendencia se divide en varias ramas. Una de ellas, la de la **célula progenitora O-2A** (v. fig. 11.5), es precursora de dos líneas de células gliales, que acaban convirtiéndose en los **oligodendrocitos** y en los **astrocitos de tipo 2**. Otra línea glial da lugar a los **astrocitos de tipo 1**. Los oligodendrocitos humanos se originan de células progenitoras localizadas en la zona ventricular ventral (v. MN de la fig. 11.10) a los lados de la placa del suelo. Desde allí se dispersan por todo el encéfalo y la médula espinal, y acaban produciendo las cubiertas de mielina que rodean a las prolongaciones neuronales en la sustancia blanca. La formación de los precursores de los oligodendrocitos depende de una señal

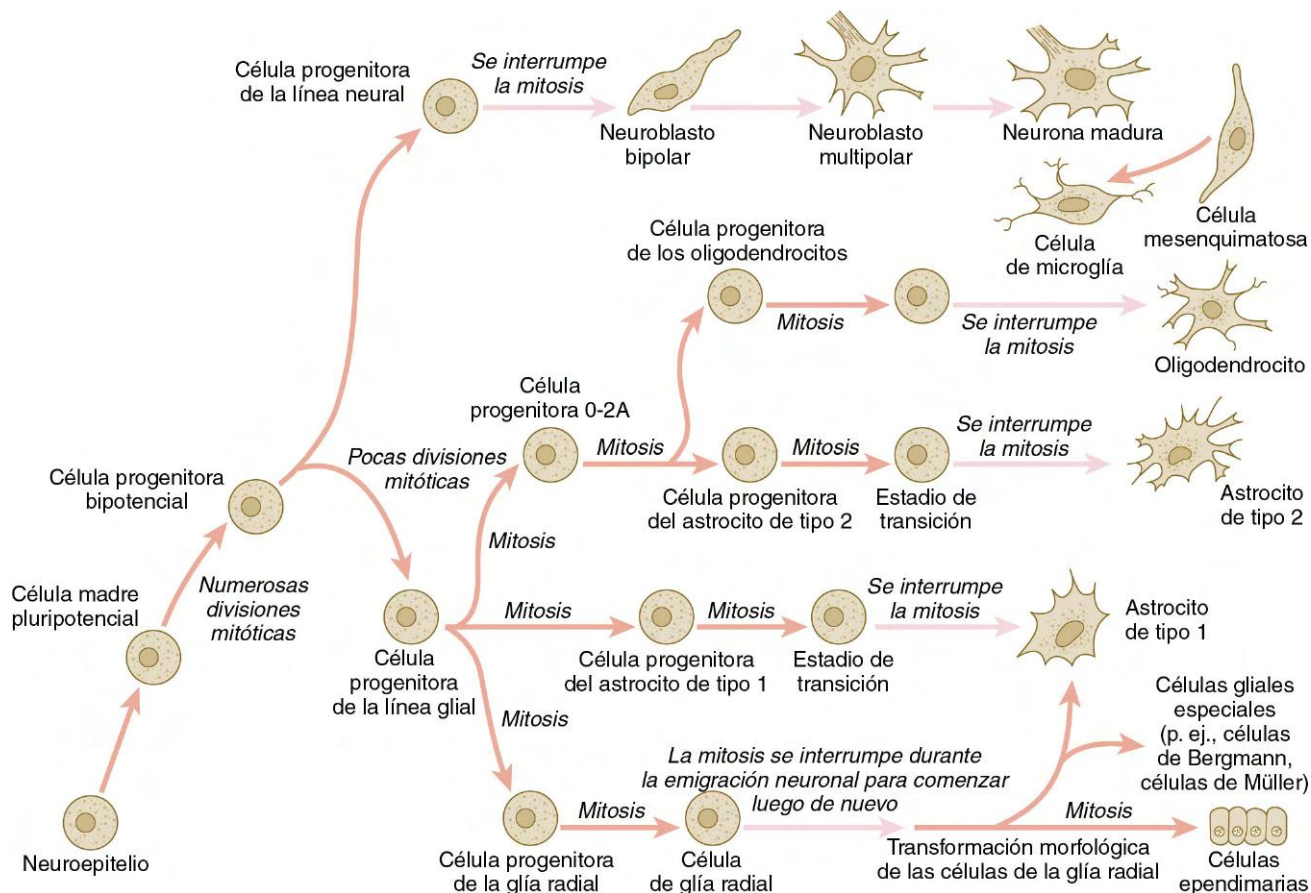


Fig. 11.5 Líneas celulares en el sistema nervioso central en desarrollo. (Basada en Cameron R, Rakic P: Glia 4:124-127, 1991.)

inductora surgida en la notocorda (Sonic hedgehog [shh]). Si se trasplanta esta estructura al lado del tubo neural dorsal, dichos precursores se diferenciarán allí, lo que demuestra que en esta zona residen células con capacidad para formar oligodendrocitos, pero que no se suelen desarrollar por la falta de señales inductoras adecuadas.

La tercera línea glial tiene una historia más compleja. Las células progenitoras radiales dan origen a las **células de la glía radial**, que actúan como «cables de guía» en el cerebro para la migración de las neuronas jóvenes (v. fig. 11.23). Cuando las neuronas van emigrando a lo largo de ellas hacia la mitad de la gestación inhiben la proliferación de este tipo de células. Una vez que las neuronas culminan el desplazamiento, las células de la glía radial quedan libres de su influencia inhibitoria y vuelven a empezar la mitosis. Su descendencia puede transformarse en diversos tipos celulares. Algunas son capaces de atravesar líneas de linaje y diferenciarse en astrocitos de tipo 1 (v. fig. 11.5), mientras que otras se diferencian en distintos tipos de células gliales, **células ependimarias** e incluso en células madre neurales adultas. Según algunos autores, las demás células neuroepiteliales representan otra fuente de células ependimarias.

No todas las células del sistema nervioso central se originan en el neuroepitelio. Las **células de la microglía**, que ejercen una función fagocítica tras la lesión cerebral, son células derivadas de precursores primitivos mieloides (macrófagos). La microglía no se encuentra en el encéfalo en desarrollo hasta que éste es atravesado por vasos sanguíneos.

Organización transversal fundamental del tubo neural en desarrollo

La médula espinal en desarrollo es un prototipo útil para estudiar las características generales del sistema nervioso central en sus aspectos estructural y funcional, ya que conserva su organización básica durante la mayor parte del proceso. Al empezar la diferenciación celular en el tubo neural, el neuroepitelio se engrosa y aparece estratificado. La capa celular más próxima a la luz del tubo neural (**conducto central**) sigue siendo epitelial y se denomina **zona ventricular** (en la literatura más antigua **zona ependimaria**). Esta capa, que todavía contiene células mitóticas, se acaba convirtiendo en el **epéndimo**, un epitelio cilíndrico que reviste el sistema ventricular y el conducto central del sistema nervioso central (fig. 11.6). Más allá de la zona ventricular se encuentra la **zona intermedia** (que antes se llamaba **manto**), en la que se hallan los cuerpos celulares de los neuroblastos posmitóticos en diferenciación. Conforme estos elementos siguen generando prolongaciones axónicas y dendríticas, todas ellas forman una **zona marginal** periférica que contiene prolongaciones neuronales pero no somas celulares.

Cuando madura la médula espinal, la zona intermedia se convierte en la sustancia gris, donde están situados los cuerpos de las neuronas. La zona marginal se denomina **sustancia blanca** por el color que producen los numerosos haces de fibras nerviosas mielínicas presentes en esa capa (v. fig. 11.6). Durante el desarrollo, las poblaciones de células progenitoras de la zona ventricular en fase de proliferación se agotan en gran parte, aunque actualmente se sabe que una subpoblación persiste en el adulto en forma de células madre neurales. Las células que quedan se acaban transformando en el epitelio de la capa ependimaria.

Una vez constituidas las capas básicas de la médula espinal, se pueden reconocer una serie de rasgos topográficos significativos

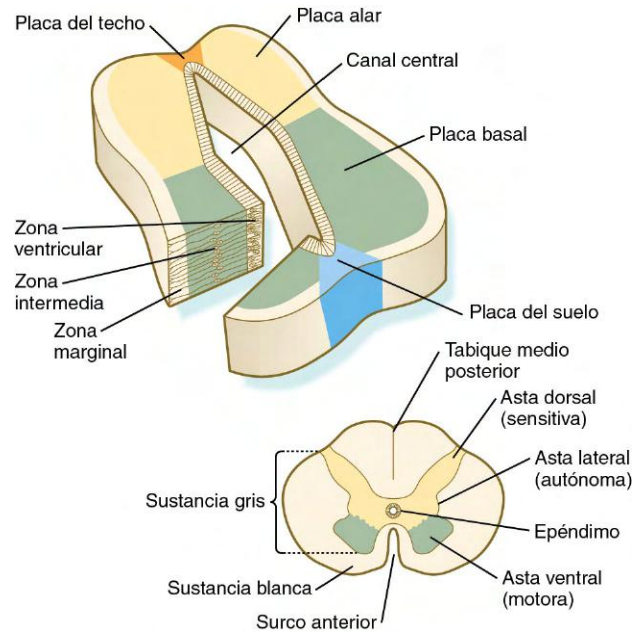


Fig. 11.6 Principales regiones del tubo neural (arriba) y de la médula espinal (abajo) en un corte transversal.

en sus cortes transversales. El **surco limitante** dentro del conducto central divide la médula en una **placa alar** dorsal y una **placa basal** ventral a cada lado de dicho conducto. Las placas alares derecha e izquierda poseen una conexión dorsal por encima del conducto central mediante una delgada **placa del techo**, mientras que las dos placas basales están unidas a nivel ventral a través de la **placa del suelo**.

La placa basal representa el componente motor de la médula espinal. Los axones que se originan en las neuronas situadas en el **asta ventral** de la sustancia gris salen de la médula espinal integrados en las **raíces motoras ventrales** de los nervios raquídeos (v. fig. 11.15). La sustancia gris de la placa alar, llamada **asta dorsal**, se asocia a las funciones sensitivas. Los axones sensitivos procedentes de los ganglios raquídeos (derivados de la cresta neural) entran en la médula espinal en forma de raíces dorsales y hacen sinapsis con las neuronas del asta dorsal. Una pequeña prolongación de sustancia gris que queda entre las astas dorsal y ventral en los niveles medulares desde T1 hasta L2 contiene los somas celulares de las neuronas autónomas. Esta prolongación se denomina **asta lateral** o, en ocasiones, **columna gris intermediolateral** (v. fig. 11.6).

La placa del suelo es mucho más que una mera conexión anatómica entre las placas basales derecha e izquierda. Las células que la constituirán en el futuro son las primeras que se diferencian en la placa neural tras la inducción primaria del sistema nervioso. Los trabajos experimentales muestran que existe una influencia inductora específica de la notocorda sobre las células neuroepiteliales que la cubren. Si se injerta una nueva notocorda a lo largo de la superficie lateral del tubo neural, las más próximas a ella adquieren las propiedades correspondientes a las células de la placa del suelo (fig. 11.7). Por el contrario, si se reseca un segmento de notocorda normal, las células neuroepiteliales situadas sobre ella no desarrollan estas propiedades. Su efecto sobre la placa del suelo hace que la notocorda también tenga una gran influencia en la organización de las raíces ventrales y dorsales que entran y salen de la médula espinal. Si falta el

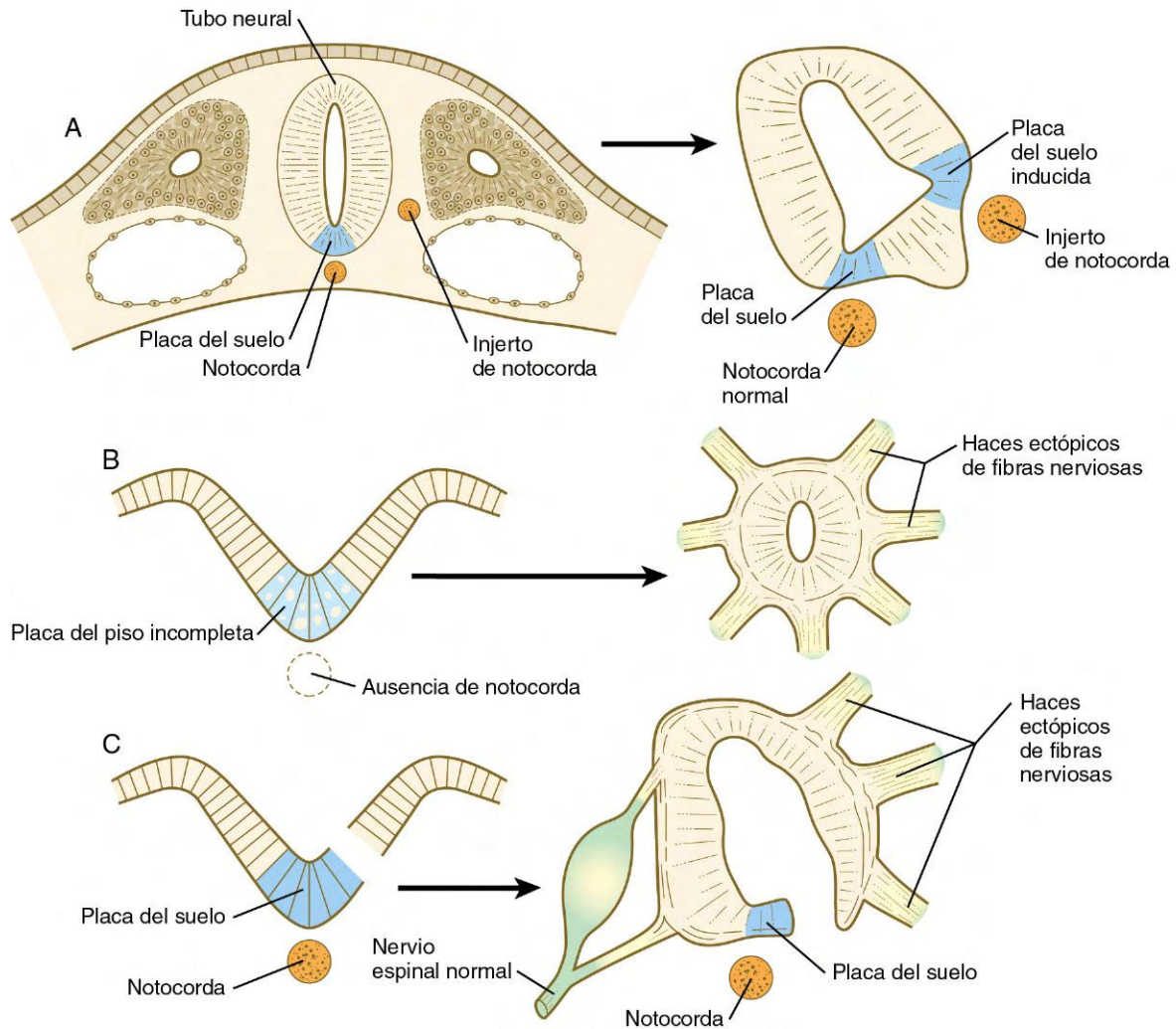


Fig. 11.7 Experimentos que ilustran la influencia de la notocorda sobre el desarrollo de la placa del suelo y lugares por los que salen los nervios de la médula espinal. **A**, El injerto de una notocorda adicional cerca del tubo neural induce una placa del suelo secundaria. **B**, En ausencia de notocorda se forma una placa del suelo muy incompleta, y las fibras nerviosas salen desde múltiples lugares de la médula espinal. **C**, Si se corta la placa del suelo a un lado de la placa del suelo, la pared del tubo neural queda libre de la influencia de la notocorda, lo que permite la salida desorganizada de las fibras nerviosas desde esta parte de la médula espinal. (Adaptada de Hirano S, Fuse S, Sohal GS: *Science* 251:310-313, 1991.)

tubo neural se cierra, pero no se observan estos elementos como tales y en su lugar aparecen numerosas fibras nerviosas ectópicas (fig. 11.8). Si la futura placa del suelo se separa en dos, el lado del tubo neural en el que queda la notocorda forma unas raíces dorsales y ventrales normales, mientras que en el lado desprovisto de estas estructuras nacen unos nervios ectópicos (v. fig. 11.7C).

Existe un fundamento molecular para la adopción de este patrón transversal en la placa y el tubo neurales primitivos (fig. 11.9). Los factores de transcripción que contienen homeosecuencias Pax-3, Pax-7, Msx-1 y Msx-2 se expresan por toda la extensión de la placa neural inicial. Antes de que la placa neural se pliegue para formar el tubo neural, la notocorda, que está adherida a dicha placa en la línea media durante esta fase, libera shh. Dichas señales locales estimulan a las células de la placa neural situadas justo encima de la notocorda para transformarse en la **placa del suelo**. Uno de los primeros estadios de este proceso consiste en reprimir la expresión de Pax-3 y Pax-7, lo que permite que las células neuroectodérmicas de la placa neural cercanas a la línea media adquieran un destino ventral (es decir, que se encaminan hacia las placas basal o del

suelo). Las células de la propia placa del suelo se convierten en continuación en productoras de shh.

El establecimiento de la organización transversal del tubo neural en su conjunto no sólo implica una influencia en sentido ventral de la notocorda, sino también una influencia opuesta de tipo dorsal a partir del ectodermo epidérmico adyacente al tubo neural en desarrollo. En las regiones laterales de la placa neural (futura región dorsal del tubo neural), la expresión de BMP-4 y BMP-7 por el ectodermo no neural en su unión con la placa neural lateral ejerce una acción inductora en sentido dorsal sobre las células neuroectodérmicas que determina la constitución de la **placa del techo**, que se establece poco después de que las últimas células de cresta neural hayan abandonado el tubo neural. La BMP de la placa del suelo actúa como una señal de modelado e induce las nuevas moléculas dorsalizantes Pax-3, Pax-7, Msx-1 y Msx-2 (v. fig. 11.9). Las señales dorsales de Wnt estimulan la proliferación de las células progenitoras de las neuronas y también operan con las BMP como una influencia general dorsalizante en la regionalización dorsoventral de las neuronas. Una vez cerrado el tubo neural, las señales procedentes de la placa del techo inducen inicialmente una serie de

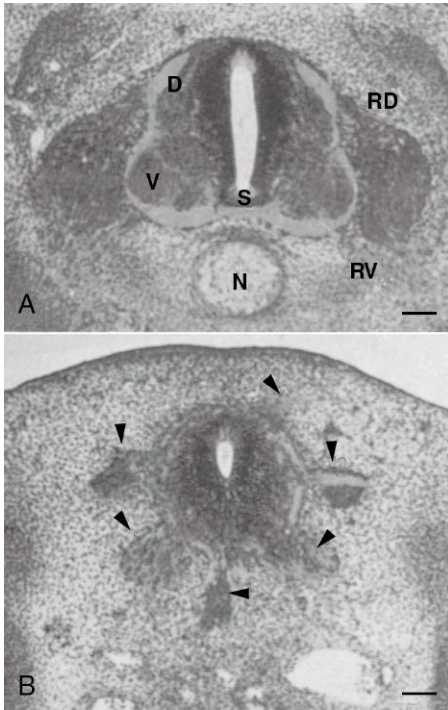


Fig. 11.8 **A**, Microfotografía de una médula espinal embrionaria de codorniz normal. **B**, En un experimento en que la notocorda estaba ausente, la médula espinal tiene un aspecto desorganizado y se observan múltiples puntos de salida de fibras nerviosas (v. fig. 11.7B). Las *puntas de flecha* indican nervios espinales ectópicos. D, dorsal; N, notocorda; RD, raíz dorsal; RV, raíz ventral; S, placa del suelo; V, ventral. (De Hirano S, Fuse S, Sohal GS: *Science* 251:310-313, 1991.)

seis interneuronas y dos más tarde de una manera que recuerda la aparición de las interneuronas ventrales (v. más adelante).

A medida que se van organizando las regiones a gran escala de los cortes transversales de la médula espinal, una red molecular sometida a un estricto control sienta las bases para especificar los principales tipos de neuronas presentes en la parte ventral de la médula espinal. Dentro de la placa basal se encuentran 5 tipos de neuronas: las **motoneuronas** y 4 clases de **interneuronas**, que se disponen según un patrón dorsoventral bien definido. Estos tipos neuronales quedan especificados por combinaciones concretas de factores de transcripción de homeodominios, cuyo patrón de expresión está determinado por un gradiente de *shh* que se origina en la placa del suelo modulado por las propiedades activadoras y represoras de las proteínas Gl-1 a Gl-3 (fig. 11.10). Algunos de estos factores de transcripción (los de clase I) son reprimidos en distintos niveles dorsoventrales por el gradiente de *shh*, mientras que otros (los de clase II) son inducidos por él (v. fig. 11.10). El resultado neto de todo ello es que una combinación distinta de los factores de transcripción en los diversos niveles dorsoventrales determina cada uno de los cinco tipos de neuronas, que a su vez se caracterizan por una firma molecular única. Un tipo determinado, el **islet-1**, es propio de las motoneuronas. Poco después de interrumpirse la producción de estas células, un cambio en los factores reguladores estimula la aparición de **células progenitoras gliales** a partir del neuroepitelio ventral. Este proceso conduce a la formación de los oligodendrocitos, que quedan firmemente vinculados a las neuronas.

Además de inducir a las motoneuronas, la placa del suelo también cumple otras funciones dentro del sistema nervioso

en desarrollo. Una serie de prolongaciones neuronales cruza de un lado al otro del sistema nervioso central a través de dicha placa, formando los **axones comisurales**. Estos axones, que se originan en los somas de las neuronas situadas en la mitad dorsal del tubo neural, son atraídos hacia la placa del suelo por unas moléculas específicas producidas en esa región (p. ej., la **netrina 1**). En animales mutantes que carecen de esta molécula, los axones comisurales están desorganizados y no siguen este trayecto hasta el lado contrario. La placa del suelo no sólo atrae a determinados tipos de axones, sino que también repele a otros. Un ejemplo específico es el nervio troclear (par craneal IV), cuyos axones no cruzan hacia el lado contrario desde sus cuerpos celulares de origen.

La decusación y la adecuada posición de los axones después de cruzar la línea media son controladas por el sistema **Slit-Robo**. Las proteínas **Slit** son repelentes axonales localizadas en la región ventral y medial de la placa del suelo. Las proteínas **Robo** (1, 2 y 3) son receptores para los ligandos Slit. Robo-1 y Robo-2 se combinan con Slit para repeler los procesos axonales que se aproximan a la línea media. Robo-3 se expresa cuando los axones comisurales se acercan a la línea media. Robo-3 interfiere con la actividad de repulsión de Robo-1 y combinación de Robo-2/Slit, de ese modo permite cruzar la línea media a los axones comisurales. Una vez que estos axones han cruzado la placa de piso, la expresión de Robo-3 es regulada río abajo y lo que queda de Robo-1 y la combinación Robo-2/Slit repelen los axones que tratan de alejarse de la línea media una vez que ellos la cruzaron.

Formación y segmentación del patrón craneocaudal

La inducción neural determina que el sistema nervioso central primitivo se vaya organizando en regiones amplias que irán adquiriendo características craneales, medias y caudales. Estos cambios dan paso pronto a la aparición de las subdivisiones morfológicas que se recogen en la figura 11.2. A un nivel aún más fino, en la región del rombencéfalo aparecen unos segmentos denominados **rombómeros** (v. fig. 6.3) y en el prosencéfalo una serie de subdivisiones peor definidas llamadas **prosómeros**.

Formación de patrones en el rombencéfalo y en la médula espinal

Los rombómeros (fig. 11.11), que se presentaron en el capítulo 6, son el reflejo morfológico de un patrón claramente ordenado en segmentos para la expresión de varios factores de transcripción destacados durante el desarrollo (fig. 11.12). El establecimiento del organizador ístmico y las vías que controlan este patrón se comentaron ya en el capítulo 6 (v. págs. 95-96).

La correspondencia entre los rombómeros del rombencéfalo en desarrollo y otras estructuras de la región craneal y de los arcos faríngeos (branquiales) es muy notable (v. cap. 14). Los pares craneales, que tienen un patrón muy ordenado gracias al cual inervan estructuras derivadas de los arcos faríngeos, entre otras de la cabeza, muestran también un origen igual de ordenado con respecto a los rombómeros (fig. 11.13). El par craneal V inerva las estructuras derivadas del primer arco faríngeo, mientras que los pares craneales VII y IX inervan las derivadas del segundo y tercer arco. En los embriones de las aves, que son las especies mejor estudiadas, los somas celulares de los componentes motores que integran los pares craneales V, VII y IX al principio se encuentran sólo en los rombómeros 2, 4 y 6.

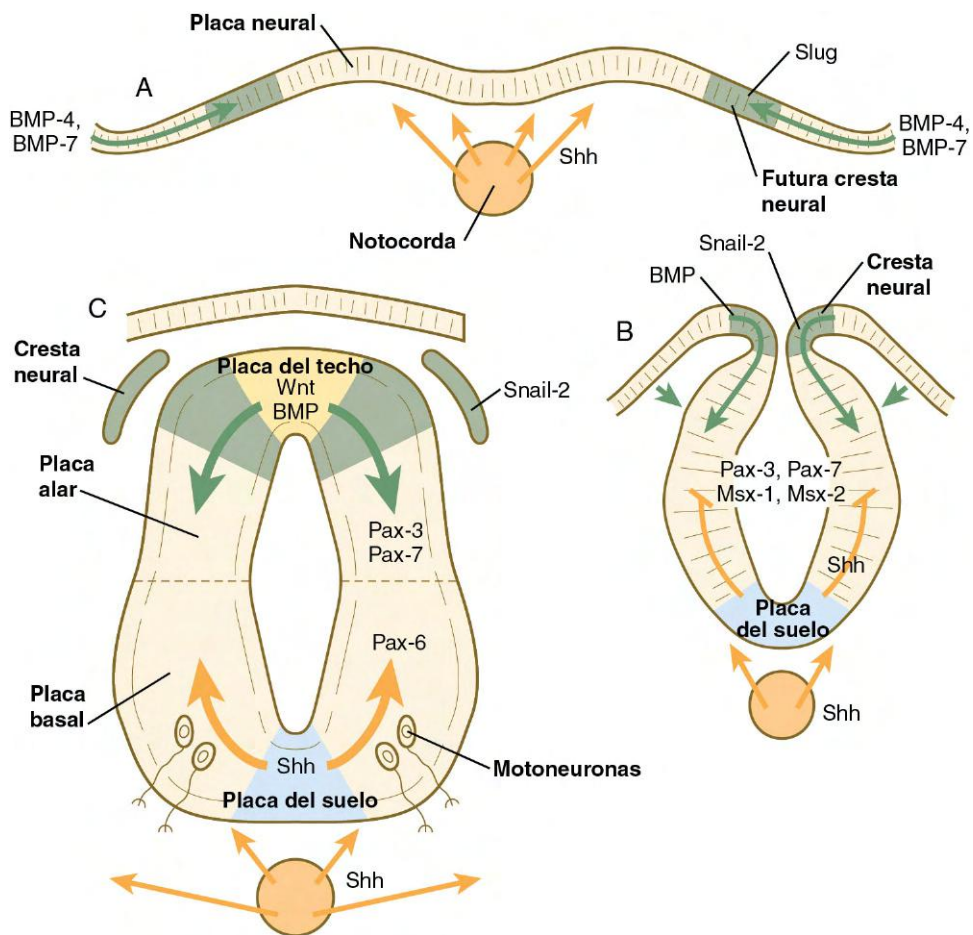


Fig. 11.9 Transmisión de señales dorsales y ventrales en el sistema nervioso central primitivo. **A**, Las señales de Sonic hedgehog (Shh) (flechas naranjas) de la notocorda inducen la placa del suelo. **B**, En la parte dorsal del futuro tubo neural, las proteínas morfogénicas óseas 4 (BMP-4) y BMP-7 (flechas verdes) del ectodermo adyacente al mismo inducen la expresión de snail-2 en la futura cresta neural y mantienen la expresión de Pax-3 y Pax-7 en la parte dorsal. En la parte ventral, Shh, producido en este caso por la placa del suelo, induce a las motoneuronas. **C**, Shh, producido por la placa del suelo, suprime la expresión de los genes Pax dorsales (Pax-3 y Pax-7) en la mitad ventral del tubo neural. Wnt y BMP se oponen a este efecto ejerciendo una influencia dorsalizante.

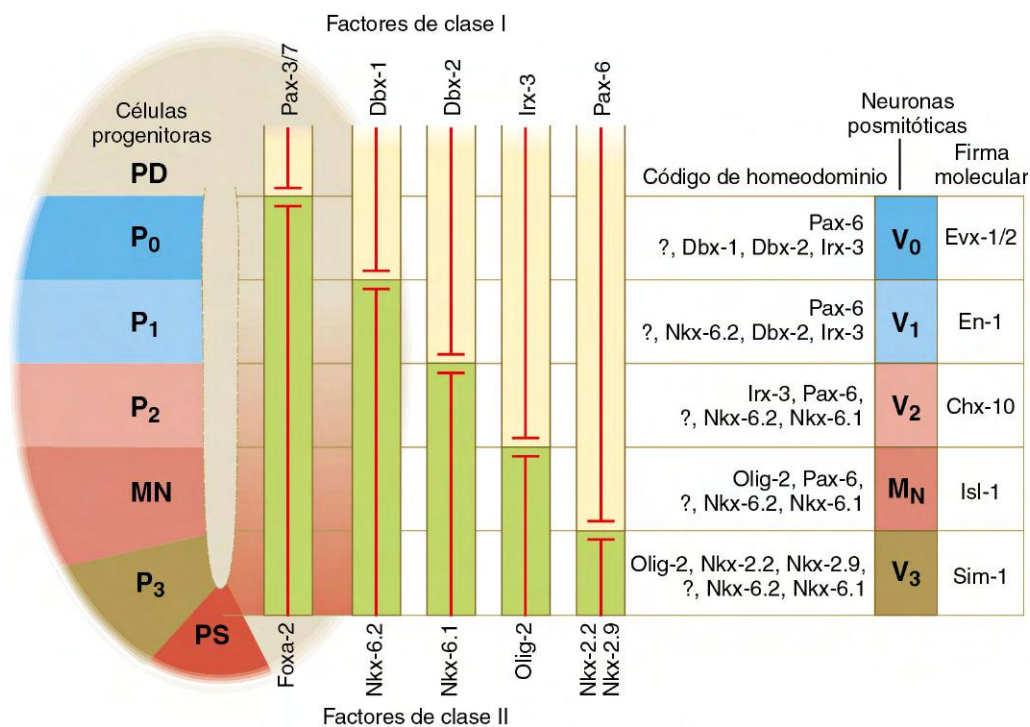


Fig. 11.10 Bases moleculares para la especificación de las neuronas en un corte transversal del tubo neural. A la izquierda se cataloga a varias clases de neuronas progenitoras, empezando por la P. A la derecha del tubo neural se indica un gradiente de concentración de Sonic hedgehog decreciente mediante un fondo de color rojo-pardo que se va difuminando. Los factores de clase I (barras superiores) son reprimidos por Sonic hedgehog, mientras que los de clase II son inducidos por esta sustancia. A la derecha de las barras se encuentra un conjunto de códigos de homeodomios que especifican los distintos niveles de neuronas precursoras, mientras que a la derecha del todo se encuentra la firma molecular de las neuronas. MN, precursores de motoneuronas; PS, placa del suelo.

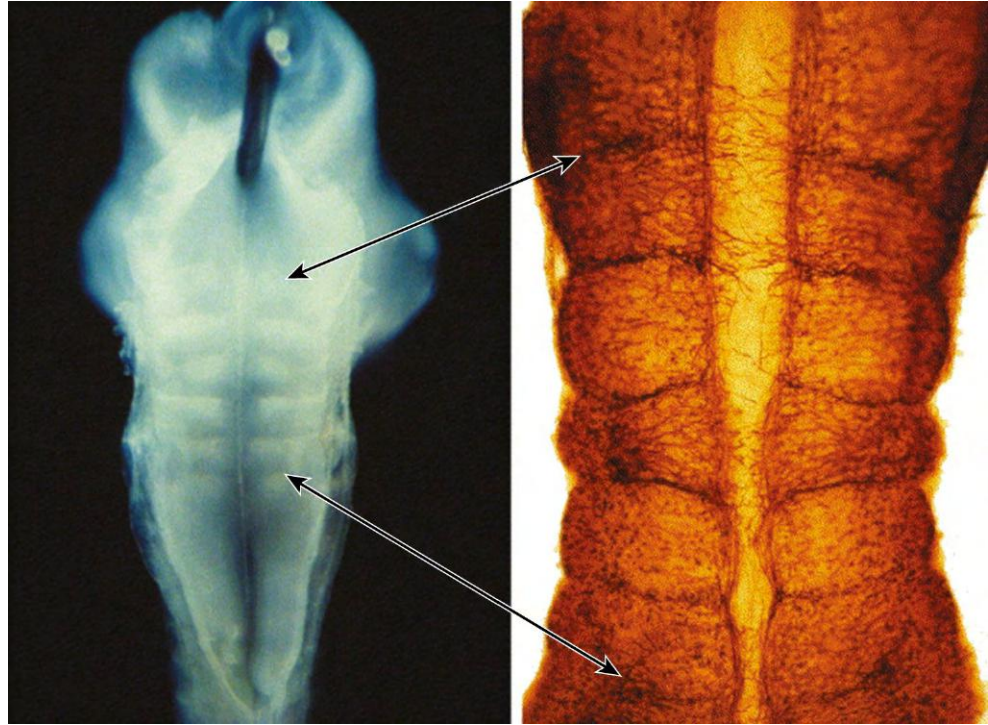


Fig. 11.11 Rombencéfalo de un embrión de pollo de 3 días de incubación (izquierda) que muestra la segmentación del rombencéfalo (rombómeros). A la derecha marcaje «in toto» de un área similar a la anterior para proteínas de neurofilamentos, en oscuro se marcan las neuronas inmaduras situadas a lo largo del límite rombomérico. (De Lumsden A: *Mech Dev* 121:1081-1088, 2004).

Los estudios mediante inyección de colorantes han demostrado que la descendencia de un neuroblasto determinado permanece dentro del rombómero en el que se encuentra la célula inyectada, lo que sugiere que los rombómeros tienen propiedades típicas de compartimentos celulares. Los axones que constituyen un par craneal se dirigen en sentido lateral dentro del rombómero y convergen en un lugar de salida común a la altura de su punto medio craneocaudal. Durante un estadio algo más tardío del desarrollo, las motoneuronas originadas en el siguiente rombómero posterior (3, 5, 7) también extienden sus axones hacia los lados. Antes de que lleguen a sus márgenes cruzan hacia los rombómeros 2, 4 o 6 y se reúnen en el punto de salida de los axones motores del rombómero correspondiente.

Los cuerpos celulares (en el sistema nervioso central se denomina **núcleo** a la colección de cuerpos celulares de un par craneal determinado) de los pares craneales que inervan los arcos faríngeos se originan en serie a lo largo del eje craneocaudal. Los núcleos motores de otros pares craneales que inervan estructuras somáticas (p. ej., los músculos extrínsecos del ojo o la lengua) surgen en una columna craneocaudal distinta localizada a lo largo del rombencéfalo y no ocupan rombómeros contiguos (v. fig. 11.13).

Pruebas directas e indirectas indican que las propiedades de las paredes de los rombómeros impiden que los axones se introduzcan en rombómeros adyacentes que no les corresponden. Una propiedad celular, que también es característica de las regiones de los somitos que limitan el movimiento de las células de la cresta neural, es la capacidad de las células en la pared del rombómero para unirse a unas lectinas específicas. En aparente contradicción con la disposición en compartimentos que se acaba de describir, las prolongaciones originadas en los neuroblastos sensitivos y los nervios de la vía denominada **fascículo longitudinal medial** tienen libertad para atravesar los límites de los rombómeros. Los vasos sanguíneos penetran primero en el rombencéfalo, en la región de la placa del suelo, poco después de la salida de los axones motores, y se extienden por las uniones interromboméricas. No se sabe cómo reconocen las ramas vasculares los límites de los rombómeros.

A diferencia de lo que sucede en el rombencéfalo, el patrón de los nervios que se originan en la médula espinal no parece ser determinado por la disposición craneocaudal en compartimentos dentro de ella. Parece más bien que la naturaleza segmentaria de los nervios raquídeos viene determinada por el mesodermo de los somitos localizados a lo largo del tubo neural. Las neuronas motoras en crecimiento de la médula espinal y las células de la cresta neural que emigran pueden entrar con facilidad en el mesodermo anterior de los somitos, pero son rechazadas por la mitad posterior de los mismos. Este hecho condiciona un patrón regular de crecimiento de los nervios raquídeos, con la presencia de un par bilateral de nervios por cada segmento corporal. La rotación del tubo neural primitivo alrededor de su eje craneocaudal no produce un patrón anómalo de nervios raquídeos, lo que viene a confirmar la idea de que dicho patrón no depende del propio tubo neural.

Formación de patrones en la región del mesencéfalo

Uno de los principales mecanismos para la formación del patrón en el mesencéfalo consiste en un centro de transmisión de señales moleculares (el **organizador ístmico**), que se encuentra en el límite entre el mesencéfalo y el metencéfalo (v. fig. 6.4). La principal molécula encargada de la transmisión de señales es FGF-8, que se expresa en un estrecho anillo en el margen anterior del primer rombómero, una subdivisión del metencéfalo. FGF-8 actúa con Wnt-1 para inducir la expresión de los genes engrailed *En-1* y *En-2*, y también de *Pax-2* y *Pax-5*, que se expresan en una concentración que va decreciendo al aumentar la distancia desde el centro de transmisión de señales de FGF-8 (v. fig. 6.4). Wnt-1 parece actuar fundamentalmente estimulando localmente la proliferación celular, mientras que la función organizadora global depende de FGF-8. El organizador ístmico induce y polariza la región dorsal del mesencéfalo y el cerebelo. Los injertos de organizador ístmico o la introducción de implantes que liberan sólo FGF-8 en regiones más craneales

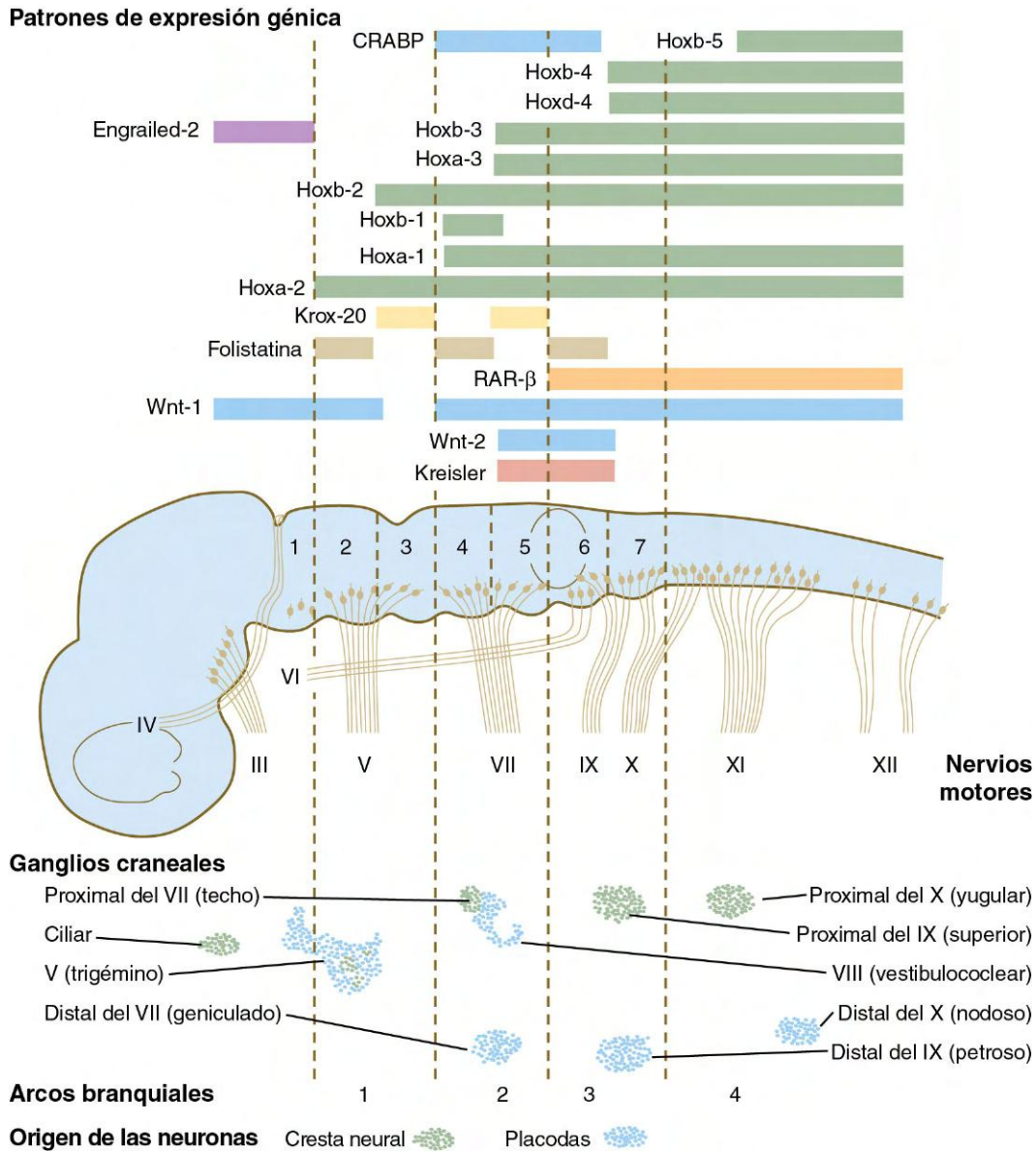


Fig. 11.12 Patrones de expresión de los genes *Hox* y otros en relación con los detalles anatómicos de referencia en los embriones de mamíferos precoces. Las barras se refieren a los niveles craneocaudales de expresión de un producto génico determinado. Los pares craneales sensitivos derivados de la cresta neural y los precursores de la placoda se disponen según un orden adecuado. CRABP, proteína citoplásmica ligadora de ácido retinoico; RAR, receptor de ácido retinoico. (Adaptada de Noden DM: *J Craniofac Genet Dev Biol* 11:192-213, 1991.)

del prosencéfalo de un embrión de ave inducen la aparición de un segundo techo (mesencéfalo dorsal o colículos en los mamíferos). Además, la colocación de un injerto ístmico en las regiones del rombencéfalo puede determinar la aparición de estructuras cerebelosas supernumerarias.

Los estudios moleculares recientes han revelado que, en algunas especies, el límite entre el mesencéfalo y el rombencéfalo futuros no se corresponde con la zona de estrechamiento anatómico entre el mesencéfalo y el rombencéfalo. Este límite está más bien situado en una localización craneal respecto a dicha zona de estrechamiento, en un plano marcado por el límite posterior de la expresión del gen con homeosecuencias *Otx-2*.

Al igual que la médula espinal, el mesencéfalo también muestra un patrón muy estructurado en todo su eje transversal (dorsoventral), y la base molecular para gran parte de este patrón es *shh*, secretado en la parte ventral. El patrón está representado por cinco territorios de expresión génica en forma de arco.

Si se introduce una fuente puntual de *shh* en una región más dorsal del mesencéfalo se producirá un conjunto adicional de cinco territorios en arco ectópicos. Además de facilitar el desarrollo neuronal en la placa basal del mesencéfalo, *shh* limita la expresión ventral de moléculas como *Pax-7*, que caracterizan a la placa alar.

En sentido craneal, el mesencéfalo se separa del prosencéfalo (diencéfalo) a través de una serie de interacciones moleculares distintas. La placa alar del diencéfalo se caracteriza por la expresión de *Pax-6*, una molécula que, entre otras cosas, puede actuar como gen coordinador para la formación del ojo (v. cap. 13). En el mesencéfalo predomina la expresión de *En-1*. A través de la acción de reguladores negativos intermedios, *Pax-6* inhibe la expresión de *En-1*, mientras que *En-1* inhibe directamente la de *Pax-6*. El nivel craneocaudal en el que cada una de estas moléculas inhibe a la otra se convierte en un límite claro entre el diencéfalo y el mesencéfalo.

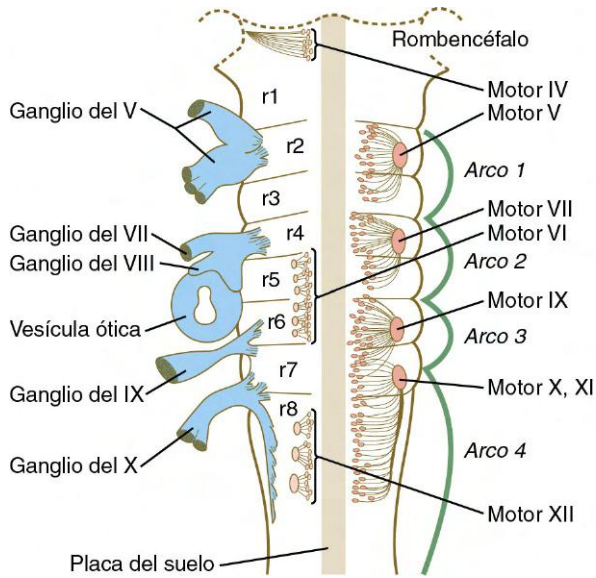


Fig. 11.13 Origen de los pares craneales en relación con los rombómeros (r) en el cerebro en desarrollo del pollo. (Basada en Lumsden A, Keynes R: *Nature* 337:424-428, 1989.)

Formación de patrones en la región del prosencéfalo

Aunque resulta mucho menos evidente que en el rombencéfalo, la organización neuromérica del cerebro primitivo parece afectar también al prosencéfalo, donde se reconocen tres **prosómeros**, que se extienden desde el límite entre el mesencéfalo y el prosencéfalo hasta el tálamo (fig. 11.14). Los prosómeros del 1 al 3 (de p1 a p3), los más posteriores, se incorporan al diencéfalo, y p2 y p3 forman respectivamente el **tálamo** dorsal y el ventral, que sirven como una estación de relevo principal para la transmisión de señales nerviosas entre la corteza cerebral y el cuerpo. Una idea anterior sugería que un conjunto adicional de prosómeros (p4 a p6) constituía la base organizativa del diencéfalo (hipotálamo) rostral y del telencéfalo. Sin embargo, una interpretación más reciente, coloca a estas estructuras en lo que se ha llamado el **rombencéfalo secundario**, un área de desarrollo que abarca toda la parte precordial del tubo neural. Dentro de este campo, la placa basal se convierte en la principal región del hipotálamo, la estructura que integra funciones nerviosas autónomas y que controla las secreciones endocrinas en la hipófisis. La placa alar de este dominio es la precursora de la **corteza cerebral**, de los **ganglios basales** (que forman en conjunto el telencéfalo) y de las **vesículas ópticas** (estructuras diencéfálicas que controlan la formación de los ojos). Al ir avanzando el desarrollo, el rombencéfalo secundario se pliega abruptamente por debajo de p2 y p3, y en el ser humano se produce un enorme crecimiento hacia fuera de las placas alares del rombencéfalo secundario, que rodea a los otros prosómeros en forma de **vesículas telencéfálicas** (la futura corteza cerebral).

Los patrones particulares de expresión génica también reflejan la organización regional básica del prosencéfalo. En las primeras fases del desarrollo, el **FGF-8** secretado por la cresta neural anterior (v. fig. 6.4B) induce la expresión de **Foxg-1**, denominado antes como BF-1 (factor encefálico-1), que regula el desarrollo del telencéfalo y las vesículas ópticas. Dentro del prosencéfalo, una delgada zona de expresión del factor de transcripción **Nkx 2.2** marca el límite entre las placas alar y basal. A lo largo del eje dorsoventral, las placas alares se caracterizan por la expresión de *Emx1* y *Emx2*, y también de *Pax6*, reguladores significativos de la identidad regional en la corteza cerebral.

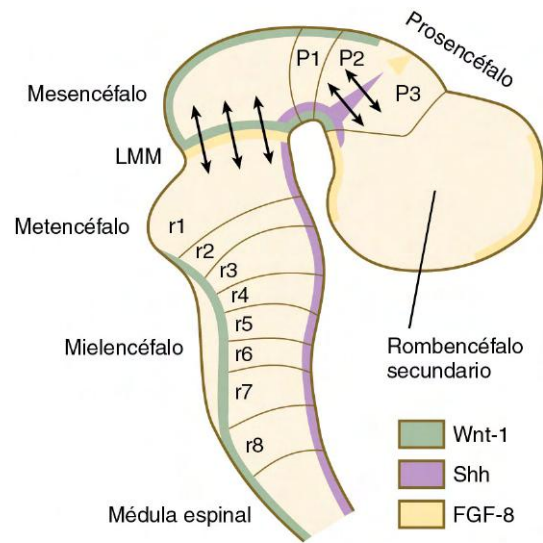


Fig. 11.14 Ejemplo de encéfalo generalizado para cualquier embrión de vertebrado, que muestra la segmentación del rombencéfalo (rombómeros [r]) y del prosencéfalo (prosómeros [P]), y la distribución de las principales moléculas de transmisión de señales. La región de transmisión de señales en el mesencéfalo y rombencéfalo está indicada por flechas rostrales al primer rombómero. Las flechas entre el segundo y tercer prosómero indican la zona limitans intertalámica, una región señalizadora en el prosencéfalo anterior. LMM, límite entre el mesencéfalo y el metencéfalo. (Adaptada de Bally-Cuif L, Wassef M: *Determination events in the nervous system of the vertebrate embryo*, *Curr Opin Genet Dev* 5:450-458, 1995.)

En una región intermedia de la placa alar prosencefálica la expresión de *Emx* disminuye, dejando que *Pax-6* actúe como el gen regulador que controla el desarrollo ocular (v. cap. 13). En la zona más ventral, que terminará formando los ganglios basales, *Dlx* (*distalles*) es el gen de expresión dominante.

Igual que la médula espinal, el prosencéfalo ventral es inducido y organizado por la acción de *shh*, secretado por las estructuras axiales de la línea media. En ausencia de señales de *shh* en esta región los tejidos del prosencéfalo ventral quedan muy reducidos, lo que a veces produce la fusión de las vesículas ópticas en la línea media y una reducción generalizada del crecimiento en la región media de la cara. Este trastorno determina un cuadro que se denomina **holoprosencefalia** (v. pág. 309), que en casos extremos se asocia a **ciclopía**.

En el límite entre los futuros tálamos dorsal (p2) y ventral (p3) se establece una franja estrecha de expresión *shh*, **zona limitans intertalámica**. Las señales que emanan de esta zona limitans intertalámica determinan aspectos de identidad y conducta celulares en las diferentes regiones diencéfálicas de cada lado (v. fig. 6.4B). Los mecanismos que conducen al establecimiento de la zona limitans intertalámica son muy poco comprendidos, aunque se sabe que esta estructura aparece inmediatamente por encima del extremo anterior de la notocorda. Estos datos sugieren que la formación de la zona limitans intertalámica es similar a la del istmo rombencéfálico, es una primitiva zona limitante molecular.

Sistema nervioso periférico

Organización estructural de un nervio periférico

La formación de un nervio periférico se inicia con el crecimiento de axones a partir de los neuroblastos motores situados en

la placa basal (la futura asta ventral de la sustancia gris) de la médula espinal (fig. 11.15). Cerca de la parte dorsal de la médula espinal, unas delgadas prolongaciones también empiezan a crecer a partir de los neuroblastos derivados de la cresta neural, que se han agregado en forma de ganglios raquídeos. Las **den-dritas**, que conducen los impulsos en dirección al soma de la célula nerviosa, crecen desde las neuronas sensitivas hacia la periferia. Los **axones**, que alejan los impulsos desde el cuerpo celular, entran por la parte dorsolateral de la médula espinal y terminan en el asta dorsal (la sustancia gris de la placa alar). Dentro de la sustancia gris, unas interneuronas cortas conectan las terminaciones de los axones sensitivos con las motoneuronas. Estas tres neuronas conectadas (motoras, sensitivas e interneuronas) constituyen un **arco reflejo** simple, a través del cual se puede traducir un estímulo sensitivo en una respuesta motora sencilla. Las fibras nerviosas autónomas también se suman a los nervios raquídeos típicos.

Una cuestión clásica acerca de la organización del sistema nervioso debe implicar la interfaz entre los sistemas nerviosos central y periférico, en particular la forma en que sus respectivos componentes celulares son separados. Tal separación en la región de salida de los axones motores en la zona ventral del tubo neural y la entrada de los axones de la raíz dorsal en la zona dorsal del tubo neural es llevada a cabo por determinados **límites permisivos** de las células de la cresta neural (fig. 11.16). Estos límites permisivos actúan como filtros selectivos, los cuales permiten el libre pasaje de axones en crecimiento aferentes y

eferentes entre el tubo neural y la periferia, éstos también sirven de barrera para mantener las células dentro de sus localizaciones apropiadas. En ausencia de estos límites permisivos, algunos cuerpos de motoneuronas pueden desplazarse desde la columna motora lateral (su localización normal) al espacio externo al tubo neural.

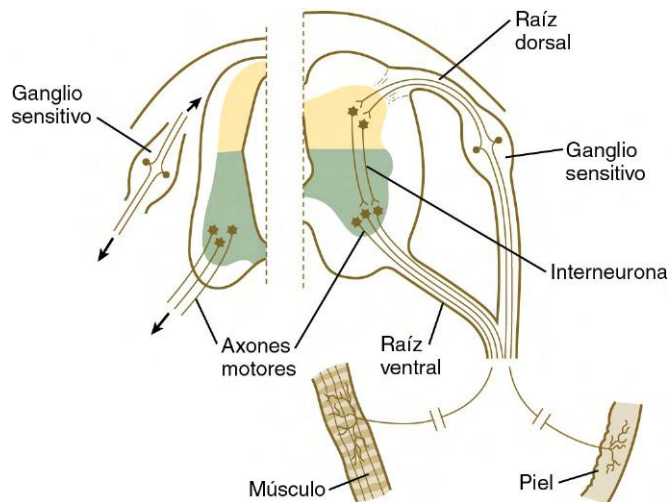


Fig. 11.15 Desarrollo de un nervio periférico. Izquierda, embrión inicial. Derecha, feto.

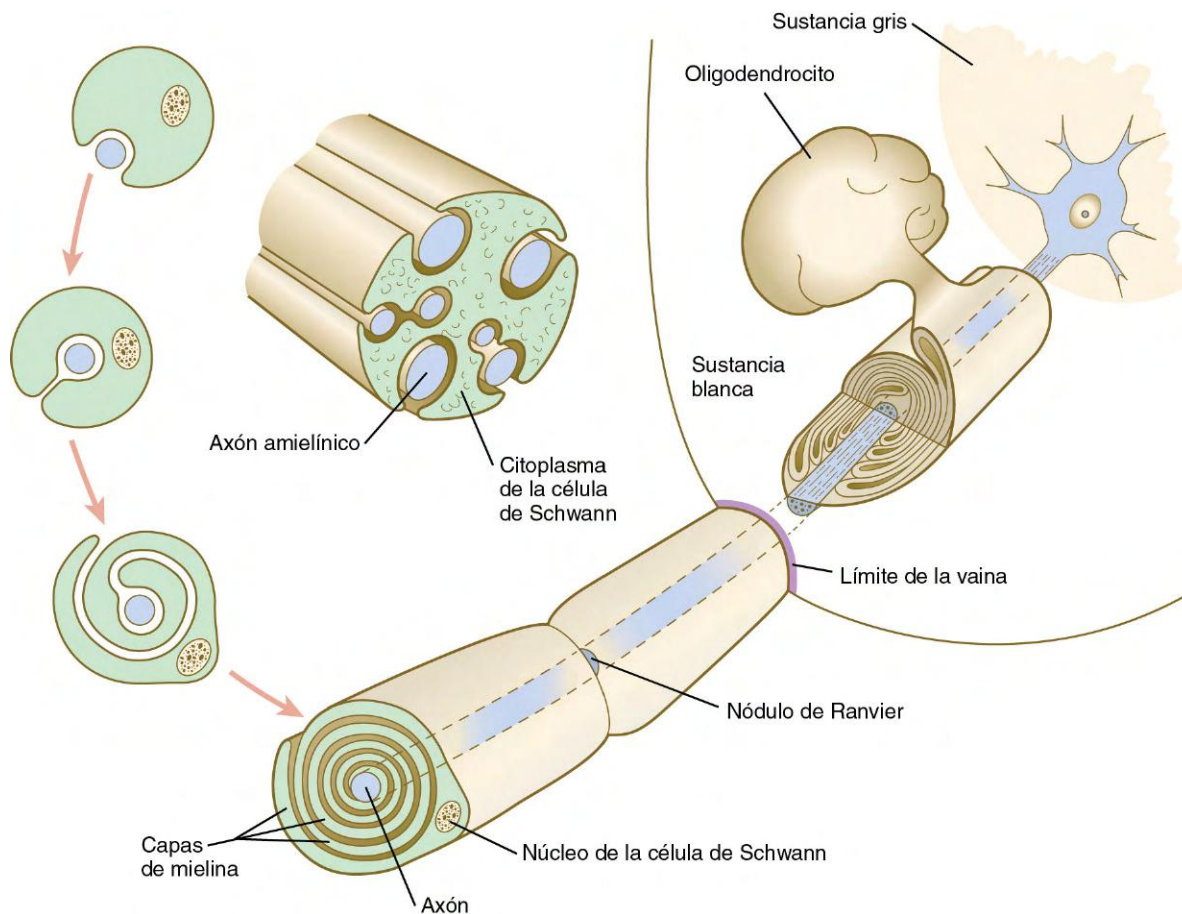


Fig. 11.16 Mielinización de los sistemas nerviosos central (derecha) y periférico (izquierda). Dentro del sistema nervioso central, la mielina se forma por las células de la oligodendroglía, mientras que en el periférico las células de Schwann rodean a los axones individuales. El recuadro muestra un segmento con una zona de fibras nerviosas amielínicas dentro del citoplasma de una sola célula de Schwann.

Dentro de un nervio periférico, las prolongaciones neuronales pueden ser miélicas o amielínicas. A nivel celular, la **mielina** es una vaina espiral con múltiples capas, constituida en gran medida por fosfolípidos y formada por **células de Schwann** individuales (derivadas de la cresta neural), que se enrollan muchas veces sobre sí mismas en torno a una prolongación nerviosa, como un brazo de gitano (v. fig. 11.16). Esta cubierta sirve como un sistema de aislamiento, que determina en gran medida las características del impulso eléctrico (potencial de acción) transmitido a lo largo de las prolongaciones neuronales. Las **fibras nerviosas amielínicas** también están inmersas en el citoplasma de las células de Schwann, pero no tienen el típico perfil espiral de las prolongaciones miélicas (v. fig. 11.16).

Las células de Schwann que rodean a los axones miélicos y amielínicos no sólo difieren en su morfología, sino también en los patrones de su expresión génica. Gracias a las acciones de una familia de proteínas parecidas a los factores de crecimiento (**neurregulinas**), el axón asociado a un precursor de la célula de Schwann facilita la diferenciación de la misma y ayuda a determinar si produce mielina o será una célula de Schwann sin esta sustancia. Los precursores de las células de Schwann que no se asocian a axones no reciben el aporte de neurregulina y sufren una muerte celular programada, mecanismo que conserva una relación adecuada entre células de Schwann y axones.

Dentro del sistema nervioso central, el color de la sustancia blanca es consecuencia de su alto contenido en fibras nerviosas miélicas, mientras que la sustancia gris comprende fibras amielínicas. Las células de Schwann no existen en el sistema nervioso central, donde la mielinización es realizada por los oligodendrocitos. Aunque una célula de Schwann de una fibra nerviosa periférica mielinizada sólo puede rodear a un axón o a una dendrita, un oligodendrocito único puede mielinizar varias fibras nerviosas en el sistema nervioso central.

Patrones y mecanismos de crecimiento de las neuritas

En el crecimiento de las **neuritas** (axones o dendritas) participan muchos factores, tanto intrínsecos como extrínsecos a

ellas. Aunque se parecen en muchos aspectos, el crecimiento de los axones y el de las dendritas muestran algunas diferencias fundamentales.

Una neurita en fase de alargamiento activo está revestida por un **cono de crecimiento** (fig. 11.17). Los conos de crecimiento se caracterizan por una región ampliada de citoplasma, con numerosos salientes a modo de espículas llamados **filópodos**. Los estudios *in vitro* e *in vivo* sobre nervios vivos muestran que la morfología de un cono de crecimiento activo se encuentra en un estado de flujo continuo, de modo que los filópodos se extienden y retraen de forma regular como si estuviesen analizando el entorno que los rodea. Los conos de crecimiento contienen numerosos orgánulos citoplásmicos, pero gran parte de la forma y la función de los filópodos depende de grandes cantidades de microfilamentos de **actina**, que llenan estas prolongaciones. En un cono de crecimiento existe un equilibrio entre la extensión de los microfilamentos de actina por adición terminal y la reabsorción en el extremo proximal. En condiciones favorables para el crecimiento, el platillo de la balanza se inclina hacia la extensión, mientras que en un ambiente desfavorable se produce la reabsorción de microfilamentos de actina y, por tanto, un colapso del cono de crecimiento.

Que los conos de crecimiento avancen hacia delante, se queden parados o cambien de dirección depende en gran medida de sus interacciones con el medio local. Si dicho medio es favorable, el filópodo sigue extendido y se adhiere a los sustratos que lo rodean, al tiempo que otros filópodos del mismo cono de crecimiento se retraen. Según la localización de los filópodos que se adhieren, el cono de crecimiento puede llevar a la neurita a la que está unido hacia delante o cambiar de dirección al ir creciendo. Da la impresión de que este crecimiento está regulado por cuatro grandes grupos de influencias ambientales: **quimioatracción, atracción por contacto, quimiorrepulsión y repulsión por contacto**. En este momento parece que las prolongaciones nerviosas en crecimiento se encuentran en distintos entornos cada docientas micras, y que algunos entornos les indican que deben seguir hacia delante, mientras que otros funcionan como señales de «parada» o de «giro». La sensibilidad

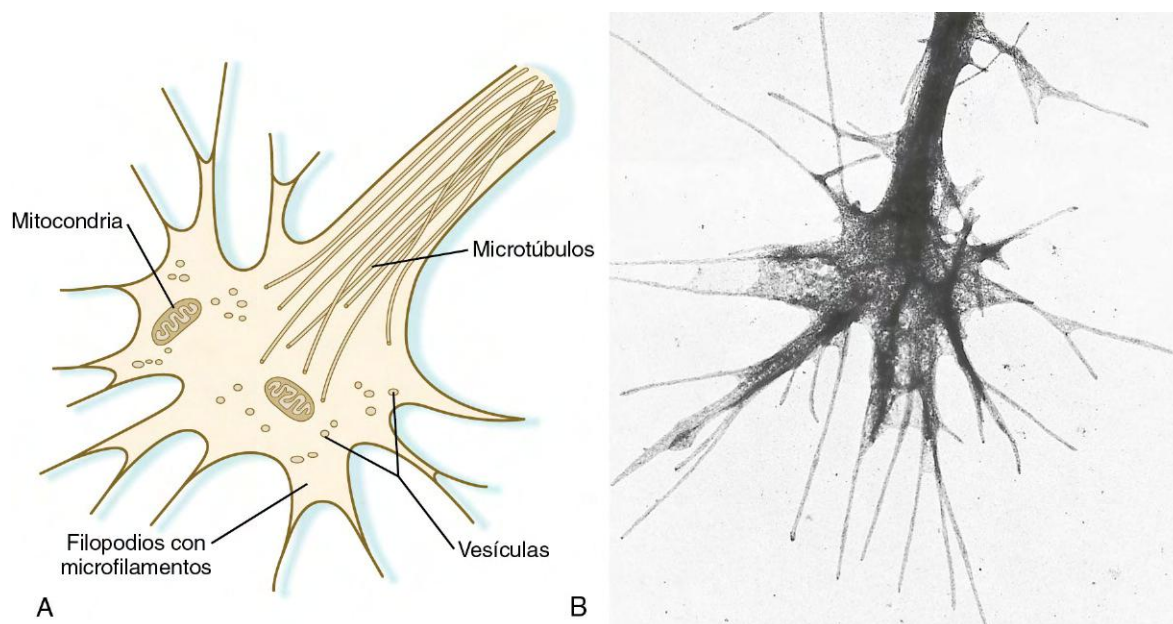


Fig. 11.17 A, Cono de crecimiento en el extremo de un axón que se está alargando. B, Microfotografía electrónica de alto voltaje que muestra un cono de crecimiento en cultivo. (A, De Landis S: *Annu Rev Physiol* 45:567-580, 1983; B, cortesía de K. Tosney, *Ann Arbor, Mich.*)

de los conos de crecimiento a su entorno es tan grande que pueden ser capaces de discriminar, a través de su superficie, una diferencia de concentración de tan sólo una molécula.

Los conos de crecimiento pueden responder a gradientes de concentración de sustancias difundibles (p. ej., factores de crecimiento nervioso) o a campos eléctricos locales débiles. Una familia principal de moléculas quimioatrativas es la de las **netrinas**. Las equivalentes repulsoras de estas moléculas son miembros de una familia de proteínas secretadas, que se llaman **semaforinas**. Las distintas sustancias de atracción para el cono de crecimiento producen su efecto estimulando la maquinaria de transducción de señales, lo que desemboca en una elevación de los niveles de segundos mensajeros nucleótidos cíclicos (adenosina monofosfato cíclico o guanosina monofosfato cíclico), mientras que las sustancias repulsoras ejercen su efecto a través de una reducción de las concentraciones de estos segundos mensajeros.

Muchas moléculas están implicadas en la dirección del crecimiento neuronal (**tabla 11.1**). Algunas de estas moléculas pueden ejercer acciones atractivas o repulsivas, dependiendo del carácter de la neurona, el tiempo del desarrollo, o alguna combinación de características intrínsecas y extrínsecas. En mayor o menor medida, la naturaleza de la reacción del cono de crecimiento se determina localmente, ya que los estudios *in vitro* han demostrado que pueden producirse tales reacciones, incluso cuando el proceso neuronal se corta desde el cuerpo celular.

Los conos de crecimiento también pueden responder a estímulos físicos o químicos fijos presentes en el microambiente inmediato a ellos. Por ejemplo, la mitad caudal de los somitos evita el crecimiento hacia su interior de axones motores y de células de la cresta neural. La repulsión se pone de manifiesto por un colapso del cono de crecimiento y la retracción de los filópodos. Al contrario, las glucoproteínas de la matriz extracelular, como la **fibronectina** y sobre todo la **laminina**, promueven en gran medida la adherencia y el crecimiento de las neuritas. Las proteínas integrantes de la membrana de las neuritas (**integrinas**) se ligan de forma específica a las secuencias arginina-glicina-asparagina de las glucoproteínas, y facilitan la adherencia a los sustratos que contienen estas moléculas.

Otras moléculas, como la **N-cadherina**, la **E-cadherina** y **L1**, también participan en la adhesión intercelular en distintos estadios de la emigración celular o del alargamiento de las neuritas. La N-cadherina, que emplea calcio (Ca^{++}) como agente iónico para unir a dos moléculas iguales entre sí, tiene una poderosa influencia sobre la unión intercelular en el neuroepitelio.

También interviene en la adhesión de las neuritas que crecen en paralelo. En un nervio periférico, un **axón pionero** precede típicamente a los otros en el crecimiento hacia su objetivo. Después le siguen otros, que formarán **fascículos** (haces) de axones. Este proceso se ve facilitado por las proteínas de unión intercelulares, como L1, que ayudan a unir entre sí fibras nerviosas paralelas. Si se administran anticuerpos frente a la proteína L1 en una zona de crecimiento de neuritas se interrumpe la formación de fascículos. La molécula de adhesión neural (N-CAM) aparece en las membranas de la mayor parte de las prolongaciones nerviosas embrionarias y de las fibras musculares, y participa en el inicio de los contactos neuromusculares. Los anticuerpos frente a N-CAM interfieren en el desarrollo de las uniones neuromusculares en los embriones. Las neuritas en crecimiento interactúan con muchas otras moléculas, pero el alcance de estas interacciones sólo está empezando a comprenderse ahora.

Aunque se puede considerar que el cono de crecimiento dirige el desarrollo de las neuritas, otros factores también son relevantes en cuanto al alargamiento de los axones. Para que se produzca el crecimiento y mantenimiento de los axones y dendritas resulta esencial el **transporte axónico**. En este proceso intracelular, las sustancias producidas en el cuerpo neuronal pueden ser trasladadas a los extremos de las neuritas, que en los seres humanos llegan a medir bastantes centímetros.

El citoesqueleto de un axón es un conjunto ordenado de microtúbulos y neurofilamentos. Los **microtúbulos** son polímeros tubulares largos, constituidos por subunidades de **tubulina**. A medida que un axón se extiende desde su cuerpo celular, las subunidades de tubulina son transportadas por él y se polimerizan en el extremo distal del microtúbulo. El ensamblaje de los **neurofilamentos** también sigue una organización polarizada parecida. Estas incorporaciones al citoesqueleto se producen cerca de la base del cono de crecimiento, lo que indica que el alargamiento del axón sucede sumando estructuras en su zona distal, más que por el impulso de añadir las al extremo proximal, cerca del soma neuronal. Una característica que se asocia habitualmente al crecimiento axónico es la producción de grandes cantidades de **proteínas asociadas al crecimiento (GAP)**, entre las que destaca **GAP-43**, que sirve como sustrato para la proteincinasa C y se concentra en el cono de crecimiento.

Los axones en crecimiento y las dendritas se distinguen en varios aspectos significativos. A diferencia de los axones, las dendritas contienen microtúbulos con polaridad en ambas direcciones (**fig. 11.18**). Otra relevante diferencia es la ausencia de proteína GAP-43 en las dendritas en crecimiento. Entre los primeros signos de polaridad en una neurona en desarrollo se encuentran la concentración de GAP-43 en el axón en crecimiento y su desaparición en las prolongaciones dendríticas.

Relaciones entre la neurita y su destino durante el desarrollo de un nervio periférico

Las neuritas en desarrollo siguen alargándose hasta que conectan con el órgano terminal adecuado. En las motoneuronas ese órgano terminal es una fibra muscular en desarrollo. Las dendritas de las neuronas sensitivas se relacionan con muchos tipos de destinos. El extremo de la dendrita debe reconocer en primer lugar su objetivo adecuado y después establecer una conexión funcional con él.

En el caso de las motoneuronas existen cada vez más pruebas de que algunas señales muy específicas pueden guiar a los distintos nervios y axones hacia su músculo de destino. Los estudios de trazado y de trasplante han demostrado que los nervios motores que crecen hacia los miembros inervan sus músculos en un orden

Tabla 11.1 Conjunto de receptor/ligando que influye en el crecimiento axonal* durante el desarrollo embrionario

Ligando	Receptor
Slit	Robo-1, Robo-4
Efrina	Eph
Netrina	UNC-5, DCC
Semaforina	Plexina, neuropilina
VEGF	VEGFR, neuropilina
Draxina	Receptores de netrina

DCC, gen delecionado en el cancer colorrectal; UNC-5, gen de descoordinación motora 5; VEGF, factor de crecimiento endotelial vascular; VEGFR, receptor del factor de crecimiento endotelial vascular.

*También ramificación vascular (v. cap. 17).

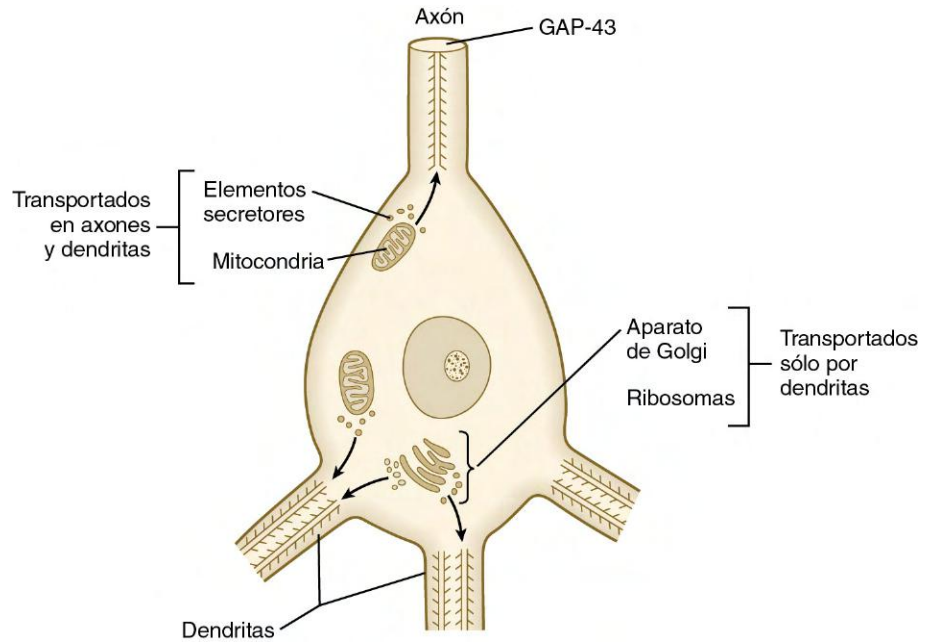


Fig. 11.18 Polaridad en una neurona en desarrollo. En el axón los microtúbulos sólo tienen una polaridad, mientras que en las dendritas se encuentran microtúbulos con polaridades opuestas.

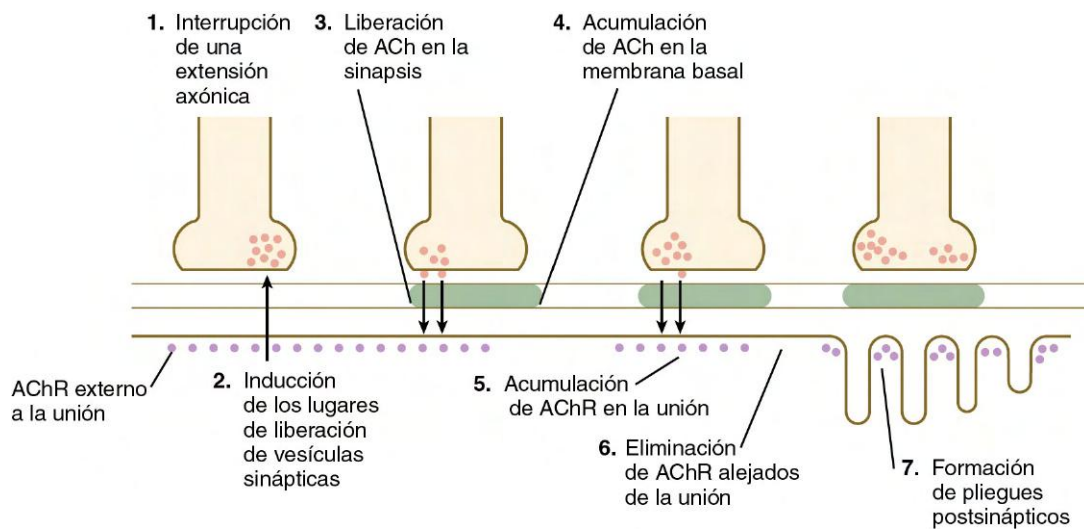


Fig. 11.19 Principales pasos en la formación de una unión neuromuscular. ACh, acetilcolina; AChE, acetilcolinesterasa; AChR, receptores de acetilcolina.

bien definido y, tras unos mínimos desplazamientos posicionales, encuentran los músculos correctos (v. fig. 10.28). Los últimos datos sugieren que incluso a nivel de las neuronas, los axones «rápidos» son atraídos hacia los precusores de las fibras musculares rápidas, mientras que los axones «lentos» lo son hacia los de las fibras lentas. Existen muchos ejemplos similares de especificidad de destinos en las dendritas del sistema nervioso periférico y en las dendritas y los axones del sistema nervioso central. Incluso dentro de una sola fibra muscular en desarrollo, un agregado de moléculas receptoras de tirosina cinasas específicas del músculo determina el lugar exacto en el que la terminal axónica en crecimiento contacta con la fibra muscular.

Cuando se encuentran un axón motor y la fibra muscular, se produce una serie de cambios complejos en ambas estructuras que da lugar a la formación de una **sinapsis** funcional, en este caso denominada **unión neuromuscular** (fig. 11.19). Los cambios iniciales consisten en: 1) la interrupción del crecimiento del axón, 2) la preparación de la terminal nerviosa

para la liberación a la larga de las moléculas neurotransmisoras adecuadas y 3) modificaciones de la fibra muscular en el lugar de contacto nervioso, de forma que se pueda recibir el estímulo nervioso y transformarlo en uno contráctil. Tanto los componentes neurales de la unión neuromuscular como los musculares están implicados en la estabilización de las propiedades morfológicas y funcionales de esta sinapsis muy especializada.

Uno de los primeros signos de especialización en una unión neuromuscular incipiente es la formación de vesículas sinápticas, causada por la influencia de la fibra muscular. Cuando el cono de crecimiento de una neurona alcanza una fibra muscular comienzan a acumularse vesículas sinápticas en el cono de crecimiento, así como el inicio de una estabilización del contacto neuromuscular por la interacción con una forma de laminina neuroespecífica. Una estabilización posterior es facilitada por la presencia de una proteína, la **agrina**, que se concentra en la unión neuromuscular. Las vesículas sinápticas almacenan, y en último término liberan, la sustancia neurotransmisora **acetilcolina** desde la terminal nerviosa

(v. fig. 11.19). Antes de que la fibra muscular en desarrollo entre en contacto con la motoneurona, los **receptores de acetilcolina** (de tipo externo a la unión) están dispersos por toda su longitud. Tras el contacto nervioso inicial, los núcleos de los miocitos cercanos a la unión neuromuscular producen receptores de acetilcolina específicos de la misma, que se localizan en unos pliegues posteriores a la unión, inducidos por el nervio en la membrana de la fibra muscular, y desaparecen los receptores dispersos. Entre la terminal nerviosa y el aparato postsináptico de la fibra muscular se encuentra una lámina basal que contiene moléculas estabilizadoras para los receptores de acetilcolina en la unión neuromuscular y también **acetilcolinesterasa**, una enzima producida por la fibra muscular.

Factores que controlan el número y el tipo de conexiones entre las neuritas y los órganos terminales en el sistema nervioso periférico

En muchos estadios de la formación de un nervio periférico, las interacciones entre las neuritas en crecimiento y la estructura de destino determinan el número y las cualidades de las fibras nerviosas o de sus objetivos. La existencia de estos mecanismos se describió a principios del siglo xx, trasplantando yemas de miembros a la región del costado. Los nervios motores y los ganglios sensitivos que inervaban los miembros trasplantados eran bastante mayores que los nervios raquídeos contralaterales, que se encargaban sólo de estructuras de la pared corporal. La exploración de la médula espinal a la altura del trasplante ponía de manifiesto unas astas ventrales de sustancia gris más grandes, que contenían más motoneuronas de las normales para el nivel de la médula espinal correspondiente sólo a esa zona del flanco.

Otros experimentos de este tipo arrojaron luz sobre las relaciones anatómicas normales, que muestran unos volúmenes relativamente mayores de sustancia gris y unos nervios de mayor calibre en los niveles pertenecientes a los miembros normales. Los estudios de delección, en los que se reseca el esbozo del miembro antes del desarrollo de los nervios, o la ausencia congénita de los miembros dan lugar a un número insuficiente de neuronas periféricas y a un menor volumen de sustancia gris en las regiones afectadas.

La **muerte celular** neuronal (**apoptosis**) desempeña un papel significativo en el desarrollo neural normal. Cuando se inerva un músculo por primera vez, el número de neuronas que lo hace es bastante mayor al observado en un adulto normal. En un momento crítico del desarrollo se produce la muerte de una cantidad enorme de neuronas. Parece existir una serie de razones para esta aparente paradoja, entre ellas las siguientes:

1. Algunos axones no llegan a alcanzar su destino normal, y la muerte celular es la forma de eliminarlos.
2. La muerte celular puede ser un mecanismo para reducir el tamaño de la reserva neuronal de forma que se adapte al de la zona de destino.
3. Dicha muerte celular también podría compensar unos estímulos presinápticos demasiado escasos como para adecuarse a las neuronas presentes.
4. La muerte de células neuronales puede ser asimismo un modo de suprimir errores de conexión entre las neuronas y sus órganos de destino específicos.

Todas estas razones para la muerte neuronal pueden formar parte de una estrategia biológica general que reduce las conexiones superfluas iniciales para asegurar que se realiza un número suficiente de conexiones correctas. La otra estrategia del desarrollo, que parece usarse mucho menos, es controlar el crecimiento y la conexión de las neuritas con sus órganos terminales adecuados

de forma tan estrecha que exista poco margen de error desde un principio. Dada la naturaleza global del desarrollo de los mamíferos, esta estricta regulación privaría al embrión de la flexibilidad general que necesita para compensar variaciones inducidas por la genética o el ambiente en otros aspectos de su desarrollo.

Se están empezando a conocer los mecanismos por los que las estructuras de destino impiden la muerte de las neuronas que las inervan. Una hipótesis popular es que las células destinatarias liberan **factores tróficos** químicos que captan las neuritas, en general mediante su unión a receptores específicos. El factor trófico mantiene el crecimiento de la neurita. El ejemplo clásico de estas sustancias es el **factor de crecimiento nervioso**, que apoya el crecimiento y evita la muerte de las neuronas sensitivas. Existen otras moléculas perfectamente conocidas que también pueden actuar como factores tróficos.

Sistema nervioso autónomo

Este sistema es el componente del sistema nervioso periférico que controla numerosas funciones involuntarias del cuerpo, como la actividad glandular o la motilidad dentro del aparato digestivo, la frecuencia cardíaca, el tono vascular o la actividad de las glándulas sudoríparas. Se divide en dos partes principales: el sistema nervioso simpático y el parasimpático. Los componentes del **sistema nervioso simpático** se originan en los niveles toracolumbares (de T1 a L2) de la médula espinal, mientras que el **sistema nervioso parasimpático** muestra un doble origen muy distante, en las regiones cervical y sacra. Ambos elementos del sistema nervioso autónomo contienen dos grupos de neuronas: las **preganglionares** y las **posganglionares**. Las segundas derivan de la cresta neural (v. cap. 12).

Sistema nervioso simpático

Las neuronas preganglionares del sistema nervioso simpático se originan en el **asta intermedia** (columna viscerofeferente) de la sustancia gris en la médula espinal. En los niveles desde T1 hasta L2, sus axones mielínicos abandonan la médula a través de las raíces ventrales, paralelos a los axones motores que inervan los músculos esqueléticos (fig. 11.20). Poco después de la unión entre las raíces dorsal y ventral de los nervios raquídeos, los axones de las neuronas preganglionares simpáticas, que derivan del neuroepitelio del tubo neural, salen de los nervios raquídeos a través del **ramo comunicante blanco**. A continuación penetran en un grupo de **ganglios simpáticos**, donde establecen sinapsis con las neuronas posganglionares originadas en la cresta neural.

Los ganglios simpáticos, la mayoría de los cuales se disponen en dos cadenas con situación ventrolateral respecto a los cuerpos vertebrales, están constituidos por células de la cresta neural que emigran desde el tubo neural en fase de cierre por un camino especial (v. fig. 12.4). Cuando los **neuroblastos simpáticos migratorios** llegan al lugar donde se va a formar la **cadena de ganglios simpáticos**, empiezan a diseminarse en sentido craneal y caudal hasta llegar a cubrir la longitud de cadena aproximada que se observa en los adultos. Algunos de los neuroblastos simpáticos siguen emigrando en sentido ventral más allá del nivel de la cadena ganglionar y dan origen a varios **ganglios colaterales** (p. ej., **ganglios celiacos** y **mesentéricos**), que ocupan posiciones algo variables dentro de la cavidad corporal. La **médula suprarrenal** se puede considerar en sentido amplio como un ganglio simpático muy modificado.

Las neuronas preganglionares simpáticas en desarrollo terminan dentro de los ganglios de la cadena o los atraviesan en su camino hacia ganglios simpáticos más distantes, para

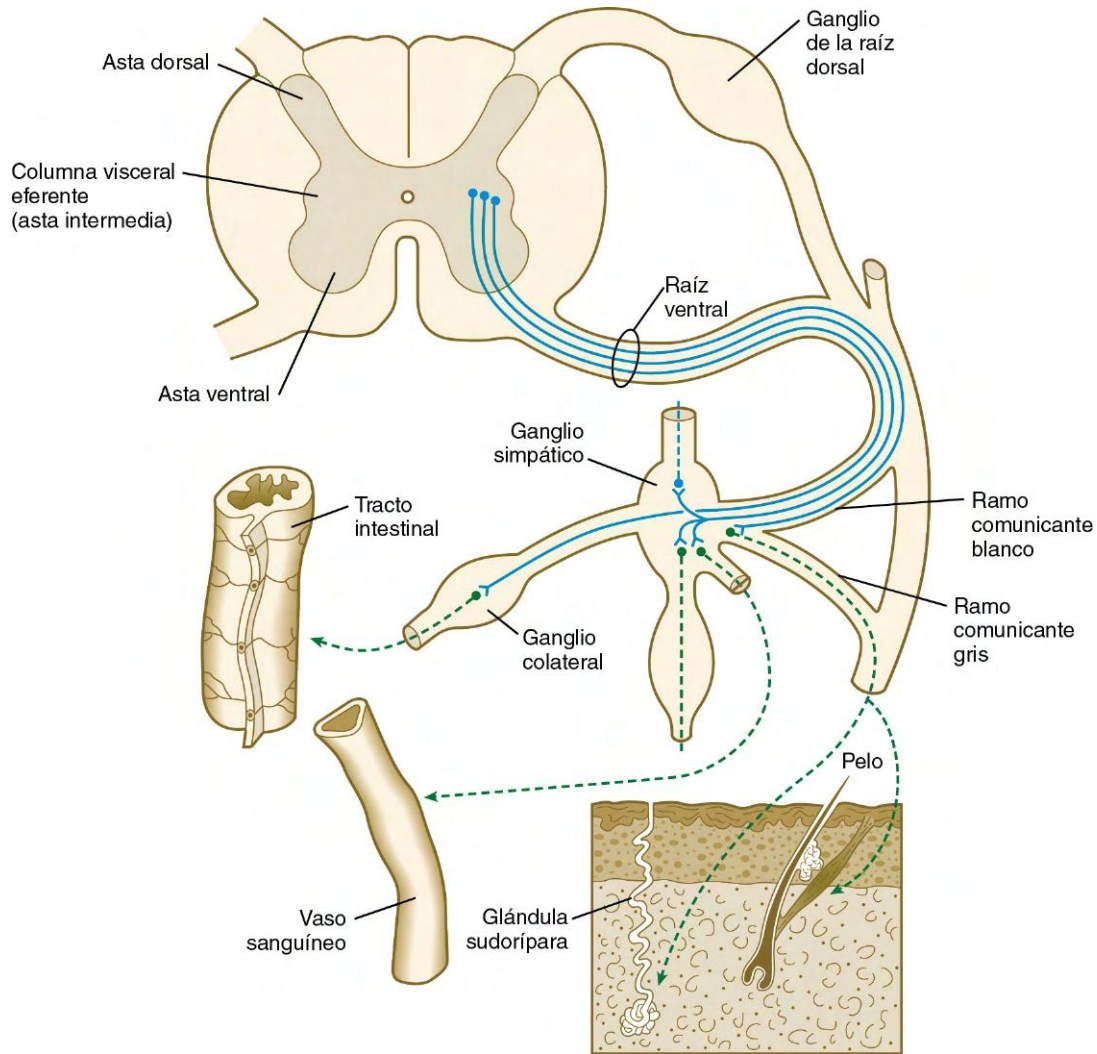


Fig. 11.20 Organización del sistema nervioso autónomo a la altura de la médula espinal torácica. Las neuronas simpáticas de primer orden están indicadas mediante *líneas azules continuas*, mientras que las de segundo orden se marcan con *líneas de puntos verdes*.

formar sinapsis con los cuerpos celulares de los neuroblastos simpáticos posganglionares de segundo orden (v. fig. 11.20). Los axones de algunos neuroblastos posganglionares, que no tienen mielina, salen de la cadena ganglionar como un grupo paralelo y vuelven a entrar en el siguiente nervio raquídeo a través del **ramo comunicante gris**. Cuando están ya en su interior, estos axones siguen creciendo hasta llegar a sus destinos periféricos adecuados, como las glándulas sudoríparas, los músculos pilooerectores o las paredes de los vasos sanguíneos. Los axones de otras neuronas simpáticas posganglionares salen de sus correspondientes ganglios formando **plexos** arremolinados de fibras nerviosas y crecen hacia sus lugares de acción viscerales.

Sistema nervioso parasimpático

Aunque también se dispone en dos áreas, preganglionar y posganglionar, el sistema nervioso parasimpático muestra una distribución bastante distinta a la del simpático. Las neuronas preganglionares parasimpáticas, igual que las del sistema nervioso simpático, se sitúan en la columna visceroeferente del sistema nervioso central. Sin embargo, los niveles de origen de estos neuroblastos se hallan en el mesencéfalo y el rombencéfalo (asociados en concreto a los pares craneales III, VII, IX y X), y en los segmentos sacros del segundo al cuarto de la médula espinal

en desarrollo. Los axones de estos neuroblastos preganglionares crecen largas distancias antes de alcanzar a las neuronas posganglionares derivadas de la cresta neural. Éstas se encuentran incluidas de forma típica en pequeños ganglios dispersos o en plexos en las paredes de los órganos a los que inervan.

Los precursores de las neuronas posganglionares procedentes de la cresta neural suelen emigrar muy lejos (p. ej., desde el rombencéfalo hasta su lugar final en las paredes intestinales). Las propiedades migratorias de los precursores de las neuronas parasimpáticas con origen en la cresta neural son sorprendentes, pero esta población celular también experimenta una notable expansión hasta que el número final de neuronas entéricas se aproxima al de neuronas presentes en la médula espinal. Cada vez se acumulan más pruebas de que los factores de la pared intestinal estimulan la mitosis de las células de la cresta neural que emigran hacia ella. Una demostración llamativa de estas propiedades del intestino es la capacidad que tienen segmentos de su pared transplantados a lo largo del tubo neural para producir una gran expansión en la región de dicho tubo próxima al injerto (fig. 11.21).

Diferenciación de las neuronas autónomas

Al menos existen dos pasos en la diferenciación de las neuronas autónomas. El primero es la determinación de ciertas células

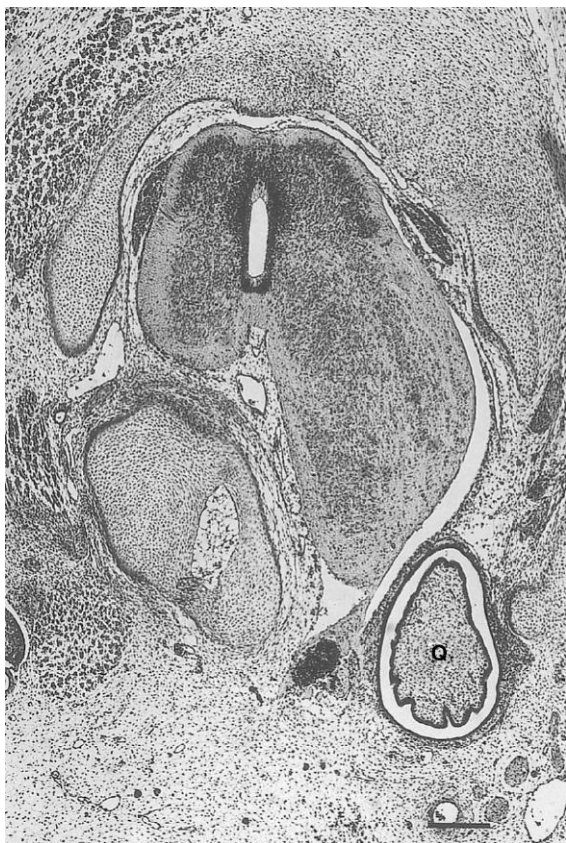

Fig. 11.21 Influencia del intestino sobre el crecimiento del tubo neural. Se colocó un injerto de duodeno de codorniz entre el tubo neural y los somitos de un embrión de pollo. La médula espinal localizada cerca del injerto intestinal se agrandó mucho, causando una deformación secundaria de las estructuras musculoesqueléticas adyacentes. Q, quiste de endodermo del donante. (De Rothman TP y cols.: *Dev Biol* 124:331-346, 1987.)

migratorias de la cresta neural para que se conviertan en neuronas autónomas en lugar de en otros derivados posibles de la cresta neural. La diferenciación de las preneuronas se lleva a cabo gracias a la producción de BMP que conducen a las células expuestas a estas señales a ser neuronas autónomas.

Durante los primeros estadios del desarrollo, las células de la cresta neural tienen la opción de convertirse en componentes del sistema simpático o parasimpático. Esto se mostró mediante trasplantes cambiándolas de nivel en las aves. Cuando la cresta neural cefálica, que se transforma en condiciones normales en neuronas parasimpáticas, se trasplantaba a la altura de los somitos del 18 al 24, las células trasplantadas emigraban y se instalaban en la médula suprarrenal como **células cromafines**, que forman parte del sistema nervioso simpático. Por el contrario, las células de la cresta neural del tronco trasplantadas a la región de la cabeza con frecuencia emigraban hacia el revestimiento intestinal y se diferenciaban en neuronas parasimpáticas posganglionares.

Un segundo paso principal en la diferenciación de las neuronas autónomas es la elección del neurotransmisor que van a utilizar. Las neuronas parasimpáticas posganglionares suelen emplear acetilcolina (son **colinérgicas**), mientras que las simpáticas utilizan noradrenalina (son **adrenérgicas** o **noradrenérgicas**). Se sabe actualmente la implicación de cascadas de factores de transcripción en la diferenciación de precursores neurales autónomos hacia neuronas simpáticas o parasimpáticas. Por ejemplo, **Hand-2**, que está implicado en la formación

del corazón, es requerido también para la diferenciación de neuronas noradrenérgicas.

Cuando llegan a su destino final, las neuronas autónomas son noradrenérgicas. Después entran en una fase durante la cual seleccionan la sustancia neurotransmisora que va a caracterizar a su estado maduro. Existen abundantes pruebas experimentales que indican que esta elección se produce con independencia de otros acontecimientos concurrentes, como el alargamiento del axón o la innervación de los órganos de destino específicos.

En estadios tardíos de su desarrollo, las neuronas autónomas todavía conservan suficiente flexibilidad como para elegir su neurotransmisor. Las neuronas simpáticas de las ratas recién nacidas suelen ser adrenérgicas y, si crecen en condiciones estándar de cultivo in vitro, producen una gran cantidad de noradrenalina y un volumen despreciable de acetilcolina. Sin embargo, si estas mismas neuronas se cultivan en un medio preparado con la presencia de células musculares cardíacas, sufren una conversión funcional y en su lugar generan una gran cantidad de acetilcolina (fig. 11.22).

Un ejemplo de la transición natural del fenotipo de neurotransmisor desde noradrenérgico a colinérgico se encuentra en la innervación simpática de las glándulas sudoríparas en la rata. Los cambios de neurotransmisor dependen de una serie de señales producidas por la zona de destino. Una de ellas es el **factor de diferenciación colinérgico**, una proteína básica glucosilada de 45 kDa. Esta molécula, que está presente en el medio preparado con miocitos cardíacos, es uno de los muchos factores químicos ambientales que pueden influir en gran medida sobre las últimas fases de la diferenciación de las neuronas autónomas.

Megacolon agangliónico congénito (enfermedad de Hirschsprung)

Si un recién nacido muestra síntomas de estreñimiento completo a falta de una obstrucción física demostrable, la causa más frecuente es una ausencia de ganglios parasimpáticos en el colon distal (sigma) y en el recto. Este trastorno, que se suele denominar **megacolon agangliónico** o **enfermedad de Hirschsprung** (v. pág. 350), se atribuye por lo general a un fallo en la infiltración de la pared del colon distal por parte de los precursores neuronales parasimpáticos derivados de la cresta neural, probablemente de origen craneal. En casos raros no se observan ganglios en zonas extensas del colon.

Cambios estructurales posteriores del sistema nervioso central*

Histogénesis dentro del sistema nervioso central

Una diferencia principal entre la médula espinal y el encéfalo es la distribución de las sustancias blanca y gris. En la médula la sustancia gris ocupa un lugar central, y la sustancia blanca la rodea (v. fig. 11.6). En muchas partes del encéfalo esta distribución se invierte, de forma que existe una gran zona central de sustancia blanca y capas de sustancia gris superficiales a la misma.

Uno de los procesos fundamentales en la histogénesis cerebral es la emigración celular. Desde sus lugares de origen cerca de los ventrículos cerebrales, los neuroblastos migran hacia la

*Los cambios posteriores del sistema nervioso central son tan extensos que un análisis exhaustivo, aunque sea de un solo aspecto, como la morfología, queda fuera del alcance de esta obra. En esta sección se hace hincapié sobre todo en los aspectos fundamentales de la organización del sistema nervioso central y se resumen los principales cambios en la organización del encéfalo y de la médula espinal.

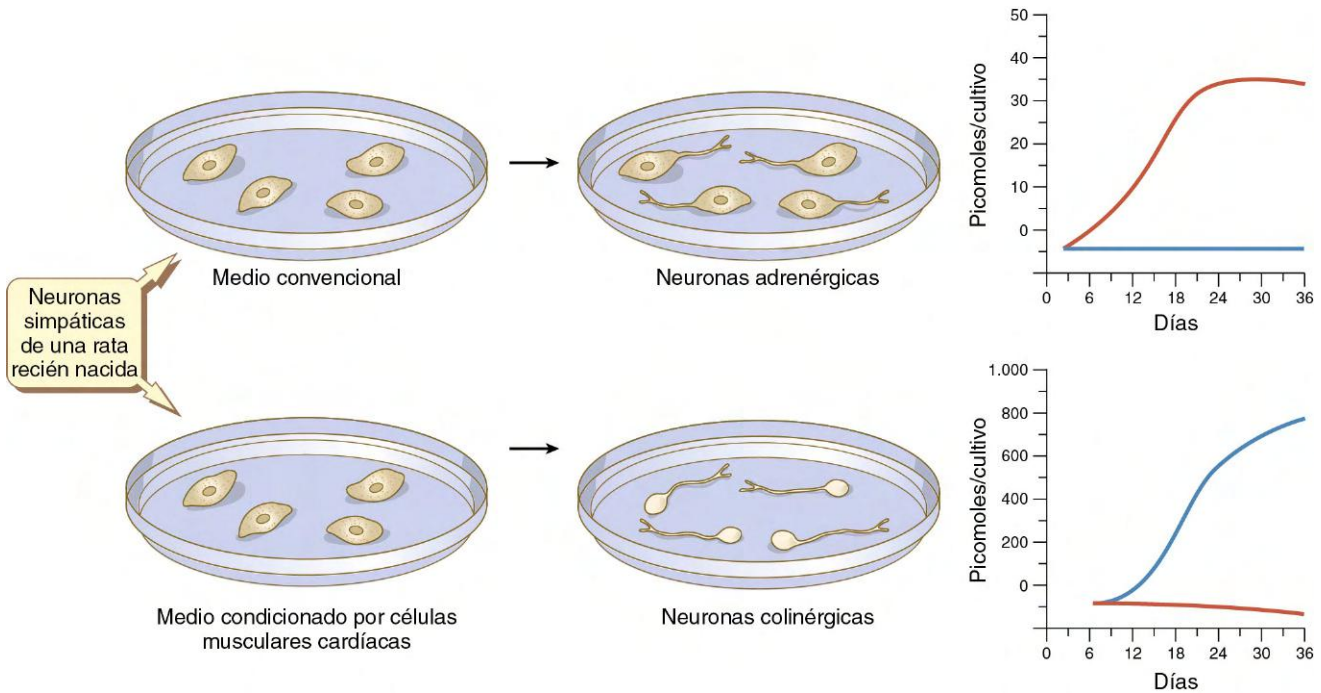


Fig. 11.22 Experimento que ilustra el efecto del entorno sobre la elección del neurotransmisor en las neuronas simpáticas en diferenciación. En un medio estándar se hacen adrenérgicas, mientras que en un medio preparado con músculos cardíacos se vuelven colinérgicas. Las concentraciones de noradrenalina se representan en rojo y las de acetilcolina en azul. (Basada en Patterson PH y cols.: *Sci Am* 239:50-59, 1978.)

periferia siguiendo unos patrones determinados. Estos patrones suelen concluir en la aparición de múltiples capas en la sustancia gris encefálica. Unos factores participantes fundamentales en la migración son las células de la glía radial, que extienden prolongaciones largas desde sus cuerpos celulares situados cerca de la luz ventricular hacia la periferia de la corteza en desarrollo (fig. 11.23). Las neuronas posmitóticas jóvenes, que son específicamente células bipolares simples, rodean a dichas células de la glía radial y las emplean como guías para la emigración desde sus lugares de origen hacia la periferia.

En las áreas de la corteza cerebral caracterizadas por seis capas de sustancia gris, las neuronas grandes que pueblan la capa más interna emigran antes. Las demás capas de la sustancia gris están formadas por neuronas más pequeñas, que emigran a través de la primera capa, y de otras formadas antes para dar origen a una nueva capa de sustancia gris en la periferia. Con este patrón de histogénesis, la capa más externa de neuronas es la que se forma en último lugar, mientras que la más interna se constituye primero. En un ratón mutante denominado **weaver** (tejedor) se producen defectos del comportamiento específicos en relación con alteraciones de la función cerebelosa. La base morfológica de este mutante es una anomalía de las células de la glía radial cerebelosas, con el consiguiente trastorno en la emigración de las células que forman en condiciones normales la capa granular de la corteza cerebelosa. Otro mutante, denominado **reeler** (tambaleante), se caracteriza por un comportamiento anormal y la ausencia de las capas normales de la corteza. Recientemente se ha demostrado el defecto de una proteína extracelular, a la que se ha denominado **reelina**, en este tipo de ratones. La reelina puede servir como señal de interrupción para la emigración neuronal radial o como señal de inserción para las neuronas que emigran.

No toda la migración neuronal dentro del sistema nervioso central sigue el patrón «de dentro afuera» que se ha descrito antes. Se produce una emigración neuronal paralela a la superficie

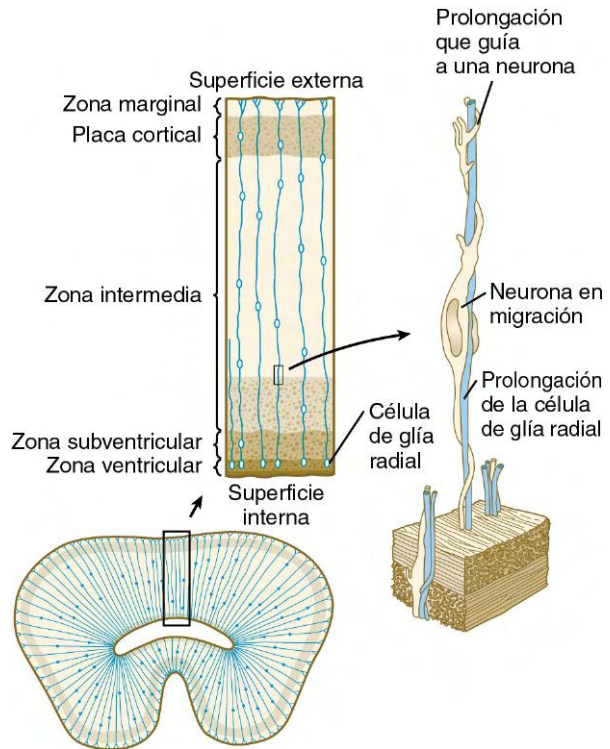


Fig. 11.23 Células de la glía radial y su asociación a las neuronas que migran hacia la periferia durante el desarrollo del encéfalo. (Basada en Rakic P: *Birth Defects Orig Article Series* 11:95-129, 1975.)

durante el desarrollo precoz del cerebelo y, a diferencia de lo que sucede en la corteza cerebral, en las tres capas de sustancia gris del hipocampo y los colículos superiores, las neuronas de las capas externas son las más antiguas, mientras que las de las internas son las más recientes. Se ha comenzado a definir,

gracias a estudios moleculares, las bases para la organización celular de las diferentes áreas o lugares del córtex.

Cada día más pruebas indican que la corteza cerebral, aunque en apariencia carece de unas características determinadas, es una matriz de **unidades radiales columnares** que están constituidas por las células de la glía radial y los neuroblastos que emigran a lo largo de ellas. Pueden existir hasta 200 millones de unidades radiales en la corteza cerebral humana. Dichas unidades radiales empiezan como unidades proliferativas, de forma que la mayor parte de las neuronas corticales se generan entre los días 40 y 125. Como sucede en muchos aspectos de la diferenciación neural, el número de unidades radiales parece sensible a su propio estímulo aferente nervioso. En los casos de **anofthalmia congénita** (ausencia de ojos), los estímulos nerviosos de las vías visuales al área de la corteza occipital asociada a la visión están reducidos, lo que se traduce en alteraciones macroscópicas y microscópicas de la corteza visual, secundarias sobre todo a una menor cantidad de unidades radiales en esta zona.

Médula espinal

En la médula espinal, los estímulos aferentes de muchos nervios sensitivos periféricos se distribuyen en forma de arcos reflejos locales o se canalizan hacia el encéfalo a través de haces de axones. Además los mensajes motores que se originan en el encéfalo se distribuyen hacia las zonas correspondientes de la periferia por medio de las vías motoras y las raíces ventrales (motoras) de los distintos nervios raquídeos.

Los tractos situados en la médula espinal y otras regiones del sistema nervioso central no quedan completamente mielinizados hasta más tarde en el desarrollo, a veces hasta el año posnatal. Un tracto amielínico es activo durante el desarrollo ya que presenta crecimiento y ramificación axonales. La aparición de la cubierta de mielina no sólo facilita la conducción nerviosa, sino que también estabiliza anatómicamente y funcionalmente el tracto. Una consecuencia de la mielinización es que después de una lesión sobre la médula espinal posnatal la regeneración axonal es escasa, debido en gran parte a la acción inhibitoria de los productos de desecho de la mielina sobre el crecimiento axonal. La regeneración de axones en un tracto puede ser posible si la lesión se produce antes de que ocurra la mielinización.

La médula espinal primitiva se divide en las regiones de la placa alar y basal, que son precursoras de las regiones sensitivas y motoras de la médula (v. fig. 11.6). La médula madura muestra una organización similar, pero estas regiones se dividen a su vez en componentes somáticos y viscerales. Dentro del encéfalo existe aún otra capa de estímulos aferentes y eferentes con componentes «especiales», según se resume en el cuadro 11.1.

Un cambio macroscópico en la médula espinal con relevancia clínica es su acortamiento relativo en relación con la columna vertebral (fig. 11.24). En el primer trimestre, la médula espinal ocupa toda la longitud del tronco, y los nervios raquídeos atraviesan los espacios intervertebrales justo enfrente de su lugar de origen. En los meses posteriores, el crecimiento de la parte posterior del cuerpo supera el de la columna vertebral y la médula espinal, pero el crecimiento de la médula se retrasa de forma significativa respecto al de la columna. Esta disparidad apenas resulta aparente en las regiones craneal y torácica, pero en el momento del parto la médula termina en el nivel L3. En el adulto lo hace en L2.

La consecuencia de esta diferencia en el crecimiento es un considerable alargamiento de las raíces nerviosas raquídeas lumbares, sacras dorsales y ventrales para ajustarse al

Cuadro 11.1 Regiones funcionales del encéfalo y la médula espinal

Placa alar (aferente o sensitiva)

- Aferente somático general: estímulos sensitivos originados en la piel, las articulaciones y los músculos
- Aferente visceral especial: estímulos sensitivos de los botones gustativos y la faringe
- Aferente visceral general: estímulos sensitivos de las vísceras y el corazón

Placa basal (eferente: motora o autónoma)

- Eferente visceral general: conexiones autónomas (dos neuronas) entre el asta intermedia y las vísceras
- Eferente visceral especial: nervios motores a los músculos estriados de los arcos branquiales
- Eferente somático general: nervios motores a los músculos estriados no derivados de los arcos branquiales

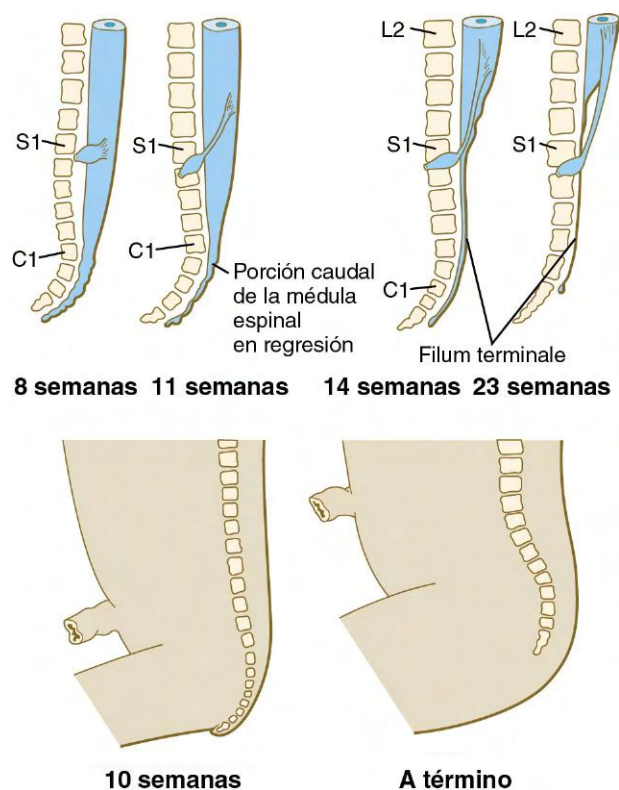


Fig. 11.24 Arriba, cambios en el nivel del extremo distal de la médula espinal en relación con los detalles de referencia óseos en la columna vertebral durante el desarrollo fetal. Abajo, aparición de la curvatura de la columna vertebral.

incremento de distancia entre su punto de origen y el espacio intervertebral correspondiente. Este cambio da a la médula un aspecto global de cola de caballo (de donde deriva su nombre, **cauda equina**). Un delgado **filum terminale** a modo de filamento se extiende desde que acaba la médula espinal hasta la base de la columna vertebral e indica el desplazamiento original de la médula. Esta organización es útil para el clínico, porque el espacio disponible por debajo del final de la médula resulta un lugar seguro para extraer líquido cefalorraquídeo con el fin de analizarlo.

Mielencéfalo

El **mielencéfalo**, la subdivisión más caudal del rombencéfalo (v. figs. 11.1 y 11.2), se convierte en el **bulbo raquídeo** del encéfalo adulto (fig. 11.25). En muchos aspectos se trata de una estructura de transición entre el encéfalo y la médula espinal, y existen evidentes paralelismos entre su organización funcional y la de la médula (fig. 11.26). Gran parte del bulbo sirve como sistema de conducción para las vías que unen el encéfalo con los núcleos de entrada y salida en la médula espinal, aunque también contiene centros para la regulación de funciones vitales, como el latido cardíaco y la respiración.

La organización fundamental de las placas alar y basal, con un surco limitante interpuesto, se conserva casi sin modificaciones

en el mielencéfalo. El principal cambio topográfico respecto a la médula espinal es una marcada expansión de la placa del techo, que forma el característico techo delgado por encima del conducto central expandido y en el mielencéfalo se denomina **cuarto ventrículo** (v. fig. 11.37). (Los detalles sobre los ventrículos y las cubiertas del cerebro y la médula espinal se comentan más adelante en este capítulo.)

Las columnas de núcleos (agregados de somas neuronales en el encéfalo) viscerales especiales **aférentes** (que van hacia el encéfalo) y **eférentes** (que salen del mismo) aparecen en el mielencéfalo para adaptarse a las estructuras derivadas de los arcos faríngeos. Incluso cuando se están estableciendo las conexiones neurales funcionales entre los nervios craneales sensitivos y los

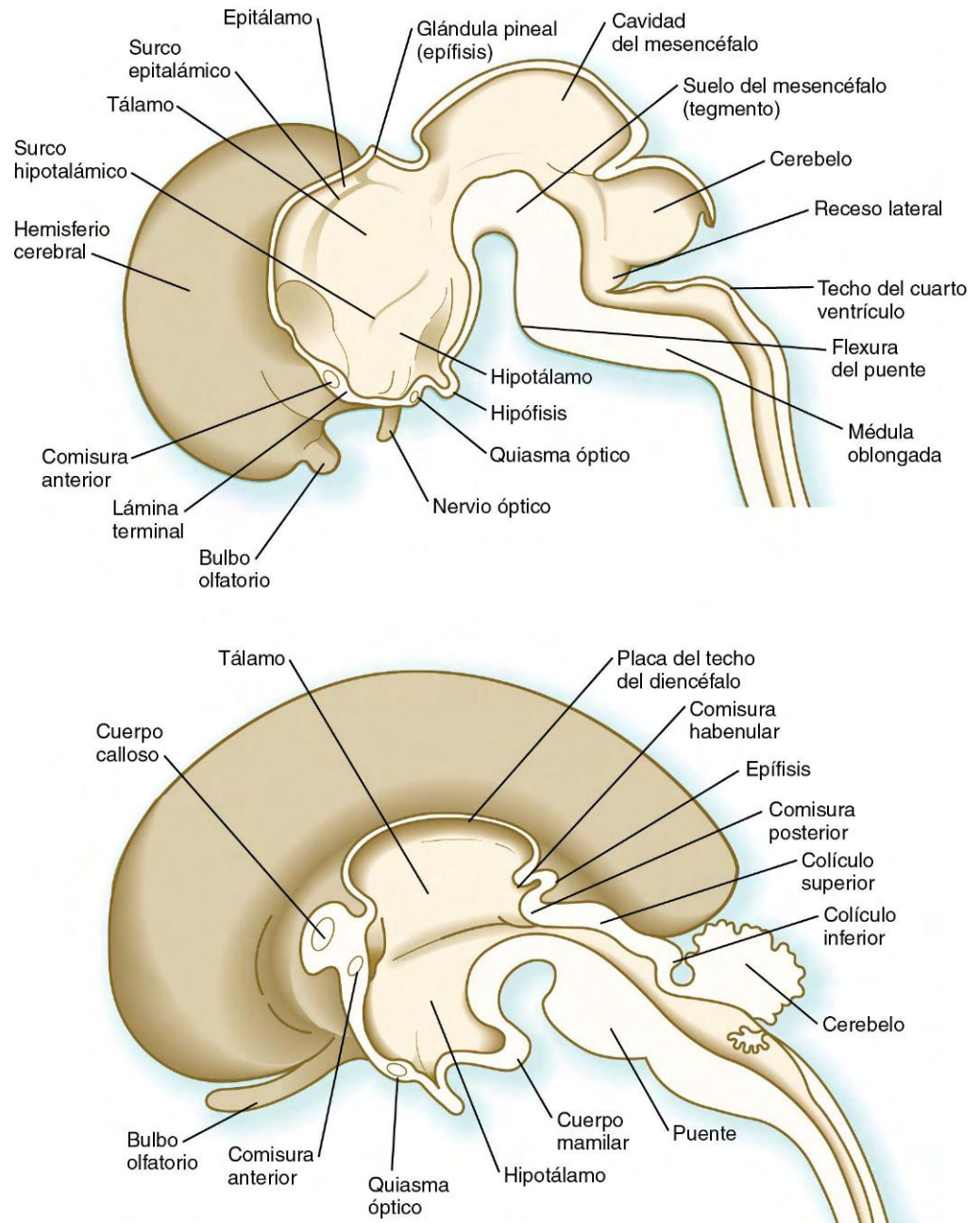


Fig. 11.25 Anatomía del encéfalo en embriones humanos de 9 semanas (arriba) y 16 semanas de edad (abajo).

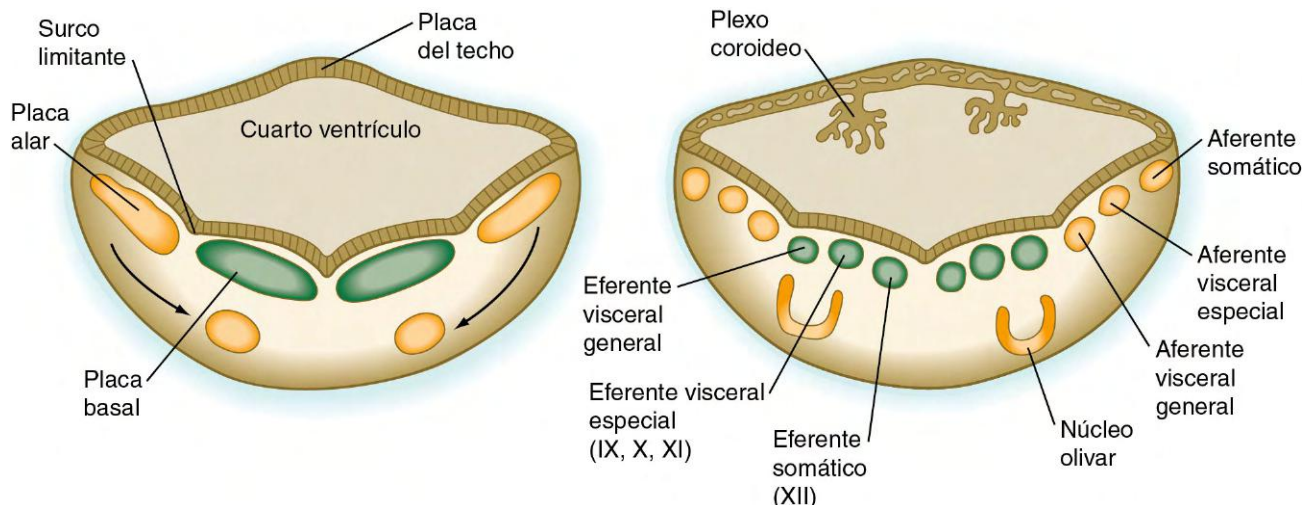


Fig. 11.26 Cortes transversales a través del mielencéfalo en desarrollo en estadios precoces (*izquierda*) y tardíos (*derecha*) del desarrollo embrionario. Los haces motores (de la placa basal) se representan en verde y los sensitivos (de la placa alar) en naranja. (Adaptada de Sadler T. Langman's medical embryology, 6.ª ed., Baltimore, 1990, Williams & Wilkins.)

núcleos en el mielencéfalo, la expresión de genes *Hox*, típicos de cada rombómero, parece estar implicada en la diferenciación de núcleos específicos y en los tipos de conexión neuronal.

Metencéfalo

El **metencéfalo**, la subdivisión más craneal del rombencéfalo, comprende dos partes fundamentales: la **protuberancia**, que está en continuidad directa con el bulbo, y el **cerebelo**, un componente más nuevo a nivel filogénico y de aparición posterior a nivel ontogénico (v. fig. 11.25). La formación de estas estructuras depende de la actividad inductiva del FGF-8 procedente del organizador istmico (v. fig. 6.4).

Como su nombre indica, la protuberancia o puente, derivada de la placa basal, hace la función de transportar los haces de fibras nerviosas entre los centros encefálicos superiores y la médula espinal. Su organización fundamental es como la del mielencéfalo, con tres conjuntos de núcleos aferentes y eferentes (fig. 11.27). Además de éstos, en la sustancia blanca ventral existen otros núcleos pontinos especiales, con origen en los neuroblastos derivados de la placa alar. La parte caudal de la protuberancia también tiene una placa del techo aumentada de tamaño, parecida a la del mielencéfalo.

El cerebelo es otro derivado de la placa alar, estructural y funcionalmente complejo, pero a nivel filogénico se originó como una especialización del sistema vestibular y participaba en el equilibrio. Más adelante se le han incorporado otra serie de funciones, como el control de la coordinación en general y la intervención en los reflejos visuales y auditivos.

La futura localización del cerebelo queda representada en primer lugar por los labios rómbricos del embrión de 5 a 6 semanas. Estos labios rómbricos representan el borde con cierta forma de diamante (rombo) entre la delgada placa del techo y el cuerpo principal del rombencéfalo (fig. 11.28). Los labios rómbricos, situados desde el rombómero 1 hasta el 8 (de r1 a r8), son producto de una interacción inductora entre la placa del techo (mediante señales de BMP) y el tubo neural dentro del rombencéfalo original. El propio cerebelo se origina a partir de los labios rómbricos anteriores (cerebelosos o r1), mientras que los labios posteriores (de r2 a r8) dan lugar a precursores migratorios de una serie de núcleos de localización ventral (p. ej., núcleos pontinos y de

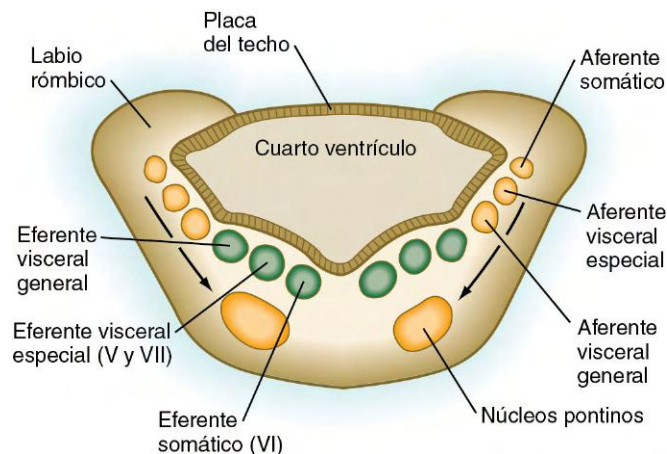


Fig. 11.27 Corte transversal a través del metencéfalo en desarrollo. Los haces motores se representan de color verde y los sensitivos de color naranja. (Adaptada de Sadler T. Langman's medical embryology, 6.ª ed., Baltimore, 1990, Williams & Wilkins.)

la oliva; v. figs. 11.26 y 11.27) a nivel del metencéfalo y el rombencéfalo en general. Poco después de la inducción de los labios rómbricos, los precursores de los granos o **células granulares** emigran en sentido anterior a lo largo de la región dorsal de r1, desde los labios rómbricos cerebelosos, para formar un epitelio germinal transitorio denominado **capa granular externa** (fig. 11.29). Tras las divisiones mitóticas terminales, las células granulares externas posmitóticas experimentan una segunda emigración radial hacia el interior del futuro cerebelo, mediada por la ubiquitina. Durante su desplazamiento, estas células cruzan una capa de precursores de las **células de Purkinje** (más grandes), que emigran radialmente en dirección contraria. Tras dejar atrás a las células de Purkinje, las granulares en migración llegan a la **capa granular interna**, que se denomina simplemente **capa granular** o **de los granos** en el cerebelo maduro (fig. 11.30E; v. fig. 11.29). Existe una interacción fundamental entre las células de Purkinje y las granulares, el tipo celular más numeroso de todo el sistema nervioso central. Las células de Purkinje secretan *shh*, un mitógeno clave en inducir la proliferación de los precursores granulares.

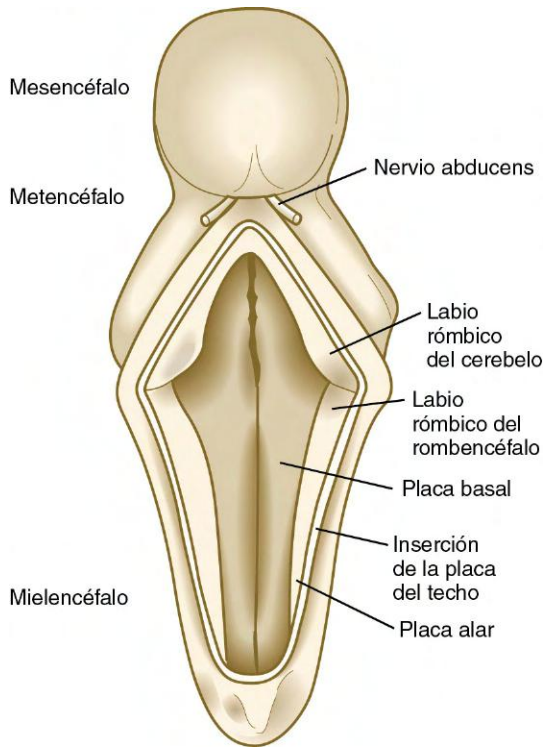


Fig. 11.28 Imagen dorsal del mesencéfalo y el rombencéfalo en un embrión de 5 semanas de edad. El techo del cuarto ventrículo se ha eliminado.

Hasta finales del tercer mes, la expansión de los labios rómbicos cerebelosos se produce sobre todo hacia delante y hacia dentro, pero después el rápido incremento del volumen cerebeloso se dirige hacia fuera (v. [fig. 11.30](#)). Al aumentar el volumen del cerebelo en desarrollo, los dos labios rómbicos laterales se fusionan en la línea media, dando al primordio cerebeloso primitivo el aspecto de una pesa. A continuación, el cerebelo entra en un período de rápido desarrollo y expansión externa. Al avanzar el complejo proceso de la histogénesis cerebelosa, muchas fibras originadas en el inmenso número de neuronas de la corteza cerebelosa salen del cerebelo a través de un par de **pedúnculos cerebelosos superiores** muy voluminosos, que crecen hacia el mesencéfalo.

Mesencéfalo

El **mesencéfalo** es una parte del encéfalo relativamente sencilla a nivel estructural, en la cual se conservan en esencia las relaciones fundamentales entre las placas basal y alar ([fig. 11.31](#)). Como sucede en la médula espinal, la organización dorsoventral del mesencéfalo depende en gran medida de las señales *shh* procedentes del suelo, que además de facilitar el desarrollo de las neuronas en la placa basal suprimen la expresión de las moléculas típicas de la placa alar. Una función tardía de *Otx-2* en el límite entre las placas alar y basal limita la actividad *shh* a la porción basal del mesencéfalo.

Las placas basales forman una región con abundantes neuronas que se denomina **tegmento** (calota), en la que se localizan los núcleos eferentes somáticos de los pares craneales.

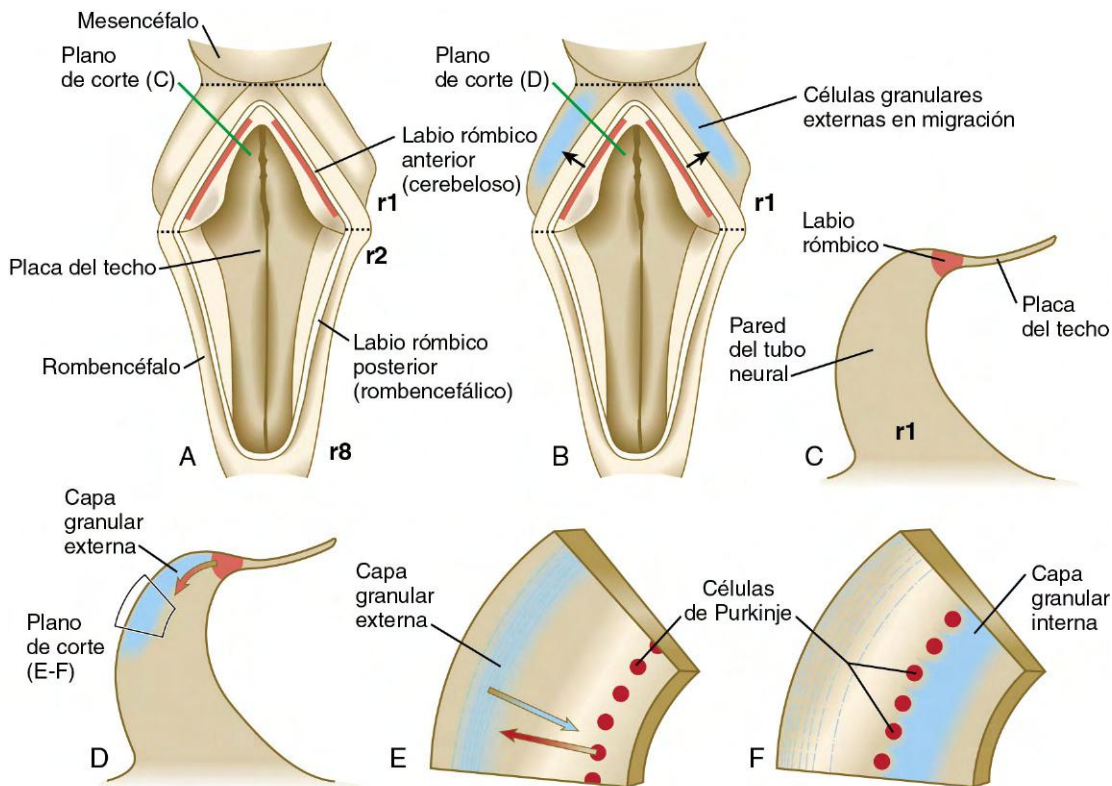


Fig. 11.29 Origen y migración de las células precursoras del cerebelo. **A**, Imagen dorsal del rombencéfalo. **B**, Imagen dorsal del inicio de la migración de las células granulares externas. **C**, Corte transversal del estadio premigratorio, indicado por la línea roja en **A**. **D**, Corte transversal del estadio migratorio inicial, indicado por la línea roja en **B**. **E** y **F**, Cortes transversales de los estadios tardíos de migración hacia el interior de las células granulares externas y hacia el exterior de las células de Purkinje.

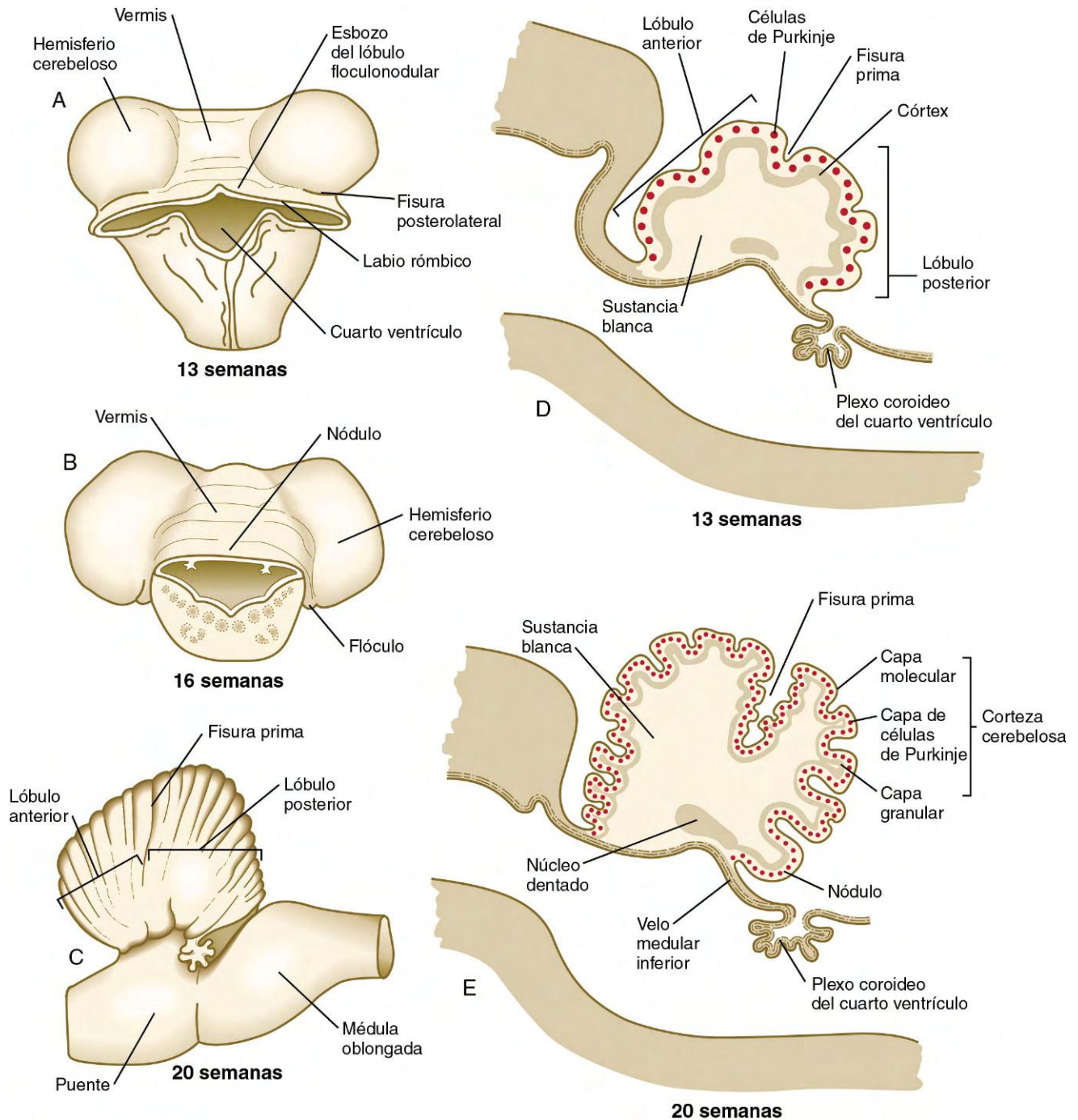


Fig. 11.30 Desarrollo del cerebelo. A y B, Imágenes dorsales. C, Imagen lateral. D y E, Cortes sagitales.

© Elsevier. Fotocopiar sin autorización es un delito.

les III y IV, que inervan la mayoría de los músculos extrínsecos del ojo. Un pequeño núcleo eferente visceral, el **núcleo de Edinger-Westphal**, es responsable de la inervación del esfínter de la pupila.

Las placas alares forman la parte sensitiva del mesencéfalo (**tectum**), encargada de las funciones de visión y audición. Los neuroblastos que emigran hacia el techo, en respuesta a la expresión localizada de En-1 y Pax-7, forman dos pares salientes de protrusiones, que se denominan en conjunto **tubérculos cuadrigéminos**. El par de relieves caudal, que recibe el nombre de **colículos inferiores**, tiene una estructura sencilla y forma parte a nivel funcional del sistema auditivo. Los **colículos**

superiores muestran una arquitectura en capas más compleja, debida a los patrones de emigración de los neuroblastos que los originan. Los colículos superiores forman una parte integrante del sistema visual y sirven como centro significativo de conexión sináptica entre el nervio óptico y las áreas visuales de la corteza cerebral (occipital). Las conexiones entre los colículos superior e inferior ayudan a coordinar los reflejos auditivos y visuales.

La tercera región principal del mesencéfalo está representada por prominentes protrusiones ventrolaterales de sustancia blanca denominadas **pedúnculos cerebrales** (crus cerebri; v. fig. 11.31). Estas estructuras están atravesadas por una serie de vías de fibras

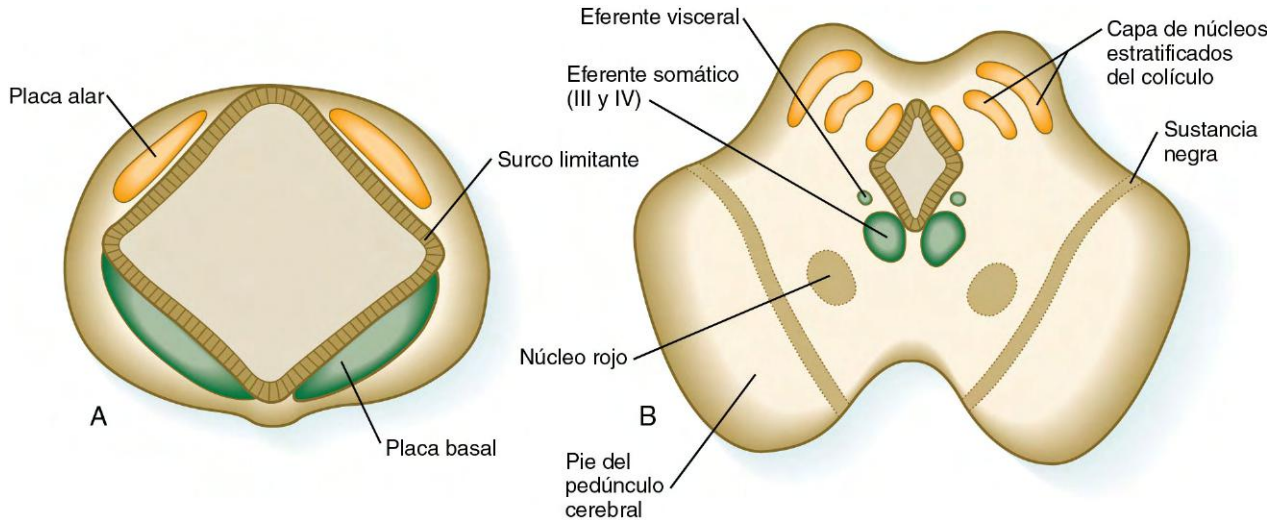


Fig. 11.31 A y B, Cortes transversales a través del mesencéfalo en las fases precoces y tardías del desarrollo. Las estructuras motoras se representan en color verde y las sensitivas en naranja. (Adaptada de Sadler T: Langman's medical embryology, 6.ª ed., Baltimore, 1990, Williams & Wilkins.)

descendientes de gran relevancia que van desde los hemisferios cerebrales hasta la médula espinal.

Diencefalo

En la región craneal al mesencéfalo, la organización del encéfalo en desarrollo se modifica de tal forma que resulta difícil correlacionar su morfología posterior con la disposición fundamental en placa alar y placa basal. De hecho, se cree que las estructuras del prosencéfalo (diencefalo y telencéfalo) son derivados muy modificados de las placas alares y de la del techo, sin que participen en gran medida las placas basales.

El desarrollo del diencefalo precoz se caracteriza por la aparición de dos pares de engrosamientos prominentes en las paredes laterales del **tercer ventrículo**. Estas elevaciones flanquean el conducto central, muy dilatado en esta región (v. fig. 11.25). El par de masas de mayor tamaño representa el **tálamo** en desarrollo, en el que las vías nerviosas de centros encefálicos superiores forman sinapsis con los tractos de otras regiones del cerebro o el tronco del encéfalo. Entre los muchos núcleos talámicos se encuentran los que reciben estímulos aferentes de los sistemas auditivo y visual y los transmiten a las regiones correspondientes de la corteza cerebral. En su desarrollo posterior, los engrosamientos talámicos pueden crecer hasta llegar a encontrarse y fusionarse en la línea media a través del tercer ventrículo, conexión que se denomina **masa intermedia**.

En una situación ventral respecto al tálamo, los engrosamientos del **hipotálamo** incipiente están separados del tálamo por el **surco hipotalámico**. Como ya se ha comentado antes, el hipotálamo recibe estímulos aferentes de muchas regiones del sistema nervioso central. También actúa como un centro regulador principal, que controla muchas funciones homeostáticas básicas como el sueño, la temperatura, el hambre, el equilibrio hidroelectrolítico, las emociones y los ritmos de secreción glandular (p. ej., en la hipófisis). Muchas de estas funciones son neurosecretoras, de forma que el hipotálamo sirve como un gran elemento de conexión entre la integración nerviosa de la información sensitiva y el ambiente humoral del organismo.

En embriones tempranos (en concreto los de 7 a 8 semanas de edad gestacional), la aparición de un par de prominencias

menos llamativas en situación dorsal respecto al tálamo marca el origen del **epitálamo** (v. fig. 11.25), un conjunto de núcleos relativamente poco desarrollados que guarda relación con la masticación y la deglución. La parte más caudal de la placa del techo diencefálica forma un pequeño divertículo que se convertirá en la **epífisis (glándula pineal)**, una glándula primitiva a nivel filogénico que a menudo sirve como receptor lumínico. Bajo la influencia de los ciclos de luz y oscuridad, la epífisis secreta **melatonina** (sobre todo por la noche), una hormona que inhibe la función del eje hipofisario-gonadal de control hormonal.

Un crecimiento en sentido ventral del suelo del diencefalo, conocido como **proceso infundibular**, se une a una evaginación del ectodermo del estomodeo (**bolsa de Rathke**) para formar los dos componentes de la hipófisis. El desarrollo de la hipófisis se tratará con mayor detalle en el **capítulo 14**.

Las **copas ópticas** son unas evaginaciones importantes de la pared diencefálica durante la embriogénesis precoz. En las primeras fases del desarrollo el diencefalo ventral constituye un solo campo óptico, que se caracteriza por la expresión de Pax-6. Después, este campo óptico único se divide en los primordios ópticos derecho e izquierdo mediante el movimiento anterior de las células ventrales del diencefalo, que depende de la expresión del gen **cyclops** (ciclope). El desarrollo posterior de las copas ópticas y los nervios ópticos (par craneal II) se comenta en el **capítulo 13**.

Telencéfalo

El desarrollo del telencéfalo depende de la interacción de tres centros de formación de patrones. El **centro rostral de formación de patrones**, que procede de la cresta neural anterior (v. fig. 6.4B), secreta FGF-8 que influye directamente sobre los otros dos centros de formación de patrones, el **centro dorsal de formación de patrones** (denominado a veces como pliegue cortical) que produce BMP y Wnt y el **centro ventral de formación de patrones** que produce shh. El FGF-8, actuando con moléculas como el **Emx-2**, tiene un destacado papel sobre el desarrollo global del telencéfalo. Los mutantes de FGF-8 se caracterizan por tener un tamaño reducido del telencéfalo y un cambio funcional hacia el modo sensitivo frente al modo frontal. La producción de Wnt por parte del centro dorsal de

formación de patrones estimula la producción de estructuras telencefálicas caudales como el hipocampo, mientras que las BMP modelan la línea mediodorsal e inducen la formación de los plexos coroideos. Trabajando con moléculas situadas corriente abajo de la línea de expresión de FGF-8, producido por el centro rostral de formación de patrones, como **Nkx-2.1**, puede proporcionar una primera etapa en la ventralización del telencéfalo mediante su efecto sobre *shh*. Después de estos eventos iniciales de formación de patrones, el desarrollo del telencéfalo sufre un tremendo crecimiento.

El desarrollo del **telencéfalo** está dominado por una enorme expansión de las **vesículas telencefálicas** bilaterales, que se acaban convirtiendo en los hemisferios cerebrales (v. fig. 11.25). Las paredes de las vesículas telencefálicas rodean a los ventrículos laterales dilatados, que son evaginaciones del tercer ventrículo del diencefalo en la línea media (v. fig. 11.37). Aunque los hemisferios cerebrales aparecen primero como estructuras laterales, la dinámica de su crecimiento hace que se aproximen en la línea media por encima del techo del diencefalo y el mesencéfalo (fig. 11.32). Los dos hemisferios cerebrales nunca llegan a reunirse en la línea media dorsal, porque quedan separados por un delgado tabique de tejido conjuntivo (parte de la duramadre), que se denomina **hoz del cerebro**. Por debajo de este tabique, los dos hemisferios cerebrales están conectados por el techo endimario del tercer ventrículo.

Aunque los hemisferios aumentan mucho de tamaño durante los primeros meses de la gestación, su superficie externa sigue siendo lisa hasta la semana 14. Al seguir el crecimiento, los hemisferios cerebrales se van plegando con distintos grados de organización. El pliegue de mayor envergadura afecta a los **lóbulos temporales** de gran tamaño, que sobresalen en sentido lateral y rostral desde la parte caudal de los hemisferios cerebrales. Entre los meses 4 y 9 de la gestación, los lóbulos temporales en expansión y los lóbulos frontales y parietales cubren por completo áreas de la corteza denominadas **ínsulas** (isla) (fig. 11.33). A medida que se producen estos cambios fundamentales en su organización, se van formando otros precursores de los principales detalles de superficie en la corteza cerebral definitiva. Ya en el sexto mes empiezan a aparecer varios surcos y fisuras principales. Hacia el octavo mes se observa

la forma de los **surcos** (hendiduras) y **circunvoluciones** que caracteriza al encéfalo adulto.

A nivel interno, la base de cada vesícula telencefálica se engrosa para formar el **cuerpo estriado** en forma de coma (fig. 11.34). En un lugar dorsal respecto al tálamo, el cuerpo estriado adopta cada vez una forma de «C» más acusada al progresar su desarrollo. Cuando se produce la diferenciación histológica de la corteza cerebral, muchos haces de fibras convergen en la zona del cuerpo estriado, que se subdivide en dos núcleos principales: el **núcleo lenticular** y el **núcleo caudado**. Estas estructuras, que son componentes de un complejo agregado de núcleos denominado **ganglios basales**, participan en el control inconsciente del tono muscular y en los movimientos corporales complejos.

Aunque los cambios reconocibles a nivel macroscópico en las vesículas telencefálicas en desarrollo son muy notorios, multitud de fenómenos celulares internos condicionan la funcionalidad del telencéfalo. A pesar de que los detalles específicos de estos cambios quedan fuera del ámbito de esta obra, en muchas regiones del encéfalo la secuencia general de los mismos empieza con una regionalización inicial del telencéfalo. Ésta da paso a la generación y migración dirigida de los precursores neuronales y a la formación de las diversas capas de la corteza cerebral, o bien a la formación de agregados neuronales en las estructuras internas del telencéfalo o el diencefalo, como el tálamo o el hipocampo. Cuando los somas neuronales llegan a su posición correcta, las prolongaciones axónicas o dendríticas que se originan en ellos experimentan un crecimiento guiado de forma muy estrecha hacia sus destinos específicos, tales como las células piramidales de la corteza cerebral. Las células piramidales emiten a su vez prolongaciones largas, que pueden salir del telencéfalo en forma de haces nerviosos masivos, como las pirámides. Éstas son la manifestación macroscópica de las vías corticoespinales que forman parte de los circuitos que controlan los movimientos coordinados.

Además de las vesículas telencefálicas, el otro componente fundamental del telencéfalo primitivo es la **lámina terminal**, que forma su pared rostral media (fig. 11.35; v. fig. 11.37A). Al principio los dos hemisferios cerebrales se forman por separado, pero hacia el final del primer trimestre de la gestación los haces

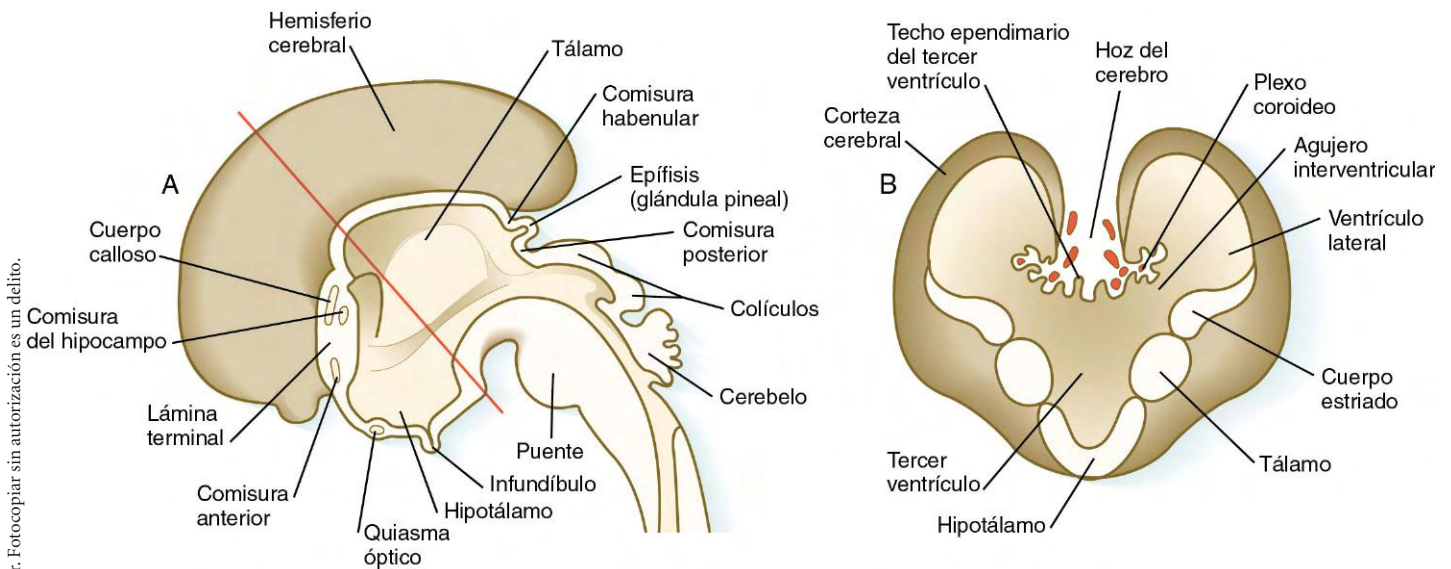


Fig. 11.32 Formación inicial de los hemisferios cerebrales en un embrión de 10 semanas de edad. **A**, Corte sagital a través del encéfalo. **B**, Corte transversal a través del nivel indicado mediante la línea roja en **A**. (Adaptada de Moore K, Persaud T: *The developing human*, 5.ª ed., Filadelfia, 1993, WB Saunders.)

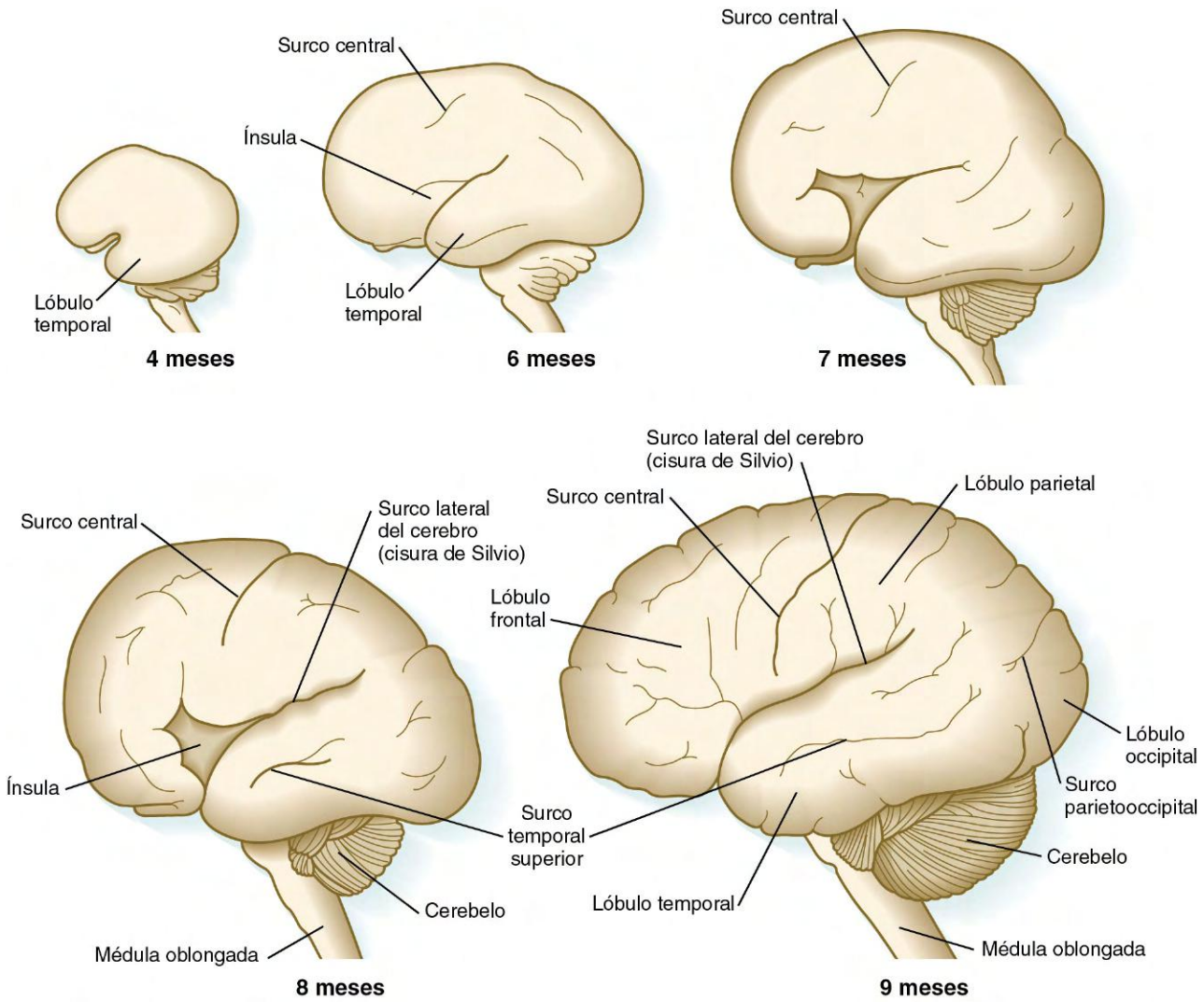


Fig. 11.33 Imágenes laterales del cerebro en desarrollo.

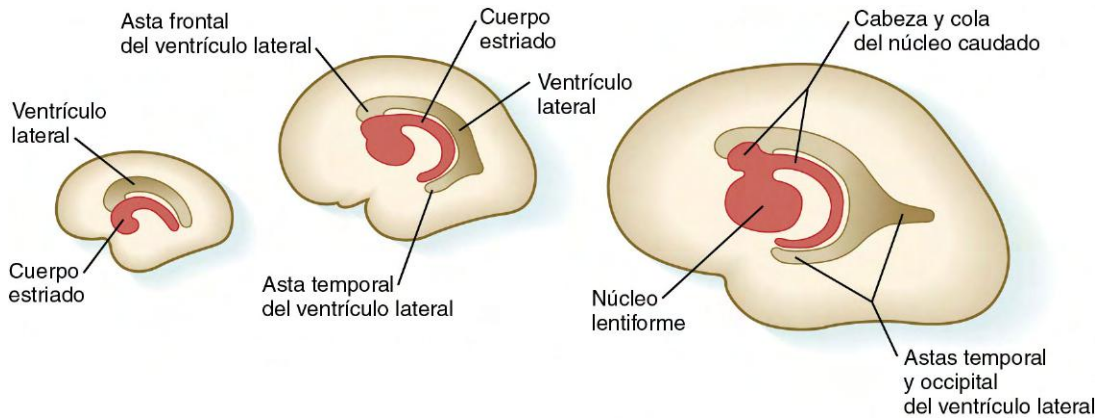


Fig. 11.34 Desarrollo del cuerpo estriado y los ventrículos laterales. (Adaptada de Moore K: The developing human, 4.ª ed., Filadelfia, 1988, Saunders.)

de las fibras nerviosas empiezan a cruzar de un hemisferio al otro. Muchas de estas conexiones tienen lugar a través de la lámina terminal.

El primer conjunto de conexiones que aparece en la lámina terminal se convierte en la **comisura anterior** (v. fig. 11.25B), que une las áreas olfatorias de los dos lados del encéfalo.

La segunda conexión es la **comisura del hipocampo (fórnix)**, y la tercera comisura que se configura en la lámina terminal es el **cuerpo calloso**, la conexión fundamental entre las mitades derecha e izquierda del cerebro. Al principio se forma (v. fig. 11.32A) en el día 74 como un pequeño haz en la lámina terminal, pero se extiende mucho hasta constituir

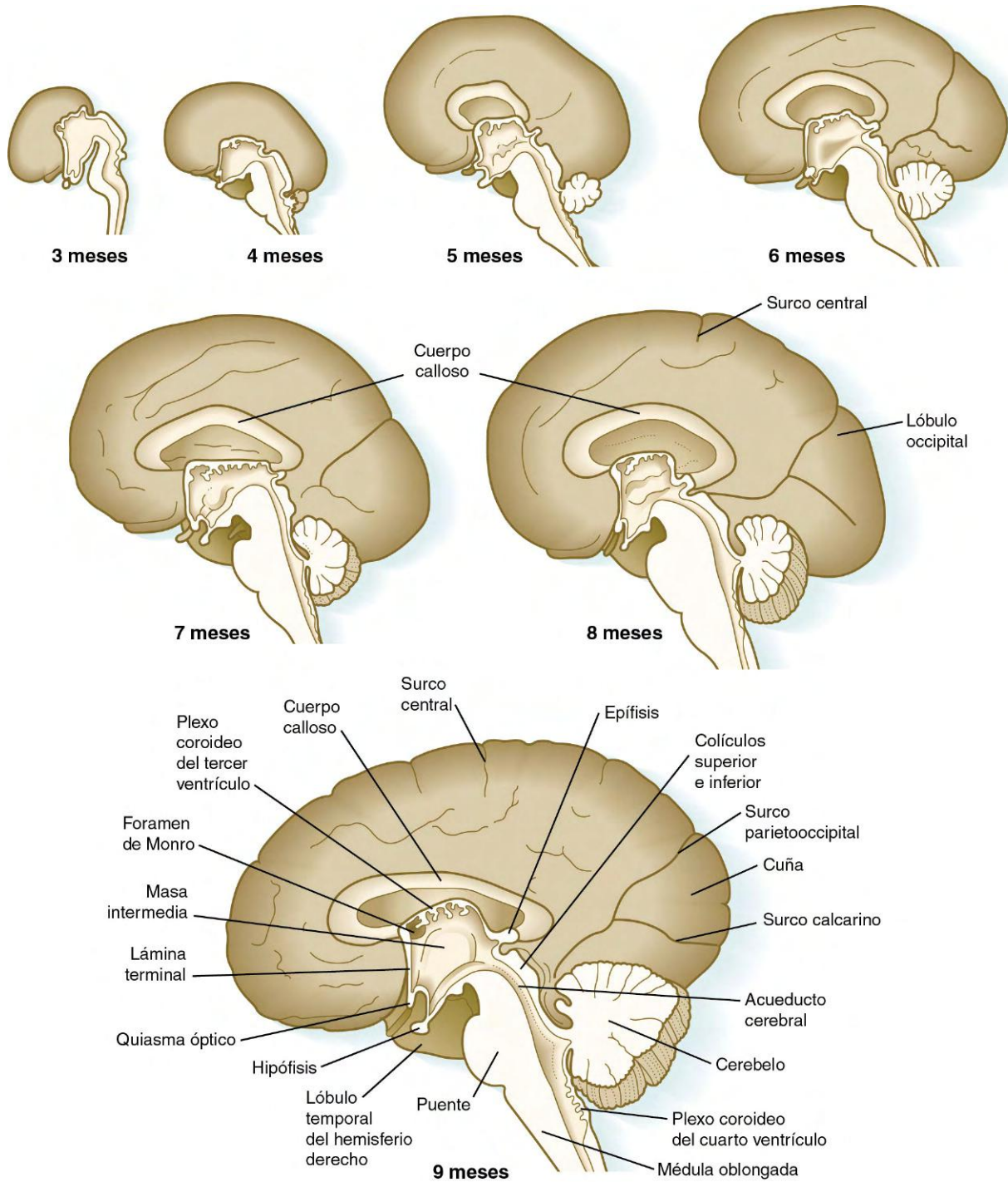


Fig. 11.35 Imágenes mediales del encéfalo en desarrollo.

una amplia banda que conecta una gran zona en la base de los hemisferios cerebrales (v. fig. 11.35). La formación del cuerpo caloso se completa a los 115 días. En las mutaciones del gen con homeosecuencias, *EMX2*, el cuerpo caloso no aparece, lo que da origen a una anomalía a veces denominada **esquicencefalia** (cerebro partido). Otras comisuras no relacionadas con la lámina terminal son las **comisuras posterior y habenular** (v. fig. 11.32), que se encuentran cerca de la base de la epífisis, y el **quiasma óptico**, la región del diencefalo

donde una parte de las fibras del nervio óptico cruzan al otro lado del cerebro.

Los neuroanatomistas dividen el telencefalo en varios componentes funcionales que dependen del desarrollo filogenético de esta región. El componente más antiguo y primitivo es el **rinencefalo** (denominado también **arquicorteza** o **paleocorteza**). Como su nombre indica, participa en gran medida en el olfato. Los hemisferios dominantes desde el punto de vista morfológico se denominan **neocorteza**. En el desarrollo

precoz, gran parte del telencéfalo está constituido por las áreas rinencefálicas (fig. 11.36), pero al expandirse los hemisferios cerebrales, la neocortezia empieza a dominar como componente que representa la mayor parte del encéfalo.

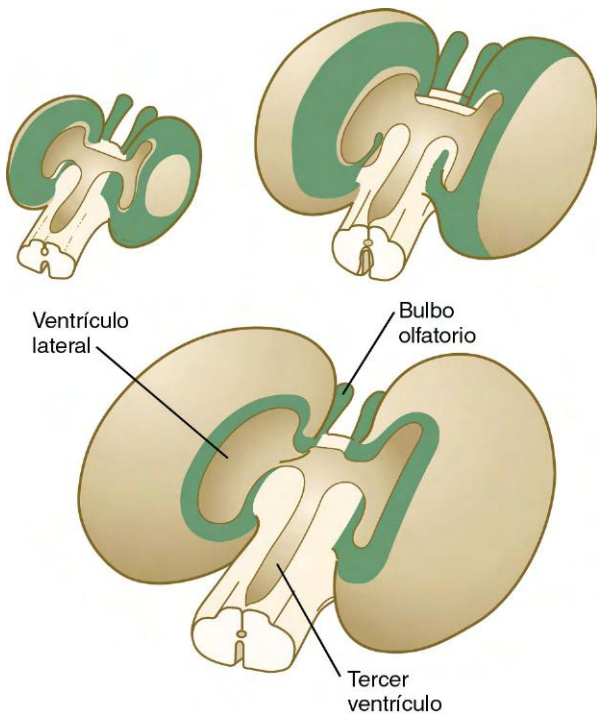


Fig. 11.36 Disminución del relieve de las áreas rinencefálicas (en verde) del cerebro cuando éste se expande.

Los **nervios olfatorios** (par craneal I) se originan en las placodas pares de ectodermo localizadas en la cabeza y envían fibras hacia los **bulbos olfatorios**, que son evaginaciones del rinencefalo. Una subpoblación de células de la placoda olfatoria emigra a lo largo del nervio olfatorio hacia el cerebro para instalarse en el hipotálamo, y allí estas células se convierten en las que secretan hormona liberadora de hormona luteinizante. Las interacciones entre la placoda olfatoria y el mesénquima frontonasal derivado de las células de cresta neural, mediadas en gran medida por el ácido retinoico producido por el mesénquima local, son críticas en la generación de las neuronas olfativas y sus conexiones correctas con el bulbo olfativo en el prosencéfalo.

Formación de los ventrículos, meninges y líquido cefalorraquídeo

El sistema ventricular del encéfalo representa un ensanchamiento del conducto central del tubo neural. Cuando se configuran determinadas partes del encéfalo, el conducto central se expande para constituir **ventrículos** bien definidos, que se conectan a través de conductos más delgados (fig. 11.37). Los ventrículos están revestidos por epitelio ependimario y llenos de **líquido cefalorraquídeo** transparente. Dicho líquido se forma en áreas especializadas denominadas **plexos coroideos**, que se localizan en regiones específicas del techo de los ventrículos tercero y cuarto y de los laterales. Los plexos coroideos son estructuras muy vasculares, que sobresalen hacia los ventrículos (v. fig. 11.32B) y secretan el líquido cefalorraquídeo hacia el sistema ventricular.

Durante el desarrollo inicial del encéfalo (equivalente a la tercera y cuarta semana del desarrollo humano), el líquido cefalorraquídeo tiene un papel importante en el crecimiento global y el desarrollo del encéfalo. Al aumentar la cantidad de

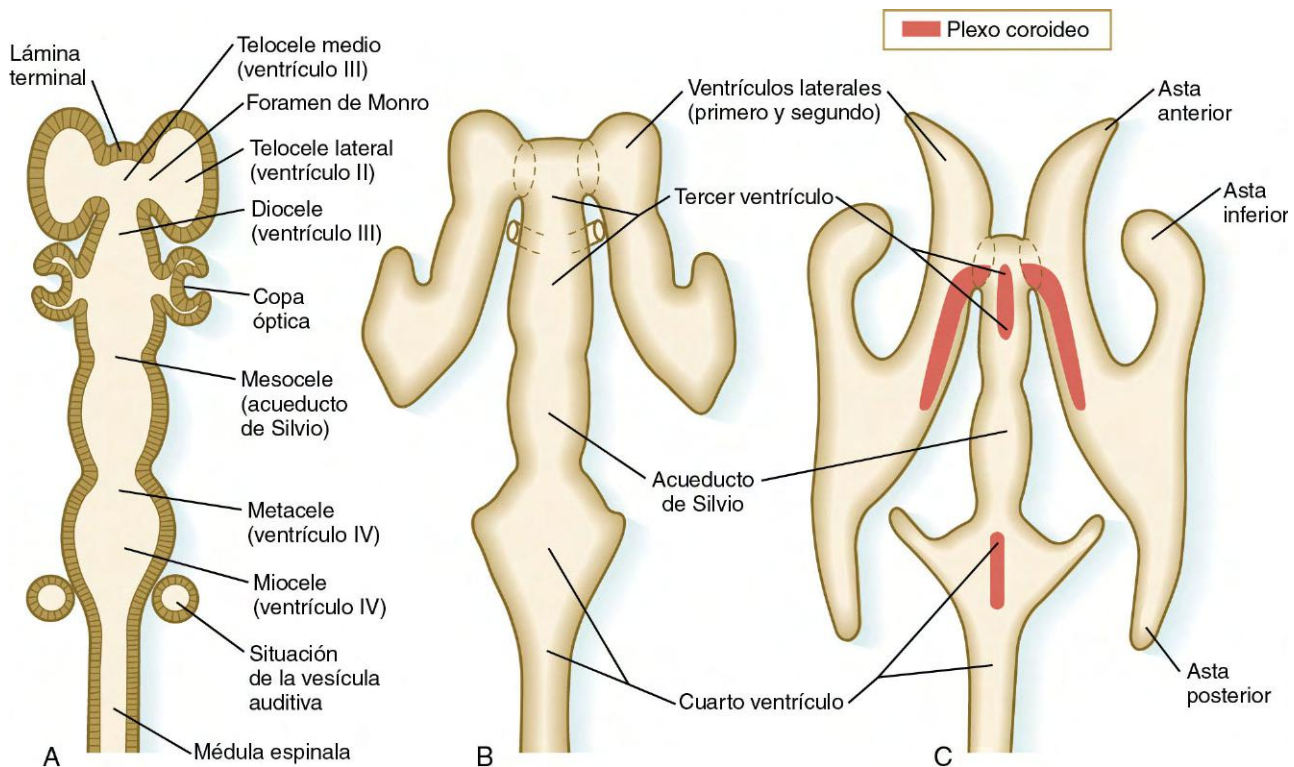


Fig. 11.37 Desarrollo del sistema ventricular encefálico. A, Corte de un embrión joven. B, Sistema ventricular durante la expansión de los hemisferios cerebrales. C, Morfología posnatal del sistema ventricular.

líquido cefalorraquídeo en las cavidades ventriculares, por un mecanismo osmótico, la presión que este líquido ejerce sobre las superficies internas del encéfalo también aumenta. Esta acción, junto con el posible efecto de factores de crecimiento en el fluido, da como resultado un aumento de la actividad mitótica en el neuroepitelio y por consiguiente un aumento considerable de la masa del encéfalo. Si el líquido cefalorraquídeo se desvía lejos de las cavidades ventriculares se reduce considerablemente el crecimiento global del encéfalo.

En el feto, el líquido cefalorraquídeo tiene una vía claramente delimitada. Conforme se va creando, fluye desde los ventrículos laterales hacia el tercer ventrículo y luego hacia el cuarto. Gran parte del mismo escapa a través de tres pequeños agujeros en el techo del cuarto ventrículo y penetra en el **espacio subaracnoideo**, entre dos capas de meninges. Una parte significativa del líquido sale del cráneo y baña la médula espinal como capa protectora.

Si existe un desequilibrio entre la producción de líquido cefalorraquídeo y su reabsorción o si se produce un bloqueo en su circulación, entonces se puede acumular dentro del sistema ventricular del encéfalo y provocar un incremento de la presión mecánica, que se traduce en un aumento de tamaño enorme del sistema ventricular. Estos cambios condicionan un adelgazamiento de las paredes del encéfalo y un incremento marcado del diámetro craneal, proceso que se denomina **hidrocefalia** (fig. 11.38). El bloqueo de la circulación de líquido se puede deber a una **estenosis** (estrechamiento) congénita de las partes más angostas del sistema ventricular, o ser secundario a determinadas infecciones víricas fetales.

Una anomalía específica que provoca hidrocefalia es la **malformación de Arnold-Chiari**, en la que se produce una hernia de parte del cerebelo por el agujero occipital, lo que impide por medios mecánicos la salida de líquido cefalorraquídeo desde el cráneo. Este trastorno se puede asociar a algún tipo de defecto de cierre en la médula espinal o la columna vertebral. La causa subyacente a las diversas formas anatómicas de la malformación de Arnold-Chiari sigue siendo desconocida.

En el período fetal precoz aparecen dos capas de mesénquima alrededor del encéfalo y la médula espinal. La capa externa, más gruesa, es de origen mesodérmico y forma la **duramadre**

resistente y también los huesos membranosos del cráneo. Una delgada capa interna de origen en la cresta neural se subdivide más tarde en una delgada **piamadre**, que está íntimamente en contacto con el tejido nervioso, y en una capa intermedia, la **aracnoides**. Los espacios creados dentro de la capa pia-aracnoides están llenos de líquido cefalorraquídeo.

Pares craneales

Aunque su desarrollo sigue el mismo plan fundamental que los nervios raquídeos, los pares craneales (fig. 11.39) han perdido su distribución segmentaria regular y se han especializado mucho (tabla 11.2). Una de las principales diferencias es la tendencia de muchos pares craneales a ser sensitivos (a partir de la raíz dorsal) o motores (a partir de la raíz ventral), en vez de mixtos, como en el caso de los nervios raquídeos.

Los pares craneales se pueden subdividir en varias categorías según su función y origen embrionario. Los pares craneales I y II (olfatorio y óptico) se suelen considerar extensiones de las vías encefálicas más que verdaderos nervios. Los pares craneales III, IV, VI y XII son nervios motores puros, que parecen haber evolucionado a partir de raíces ventrales primitivas. Por su parte, los pares V, VII, IX y X son nervios mixtos con componentes sensitivos y motores, y cada uno inerva un arco faríngeo distinto (fig. 11.40; v. tabla 11.2 y fig. 14.34).

Los componentes sensitivos de los nervios que inervan los arcos faríngeos (V, VII, IX y X) y el nervio auditivo (VIII) tienen un origen múltiple en la cresta neural y las placodas ectodérmicas, que se localizan a lo largo del encéfalo en desarrollo (v. fig. 13.1). Estos nervios muestran ganglios sensitivos complejos, con frecuencia múltiples. Las neuronas de algunas partes de los ganglios tienen su origen en la cresta neural, mientras que las de otras surgen del ectodermo de las placodas (las placodas ectodérmicas se comentan en la pág. 269).

Desarrollo de la función nerviosa

Durante las primeras 5 semanas de desarrollo embrionario no se observa ninguna prueba de función neural en el comportamiento. La actividad refleja primitiva se puede suscitar por primera

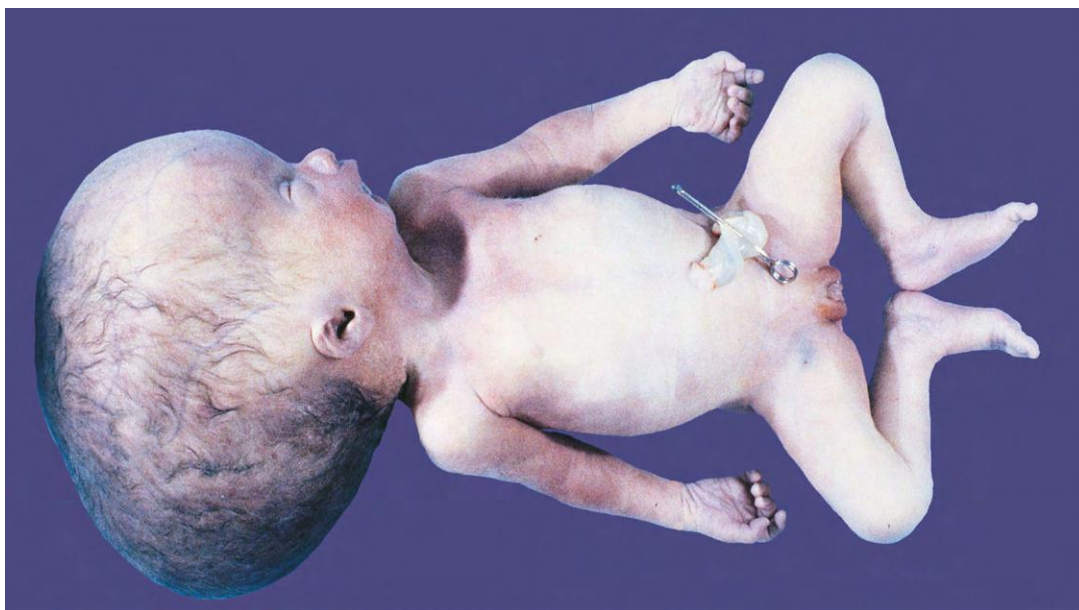

Fig. 11.38 Feto con hidrocefalia grave. (Cortesía de M. Barr, Ann Arbor, Mich.)

Tabla 11.2 Pares craneales

Par craneal	Componente asociado del sistema nervioso central	Componentes funcionales	Distribución
Olfatorio (I)	Telencéfalo/placoda olfatoria	Sensitivo especial (olfato)	Área olfatoria de la nariz
Óptico (II)	Diencefalo (evaginación)	Sensitivo especial (visión)	Retina del ojo
Oculomotor (III)	Mesencéfalo	Motor, autónomo (menor)	Músculos intrínsecos del ojo y los cuatro músculos extrínsecos
Troclear (IV)	Mesencéfalo (istmo)	Motor	Músculo oblicuo superior del ojo
Trigémino (V)	Metencéfalo (r2, r3 [arco branquial I])	Sensitivo, motor (en cierta medida)	Derivados del arco branquial I
Abducens (VI)	Metencéfalo (r5, r6)	Motor	Músculo recto lateral del ojo
Facial (VII)	Unión entre el metencéfalo y el mielencéfalo (r4 [arco branquial II])	Motor	Derivados del arco branquial II
		Sensitivo (en cierta medida)	
		Autónomo (menor)	
Auditivo (VIII)	Unión entre el metencéfalo y el mielencéfalo (r4-6, placoda ótica)	Sensitivo especial (audición, equilibrio)	Oído interno
Glosofaríngeo (IX)	Mielencéfalo (r6, r7 [arco branquial III])	Sensitivo, motor (en cierta medida)	Derivados del arco branquial III
Vago (X)	Mielencéfalo (r7, r8 [arco branquial IV])	Sensitivo, motor, autónomo (mayor)	Derivados del arco branquial IV
Accesorio (XI)	Mielencéfalo (r7, r8 [arco branquial IV]) Médula espinal	Motor Autónomo (menor)	Intestino, corazón, órganos viscerales Algunos músculos del cuello
Hipogloso (XII)	Mielencéfalo (r8 [arco branquial IV])	Motor	Músculos de la lengua

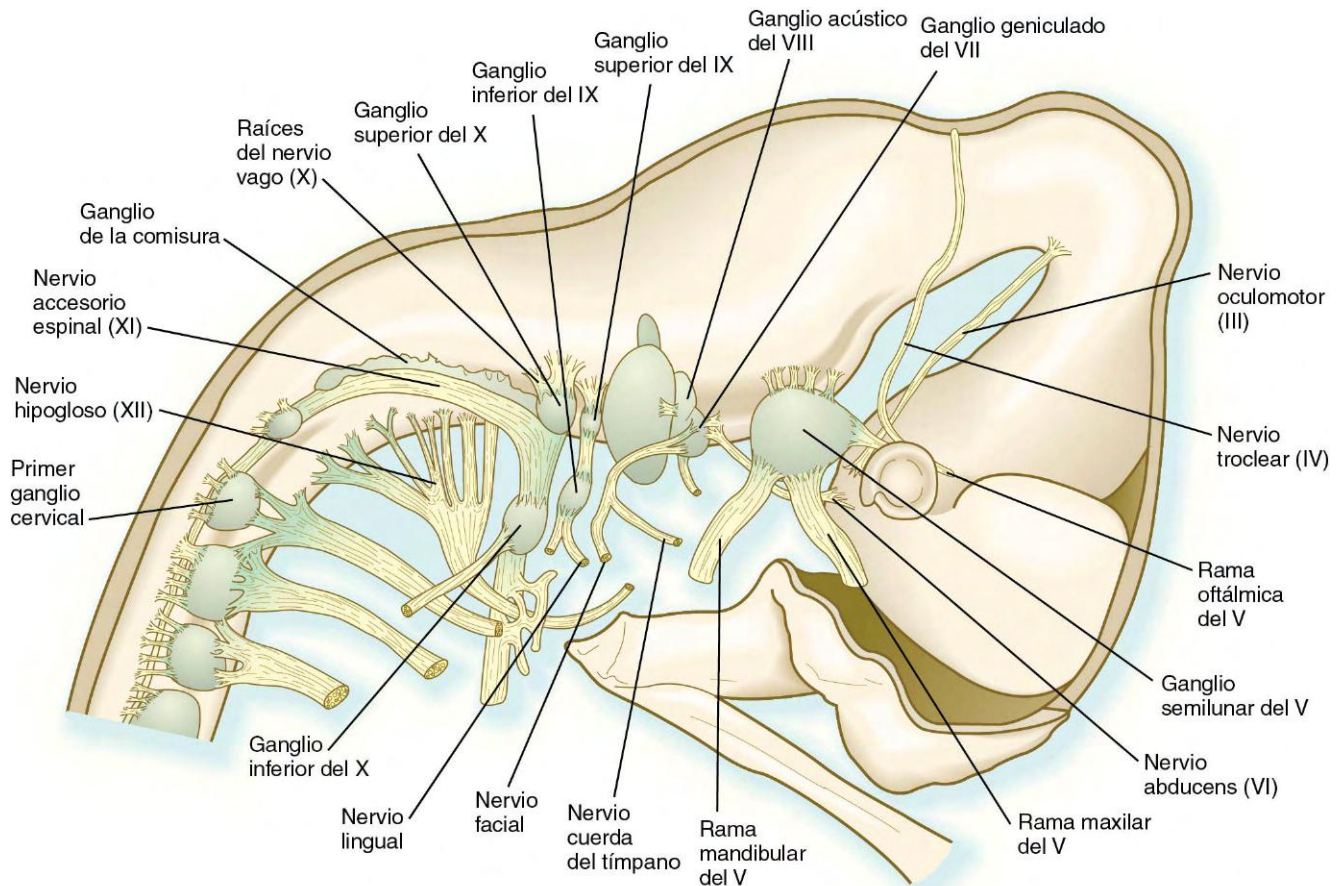


Fig. 11.39 Reconstrucción del encéfalo y de los pares craneales en un embrión de cerdo de 12 mm.

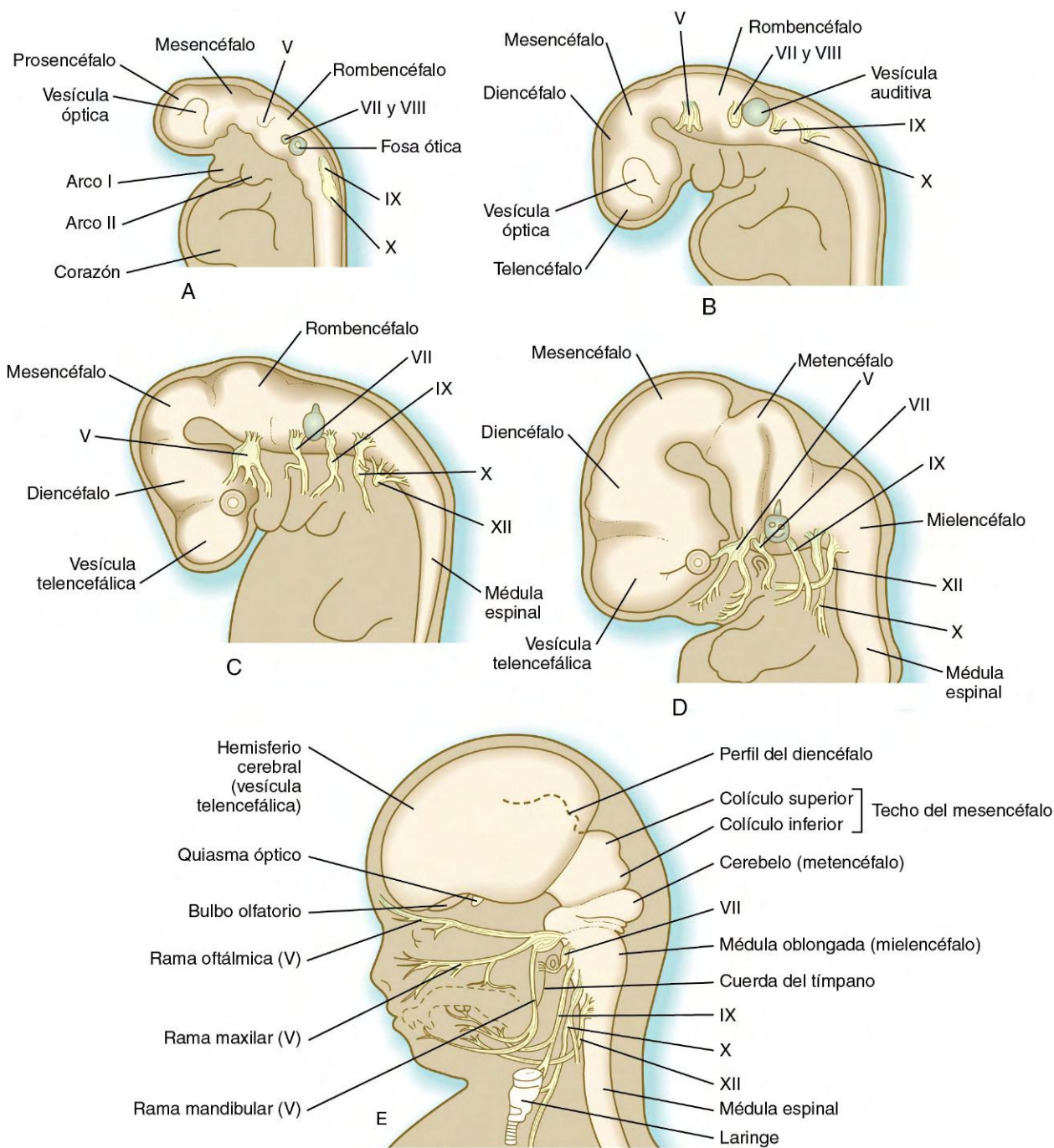


Fig. 11.40 Desarrollo de los pares craneales en embriones humanos. **A**, A las 3 semanas y media. **B**, A las 4 semanas. **C**, A las 5 semanas y media. **D**, A las 7 semanas. **E**, A las 11 semanas.

© Elsevier. Fotocopiar sin autorización es un delito.

vez en la sexta semana, cuando al tocar la piel peribulbal con una fina cerda se produce una flexión contralateral del cuello. Durante las siguientes 6 a 8 semanas, la región de la piel sensible a la estimulación táctil se extiende desde la cara hasta las palmas de las manos y la parte superior del tórax. A las 12 semanas, toda la superficie corporal, salvo la espalda y la parte superior de la cabeza, muestra sensibilidad. Conforme van aumentando las áreas sensibles, la naturaleza de los reflejos provocados madura desde movimientos generalizados hasta respuestas específicas en zonas corporales más localizadas. Existe una secuencia general craneocaudal de aparición de los movimientos reflejos.

Los movimientos espontáneos no coordinados empiezan habitualmente cuando el embrión tiene algo más de 7 semanas. Los movimientos coordinados posteriores (v. fig. 18.7) son resultado del establecimiento de las vías motoras y los arcos reflejos dentro del sistema nervioso central. El desarrollo del comportamiento durante el último trimestre, que se ha puesto de manifiesto mediante el estudio de lactantes prematuros, suele ser sutil y refleja la maduración estructural y funcional de los circuitos neuronales.

El desarrollo de los circuitos funcionales queda ilustrado en la médula espinal, en la que se identifican varios

estadios de maduración estructural y funcional (fig. 11.41). El primero es un estadio prerreflejo, que se caracteriza por una diferenciación inicial de las neuronas (que incluye el crecimiento de axones y dendritas) según una secuencia bien definida. Dicha secuencia empieza con motoneuronas y sigue con neuronas sensitivas, para terminar con las interneuronas que conectan a ambas (v. figs. 11.15 y 11.41A). El segundo estadio corresponde al cierre del circuito primario, que permite

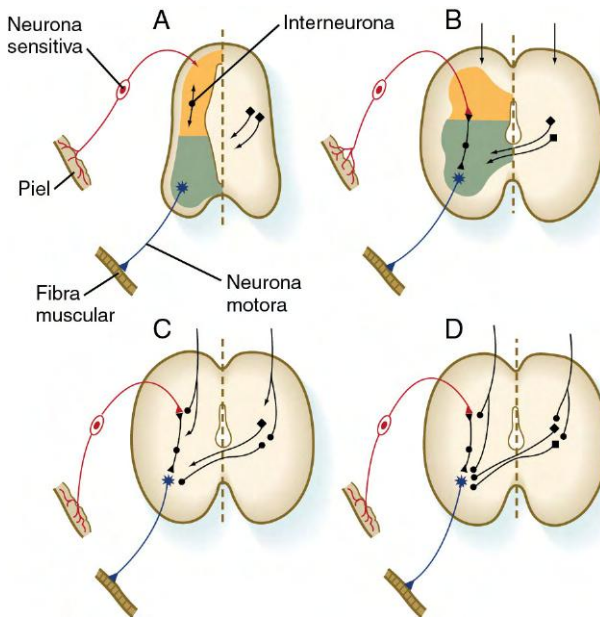


Fig. 11.41 Estadios en el desarrollo de los circuitos nerviosos. **A.** Estadio presináptico. **B.** Cierre del circuito reflejo primario. **C.** Conexiones con la información de entrada longitudinal y lateral. **D.** Terminación de los circuitos y mielinización. (Basada en Bodian D: *En Quartan GC, Melnechuk T, Adelman G, eds.: The neurosciences: second study program, Nueva York, 1970, Rockefeller University Press, págs. 129-140.*)

la expresión de reflejos segmentarios locales. Mientras se va ajustando el circuito local, otros axones están creciendo a lo largo de las vías descendentes de la médula espinal o cruzando desde el otro lado de la misma. Cuando estos axones entran en contacto con los componentes de los reflejos simples que se fijaron en el segundo estadio, quedan sentadas las bases anatómicas de los reflejos intersegmentarios y medulares cruzados. Más tarde, en el período fetal, se completan estos circuitos más complejos y las vías se mielinizan por los oligodendrocitos.

La maduración funcional de las vías individuales, que viene indicada por su mielinización, se produce a lo largo de un amplio período y no queda concluida hasta el principio de la edad adulta. En concreto, durante el período posnatal precoz se puede seguir la maduración de las vías funcionales en el sistema nervioso a través de la exploración neurológica clínica.

La mielinización empieza en el sistema nervioso periférico, donde las raíces motoras cumplen este proceso antes que las sensitivas (lo que ocurre entre los meses 2 y 5). La mielinización de la médula espinal comienza hacia la semana 11 y evoluciona siguiendo un gradiente craneocaudal. Durante el tercer trimestre se inicia la mielinización del encéfalo, pero, a diferencia de lo que sucede en el sistema nervioso periférico, en éste empieza por las vías sensitivas (p. ej., el sistema visual). La mielinización de las vías asociativas complejas en la corteza cerebral se produce después del nacimiento. En las **vías corticoespinales**, que son la principal conexión directa entre la corteza cerebral y los nervios motores originados en la médula espinal, la mielinización se extiende en sentido caudal, pero sólo llega hasta el bulbo raquídeo a las 40 semanas. Después prosigue tras el nacimiento, y su evolución se puede apreciar por el aumento de la movilidad de los lactantes durante el primer año de vida.

La **correlación clínica 11.1** analiza las malformaciones congénitas del sistema nervioso.

CORRELACIÓN CLÍNICA 11.1 Malformaciones congénitas del sistema nervioso

No resulta sorprendente que un sistema orgánico tan importante y complejo como el nervioso (encéfalo y médula espinal) sea susceptible a diversas malformaciones congénitas. Éstas van desde alteraciones estructurales graves, secundarias al cierre incompleto del tubo neural, hasta deficiencias funcionales debidas a la acción de factores desconocidos en fases tardías del embarazo.

Defectos en el cierre del tubo neural

Los errores en el cierre del tubo neural se suelen producir al nivel de los neuroporos craneal y caudal, aunque pueden afectar a otras regiones. En este trastorno, la médula espinal o el encéfalo de la zona alterada quedan abiertos, y la superficie externa está constituida por la pared del conducto central o del sistema ventricular. Se puede diagnosticar una serie de defectos del cierre mediante la detección de niveles elevados de **α -fetoproteína** en el líquido amniótico o por estudio ecográfico. Un defecto de cierre de la médula espinal se denomina **raquisquisis**, y si afecta al encéfalo se llama **craneosquisis**. Los pacientes con craneosquisis fallecen. La raquisquisis (figs. 11.42 y 11.43A) se asocia a diversos problemas graves, como infecciones crónicas, deficiencias sensitivas y motoras y alteraciones en la función vesical. Estos defectos suelen acompañar

a la anencefalia (v. fig. 8.4), en la que existe una deficiencia masiva de estructuras craneales.

Otros defectos de cierre

Un defecto en la formación de la cubierta ósea que reviste el encéfalo o la médula espinal puede determinar una serie de alteraciones estructurales de gravedad creciente. La forma más sencilla de afectación en la médula espinal se denomina **espinas bífidas ocultas** (fig. 11.43B), que se produce como mínimo en el 5% de la población. La médula espinal y las meninges siguen en su sitio, pero la cubierta ósea (arco neural) de una o más vértebras está incompleta. Este defecto puede pasar inadvertido durante muchos años. Los arcos neurales son inducidos por la placa del techo del tubo neural, con la mediación de **Msx-2**. Por tanto, parece que la espina bífida oculta es en realidad un problema local de la inducción. El lugar del defecto en los arcos neurales a menudo está marcado por un mechón de pelo. Esta formación localizada de pelo se puede deber a la exposición de la piel en desarrollo a otras influencias inductoras del tubo neural o sus cubiertas, frente a las cuales los arcos neurales constituyen una barrera en condiciones normales.

CORRELACIÓN CLÍNICA 11.1

Malformaciones congénitas del sistema nervioso (cont.)

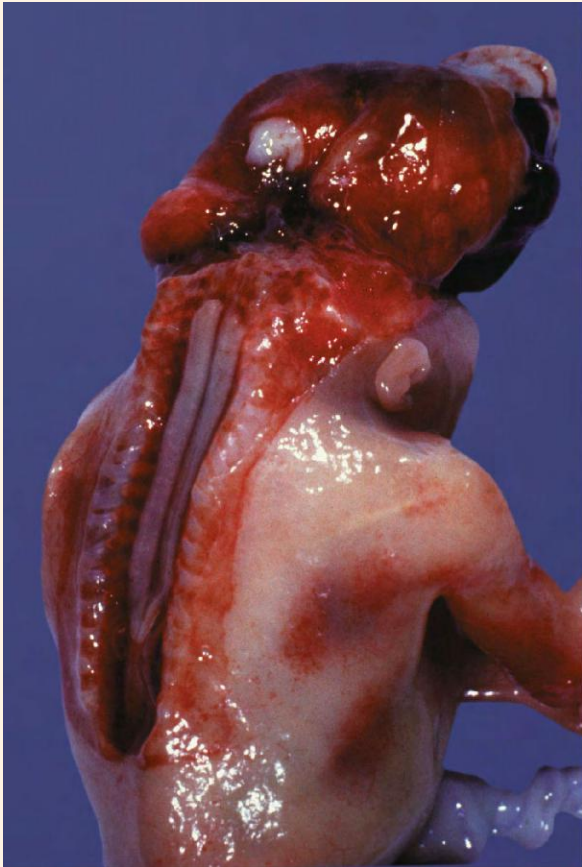


Fig. 11.42 Feto con un caso grave de raquisquisis. El encéfalo no está cubierto por los huesos craneales y la médula espinal de color claro queda expuesta por completo. (Cortesía de M. Barr, Ann Arbor, Mich.)

El siguiente grupo de lesiones por orden de gravedad es el de los **meningoceles**, en los que puede faltar la duramadre en la zona del defecto y la aracnoides sobresale por debajo de la piel (fig. 11.43C). Sin embargo, la médula espinal sigue en su lugar y los síntomas neurológicos suelen ser leves. El cuadro más grave es el **mielomeningocele**, en el que la médula espinal protruye o queda completamente desplazada hacia el espacio subaracnoideo, que hace relieve (fig. 11.44; v. fig. 11.43D). Los problemas secundarios al desplazamiento de las raíces nerviosas determinan la aparición frecuente de trastornos neurológicos en estos enfermos.

Un espectro similar de alteraciones se asocia a los defectos craneales (figs. 11.45 y 11.46). Un **meningocele** se relaciona típicamente con un pequeño defecto en el cráneo, mientras que cuando la abertura es más grande se puede observar la protrusión de tejido cerebral solo (**meningoencefalocele**) o de tejido cerebral que contiene una parte del sistema ventricular (**meningohidroencefalocele**). Según la naturaleza del tejido que protruye, estas malformaciones se pueden asociar a trastornos neurológicos, y las circunstancias mecánicas pueden producir una hidrocefalia secundaria en algunos casos.

La **microcefalia** es un trastorno relativamente poco frecuente que se caracteriza por una falta de desarrollo del encéfalo y del cráneo (v. fig. 9.9). La microcefalia primaria (a diferencia de la microcefalia secundaria que se presenta posnatalmente) es causada probablemente por una disminución del número de neuronas que se forman en el cerebro fetal. El cierre prematuro de las suturas del cráneo puede ser otra probable causa.

Muchos de los defectos funcionales del sistema nervioso se conocen mal y su etiología se desconoce. Los estudios en ratones con defectos de base genética en el movimiento o el comportamiento causados por alteraciones de la migración celular o la histogénesis de determinadas regiones del cerebro indican que el espectro de lesiones en el ser humano puede ser paralelo. Un buen ejemplo es la **lisencefalia**, un trastorno caracterizado por un cerebro de superficie lisa en lugar de tener las circunvoluciones y surcos del cerebro normal. La base de este defecto macroscópico es una alteración en

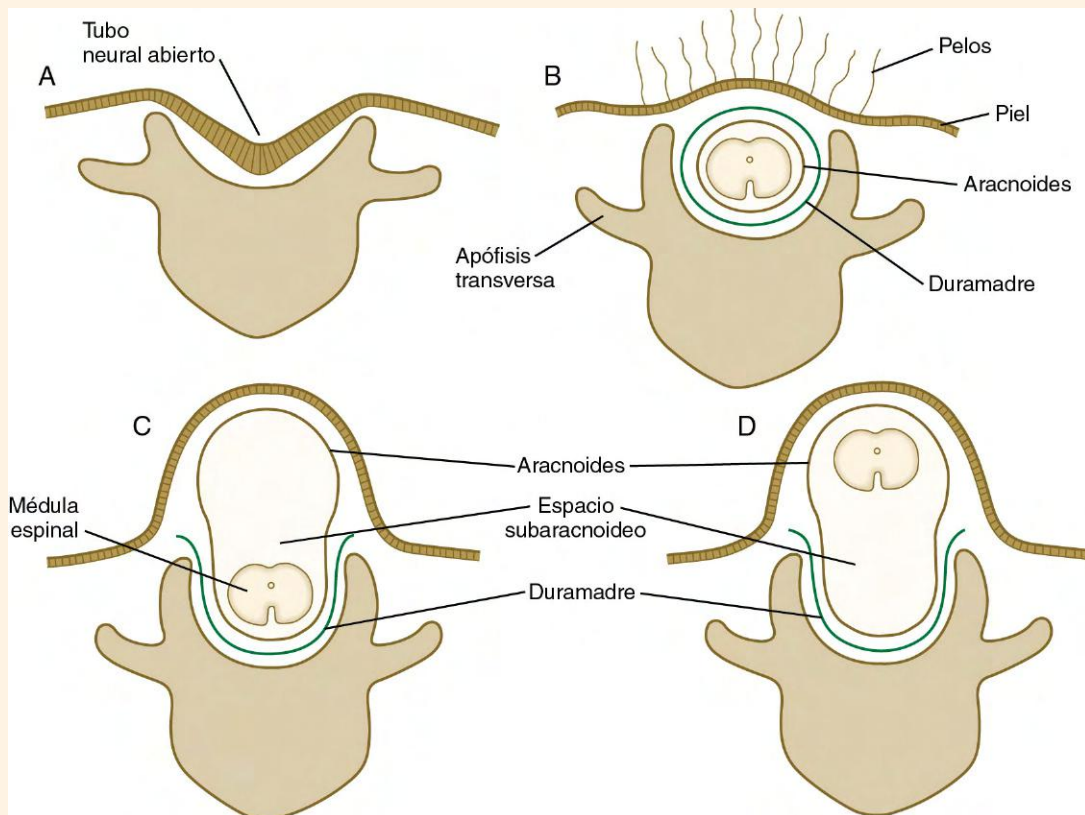


Fig. 11.43 Variantes de defectos en el cierre de la médula espinal y la columna vertebral. **A**, Raquisquisis. **B**, Espina bífida oculta con crecimiento de pelo sobre la zona del defecto. **C**, Meningocele. **D**, Mielomeningocele.

CORRELACIÓN CLÍNICA 11.1 Malformaciones congénitas del sistema nervioso (cont.)

la formación de capas de las neuronas corticales, similar a la descrita en los ratones reeler (v. pág. 234). Actualmente se considera que al menos la mutación de cinco genes puede afectar, en humanos, la migración de las neuronas hacia el córtex. Es frecuente el **retraso mental**, que se puede atribuir a muchas causas, tanto genéticas como ambientales. El momento en que se produce esta lesión cerebral puede ser al final del período fetal.

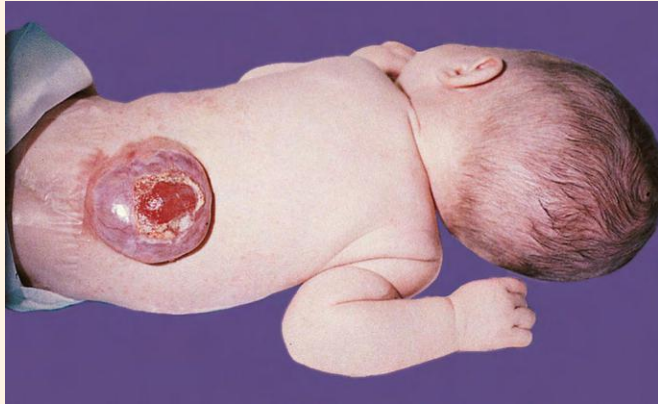


Fig. 11.44 Lactante con un mielomeningocele e hidrocefalia secundaria. (Cortesía de M. Barr, Ann Arbor, Mich.)

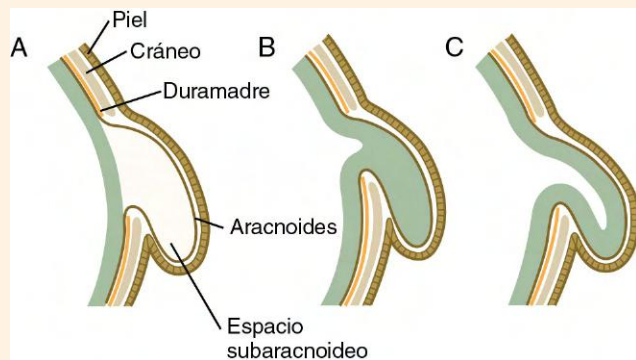


Fig. 11.45 Hernias en la región craneal. **A**, Meningocele. **B**, Meningoencefalocelo. **C**, Meningohidroencefalocelo.

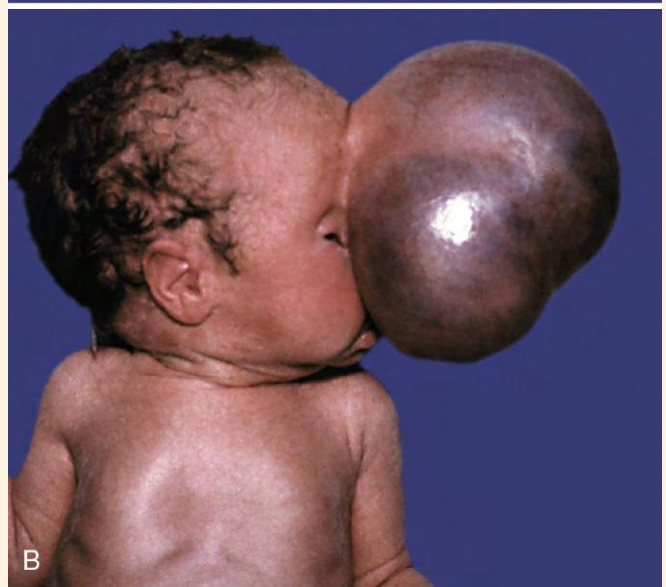
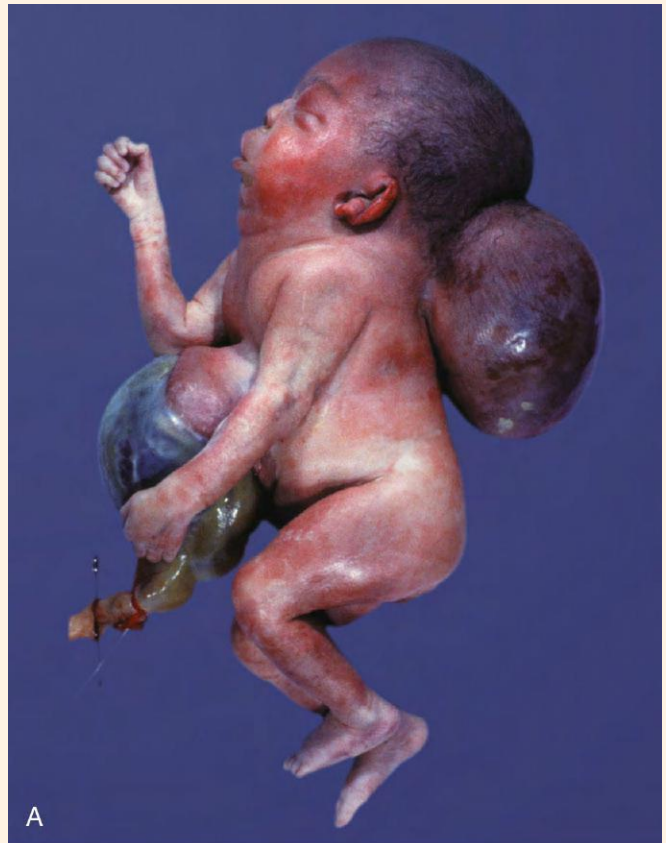
Fig. 11.46 Fetos con meningocele occipital (**A**) y encefalocelo frontal (**B**). (Cortesía de M. Barr, Ann Arbor, Mich.)

Caso clínico

Un lactante nace con raquisquisis de la parte inferior de la columna. En las siguientes semanas la cabeza empieza a aumentar de tamaño. Los estudios radiológicos ponen de manifiesto que el sistema ventricular está muy dilatado y las paredes del encéfalo muy adelgazadas.

Suponiendo que el lactante sobreviviera, ¿cuáles son algunos de los problemas clínicos que tendría que afrontar en etapas posteriores de su vida?

Resumen

- Mientras se va cerrando el tubo neural, sus extremos abiertos se denominan neuroporos craneal y caudal. El encéfalo recién formado consta de tres partes: el prosencéfalo, el mesencéfalo y el rombencéfalo. Más tarde, el primero se subdivide en telencéfalo y diencéfalo, y el último da origen al metencéfalo y al mielencéfalo.
- Dentro del tubo neural, las células neuroepiteliales experimentan mitosis activas. Sus células hijas forman las células progenitoras neuronales o gliales. Dentro de estas últimas, las células de la glía radial sirven como «cables de guía» para la migración de las neuronas desde su lugar de origen hasta sus capas definitivas en el encéfalo. Las células de la microglía son de origen mesodérmico.
- El tubo neural se divide en las zonas ventricular, intermedia y marginal. Los neuroblastos de la zona intermedia (futura sustancia gris) envían prolongaciones que se reúnen sobre todo en la zona marginal (futura sustancia blanca). El tubo neural se divide también en una placa alar dorsal y una placa basal ventral. Esta última corresponde al componente motor de la médula espinal, mientras que la placa alar es sobre todo sensitiva.
- Mediante una inducción por parte de la notocorda, a través de *shh*, la placa del suelo se convierte en el tubo neural. Las posteriores influencias de *shh*, molécula producida tanto por la notocorda como por la placa del suelo, provocan la inducción de las motoneuronas en la placa basal.
- Gran parte del encéfalo primitivo es una estructura muy segmentada. Esto se refleja a nivel estructural en los rombómeros y a nivel molecular en los patrones de expresión de los genes que contienen homeosecuencias. Las neuronas y sus prolongaciones dentro de los rombómeros siguen unas reglas específicas en relación con los límites de cada rombómero. Las prolongaciones nerviosas originadas en la médula espinal responden a determinados estímulos del entorno de los somitos. Las neuronas y las células de la cresta neural pueden penetrar con facilidad en el mesodermo anterior del somito, pero no en el posterior.
- Las estructuras del mesencéfalo y el metencéfalo están especificadas por un centro transmisor de señales, el organizador ístmico, que se encuentra en la unión entre el mesencéfalo y el rombencéfalo. Una de las principales moléculas en este proceso es el FGF-8. El prosencéfalo se divide en tres segmentos que se llaman prosómeros. El FGF-8, secretado por la cresta neural anterior, induce la expresión de *Foxg-1*, que regula el desarrollo del telencéfalo y las vesículas ópticas. *Shh*, secretado por las estructuras axiales de la línea media, organiza el prosencéfalo ventral.
- Un nervio periférico se forma como una evaginación de los axones motores con origen en el asta ventral de la médula espinal. Los axones en desarrollo están cubiertos por un cono de crecimiento. Este extremo obtiene información continua de su entorno inmediato para detectar señales que controlen la magnitud y la dirección del crecimiento axónico. El componente motor de un nervio periférico está acompañado de otro componente sensitivo, que depende de los cuerpos celulares derivados de la cresta neural y localizados en los ganglios de la raíz dorsal a lo largo de la médula espinal. Los axones y dendritas de los somas neuronales sensitivos penetran en la médula espinal y también crecen en sentido periférico acompañando a los axones motores. Las conexiones entre los nervios y sus órganos de destino suelen estar mediadas por factores tróficos. Las neuronas que no establecen conexiones con los órganos terminales periféricos suelen morir.
- El sistema nervioso autónomo está constituido por dos componentes: el sistema nervioso simpático y el sistema nervioso parasimpático. Ambos comprenden neuronas preganglionares, que se originan en el sistema nervioso central, y elementos posganglionares, que lo hacen en la cresta neural. Específicamente, las neuronas simpáticas son adrenérgicas y las parasimpáticas colinérgicas. La elección normal del transmisor se puede dejar de cumplir en función de factores medioambientales, de forma que una neurona simpática, por ejemplo, puede secretar acetilcolina.
- La médula espinal funciona como un canal para las vías nerviosas organizadas de las prolongaciones nerviosas y como un centro de integración para los reflejos locales. Durante el período fetal, el crecimiento en longitud de la médula espinal se retrasa respecto al de la columna vertebral, lo que causa una tracción sobre las raíces nerviosas, y al final el extremo de la médula espinal se convierte en la cola de caballo.
- Dentro del encéfalo, el mielencéfalo mantiene un parecido en su organización con la médula espinal en lo que respecta a las vías que lo atraviesan, aunque en esta región también se forman los centros que controlan la respiración y la frecuencia cardíaca. El metencéfalo contiene dos partes: la protuberancia (que funciona sobre todo como un conducto) y el cerebelo (que sirve para integrar y coordinar muchos movimientos de carácter motor y los reflejos sensitivos). En el cerebelo, que se forma a partir de los labios rómbicos, la sustancia gris queda por fuera. La parte ventral del mesencéfalo es la región que atraviesan las principales vías de prolongaciones nerviosas que conectan los centros de la corteza cerebral con regiones específicas de la médula espinal. La parte dorsal del mesencéfalo se convierte en los colículos superiores e inferiores, que participan en la integración de las señales visuales y auditivas, respectivamente.
- El diencéfalo y el telencéfalo representan regiones modificadas de la placa alar. En el primero se encuentran muchos núcleos y centros de integración relevantes, entre ellos el tálamo, el hipotálamo, la neurohipófisis y la epífisis. Los ojos también se originan como evaginaciones del diencéfalo. En el ser humano, el telencéfalo acaba creciendo más que otras regiones del encéfalo. Igual que el cerebelo, se dispone con la sustancia gris en capas por fuera de la blanca. Los neuroblastos migran a través de la sustancia blanca hacia estas capas con la ayuda de las células de la glía radial como guía.
- Dentro del sistema nervioso central, el conducto central se dilata para constituir una serie de cuatro ventrículos encefálicos. Los plexos vasculares especializados forman el líquido cefalorraquídeo, que circula por todo el sistema nervioso central. Alrededor del encéfalo y la médula espinal, dos capas de mesénquima originan las meninges.

- Los pares craneales se organizan según el mismo plan fundamental que los nervios raquídeos, pero han perdido su patrón segmentario regular y se han especializado mucho. Algunos son motores en exclusiva, otros son sensitivos puros y otros mixtos.
- Muchas malformaciones congénitas del sistema nervioso se deben a un cierre incompleto del tubo neural o de las estructuras esqueléticas asociadas al mismo. En la médula espinal, el espectro de alteraciones va desde un tubo neural abierto por completo (raquisquisis) hasta defectos relativamente menores en el arco neural que cubre la médula (espina bífida oculta). En el encéfalo se observa un espectro de defectos similar.
- Parece que la función neural se desarrolla en consonancia con la maduración estructural de los distintos elementos del sistema nervioso. La primera actividad refleja se observa en la sexta semana, pero en semanas sucesivas los movimientos reflejos se van complicando más y aparecen los movimientos espontáneos. La maduración funcional final coincide con la mielinización de las vías y no se completa hasta muchos años después del nacimiento.

Preguntas de repaso

1. ¿Qué molécula producida por la notocorda es fundamental para inducir la placa del suelo del tubo neural?

- A. Hoxa-5.
- B. El ácido retinoico.
- C. Pax-3.
- D. Msx-1.
- E. Shh.

2. Los somas celulares de las motoneuronas de un nervio raquídeo se originan en:

- A. La placa basal.
- B. La zona marginal.
- C. La placa del suelo.
- D. La placa del techo.
- E. La placa alar.

3. Un niño con un mechón de pelos en la región lumbar de la columna vertebral se somete a una intervención quirúrgica por una alteración congénita en esta región. Durante la cirugía se encuentra que la duramadre y la aracnoides que revisten la médula espinal están completas, pero que faltan los arcos neurales de varias vértebras. ¿Qué proceso padece este enfermo?

- A. Meningocele.
- B. Mielomeningocele.
- C. Encefalocele.
- D. Espina bífida oculta.
- E. Raquisquisis.

4. Los conos de crecimiento se adhieren con intensidad a un sustrato que contiene:

- A. Acetilcolina.
- B. Laminina.
- C. Adrenalina.
- D. Noradrenalina.
- E. Sonic hedgehog.

5. La falta completa de cierre del tubo neural en la región de la médula espinal se denomina:

- A. Espina bífida oculta.
- B. Meningocele.
- C. Craneosquisis.
- D. Raquisquisis.
- E. Mielomeningocele.

6. Los rombómeros son divisiones segmentarias de:

- A. El prosencéfalo.
- B. El mesencéfalo.
- C. El rombencéfalo.
- D. La médula espinal.
- E. Ninguna de las anteriores.

7. ¿En qué mes de la gestación suelen percibir las gestantes los primeros movimientos fetales?

- A. En el segundo.
- B. En el tercero.
- C. En el cuarto.
- D. En el sexto.
- E. En el octavo.

8. La bolsa de Rathke se origina en:

- A. El diencéfalo.
- B. El ectodermo del estomodeo.
- C. El mesencéfalo.
- D. El endodermo de la faringe.
- E. El infundíbulo.

9. En los primeros días tras el nacimiento, un lactante no consigue eliminar heces y empieza a sufrir una distensión abdominal. La presencia del ano es patente. ¿Qué proceso puede padecer?

10. ¿Cuál es el aspecto probable de la médula espinal y los nervios braquiales en un lactante que ha nacido con una agenesia congénita de un brazo (amelia)?

Bibliografía

- Altman J, Bayer SA: *Development of the human spinal cord*, New York, 2001, Oxford University Press.
- Balmer CW, LaMantia A-S: Noses and neurons: induction, morphogenesis, and neuronal differentiation in the peripheral olfactory pathway, *Dev Dyn* 234:464-481, 2005.
- Briscoe J and others: A homeodomain protein code specifies progenitor cell identity and neuronal fate in the ventral neural tube, *Cell* 101:435-445, 2000.
- Butler SJ, Tear G: Getting axons onto the right path: the role of transcription factors in axon guidance, *Development* 134:439-448, 2007.
- Cameron RS, Rakic P: Glial cell lineage in the cerebral cortex: a review and synthesis, *Glia* 4:124-137, 1991.
- Carpenter EM: *Hox* genes and spinal cord development, *Dev Neurosci* 24:24-34, 2002.
- Chandrasekhar A: Turning heads: development of vertebrate branchiomotor neurons, *Dev Dyn* 229:143-161, 2004.
- Chilton JK: Molecular mechanisms of axon guidance, *Dev Biol* 292:13-24, 2006.
- Chizikov VV, Millen KJ: Roof plate-dependent patterning of the vertebrate dorsal central nervous system, *Dev Biol* 277:287-295, 2005.
- Ciani L, Salinas PC: Wnts in the vertebrate nervous system: from patterning to neuronal conductivity, *Nat Rev Neurosci* 6:351-362, 2005.
- Copp AJ, Greene NDE: Genetics and development of neural tube defects, *J Pathol* 220:217-230, 2010.
- Cordes SP: Molecular genetics of cranial nerve development in the mouse, *Nat Rev Neurosci* 2:611-623, 2001.

- Cowan WM, Jessell TM, Zipursky SL: *Molecular and cellular approaches to neural development*, New York, 1997, Oxford University Press.
- Dessaud E, McMahon AP, Briscoe J: Pattern formation in the vertebrate neural tube: a sonic hedgehog morphogen-regulated transcriptional network, *Development* 135:2489-2503, 2008.
- Detrait ER and others: Human neural tube defects: developmental biology, epidemiology, and genetics, *Neurotoxicol Teratol* 27:515-524, 2005.
- Dickson BJ: Molecular mechanisms of axon guidance, *Science* 298:1959-1964, 2002.
- Eickholt BJ and others: Rhombomere interactions control segmental differentiation of hindbrain neurons, *Mol Cell Neurosci* 18:141-148, 2001.
- Famulski JK and others: Siah regulation of Pard3A controls neuronal cell adhesion during germinal zone exit, *Science* 330:1834-1838, 2010.
- Farrar NR, Spencer GE: Pursuing a "turning point" in growth cone research, *Dev Biol* 318:102-111, 2008.
- Freeman MR: Specification and morphogenesis of astrocytes, *Science* 330:774-778, 2010.
- Fucillo M, Joyner AL, Fishell G: Morphogen to mitogen: the multiple roles of hedgehog signaling in vertebrate neural development, *Nat Rev Neurosci* 7:772-783, 2006.
- Gato A, Desmond ME: Why the embryo still matters: CSF and the neuroepithelium as interdependent regulators of embryonic brain growth, morphogenesis and histogenesis, *Dev Biol* 327:263-272, 2009.
- Ginhoux F and others: Fate mapping analysis reveals that adult microglia derive from primitive macrophages, *Science* 330:841-844, 2010.
- Goldberg JL: How does an axon grow? *Genes Dev* 17:941-958, 2003.
- Guillemot F: Spatial and temporal specification of neural fates by transcription factor codes, *Development* 134:3771-3780, 2007.
- Hammond R and others: Slit-mediated repulsion is a key regulator of motor axon pathfinding in the hindbrain, *Development* 132:4483-4495, 2005.
- Hatten ME: New directions in neuronal migration, *Science* 297:1660-1663, 2002.
- Hidalgo-Sánchez M and others: Specification of the meso-isthmo-cerebellar region: the *Otx2/Gbx2* boundary, *Brain Res Rev* 49:134-149, 2005.
- Howard MJ: Mechanisms and perspectives on differentiation of autonomic neurons, *Dev Biol* 277:271-286, 2005.
- Ille F and others: Wnt/BMP signal integration regulates the balance between proliferation and differentiation of neuroepithelial cells in the dorsal spinal cord, *Dev Biol* 304:394-408, 2007.
- Ingham PW, Placzek M: Orchestrating ontogenesis: variations on a theme by sonic hedgehog, *Nat Rev Genet* 7:841-850, 2006.
- Islam SM and others: Draxin, a repulsive guidance protein for spinal cord and forebrain commissures, *Science* 3223:388-393, 2009.
- Kaprielian Z, Imondi R, Runko E: Axon guidance at the midline of the developing CNS, *Anat Rec* 261:176-197, 2000.
- Kato M, Dobyns WB: Lissencephaly and the molecular basis of neuronal migration, *Hum Mol Genet* 12:R89-R96, 2003.
- Kaufman BA: Neural tube defects, *Pediatr Clin North Am* 51:389-419, 2004.
- Krispin S, Nitzann E, Kalcheim C: The dorsal neural tube: a dynamic setting for cell fate decisions, *Dev Neurobiol* 70:796-812, 2010.
- Lambert de Rouvroit C, Goffinet AM: Neuronal migration, *Mech Dev* 105:47-56, 2001.
- Liu A, Niswander LA: Bone morphogenetic protein signaling and vertebrate nervous system development, *Nat Rev Neurosci* 6:945-954, 2005.
- Long H and others: Conserved roles for Slit and Robo proteins in midline commissural axon guidance, *Neuron* 42:213-223, 2004.
- Lumsden A, Krumlauf R: Patterning the vertebrate neuraxis, *Science* 274:1109-1115, 1996.
- Marquardt T, Pfaff SL: Cracking the transcriptional code for cell specification in the neural tube, *Cell* 106:1-4, 2001.
- McInnes RR, Michaud J: Mechanisms regulating the development of the corpus callosum and its agenesis in mouse and human, *Clin Genet* 66:276-289, 2004.
- Melani M, Weinstein BM: Common factors regulating patterning of the nervous and vascular systems, *Annu Rev Cell Dev Biol* 26:639-665, 2010.
- Mitchell LE and others: Spina bifida, *Lancet* 364:1885-1895, 2004.
- Müller F, O'Rahilly R: The initial appearance of the cranial nerves and related neuronal migration in staged human embryos, *Cells Tissues Organs* 193:215-238, 2011.
- Müller F, O'Rahilly RO: The timing and sequence of appearance of neuromeres and their derivatives in staged human embryos, *Acta Anat* 158:83-99, 1997.
- Nakamura H and others: Isthmus organizer for midbrain and hindbrain development, *Brain Res Rev* 49:120-126, 2005.
- Narita Y, Rijli FM: *Hox* genes in neural patterning and circuit formation in the mouse hindbrain, *Curr Top Dev Biol* 88:139-167, 2009.
- Norman MG: Malformations of the brain, *J Neuropathol Exp Neurol* 55:133-143, 1996.
- Oppenheim RW: Cell death during development of the nervous system, *Annu Rev Neurosci* 14:453-501, 1991.
- O'Rahilly R, Müller F: *The embryonic human brain*, New York, 1994, Wiley-Liss.
- Oury F and others: *Hoxa2*- and rhombomere-dependent development of the mouse facial somatosensory map, *Science* 313:1408-1413, 2006.
- Placzek M, Dodd J, Jessell TM: Discussion point: the case for floor plate induction by the notochord, *Curr Opin Neurobiol* 10:15-22, 2000.
- Puelles L: Forebrain development: prosomere model, *Encyclop Neurosci* 4:315-319, 2009.
- Puelles L, Rubenstein JLR: Forebrain gene expression domains and the evolving prosomeric model, *Trends Neurosci* 26:469-476, 2003.
- Puelles E and others: *Otx* dose-dependent integrated control of antero-posterior and dorso-ventral patterning of midbrain, *Nat Neurosci* 6:453-460, 2003.
- Ragsdale CW, Grove EA: Patterning the mammalian cerebral cortex, *Curr Opin Neurobiol* 11:50-58, 2001.
- Ramos C, Robert B: *msh/Msx* gene family in neural development, *Trends Genet* 21:624-632, 2005.
- Rash BG, Grove EA: Area and layer patterning in the developing cerebral cortex, *Curr Opin Neurobiol* 16:25-34, 2006.
- Rhinn M, Picker A, Brand M: Global and local mechanisms of forebrain and midbrain patterning, *Curr Opin Neurobiol* 16:5-12, 2006.
- Rowitch DH: Glial specification in the vertebrate neural tube, *Nat Rev Neurosci* 5:409-419, 2004.
- Sarnat HB: Molecular genetic classification of central nervous system malformations, *J Child Neurol* 15:675-687, 2000.
- Sato T, Joyner AL, Nakamura H: How does *Egf* signaling from the isthmic organizer induce midbrain and cerebellum development? *Dev Growth Differ* 46:487-494, 2004.
- Scholpp S and others: *Otx1*, *Otx2* and *Irx1b* establish and position the ZLI in the diencephalon, *Development* 134:3167-3176, 2007.
- Sousa VH, Fishell G: Sonic hedgehog functions through dynamic changes in temporal competence in the developing forebrain, *Curr Opin Genet Dev* 20:391-399, 2010.
- Storm EE and others: Dose-dependent functions of FGF8 in regulating telencephalic patterning centers, *Development* 133:1831-1844, 2006.
- ten Donkelaar HJ: Major events in the development of the forebrain, *Eur J Morphol* 38:301-308, 2000.
- ten Donkelaar HJ and others: Development and malformations of the human pyramidal tract, *J Neurol* 251:1429-1442, 2004.
- Thompson J, Lovicu F, Ziman M: The role of Pax7 in determining the cytoarchitecture of the superior colliculus, *Dev Growth Differ* 46:213-218, 2004.
- Ulloa F, Marti E: Wnt won the war: antagonistic role of Wnt over shh controls dorso-ventral patterning of the vertebrate neural tube, *Dev Dyn* 239:69-76, 2010.
- Vermeren M and others: Integrity of developing spinal motor columns is regulated by neural crest derivatives at motor exit points, *Neuron* 37:403-415, 2003.
- Wilson L, Maden M: The mechanisms of dorsoventral patterning in the vertebrate neural tube, *Dev Biol* 282:1-13, 2005.
- Wingate RJT: The rhombic lip and early cerebellar development, *Curr Opin Neurobiol* 11:82-88, 2001.
- Woods CG: Human microcephaly, *Curr Opin Neurobiol* 14:112-117, 2004.
- Ypsilanti AR, Zagar Y, Chédotal A: Moving away from the midline: new developments for Slit and Robo, *Development* 137:1939-1952, 2010.
- Zhuang B-Q, Sockanathan S: Dorsal-ventral patterning: a view from the top, *Curr Opin Neurobiol* 16:20-24, 2006.

Cresta neural

La cresta neural, cuya existencia ha sido reconocida desde hace más de un siglo, origina una extensa gama de tipos celulares y estructuras, que incluyen varios tipos de nervios y células gliales, tejido conjuntivo, huesos y células pigmentarias. Su importancia y protagonismo son tales que la cresta neural a menudo ha sido llamada la cuarta capa germinal del cuerpo. Cuando se dispuso de los métodos adecuados —primero con marcaje con isótopos y después con marcadores biológicos estables, anticuerpos monoclonales, tinciones intracelulares y marcadores genéticos— la cresta neural se convirtió en uno de los componentes más estudiados del embrión de los vertebrados. La mayoría de los estudios sobre la cresta neural se han realizado en embriones de aves, por su accesibilidad y por la disponibilidad de marcadores específicos (v. fig. 9.31). Más recientemente, el interés se ha desplazado a los estudios en el ratón, especialmente para el análisis de controles moleculares, aunque parece que la mayor parte de la información sobre la biología de la cresta neural procedente de las aves puede aplicarse a los embriones de mamíferos. Algunos síndromes y malformaciones importantes se basan en las anomalías de la cresta neural. Algunos de estos síndromes se presentan en la [correlación clínica 12.1](#), al final del capítulo.

Desarrollo histórico de la cresta neural

La cresta neural se origina en células localizadas a lo largo de los márgenes laterales de la placa neural. El estudio, en una región determinada, de la historia de la cresta neural implica la consideración de los siguientes puntos: 1) su origen, inducción y especificación, 2) la transformación epitelio-mesénquima y la emigración desde el tubo neural, 3) la migración y 4) la diferenciación. Cada una de estas fases en el desarrollo de la cresta neural está esbozada en regiones específicas del cuerpo antes del desarrollo de la cresta neural.

Origen, inducción y especificación

Según los datos más recientes, el inicio de la inducción de la cresta neural puede ocurrir en etapas tan tempranas como la gastrulación, y de acuerdo con el modelo clásico, la cresta neural surge como resultado de la inducción por el ectodermo adyacente no neural y por el mesodermo subyacente sobre la placa neural (fig. 12.1). Las señales inductivas ectodérmicas son las **proteínas morfogénicas óseas (BMP)** y los **Wnts**. El **factor de crecimiento fibroblástico 8 (FGF-8)** procedente del mesodermo participa en la inducción de la cresta neural en los anfibios y quizás en los mamíferos también. El papel de las BMP es complejo y se relaciona con un gradiente de concentración a lo largo del ectodermo mientras que sucede

la neurulación. Las mayores concentraciones de BMP se localizan en el ectodermo lateral, las células expuestas a estas concentraciones se mantienen ectodérmicas. Las células de la placa neural están expuestas a las más bajas concentraciones de BMP, debido a las acciones inhibitorias locales de *noggin* y *cordina* (v. fig. 5.8D), por lo que estas células se mantienen, por defecto, neurales. Las células situadas en el límite de la placa neural están expuestas a niveles intermedios de BMP, y es en este entorno donde son inducidas las células precursoras de cresta neural.

En respuesta a estas señales inductivas, las células en el límite de la placa neural activan genes que codifican para varios factores de transcripción, incluidos **Msx-1** y **Msx-2**, **Dlx-5**, **Pax-3/Pax-7** y **Gbx-2**. Estos y otros productos de los genes activan a su vez una red de genes que transforman las células precursoras de la cresta neural de naturaleza epitelial en células mesenquimatosas móviles que acaban por separarse del neuroepitelio del tubo neural.

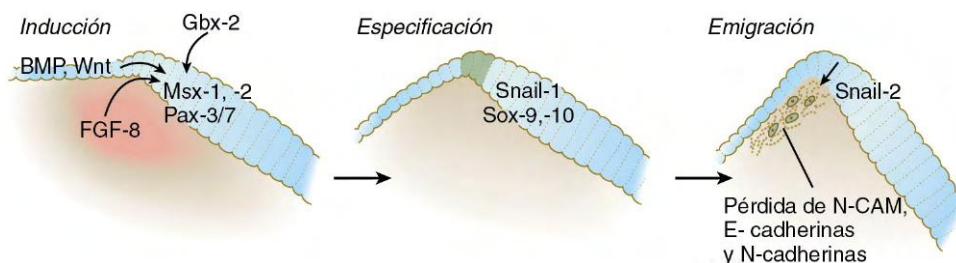
Transformación epitelio-mesénquima y emigración desde el tubo neural

Dentro del tubo neural, las células precursoras de la cresta neural son epiteliales y están fuertemente adheridas a otras células neuroepiteliales a través de una variedad de uniones intercelulares. Entre ellas destacan las **cadherinas**. Entre los nuevos factores de transcripción activados implicados en la inducción de las células precursoras de la cresta neural están **snail-1** y **snail-2** (llamado antes **slug**) y **Foxd-3**, que son decisivos para permitir que las células de la cresta neural se liberen del epitelio neural y para migrar posteriormente como células mesenquimatosas*. Bajo la influencia de *snail-1* y *snail-2*, el perfil de las cadherinas producidas por los precursores de las células de cresta neural cambian de las **cadherinas tipo I** (p. ej., **N-cadherina** y **E-cadherina**), que son fuertemente adhesivas, a las **cadherinas tipo II**, menos adhesivas.

Las células de la cresta neural se liberan del tubo neural en el tronco en la zona del último somito formado y en la placa neural cefálica cambiando su morfología y propiedades desde las típicas de las células neuroepiteliales a las propias de las células mesenquimatosas. La pérdida de cohesión intercelular es importante para este proceso. Esta pérdida se efectúa por la pérdida de las moléculas de adhesión celular (CAM) típicas del tubo neural (p. ej., N-CAM y E-cadherina y N-cadherina). Estas moléculas permanecen inhibidas durante la migración, pero

*Snail-2 también se expresa durante la gastrulación, a partir de células del epiblasto, después de que éstas hayan entrado en las paredes de la línea primitiva y estén a punto de abandonarla como células mesenquimatosas de la capa germinal del mesodermo.

Fig. 12.1 Inducción y migración de las células de la cresta neural desde los márgenes laterales del tubo neural. BMP, proteína morfogénica ósea; FGF-8, factor de desarrollo fibroblástico-8; N-CAM, molécula de adhesión neuroce-lular.



después de que las células de cresta neural hayan completado su emigración y diferenciación en determinadas estructuras (p. ej., los ganglios raquídeos), con frecuencia se vuelven nuevamente a expresar las CAM.

En la región craneal, donde aún no se ha producido el cierre de la placa neural, las células de cresta neural deben penetrar en la membrana basal subyacente. Esto se logra por la producción de enzimas que degradan los componentes de la membrana basal y por la proyección de procesos que penetran en la misma. En el tronco, las células de la cresta neural no abandonan el neuroepitelio hasta después de formado el tubo neural. Sin embargo, tampoco tienen que esforzarse en atravesar la lámina basal porque la parte dorsal del tubo neural no forma una lámina basal hasta que ha culminado la emigración de las células de la cresta.

Migración de la cresta neural

Tras abandonar el neuroepitelio, las células de la cresta neural encuentran primero un ambiente relativamente libre de células, rico en moléculas de la matriz extracelular (fig. 12.2). En este ambiente, las células realizan migraciones extensas por varias vías bien definidas. Estas migraciones están determinadas por propiedades intrínsecas de las células de la cresta neural, pero también por las características del entorno que éstas encuentran al migrar.

La migración de la cresta neural está condicionada por distintas moléculas de la matriz extracelular. Aunque la presencia de una lámina basal puede inhibir la migración desde el tubo neural, las células de la cresta neural suelen preferir migrar siguiendo las láminas basales, como las del ectodermo superficial o las del tubo neural, una vez que han abandonado éste. Entre los componentes de la matriz extracelular que permiten la migración destacan moléculas presentes en las láminas basales, como la fibronectina, la laminina y el colágeno de tipo IV (fig. 12.3). La unión a estas moléculas de sustrato y la migración a través de ellas están mediadas por una familia de proteínas de unión, que se denominan **integrinas**. Otras moléculas, como los proteoglucanos de sulfato de condroitina, no son sustancias adecuadas para las células de la cresta neural e inhiben su migración.

Las células de cresta neural emigran desde el tubo neural o desde los pliegues neurales en forma de corrientes celulares, cada una de las células entra en contacto con las vecinas a través de sus filopodios. Durante la fase de migración, las células de cresta neural son muy sensibles a las moléculas de orientación, la mayoría de las cuales son inhibitorias. Entre las más importantes destacan los pares ligando/receptor **Robo/Slit**, **Neuropilina/Semaforina** y **Efrina/Eph** (v. tabla 11.1). Mucho menos se sabe acerca de las influencias atractivas. Durante la migración, las células de cresta neural proyectan protuberancias que tantean el medio ambiente y son además parte

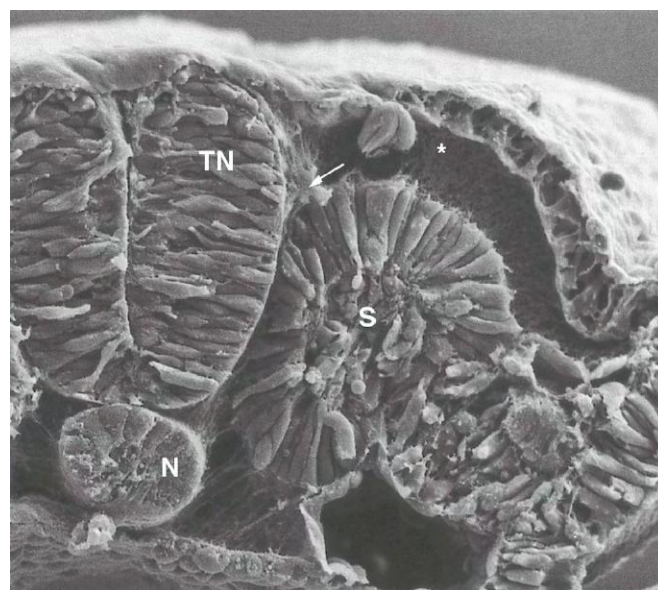


Fig. 12.2 Microfotografía electrónica de barrido que muestra un embrión de pollo, donde se observa la migración precoz de las células de la cresta neural (flecha) desde el tubo neural (TN). La vía subectodérmica de migración de la cresta neural (asterisco) está relativamente despejada de células, pero contiene una fina malla de moléculas de la matriz extracelular. N, notocorda; S, somito. (Cortesía de K. Tosney, Ann Arbor, Mich.)

del mecanismo de propulsión. Si se produce una influencia inhibitoria, las protuberancias se colapsan debido a señales derivadas de una vía de **polaridad celular plana** (v. pág. 87). Este mecanismo actúa como un freno cuando las células se encuentran con un entorno inhibitorio, pero al mismo tiempo está implicado también en la propulsión celular hacia adelante. En una corriente de células de cresta neural en migración, el contacto con las células situadas detrás da lugar también a la tracción de protuberancias en el borde posterior de las mismas, lo que resulta en un movimiento de avance neto de las células principales. Se darán ejemplos específicos del control ambiental sobre las migraciones de células de cresta neural más adelante en este capítulo. Mucho queda por aprender acerca de lo que hace que las células de cresta neural paren la migración, aunque se sabe que a menudo la emigración se detiene en zonas donde las señales repulsivas son bajas.

Diferenciación de las células de cresta neural

Las células de la cresta neural se acaban diferenciando en una serie increíble de estructuras adultas (tabla 12.1). Una de las principales preguntas en la biología de la cresta neural consiste en saber qué controla su diferenciación. Se han propuesto dos hipótesis contradictorias. Una indica que todas las células de

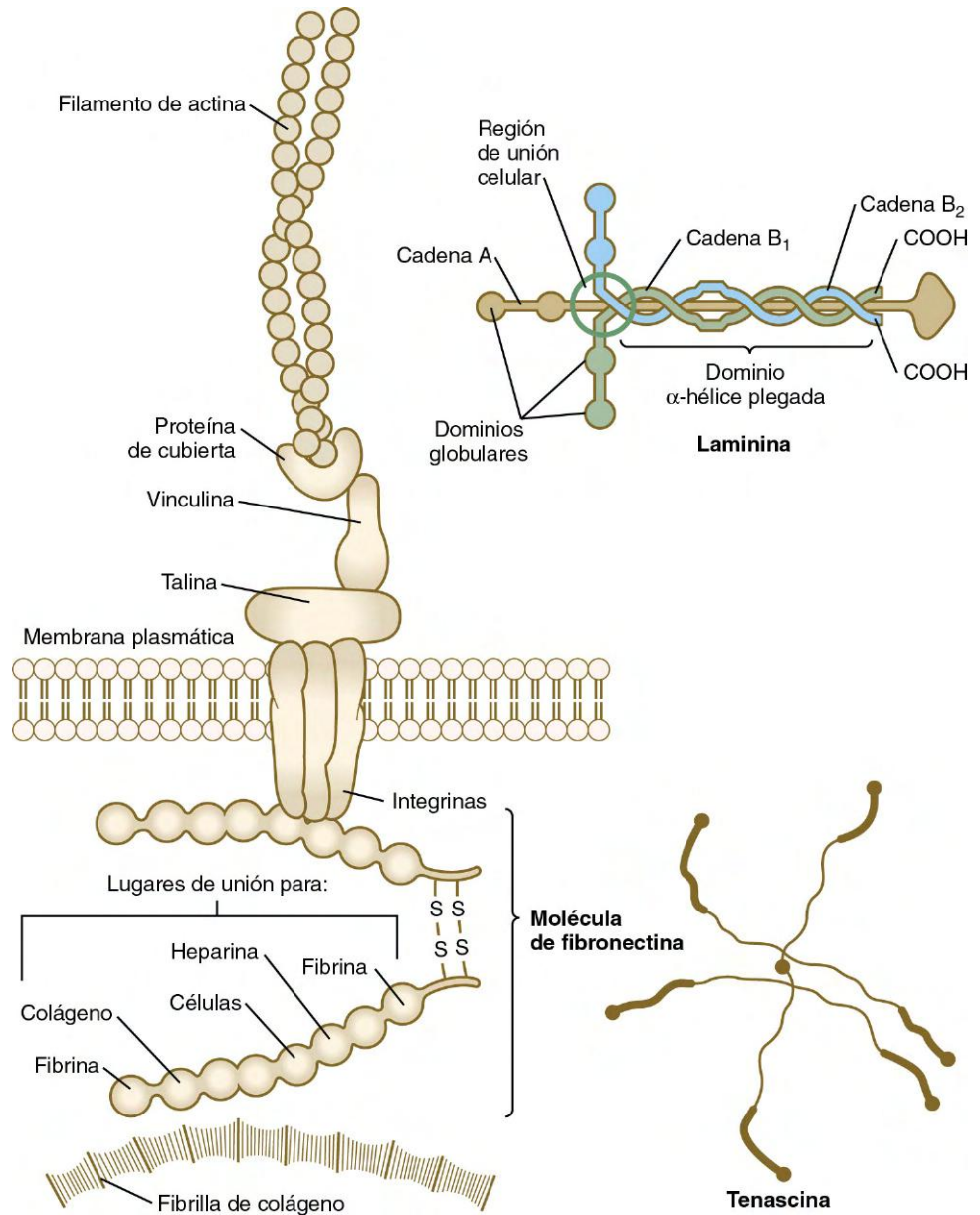


Fig. 12.3 Estructura de algunas de las moléculas de la matriz extracelular frecuentes.

la cresta neural poseen el mismo potencial de desarrollo, y que su diferenciación final depende por completo del ambiente a través del cual migran y en el que al final se asientan. La otra sugiere que las células de la cresta están programadas antes de migrar para conseguir distintos destinos de desarrollo, y que determinadas células progenitoras se ven favorecidas, al tiempo que otras son inhibidas en cuanto a un mayor desarrollo durante su desplazamiento. Las investigaciones recientes indican que la verdadera respuesta puede ser intermedia entre ambas hipótesis. Una evidencia creciente sugiere que entre las células de cresta neural en migración existe una mezcla celular cuyo destino ha sido predeterminado dentro del tubo neural, dependiendo el fenotipo final de influencias ambientales.

Existe una correlación entre el momento en que se produce la migración de las células de la cresta neural desde el tubo neural y su capacidad de desarrollo. Muchas células que empiezan a migrar primero tienen capacidad de diferenciarse en varios tipos celulares, mientras que las que lo hacen más tarde sólo pueden dar origen a derivados de lugares más dorsales (como los ganglios raquídeos), pero no a neuronas simpáticas o a

células de la médula suprarrenal. Las células de la cresta neural que abandonan el tubo neural en último lugar sólo pueden formar células pigmentarias.

Varios experimentos han demostrado que el destino de algunas células de la cresta neural no está fijado de forma irreversible en una única vía. Un tipo de experimento consiste en trasplantar células de la cresta neural de una parte del cuerpo a otra. Así, por ejemplo, muchas células de la cresta neural del tronco se diferencian en neuronas simpáticas, que producen nora-drenalina como transmisor. En la región craneal, sin embargo, este tipo de células da origen a las neuronas parasimpáticas, que producen acetilcolina. Si se trasplantan células de la cresta neural torácica a la cabeza, algunas de ellas se diferencian en neuronas parasimpáticas colinérgicas, en lugar de en neuronas simpáticas adrenérgicas, como suele suceder. Por el contrario, el injerto de células de la cresta neural craneal en la región torácica responde ante el nuevo entorno formando neuronas simpáticas adrenérgicas.

Un ejemplo aún más sorprendente es la conversión en neuro-nas de las células del mesénquima de la cresta neural pericircular

Tabla 12.1 Principales derivados de la cresta neural

	Cresta del tronco	Crestas craneal y circunfaríngea
SISTEMA NERVIOSO		
Sistema nervioso sensitivo	Ganglios espinales Células satélite de los ganglios sensitivos Células de Schwann de todos los nervios periféricos, células gliales entéricas Células de Merkel	Ganglios de los nervios trigémino (V), facial (VII), glossofaríngeo (ganglio superior) (IX) y vago (ganglio yugular) (X) Células satélite de los ganglios sensitivos Células de Schwann de los nervios periféricos
Sistema nervioso autónomo	Ganglios de la cadena simpática, ganglios colaterales: celíacos y mesentéricos Ganglios parasimpáticos: plexos visceral y pélvico	Ganglios parasimpáticos: ciliar, etmoidal, esfenopalatino, submandibular, viscerales
Meninges	Ninguna	Leptomeninges del prosencéfalo y parte del mesencéfalo
Células pigmentarias	Melanocitos	Melanocitos
Células endocrinas y paraendocrinas	Médula adrenal, células neurosecretoras del corazón y los pulmones	Cuerpo carotídeo (células de tipo I), células parafoliculares (de la glándula tiroides)
CÉLULAS MESECTODÉRMICAS		
Esqueleto	Ninguno	Calota del cráneo (posición escamosa y parte del frontal), nasal y orbitaria, cápsula ótica (parte), paladar y maxilar, mandíbulas esfenoides (pequeña contribución), trabéculas (parte), cartílagos viscerales, cartílago del oído externo (parte)
Tejido conjuntivo	Ninguno	Dermis y grasa de la piel; córnea del ojo (fibroblastos del estroma y endotelio corneal); papila dental (odontoblastos); tejido conjuntivo del estroma de las glándulas: tiroides, paratiroides, timo, salivales y lagrimales; infundíbulo de salida (región troncocónica) del corazón; válvulas semilunares cardíacas; paredes de la aorta y de las arterias derivadas de los arcos aórticos; adipocitos
Músculo	Ninguno	Músculos ciliares, músculos lisos dérmicos, músculo liso vascular, elementos menores del músculo esquelético (?)

(que en los pájaros dan origen a cartílago), cuando se asocian a tejido embrionario del intestino posterior in vitro. Ahora se sabe que muchas de las influencias regionales sobre la diferenciación de poblaciones locales de células de la cresta neural corresponden a interacciones entre las células en migración y los tejidos específicos que se encuentran durante la misma. La **tabla 12.2** recoge algunos ejemplos de interacciones tisulares que promueven la diferenciación de derivados específicos de la cresta neural.

La plasticidad en la diferenciación de las células de la cresta neural se puede mostrar mediante la clonación de algunas de estas células en cultivo. En el mismo medio y en unas condiciones ambientales idénticas en apariencia, la progenie de las células clonadas se diferencia con frecuencia en un fenotipo neuronal y otro no neuronal (p. ej., células pigmentarias). Del mismo modo, si se inyectan in vivo células aisladas de la cresta neural con un colorante, más del 50% de ellas da origen a una progenie en la que se reconocen entre 2 y 4 fenotipos distintos con colorante. Al exponer las células precursoras de la cresta neural clonadas a unas condiciones ambientales determinadas in vitro, es posible empezar a comprender los mecanismos que condicionan el fenotipo in vivo. Por ejemplo, en un experimento, las células de cresta neural de rata cultivadas en condiciones estándar in vitro se diferenciaron en neuronas, pero cuando se expusieron a factor de crecimiento glial, se convirtieron en células de Schwann, porque este factor de crecimiento suprimió su tendencia a diferenciarse en neuronas. De igual modo, los factores de crecimiento BMP-2 y BMP-4 hacen que las células de la cresta neural en cultivo se diferencien en neuronas

Tabla 12.2 Factores ambientales que estimulan la diferenciación de las células de la cresta neural

Derivados de la cresta neural	Estructuras con las que se relaciona
Huesos de la calota craneal	Encéfalo
Huesos de la base del cráneo	Notocorda, encéfalo
Cartílagos de los arcos branquiales	Endodermo faríngeo
Cartílago de Meckel	Ectodermo craneal
Hueso maxilar	Ectodermo maxilar
Mandíbula	Ectodermo mandibular
Paladar	Ectodermo palatino
Cápsula ótica	Vesícula ótica
Dentina de los dientes	Ectodermo oral
Estroma glandular: tiroideo, paratiroideo, tímico y salival	Epitelio local
Células cromafines de la médula adrenal	Glucocorticoides secretados por la corteza suprarrenal
Neuronas entéricas	Pared intestinal
Neuronas simpáticas	Médula espinal, notocorda, somitos
Neuronas sensitivas	Tejido periférico de destino
Células pigmentarias	Matriz extracelular en la vía de migración

autónomas, mientras que su exposición al factor de crecimiento transformante β condiciona que lo hagan en músculo liso.

No se pueden producir todos los tipos de transformaciones entre los posibles derivados de la cresta neural. Las células de la cresta neural del tronco trasplantadas en la cabeza no pueden formar cartílago ni elementos esqueléticos, algo normal para las células de la cresta neural de la cabeza. La mayor parte de los experimentos indican que las células de la cresta neural iniciales se dividen en líneas intermedias, que conservan la capacidad de diferenciarse en varios fenotipos, aunque no en todos. En los embriones de pollos, varias células de la cresta neural son distintas entre ellas a nivel antigénico, incluso antes de abandonar el tubo neural.

Muchas células de la cresta neural son bipotenciales, según las señales recibidas del entorno local como pistas para su diferenciación final. Las células cardíacas en cultivo secretan una proteína que hace pasar a las neuronas simpáticas posmitóticas de un fenotipo adrenérgico (el transmisor es la noradrenalina) a otro colinérgico (el transmisor es la acetilcolina) (v. fig. 11.22). Durante el desarrollo normal, las neuronas simpáticas que inervan las glándulas sudoríparas son catecolaminérgicas hasta que sus axones entran en contacto real con las glándulas, momento en el que se vuelven colinérgicas.

Principales divisiones de la cresta neural

La cresta neural se origina a partir de varios niveles craneocaudales, desde el prosencéfalo hasta la futura región sacra. Durante muchos años dicha cresta se ha dividido tradicionalmente en los

componentes craneal y troncal, aunque en los últimos años cada vez es más evidente que la cresta neural originada en la región rombencefálica posterior, y que con frecuencia se denomina cresta circunfaríngea, constituye otra subdivisión fundamental. Esta última da origen a las células de la región faríngea, del infundíbulo de salida del corazón y de los grandes vasos, y también a gran parte de los derivados de la cresta asociados al intestino.

Cresta neural troncal

La cresta neural troncal se extiende desde el nivel del sexto somito hasta los somitos más caudales. Tres vías de migración se describen comúnmente (fig. 12.4). Estas vías se producen en diferentes secuencias y están sujetas a diferentes controles. Las primeras células de cresta neural que abandonan el tubo neural migran alrededor y entre los somitos, que todavía están en una configuración epitelial. Su ruta migratoria sigue los vasos sanguíneos intersomíticos, y las células alcanzan rápidamente la región de la aorta dorsal (v. fig. 12.4, vía 1). Puede ser que en esta etapa temprana ninguna otra vía de emigración esté disponible. Estas células constituyen el linaje simpaticoadrenal.

Algo más tarde, los somitos se han disociado en esclerotomo y dermomiótomo. En esta etapa, las células de cresta neural entran preferentemente en el compartimento anterior del esclerotomo. No entran en el compartimento posterior del esclerotomo debido principalmente a la acción de

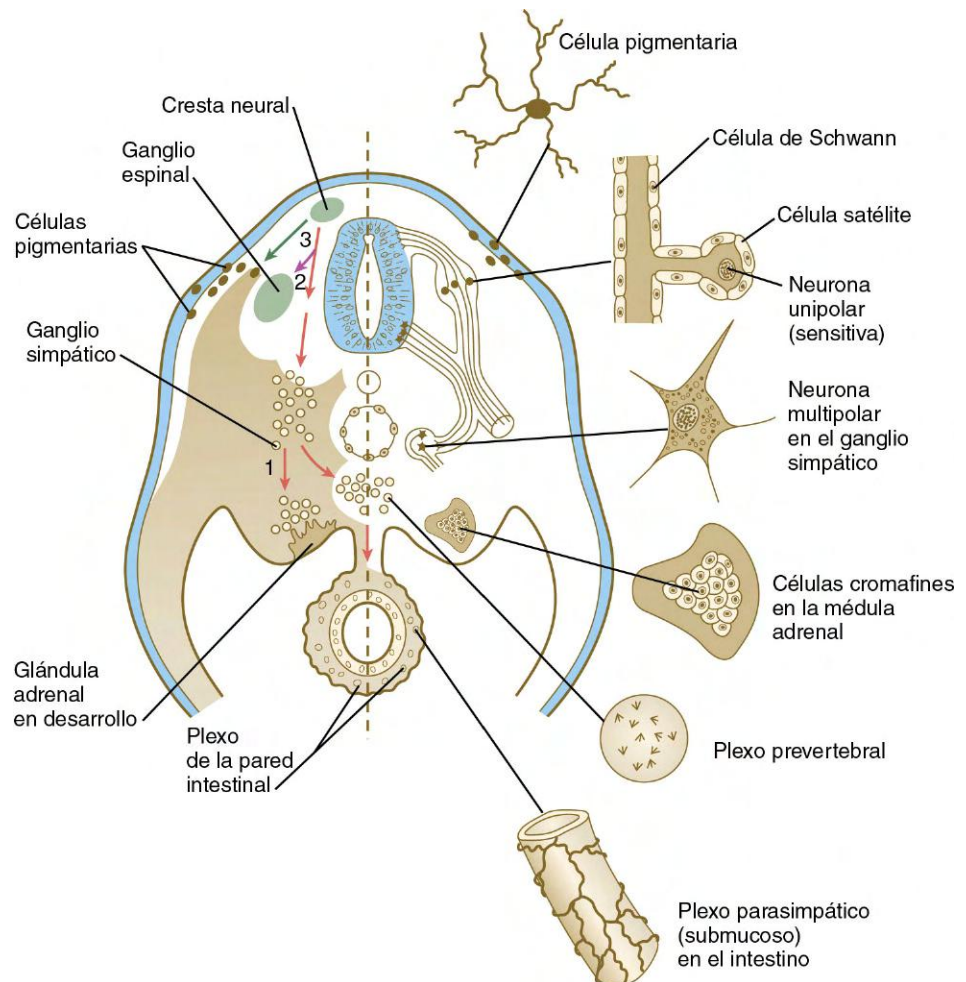


Fig. 12.4 Principales vías migratorias de la cresta neural y sus derivados en el tronco. Izquierda, Vías en las fases iniciales de desarrollo embrionario. Las primeras células en emigración (vía 1) siguen la vía ventral (flechas rojas). La segunda oleada de emigración celular (vía 2) sigue la vía ventrolateral indicada por la flecha de color púrpura. Las últimas células en dejar el tubo neural (vía 3) siguen la vía dorsolateral (flecha verde), éstas se diferenciarán en células pigmentarias.

repulsión de la **semaforina A3F (SEMA3F)**, actuando a través de su receptor **neuropilina 2 (Nrp-2)** en las células de cresta neural. También están involucrados otros mecanismos de repulsión molecular, pero en los mamíferos el mecanismo referido anteriormente es el más influyente. El paso a través del esclerotomo anterior se ve facilitado por moléculas de la matriz extracelular, en particular, **trombospondina**. Estas células constituyen la vía ventrolateral y, en última instancia, forman los ganglios de la raíz dorsal del nervio espinal (v. [fig. 12.4](#), vía 2). Estas células forman los ganglios en conjunto con el crecimiento de los axones motores de la médula espinal, y ambos siguen señales ambientales similares.

La última vía de emigración (v. [fig. 12.4](#), vía 3) es la vía dorsolateral, las células que la siguen parecen estar ya determinadas, incluso antes de abandonar el tubo neural, para convertirse en células pigmentarias. Otras células de cresta neural no son capaces de utilizar esta vía. En los mamíferos, para que esta vía pueda ser utilizada, las células de cresta neural necesitan del **factor Steel** producido por el dermomiótomo. Las células que toman esta vía migran justo debajo del ectodermo y finalmente entran en él como células pigmentarias (melanocitos).

Linaje simpaticoadrenal

El linaje simpaticoadrenal deriva de una célula progenitora condicionada de este tipo, que ha pasado numerosos puntos de restricción, de forma que ya no puede dar origen a neuronas sensitivas, glía o melanocitos. Esta célula progenitora origina cuatro tipos de progenies celulares distintas: 1) células cromafines suprarrenales, 2) células pequeñas e intensamente fluorescentes, presentes en los ganglios simpáticos, 3) neuronas simpáticas adrenérgicas y 4) una pequeña población de neuronas simpáticas colinérgicas.

El desarrollo del sistema nervioso autónomo (simpático y parasimpático) depende de la interacción de dos proteínas vinculadas al ADN, **Phox-2** (una proteína de homeodominio) y **Mash-1** (un factor de transcripción hélice-lazo-hélice). La exposición a las BMP procedentes de la pared de la aorta dorsal, alrededor de la cual estas células se agregan, nuevamente restringe esta línea celular en una célula progenitora bipotencial, que puede dar origen a células cromafines suprarrenales o a neuronas simpáticas. Esta célula progenitora bipotencial ya tiene algunos rasgos neuronales, pero su diferenciación final depende del entorno que la rodea. La diferenciación en ganglios simpáticos requiere señales desde la porción ventral del tubo neural, la notocorda y los somitos. La **norepinefrina**, producida por la notocorda, y las BMP de la aorta dorsal se encuentran entre las señales que facilitan la diferenciación de las neuronas simpáticas. Por otro lado, las células precursoras de la médula suprarrenal en desarrollo encuentran glucocorticoides secretados por las células corticales suprarrenales. Se ha creído desde siempre que bajo esta influencia hormonal pierden sus características neuronales y se convierten en células cromafines.

Toda la longitud del intestino está llena de neuronas parasimpáticas derivadas de la cresta neural y sus células asociadas, las de la glía entérica. Éstas se originan en las células de la cresta neural de los niveles cervical (vago) y sacro y, bajo la influencia del **factor neurotrópico derivado de células gliales**, emprenden extensas migraciones a lo largo del intestino en desarrollo. Las células de la cresta neural sacra colonizan el intestino posterior, pero incluso allí sólo forman pocas neuronas entéricas. El resto deriva de la cresta vagal. La inervación autónoma del intestino

se discutirá con mayor detalle en la descripción de la cresta vagal (v. [pág. 264](#)).

Linaje sensitivo

Una gran incertidumbre envuelve los principales acontecimientos de la vía de migración ventrolateral de las células de cresta neural para formar los ganglios sensitivos (raíces dorsales) y algunos tipos celulares (neuronas, células de Schwann y células satélites) que se encuentran dentro de los ganglios. Las células se desplazan en el somito formando cadenas, muchas interconectadas por largos filopodios, que presentan espacios dispuestos craneocaudalmente determinados, quizás, por la segmentación de los somitos, las células de los precursores ganglionares adyacentes se comunican por medio de filopodios y a veces éstas se desplazan de un precursor ganglionar a otro. La exposición a la vía **Wnt/catenina** promueve a algunas células precursoras a formar neuronas sensitivas, mientras que el **factor de crecimiento glial** (neurorregulina) fomenta la diferenciación de las células de Schwann. Cuando quedan establecidos los primordios ganglionares, las neuronas mandan sus procesos a realizar conexiones con el asta dorsal de la médula espinal y con los órganos periféricos de destino.

Linaje de los melanocitos

El linaje de los melanocitos es poco común en el sentido de que sólo produce un tipo celular y que sus precursores quedan determinados antes o poco después de abandonar el tubo neural. La especificación de los melanocitos se produce en respuesta a las señales de Wnt y endotelina, lo que ocurre relativamente tarde en el ciclo de emigración de las células de cresta neural. Una característica de los precursores de melanocitos es expresar el factor de transcripción **Mitf** (factor de transcripción asociado a microftalmia). Las células de cresta neural de emigración tardía son estimuladas para desplazarse a través de una vía dorsolateral mediante el sistema de señalización Eph/Efrina, y como estas células inhiben los receptores Robo para Slit, el cual se expresa en el dermomiótomo, su paso a lo largo de esta vía no se ve obstaculizado. Las interacciones entre el **factor Steel**, producido por las células del dermomiótomo, y su receptor, **c-kit**, presente en los precursores de células pigmentarias, son elementos críticos en la dispersión de premelanocitos en el embrión de mamífero. Las células pertenecientes al linaje melanocítico migran bajo el ectodermo de todo el cuerpo colonizando finalmente la epidermis como células pigmentarias.

Comparada con la cresta neural craneal, la troncal muestra unas opciones de diferenciación relativamente limitadas. Sus derivados se resumen en la [tabla 12.1](#).

Cresta neural craneal

La cresta neural craneal es un componente principal del extremo cefálico del embrión. Los estudios comparativos sobre desarrollo y anatomía indican que la cresta neural craneal puede representar el principal sustrato morfológico para la evolución de la cabeza de los vertebrados. La disponibilidad de métodos precisos para el marcado celular ha mejorado mucho la comprensión de la cresta neural craneal. La mayoría de los estudios sobre esta estructura se han realizado en embriones de aves, pero parece que las propiedades y el papel de la cresta neural son bastante similares en el desarrollo craneal de los mamíferos.

En la cabeza de los mamíferos, las células de la cresta neural abandonan el futuro encéfalo mucho antes del cierre de los pliegues neurales ([fig. 12.5](#)). En la zona del prosencéfalo,

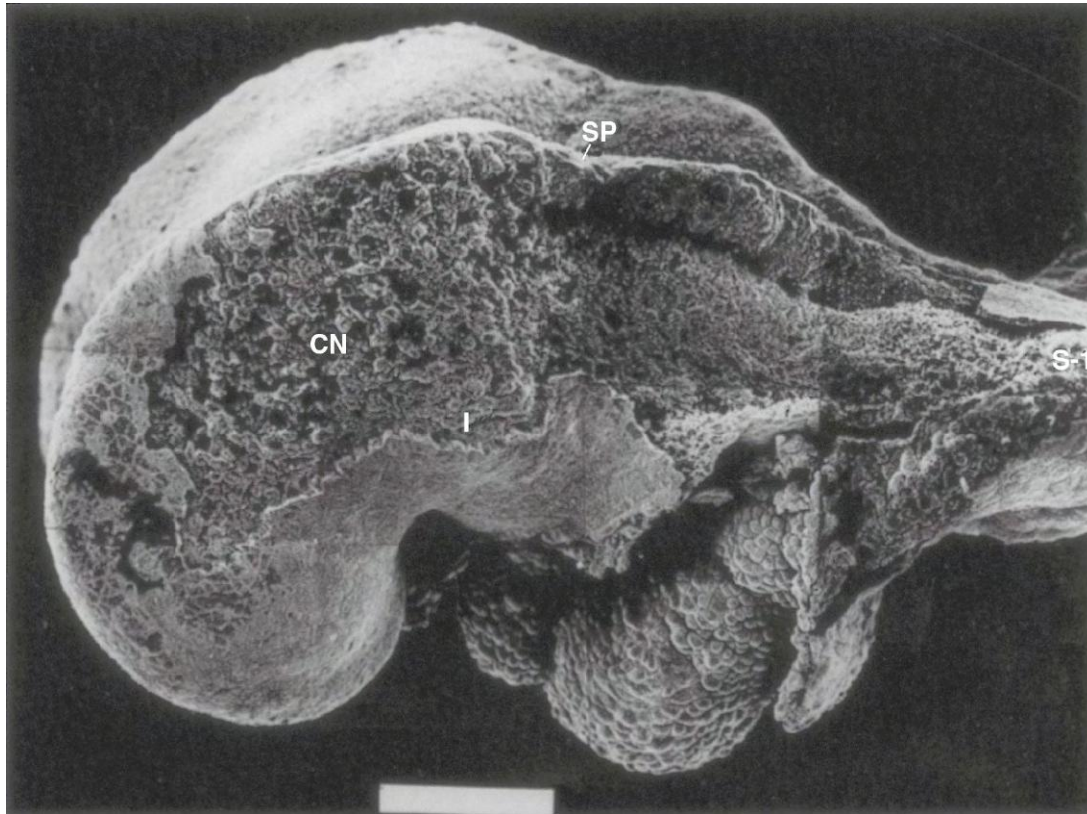


Fig. 12.5 Migración de la cresta neural en la cabeza de un embrión de rata en estadio de siete somitos. En esta microfotografía electrónica de barrido se ha eliminado el ectodermo de gran parte del lateral de la cabeza para dejar expuestas las células de la cresta neural (CN) en migración en situación craneal (a la izquierda) respecto al surco preótico (SP). Muchas de estas células están migrando hacia el primer arco faríngeo (I). La región entre el surco preótico y el primer somito (S-1) está libre de células de la cresta neural porque en esta región no han empezado a migrar a partir de los pliegues neurales en fase de cierre. La barra blanca de la parte inferior corresponde a 100 μm . (De Tan SS, Morriss-Kay G: Cell Tissue Res 204:403-416, 1985.)

ninguna célula crestal surge rostral a la porción anterior del diencéfalo (cresta neural anterior [v. fig. 6.4B]), pero en la región de los prosómeros 1 a 3, una continua capa de células de cresta neural migra más allá de la región cefálica (fig. 12.6). La inhibición de la cresta neural anterior se debe a señales de la molécula **Dickkopf-1**, un inhibidor de Wnt que es secretado por el mesodermo precordial adyacente. Oleadas específicas de células de cresta neural que surgen del rombencéfalo pueblan los primeros tres arcos faríngeos. Aunque estas oleadas de células crestales no parecen a primera vista muy diferenciadas, existe un orden muy específico espaciotemporal en estas vías con destino cefálico y cervical.

Una subdivisión funcional principal de la cresta neural craneal se produce en la zona límite entre los rombómeros 3 y 4 (r3 y r4). Las células de la cresta neural que se originan en el diencéfalo posterior a r3 no expresan ningún gen *Hox*, mientras que las generadas en el rombencéfalo a partir de r4 o en localizaciones más posteriores expresan una secuencia de genes *Hox* bien ordenada (v. fig. 12.8).

Existe una notable especificidad en la relación entre los orígenes de la cresta neural en el rombencéfalo, su destino final dentro de los arcos faríngeos y la expresión de determinados productos génicos (figs. 12.7 y 12.8). Las células de la cresta neural asociadas a r1 y r2 migran hacia el interior del primer arco faríngeo (o branquial, del que constituyen la mayor parte), las de r4 lo hacen hacia el segundo arco y las de los rombóme-

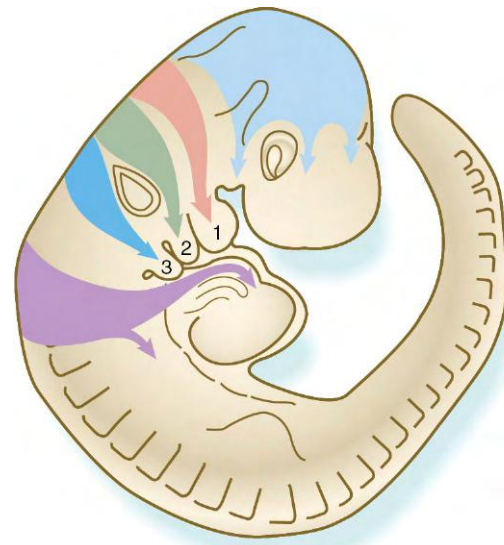

Fig. 12.6 Principales vías de migración de la cresta neural craneal en los mamíferos. (Basada en Morriss-Kay G, Tuckett F: J Craniofac Genet Dev Biol 11:181-191, 1991.)

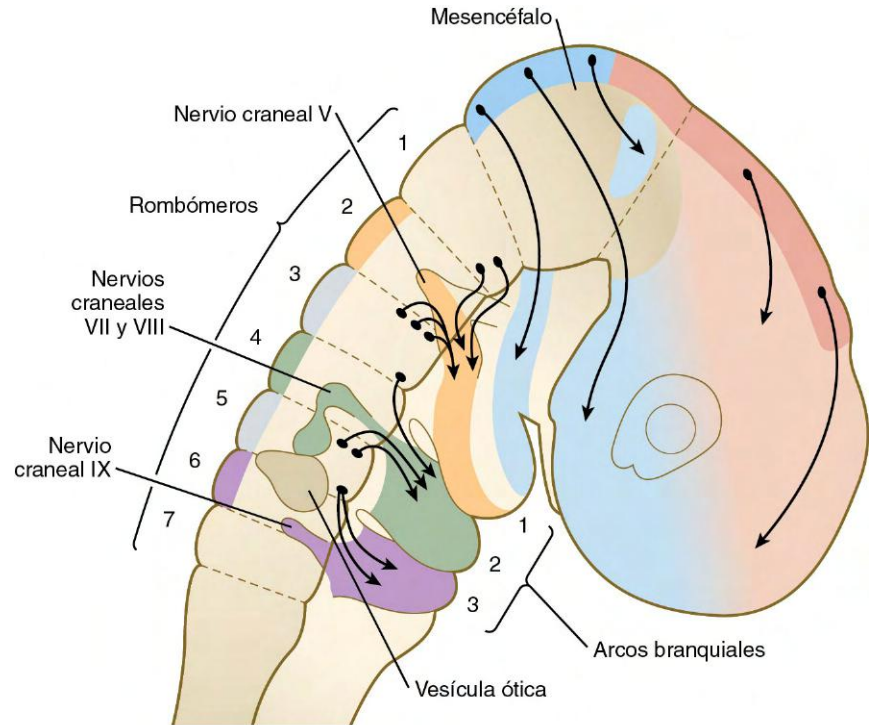


Fig. 12.7 Vías de migración de las células de la cresta neural desde el mesencéfalo hacia la región cefálica y desde los rombómeros 2, 4 y 6 hacia los tres primeros arcos faríngeos. Las flechas indican las pequeñas contribuciones de los rombómeros 1, 3 y 5.

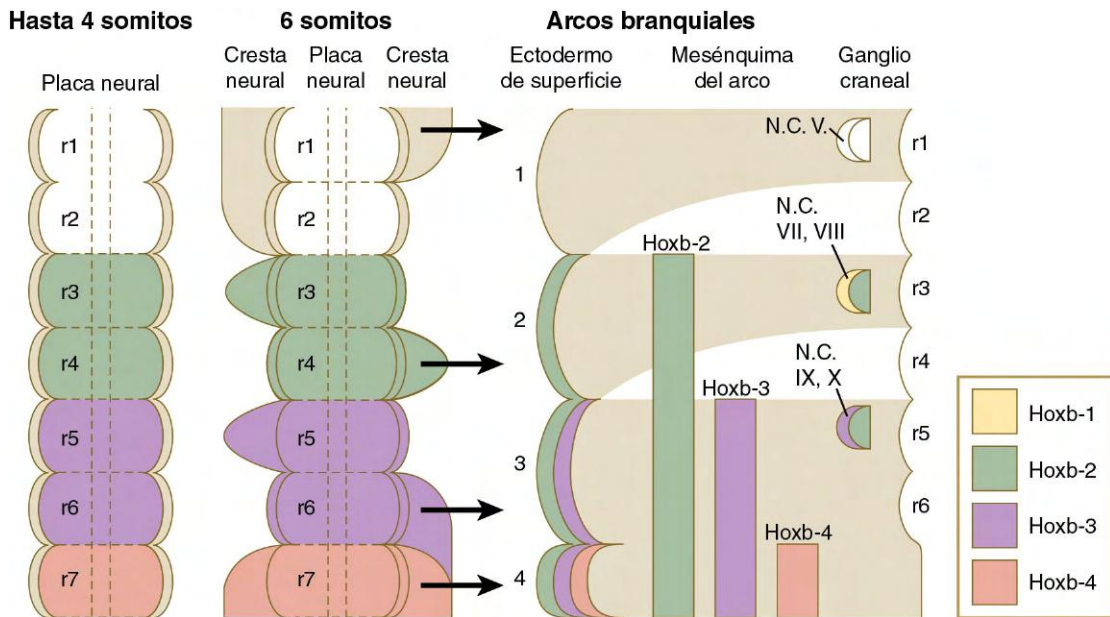


Fig. 12.8 Diseminación de la expresión del gen *Hox* desde la placa neural (*extremo de la izquierda*) a la cresta neural en migración (*centro*) y a los tejidos de los arcos faríngeos (*derecha*). Las flechas del diagrama central indican las direcciones de la migración de la cresta neural. N.C., nervio craneal; r, rombómero. (Adaptado de Hunt P y cols.: *Development* 1[Supl.]:187-196, 1991.)

ros r6 y r7 llegan al tercer arco, formando tres corrientes separadas de células.

Durante muchos años se pensó que las células de la cresta neural no migraban desde r3 o r5, a pesar de que se forman células de ese tipo en estas áreas. Se sabe que algunas de las células de la cresta neural asociadas a r3 y r5 sufren apoptosis por la presencia de la molécula inductora de apoptosis **BMP-4**, pero las investigaciones recientes han demostrado que las **semaforinas** en el mesénquima lateral a r3 y r5 ejercen un efecto

de repulsión sobre las células de la cresta neural que tratan de penetrar en estas regiones. Unas pocas células de cresta neural originadas en r3 que sobreviven se dividen en pequeñas corrientes que penetran en los arcos faríngeos primero y segundo, mientras que las derivadas de r5 se comportan también de un modo parecido y se mezclan con las corrientes celulares originadas en r4 y r6.

Existe una estrecha relación entre el patrón de migración para las células de la cresta neural de los rombómeros y la expresión

de los productos generados por el complejo de genes *Hoxb*. Los productos *Hoxb-2*, *Hoxb-3* y *Hoxb-4* se expresan siguiendo una secuencia regular en el tubo neural y también en el mesénquima derivado de la cresta neural de los arcos branquiales segundo, tercero y cuarto. *Hoxb* no se expresa ni en r1 ni r2, ni en el mesénquima del primer arco branquial. Sólo después de que los arcos faríngeos se llenen de células de la cresta neural, el ectodermo que los reviste expresa un patrón parecido de productos del gen *Hoxb* (v. fig. 12.8). Estos genes *Hoxb* pueden participar para especificar la posición de las células de la cresta neural con las que se asocian. Las interacciones entre dichas células de la cresta neural y el ectodermo de superficie de los arcos faríngeos pueden especificar el ectodermo de los arcos.

Los genes *Hox* desempeñan un papel importante en la determinación de la identidad de los arcos branquiales. El primer arco se desarrolla independientemente de la influencia *Hox*, pero *Hoxa2* es fundamental para determinar la identidad del segundo arco mediante la represión de los elementos que lo convertirían en un primer arco. En la ausencia de la función *Hoxa2*, el segundo arco se desarrolla como una imagen especular del primero. En general, los miembros del grupo parálogos *Hox3* están muy implicados en la morfogénesis del tercer arco

y en la del cuarto los parálogos *Hox4*, aunque hay evidencia de cierta superposición de funciones.

Las células de cresta neural craneal en emigración consisten en una mezcla de células cuyo destino ya ha sido fijado y otras cuyo destino está determinado en gran medida por su entorno. A medida que se alejan del encéfalo, las células de cresta craneales migran rostralmente como placas celulares o corrientes (en la zona de la faringe) en la **vía dorsolateral** directamente bajo el ectodermo. Esto contrasta con los patrones migratorios en el tronco, donde las dos primeras oleadas de migración se desplazan ventral o ventrolateralmente (v. fig. 12.4, vías 1 y 2). A medida que se acercan a los arcos branquiales, especialmente el segundo arco, las células de cresta neural son atraídas por el **factor de crecimiento endotelial vascular (VEGF)**, un quimioatrayente producido por el ectodermo distal. Las células que se desplazan en la corriente están interconectadas por largos filopodios y siguen a las primeras cuando ellas se dispersan en los propios arcos branquiales.

Las células de la cresta neural craneal se diferencian en distintos tipos de células y de tejidos (v. tabla 12.1), entre ellos los tejidos conjuntivos y esqueléticos, que integran buena parte de los tejidos blandos y duros de la cara (fig. 12.9). (En el cap. 14 se muestran detalles específicos sobre la morfogénesis de la cabeza.)

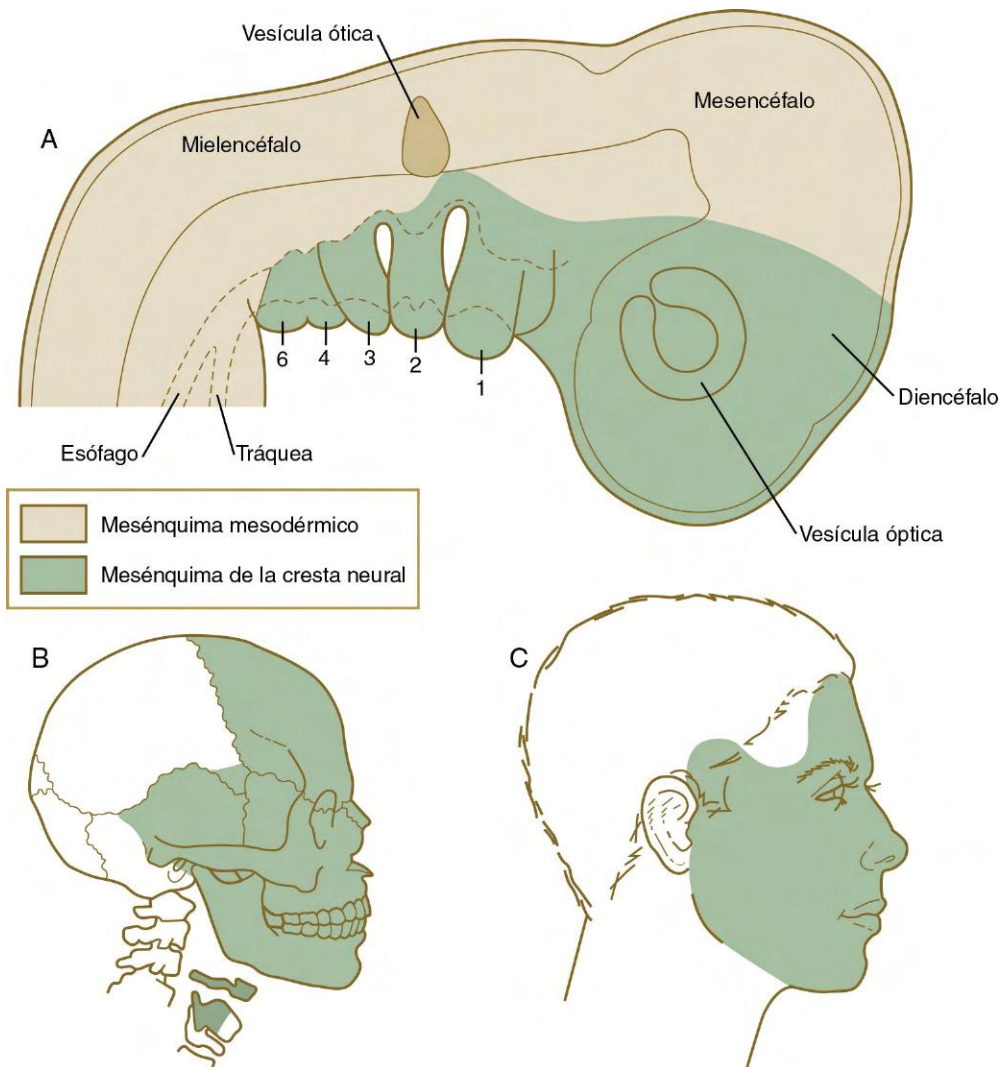


Fig. 12.9 Distribución de la cresta neural en la cara y el cuello del ser humano. **A**, En el embrión precoz. **B** y **C**, En el esqueleto y la dermis de un adulto.

Cresta neural circunfaríngea

La cresta neural circunfaríngea surge en la región posterior del rombencéfalo en los niveles de los somitos 1 a 7 (fig. 12.10). Esta región de la cresta neural representa una transición entre la cresta neural craneal y la del tronco. Las células resultantes en los niveles de los cuatro primeros somitos se comportan más como cresta craneal, mientras que el flujo migratorio a nivel de los somitos 5-7 sigue caminos más característicos de la cresta del tronco. Un hito importante en este ámbito es la **cresta circunfaríngea**, un agregado celular en forma de arco que pasa por detrás del sexto arco branquial (fig. 12.11). Ventral a la faringe, estas células crestaales pasan cranealmente y proporcionan una vía a través de la cual pasan el nervio hipogloso (XII) y sus precursores asociados del músculo esquelético. La mayoría de células de cresta neural entre los somitos 1 a 3 pasan ya sea al tracto de salida del corazón o al cuarto y sexto arcos branquiales (v. fig. 12.10). Estas células constituyen la **cresta cardíaca**. Otras células de este nivel, así como las derivadas del nivel de los somitos 4 a 7, forman la **cresta vagal**. Estas células migran hacia el intestino como precursoras de la inervación parasimpática del tracto digestivo. También forman neuronas sensitivas y glía, así como

alguna contribución a los ganglios simpáticos. Al igual que las células de la cresta craneal, la mayoría de las células de la cresta cardíaca migran a lo largo de la vía dorsolateral entre los somitos y el ectodermo (v. fig. 12.10), mientras que los de la cresta vagal, como los del tronco, migran inicialmente a lo largo de las vías ventrales entre el tubo neural y el dermomiotomo.

Cresta cardíaca

La cresta cardíaca, que surge en el nivel de los somitos 1 a 3, rodea los precursores endoteliales de los arcos aórticos tercero, cuarto y sexto, y contribuye enormemente a las crestas troncoconales que separan el tracto de salida del corazón en la aorta y los segmentos pulmonares (v. cap. 17). En virtud de la fuerte influencia de semaforinas, las células de la cresta cardíaca que migran hacia el corazón contribuyen a las valvas de las válvulas semilunares en la base de la vía de salida, y en las aves, al menos, pueden penetrar en el tabique interventricular. La cresta neural cardíaca puede interactuar con endodermo faríngeo para modificar las señales que conducen a la diferenciación normal de las células del miocardio.

Aunque gran parte de la cresta cardíaca contribuye a la vía de salida del corazón y los grandes vasos, otras porciones se asocian con el timo de nueva formación, paratiroides y glándulas tiroides. Dos corrientes de células de la cresta neural cardíaca salen del tubo neural. La corriente más temprana contribuye principalmente al tracto de salida cardíaco y arterias del cayado aórtico, mientras que las células de la corriente más tardía se incorporan a las glándulas faríngeas. En su camino hacia el corazón y las estructuras faríngeas, las células de la cresta cardíaca migran a lo largo de la vía dorsolateral y llegan a su destino a través de la cresta circunfaríngea.

Algunas células de cresta neural migran ventralmente a la faringe en los flujos bilaterales que acompañan a los mioblastos derivados de los somitos y que se desplazan cranealmente para formar los músculos intrínsecos de la lengua y los músculos de la hipofaringe. Éste es el único caso conocido en el que los músculos derivados de somitos se relacionan con el tejido conectivo derivado de la cresta neural. La cresta neural cardíaca también suministra las células de Schwann que están presentes en el hipogloso y otros nervios craneales.

Una alteración en esta región de la cresta neural puede causar defectos de tabicación cardíaca (**séptum aorticopulmonar**) y malformaciones glandulares y craneofaciales. El **síndrome de DiGeorge** se asocia a una delección del cromosoma 22 y se caracteriza por hipoplasia y una función reducida del timo, la glándula tiroides y las paratiroides, junto con defectos cardiovasculares, como un tronco arterioso persistente o alteraciones de los arcos aórticos. Los ratones con mutaciones en *Hoxa3* muestran un espectro similar de defectos faríngeos. El denominador común de esta constelación de características patológicas es un defecto de la cresta cardíaca que provee a los arcos branquiales tercero y cuarto y al tracto de salida del corazón. Se han descrito defectos similares en los embriones humanos expuestos a cantidades excesivas de ácido retinoico en la embriogénesis temprana.

Cresta vagal

Las células de cresta neural existentes en el tubo digestivo forman el denominado sistema nervioso entérico, que en algún aspecto actúa como una entidad independiente del sistema nervioso. El número de neuronas entéricas se aproxima al existente

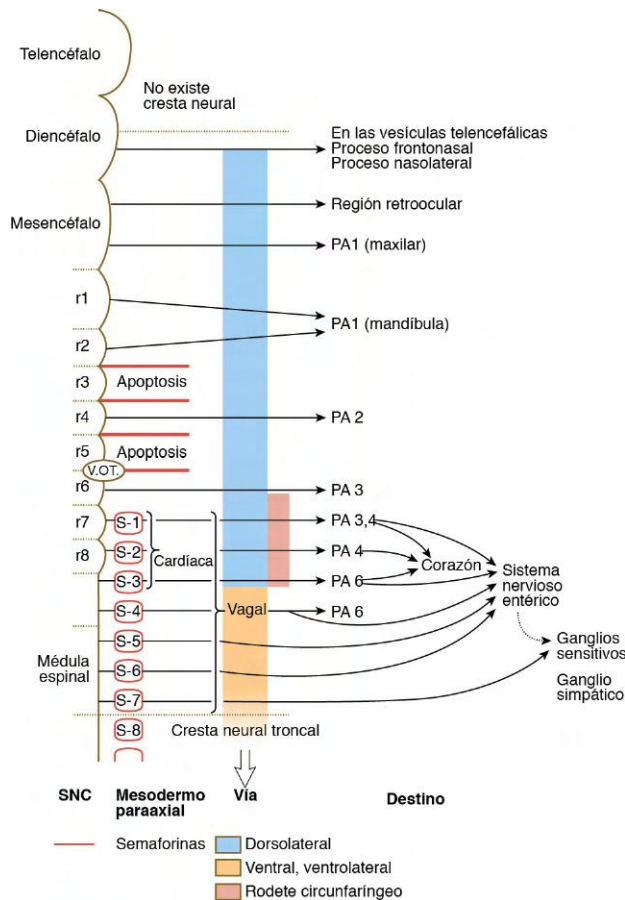


Fig. 12.10 Representación esquemática de las migraciones de las células de cresta neural craneal y circunfaríngea. Las flechas indican las rutas migratorias, a partir de su origen en el sistema nervioso central. La cresta circunfaríngea surge desde el nivel de los somitos 1 a 7. Tengan en cuenta el cambio en la ruta migratoria de la cresta craneal (azul) a otra como la del tronco (naranja pálido). V.OT., vesícula ótica; AB, arco branquial; r, rombómero; S, somito.

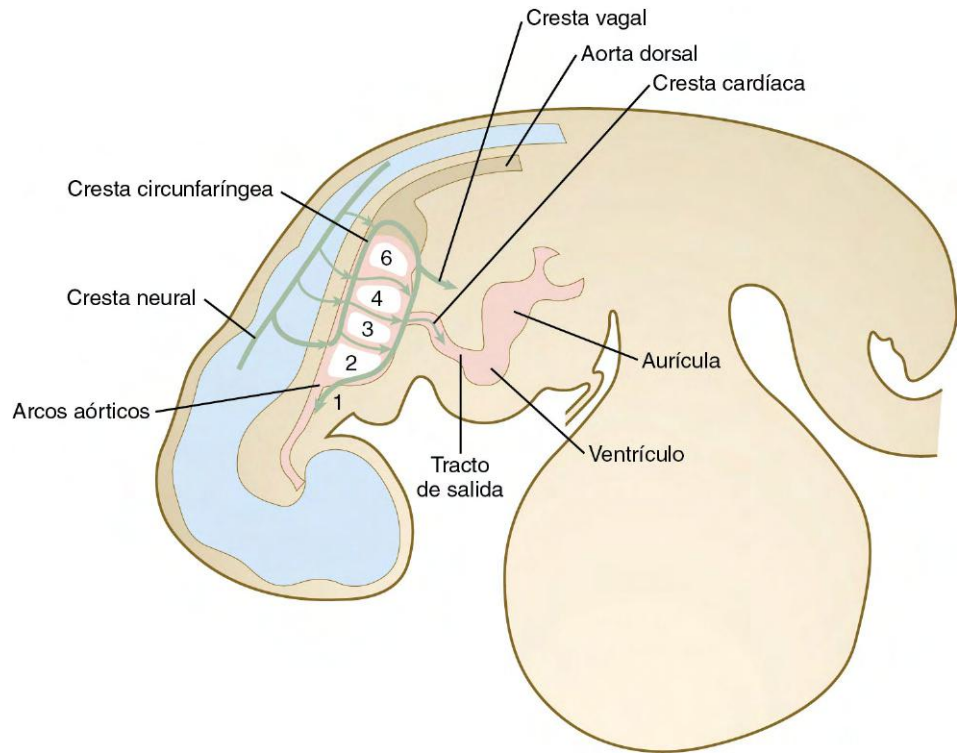


Fig. 12.11 La migración de las células de la cresta neural circunfaríngea (*líneas verdes y flechas*) a través de la región faríngea, en los arcos aórticos y en el tracto de salida del corazón.

en la médula espinal. Esta independencia explica por qué el intestino puede mantener su actividad refleja aun en ausencia de aferencias directas del sistema nervioso central.

Las células que forman las neuronas del sistema nervioso entérico proceden de la parte de la cresta circunfaríngea conocida como la **cresta vagal**. Estas células salen de los niveles de los somitos 1 a 7, siguen una vía ventral a través de la parte dorsal de la cresta circunfaríngea, y luego salen de esta vía caudal al sexto arco branquial. La mayoría de estas células se vuelven estrechamente asociadas con el intestino embrionario, pero algunas están implicadas en la formación de los ganglios sensitivos de la raíz dorsal del nervio espinal y la glía asociada. En el nivel del somito 7, algunas células aún contribuyen a los ganglios simpáticos locales. Las células de la cresta neural no están comprometidas a formar tejido nervioso asociado al intestino antes de que abandonen la médula espinal. Si la cresta vagal se sustituye por la cresta neural del tronco, que no da lugar normalmente a los derivados asociados al intestino, el intestino es colonizado por las células trasplantadas de la cresta neural del nivel del tronco.

A pesar de la fuerte influencia que el entorno intestinal ejerce sobre la diferenciación de las células de la cresta neural expuestas al mismo, éstas conservan un sorprendente grado de flexibilidad durante su desarrollo. Si se vuelven a trasplantar células derivadas de la cresta neural ya localizadas en el intestino de un embrión de ave a la región del tronco de un embrión más joven, parecen perder el recuerdo de su asociación previa con el intestino y entran en las vías comunes para las células de la cresta troncal (la vía suprarrenal o la de los nervios periféricos, aunque no entran en la de las células pigmentarias) y se diferencian en consecuencia.

Bajo la influencia del **factor neurotrófico derivado de la glía (GDNF)**, las células de la cresta vagal entran en la región rostral del intestino anterior y comienzan a poblar el mismo.

Una posible razón de que las células troncales de la cresta neural sean incapaces de entrar en el intestino es que las células en el mesenterio cerca del intestino expresan **Slit-2**, la molécula que también evita que las neuronas crucen la línea media del sistema nervioso central. Las células troncales de la cresta neural expresan el receptor Slit **Robo** y evitan, por tanto, que las células expresen Slit. Las células de cresta vagal al no expresar Robo acceden a la pared del intestino.

Dentro de la pared del intestino, las células de la cresta vagal se extienden a lo largo del intestino deteniéndose cerca del extremo caudal del mismo en la séptima semana de embarazo. Los precursores neuronales derivados de las células de la cresta vagal que más tarde serán neuronas parasimpáticas, avanzan caudalmente con una velocidad de aproximadamente 40-45 $\mu\text{m}/\text{hora}$. Estas células avanzan en forma de hileras interconectadas, al tiempo que poseen una proliferación en el frente de avance. El avance de este frente se debe a la proliferación y ocupación de una región despoblada del intestino más que a una migración dirigida de células individuales. Cuando el frente de avance llega al ciego, las células se detienen por algunas horas debido a la presencia de determinadas señales locales, antes de extenderse por el futuro colon. Dentro del colon, las células de la cresta vagal contactan finalmente con un pequeño número de células emigradas de la cresta neural sacra, en ese momento la actividad invasiva cesa, y continúa una nueva organización de los ganglios entéricos. Cuando colonizan por primera vez este órgano, estas células no expresan marcadores neuronales, pero bajo la influencia de **Hand-2** pronto se produce una onda de diferenciación a lo largo del intestino, y las células sintetizan proteínas de los neurofilamentos y empiezan a expresar rasgos catecolaminérgicos. Dichas células darán origen al plexo mientérico.

Algunas neurocristopatías comunes se presentan en la **correlación clínica 12.1**

CORRELACIÓN CLÍNICA 12.1

Neurocristopatías

Dada la compleja historia que sigue la formación de la cresta neural, diversas malformaciones congénitas se asocian a su desarrollo deficiente. Se suelen dividir en dos grupos: defectos en la migración o morfogénesis y tumores de tejidos de la cresta neural (**cuadro 12.1**). Algunos de estos defectos afectan sólo a un componente de la cresta neural, mientras que otros afectan a varios y se recogen como síndromes.

Varios síndromes o asociaciones de defectos sólo se pueden entender si se reconoce la amplia distribución de los elementos

derivados de la cresta neural. Por ejemplo, una asociación denominada **CHARGE** consiste en coloboma (v. **cap. 13**), cardiopatía (del inglés *heart disease*), atresia de las coanas nasales, retraso del desarrollo, hipoplasia genital en los varones y alteraciones de la oreja (del inglés *ear*).

El **síndrome de Waardenburg** de tipos I y III se produce por mutaciones en *Pax-3* y cursa con combinaciones diversas de defectos en la pigmentación (en general una banda blanca en el cabello y otras alteraciones pigmentarias de la piel), sordera, paladar hendido e **hipertelorismo ocular** (incremento del espacio entre los ojos). Una variante de este síndrome (la de tipo I) se caracteriza también por hipoplasia de los músculos de los miembros, algo que no es sorprendente si se recuerda la estrecha asociación entre *Pax-3* y las células miógenas que migran hacia las yemas de los miembros desde los somitos. *Pax-3* se expresa también en las células de la cresta neural cardíaca en migración, pero está inhibida en las células que colonizan las paredes del infundíbulo de salida del corazón o los arcos aórticos. En estas áreas también se observan defectos cardiovasculares en las personas con mutaciones de *Pax-3*.

El **síndrome de DiGeorge** se asocia a una delección del cromosoma 22, que afecta hasta a 15 genes y se caracteriza por hipoplasia y una funcionalidad reducida del timo, la glándula tiroidea y las paratiroides, y también por defectos cardiovasculares, como el tronco arterioso persistente o alteraciones en los arcos aórticos. Los ratones con mutaciones de *Hoxa-3* pueden mostrar un espectro parecido de alteraciones faríngeas. El denominador común para esta constelación de trastornos es un defecto en la cresta neural que aporta células para los arcos faríngeos tercero y cuarto y también al infundíbulo de salida del corazón. Se han descrito defectos similares en embriones humanos expuestos a una cantidad excesiva de ácido retinoico durante la embriogénesis precoz.

La **neurofibromatosis** (enfermedad de von Recklinghausen) es un trastorno genético frecuente, que se manifiesta con la aparición de tumores múltiples originados en la cresta neural. Entre sus características frecuentes destacan las **manchas café con leche** (máculas pigmentadas de color pardo claro) en la piel, los **neurofibromas** (tumores de nervios periféricos) múltiples (con frecuencia cientos), el ocasional gigantismo en un miembro o dedo y otras alteraciones (**fig. 12.12**). La neurofibromatosis afecta más o menos a 1 de cada 3.000 nacidos vivos y el gen es muy grande, por lo que puede sufrir una elevada frecuencia de mutaciones. Un número de síndromes raros que presentan características tales como alteraciones de la pigmentación, lesiones en la microvasculatura cutánea, engrosamientos asimétricos de diferentes estructuras y lesiones nerviosas (incluida la neurofibromatosis) a veces son agrupados en los síndromes neurocutáneos de la cresta neural.

Dada la masiva contribución de la cresta neural al desarrollo de la cara y de otras partes de la cabeza y el cuello, varias malformaciones de la región craneofacial afectan a derivados de la cresta neural. Un amplio conjunto de alteraciones faciales se agrupa bajo el término **displasia frontonasal** (v. **cap. 14**), en la que están muy implicados los tejidos de origen en la cresta neural.

Cuadro 12.1 Principales neurocristopatías

Defectos en la migración o en la morfogénesis

Cresta neural troncal

Enfermedad de Hirschsprung (megacolon agangliónico)

Cresta neural craneal

Defectos en la formación del tabique aortopulmonar del corazón

Defectos en la cámara anterior del ojo

Paladar hendido, labio leporino o ambos

Displasia frontonasal

Síndrome de DiGeorge (hipoparatiroidismo, deficiencia tiroidea, displasia tímica que produce inmunodeficiencia, defectos en el infundíbulo de salida cardíaco y en los arcos aórticos)

Determinadas alteraciones dentales

Cresta neural troncal y craneal

Asociación CHARGE (coloboma, cardiopatía, atresia de las coanas, retraso del desarrollo, hipoplasia genital en varones, anomalías del oído)

Síndrome de Waardenburg

Tumores y defectos de proliferación

Feocromocitoma: tumor del tejido cromafín de la médula suprarrenal

Neuroblastoma: tumor de la médula suprarrenal, los ganglios autónomos o ambos

Carcinoma medular de tiroides: tumor de las células parafoliculares (secretoras de calcitonina) del tiroides

Tumores carcinoides: tumores de células enterocromafines del aparato digestivo

Neurofibromatosis (enfermedad de von Recklinghausen): tumores de los nervios periféricos

Melanosis neurocutánea (nevus pigmentados múltiples congénitos, tumores melanocíticos del sistema nervioso central)

Defecto de diferenciación que afecta a las células de cresta neural

Albinismo

(Continúa)

CORRELACIÓN CLÍNICA 12.1

Neurocristopatías (cont.)

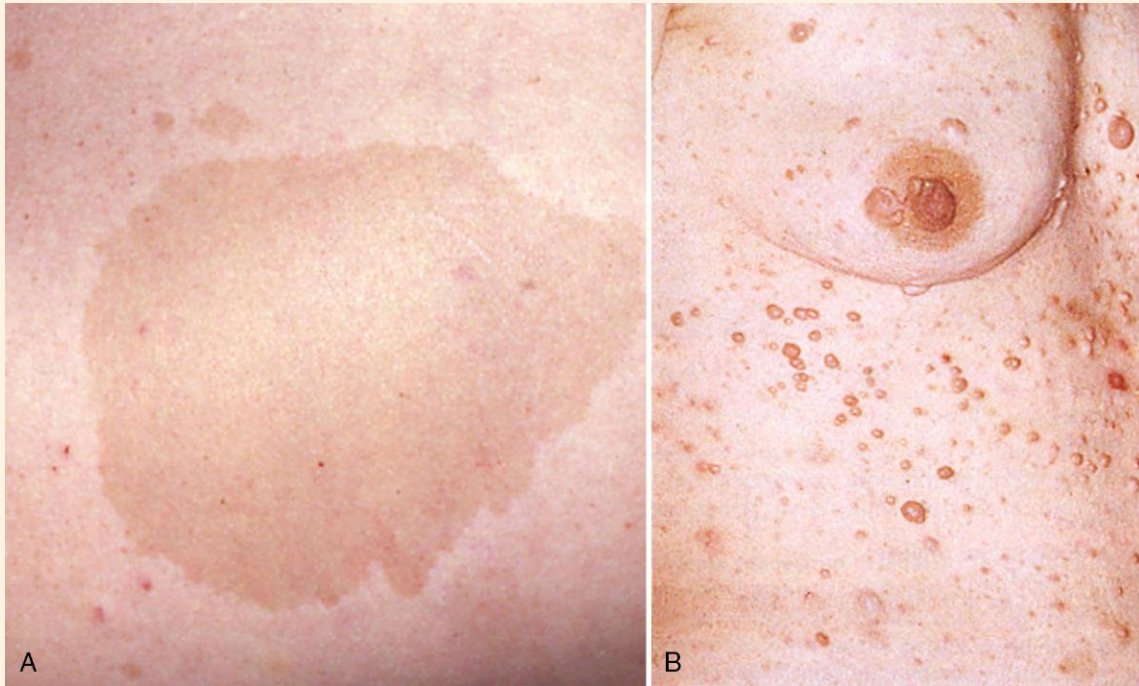


Fig. 12.12 A, Amplias manchas café con leche en la piel de un paciente con neurofibromatosis. B, Múltiples neurofibromas en la piel. (De Robert J. Gorlin Collection, Division of Oral and Maxillofacial Pathology, University of Minnesota Dental School; cortesía del Dr. Ioannis Koutlas.)

Caso clínico

A una recién nacida se le diagnostica separación incompleta entre la aorta y la arteria pulmonar (forma leve de tronco arterioso persistente). Más tarde, tras una cirugía correctora cardíaca, la niña sufre más catarros y dolores de garganta que sus hermanos. Después de realizarle pruebas, el médico les dice a sus padres que existen pruebas de que sufre inmunodeficiencia y que también sería una buena idea controlar los niveles de hormona paratiroidea.

¿En qué se basa esta sugerencia?

Resumen

- La cresta neural se origina en las células neuroepiteliales situadas en los laterales de la placa neural. Tras abandonar el tubo neural, las células de la cresta neural migran hacia localizaciones periféricas del cuerpo. Algunos sustratos, como los que contienen moléculas de sulfato de condroitina, no resultan favorables para esta migración de las células de la cresta neural.
- Las células de la cresta neural se diferencian en muchos tipos de células adultas, como las neuronas sensitivas y autónomas, las células de Schwann, las pigmentarias y las de la médula suprarrenal. Las células de la cresta neural craneal y circunfaríngea también se diferencian en hueso, cartílago, dentina, fibroblastos dérmicos, determinados músculos lisos, estroma del tejido conjuntivo de las glándulas faríngeas y varias regiones del corazón y los grandes vasos.
- El control de la diferenciación respecto a las células de la cresta neural es diverso, y algunas células están determinadas antes de migrar, mientras que otras responden a estímulos ambientales en el curso de sus vías de migración. Las células

de la cresta neural troncal no se pueden diferenciar en elementos esqueléticos.

- Las células de la cresta neural troncal siguen tres vías principales en su migración: 1) una vía ventral para las células simpáticas adrenérgicas, 2) una vía ventrolateral que atraviesa la mitad anterior de los somitos para las células formadoras de los ganglios sensitivos y 3) una vía dorsolateral para las células pigmentarias.
- Las células de la cresta neural craneal forman muchos tejidos de la región facial. En la región faríngea, las vías de migración para las células de la cresta se correlacionan de forma estrecha con regiones de expresión de los productos del complejo génico *Hoxb*. Las células de la cresta craneal pueden distribuirse en un patrón con instrucciones específicas para cada nivel, algo que no sucede con las células de la cresta troncal.
- Varios síndromes y enfermedades de origen genético se asocian a alteraciones de la cresta neural. La neurofibromatosis se suele caracterizar por múltiples tumores y trastornos de la pigmentación. Los trastornos de la cresta neural cardíaca pueden dar lugar a alteraciones en los tabiques cardíacos y del infundíbulo de salida.

Preguntas de repaso

1. ¿Cuál de los siguientes tipos de células y tejidos se originan en células de la cresta neural craneal, pero no de la troncal?

- A. Los ganglios sensitivos.
- B. La médula suprarrenal.
- C. Los melanocitos.
- D. Las células de Schwann.
- E. Ninguna de las anteriores.

2. ¿Qué molécula es un mal sustrato para las células de la cresta neural en migración?

- A. La laminina.
- B. El sulfato de condroitina.
- C. La fibronectina.
- D. El colágeno de tipo IV.
- E. El ácido hialurónico.

3. Las células de la cresta neural se originan en:

- A. Los somitos.
- B. El ectodermo no neural dorsal.
- C. El tubo neural.
- D. El mesodermo esplácnico.
- E. El endodermo del saco vitelino.

4. Un lactante de 6 meses de edad muestra múltiples malformaciones congénitas, como paladar hendido, sordera, hipertelorismo ocular y un mechón blanco en la parte anterior del pelo, siendo el resto negro. El diagnóstico probable es:

- A. Asociación CHARGE.
- B. Enfermedad de von Recklinghausen.
- C. Enfermedad de Hirschsprung.
- D. Síndrome de Waardenburg.
- E. Ninguno de los anteriores.

5. ¿Qué molécula está implicada en la emigración de las células de la cresta neural a partir del tubo neural?

- A. Slug.
- B. BMP-2.
- C. Mash 1.
- D. Noradrenalina.
- E. Factor de crecimiento de células gliales.

6. ¿Cuál de los siguientes elementos no es un derivado de la cresta neural?

- A. Las neuronas sensitivas.
- B. Las motoneuronas.
- C. Las células de Schwann.
- D. La médula suprarrenal.
- E. La papila dental.

7. ¿Qué mantiene la capacidad de las células de la cresta neural para diferenciarse en neuronas autónomas?

- A. Sonic hedgehog.
- B. La acetilcolina.
- C. Mash 1.
- D. El factor de crecimiento de células gliales.
- E. El factor de crecimiento transformante β .

8. Si se trasplantan células de la cresta neural troncal a la región craneal, éstas pueden formar todos los tipos celulares siguientes, excepto:

- A. Células pigmentarias.
- B. Células de Schwann.
- C. Neuronas sensitivas.
- D. Cartílago.
- E. Neuronas autónomas.

9. ¿Cómo se produce la distribución segmentaria de los ganglios raquídeos?

10. ¿Cuáles son las tres principales diferencias entre la cresta neural troncal y la craneal?

Bibliografía

Aman A, Piotrowski T: Cell migration during morphogenesis, *Dev Biol* 341:20-33, 2010.

Anderson DJ: Genes, lineages and the neural crest: a speculative review, *Phil Trans R Soc Lond B* 355:953-964, 2000.

Aybar MJ, Mayor R: Early induction of neural crest cells: lessons learned from frog, fish and chick, *Curr Opin Genet Dev* 12:452-458, 2002.

Betancur P, Bronner-Fraser M, Sauka-Spengler T: Assembling neural crest regulatory circuits into a gene regulatory network, *Annu Rev Cell Dev Biol* 26:581-603, 2010.

Billon N and others: The generation of adipocytes by the neural crest, *Development* 134:2283-2292, 2007.

Boot MJ and others: Spatiotemporally separated cardiac neural crest subpopulations that target the outflow tract septum and pharyngeal arch arteries, *Anat Rec A Discov Mol Cell Evol Biol* 275:1009-1018, 2003.

Druckner NR, Epstein ML: The pattern of neural crest advance in the cecum and colon, *Dev Biol* 287:125-133, 2005.

Clay MR, Halloran MC: Regulation of cell adhesions and motility during initiation of neural crest migration, *Curr Opin Neurobiol* 21:17-22, 2011.

Creuzet SE: Neural crest contribution to forebrain development, *Semin Cell Dev Biol* 20:751-759, 2009.

Gammill LS and others: Guidance of trunk neural crest migration requires neuropilin2/semaphorin 3F signaling, *Development* 133:99-106, 2005.

Gross JB, Hanken J: Review of fate-mapping studies of osteogenic cranial neural crest in vertebrates, *Dev Biol* 317:389-400, 2008.

Hall BK, Hörstadius S: *The neural crest*, London, 1988, Oxford University Press.

Harris ML, Erickson CA: Lineage specification in neural crest cell pathfinding, *Dev Dyn* 236:1-19, 2007.

Huber K: The sympathoadrenal cell lineage: specification, diversification, and new perspectives, *Dev Biol* 298:335-343, 2006.

Kasemeier-Kulesa JC, Kulesa PM, Lefcort F: Imaging neural crest cell dynamics during formation of dorsal root ganglia and sympathetic ganglia, *Development* 132:235-245, 2005.

Kelly Kuan C-Y and others: Somite polarity and segmental patterning of the peripheral nervous system, *Mech Dev* 121:1055-1068, 2004.

Knecht AK, Bronner-Fraser M: Induction of the neural crest: a multigene process, *Nat Rev Genet* 3:453-461, 2002.

Kulesa PM, Gammill LS: Neural crest migration: patterns, phases and signals, *Dev Biol* 344:56-568, 2010.

Kulesa PM, Ellies DL, Trainor PA: Comparative analysis of neural crest cell death, migration, and function during vertebrate embryogenesis, *Dev Dyn* 229:14-29, 2004.

Kulesa PM and others: Cranial neural crest migration: new rules for an old road, *Dev Biol* 344:543-554, 2010.

Kuo BR, Erickson CA: Regional differences in neural crest morphogenesis, *Cell Adh Migr* 4:567-585, 2010.

Kuratani S: Spatial distribution of postotic crest cells defines the head/trunk interface of the vertebrate body: embryological interpretation of peripheral nerve morphology and evolution of the vertebrate head, *Anat Embryol* 195:1-13, 1997.

Kuratani SC, Kirby ML: Initial migration and distribution of the cardiac neural crest in the avian embryo: an introduction to the concept of the cir-cumpharyngeal crest, *Am J Anat* 191:215-227, 1991.

Le Douarin NM, Kalcheim C: *The neural crest*, ed 2, Cambridge, 1999, Cambridge University Press.

Meulemans D, Bronner-Fraser M: Gene-regulatory interactions in neural crest evolution and development, *Dev Cell* 7:291-299, 2004.

Minoux M, Rijli FM: Molecular mechanisms of cranial neural crest migration and patterning in craniofacial development, *Development* 137:2605-2621, 2010.

Noden DM: Origins and patterning of craniofacial mesenchymal tissues, *J Craniofac Genet Dev Biol* 2(Suppl):15-31, 1986.

O'Rahilly R, Müller F: The development of the neural crest in the human, *J Anat* 211:335-351, 2007.

Raible DW: Development of the neural crest: achieving specificity in regulatory pathways, *Curr Opin Cell Biol* 18:698-703, 2006.

Ruhrberg C, Schwarz Q: In the beginning: generating neural crest cell diversity, *Cell Adh Migr* 4:622-630, 2010.

Sarnat HB: Embryology of the neural crest: its inductive role in the neurocutaneous syndromes, *J Child Neurol* 20:637-643, 2005.

Sauka-Spengler T, Bronner-Fraser M: Development and evolution of the migratory neural crest: a gene regulatory perspective, *Curr Opin Genet Dev* 16:360-366, 2006.

Simpson MJ and others: Cell proliferation drives neural crest cell invasion of the intestine, *Dev Biol* 302:553-568, 2007.

Stoller JZ, Epstein JA: Cardiac neural crest, *Semin Cell Dev Biol* 18:704-715, 2005.

Tosney KW: Long-distance cue from emerging dermis stimulates neural crest melanoblast migration, *Dev Dyn* 229:99-108, 2004.

Trainor PA: Specification of neural crest cell formation and migration in mouse embryos, *Semin Cell Dev Biol* 16:683-693, 2005.

Trainor PA, Ariza-McNaughton, Krumlauf R: Role of the isthmus and FGFs in resolving the paradox of neural crest plasticity and prepatterning, *Science* 295:1288-1291, 2002.

Trainor PA, Krumlauf R: *Hox* genes, neural crest cells and branchial arch patterning, *Curr Opin Cell Biol* 13:698-705, 2001.

Trainor PA, Krumlauf R: Plasticity in mouse neural crest cells reveals a new patterning role for cranial mesoderm, *Nat Cell Biol* 2:96-102, 2000.

Tucker AS, Lumsden A: Neural crest cells provide species-specific patterning information in the developing branchial skeleton, *Evol Dev* 6:32-40, 2004.

Órganos de los sentidos

Los órganos de los sentidos principales derivan en su mayor parte de las placodas ectodérmicas engrosadas que surgen a los lados de la placa neural durante las etapas embrionarias iniciales (v. fig. 6.6). Las siguientes descripciones comienzan con las placodas más craneales y continúan hacia las más caudales. La **placoda hipofisaria** medial, situada en la cresta neural craneal (v. fig. 6.6B), se convertirá en el primordio de la bolsa de Rathke (el precursor de la adenohipófisis). Esta estructura se encuentra en una situación adyacente al tejido neural que al final formará la neurohipófisis. Las **placodas olfatorias** bilaterales también se originan en la región neural craneal (v. fig. 6.6) y son las estructuras precursoras del epitelio olfatorio. Ellas dan lugar a las neuronas olfatorias y a sus células de sostén, así como a las células gliales y a las neuroendocrinas, que migran desde las placodas hasta el cerebro. El tejido preneural que formará los bulbos olfatorios cerebrales se encuentra estrechamente asociado a las placodas olfatorias. Las **placodas del cristalino** bilaterales, asociadas a las vesículas ópticas (la futura retina) protruyen de la región diencefálica del cerebro; son las estructuras precursoras de los cristalinos.

A continuación se encuentran las **placodas del trigémino** bilaterales (V par craneal), cada una de las cuales surge de dos precursores, el oftálmico y el maxilomandibular (v. fig. 6.6C). Las **placodas óticas** (precursoras del oído interno) en el ser humano representan los vestigios de las **placodas dorsolaterales**, productoras todas ellas de órganos detectores de vibraciones. En los peces y en algunos anfibios, el resto de las placodas dorsolaterales originan los órganos de la línea lateral, que en los vertebrados acuáticos sirven de electrorreceptores y detectores de vibraciones.

En la región más caudal se encuentran las **placodas epibránquiales**, situadas en posición dorsal respecto a la región donde desde la primera hasta la tercera bolsa faríngea son contiguas al ectodermo cervical (v. fig. 6.6A). Su especificación depende de señales (factor de crecimiento fibroblástico [FGF] y proteína morfogénica ósea [BMP]) que emanan del endodermo de la bolsa faríngea. Estas placodas originan las neuronas sensitivas que inervan las estructuras viscerales. La primera placoda epibránquial da lugar a las neuronas (ganglio geniculado del VII nervio craneal) (fig. 13.1B) que inervan las papilas gustativas. De modo parecido, las neuronas que surgen de la segunda placoda epibránquial (ganglio inferior [petroso] del IX nervio craneal) también inervan las papilas gustativas, así como el corazón y otras vísceras. De la tercera placoda epibránquial se origina el ganglio inferior (nodoso) del nervio vago (X nervio craneal), y sus neuronas inervan el corazón, el estómago y otras vísceras. Los ganglios sensitivos proximales de los nervios craneales V, VII, IX y X derivan en su mayor parte de las células de la cresta neural, mientras que los ganglios distales proceden principalmente de las placodas (v. fig. 13.1B). Las neuronas originadas a partir de las placodas (localizadas en los ganglios distales) comienzan a

establecer sus conexiones centrales y periféricas antes de que emitan axones los precursores neuronales derivados de la cresta neural en los ganglios proximales.

Una de las principales funciones de ambas placodas, epibránquial y trigeminal, es producir neuronas. La conversión de las células epiteliales a neuroblastos en las placodas se lleva a cabo de una manera similar a como se produce dentro del tubo neural (v. fig. 11.4). A través del proceso denominado migración nuclear intercinética, la división real se produce en el extremo apical (en este caso, exterior) de las células epiteliales altas de la placoda. A continuación, los núcleos migran hacia la superficie basal (interior) de las células a medida que se comprometen hacia un destino neuronal, como **neuroblastos sensitivos**. A continuación, estas células pasan a través de aberturas en la membrana basal y migran hacia el interior. Allí se unen a otros neuroblastos del mismo origen para formar los precursores apropiados del ganglio sensitivo.

Todas las placodas parecen proceder de una única **región preplacodal**, que rodea la placa neural craneal. La región preplacodal es inducida por el mesodermo craneal, y el tubo neural desempeña un importante papel en esta inducción. El proceso inductivo se relaciona con la activación de la vía del FGF, junto con la inhibición de Wnt y de BMP por sus antagonistas naturales. Para que se produzca la inducción placodal es necesario que los niveles de BMP desciendan antes que los de la cresta neural, estableciéndose así un gradiente de BMP desde los altos niveles de la placa neural, a los medios de la cresta neural y a los niveles bajos de la inducción placodal. De forma característica, el tejido preplacodal inducido expresa los factores de transcripción Six y Eya, que promueven el crecimiento genérico de las células de la región preplacodal. Esto es seguido por señales inductivas específicas secundarias, procedentes de diferentes lugares, que especifican la formación de placodas individuales (tabla 13.1).

Este capítulo se centra en el desarrollo del ojo y el oído, los órganos de los sentidos más complejos y fundamentales del ser humano. El análisis de los órganos del olfato y del gusto se aborda en el capítulo 14, ya que su desarrollo se asocia mucho al de la cara y la faringe. Los componentes sensitivos de los nervios craneales se analizan en el capítulo 11.

Ojo

El ojo es un órgano muy complejo que se origina a partir de componentes derivados de varias fuentes, entre ellas la pared del diencefalo, el ectodermo superficial y el mesénquima migratorio de la cresta neural craneal. A lo largo del desarrollo ocular tienen lugar dos procesos fundamentales. Uno de ellos es una serie continua de señales inductivas que producen el establecimiento inicial de los componentes principales del ojo. El otro proceso consiste en la diferenciación coordinada de muchos de estos componentes.

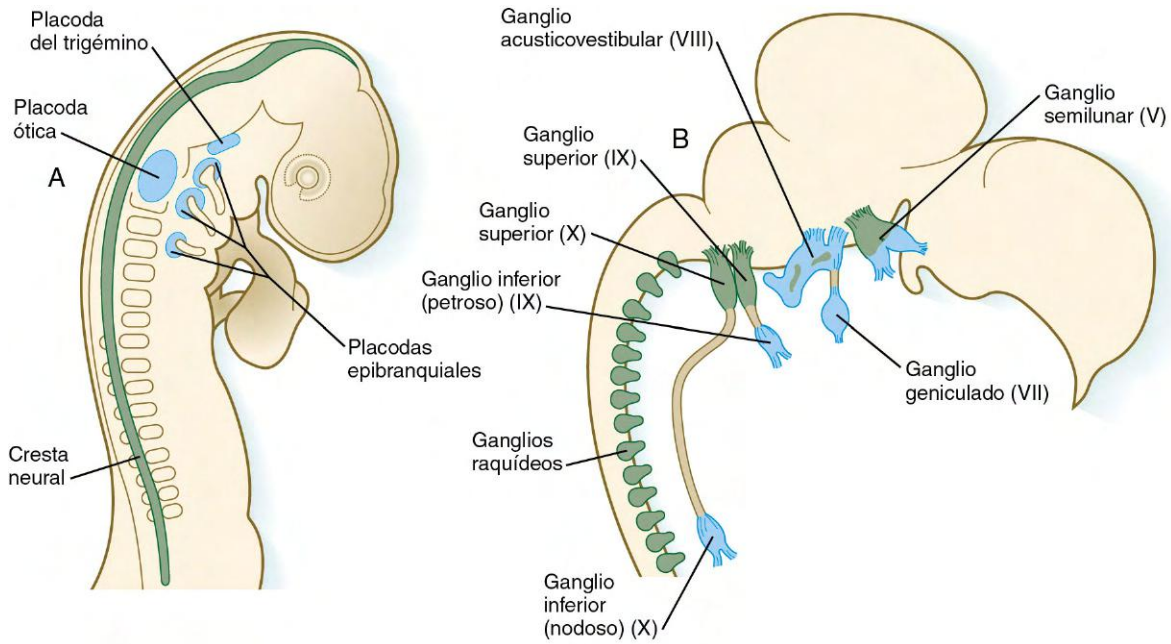


Fig. 13.1 Contribución de las placodas ectodérmicas y de la cresta neural a la formación de los ganglios sensitivos de los nervios raquídeos y craneales en el embrión de pollo. **A**, A los 2 días. **B**, A los 8 días. La cresta neural se muestra en verde y las placodas en azul. (Adaptada de LeDouarin N y cols.: *Trends Neurosci* 9:175-180, 1986.)

Tabla 13.1 Orígenes y tejidos inducidos por las placodas craneales

Placoda	Origen	Tejido inducido	Inductores
Adenohipófisis	Reborde neural anterior Ectodermo no neural	Reborde neural anterior Mesodermo	Shh Nodal
Cristalino	Reborde neural anterior Ectodermo no neural	Placa neural Mesodermo	FGFR BMP
Olfatoria	Reborde neural anterior Ectodermo no neural	Reborde neural anterior Cresta neural	FGF
Ótica	Pliegues neurales Ectodermo no neural	Rombencéfalo Mesodermo	FGF FGFR Ácido retinoico
Trigeminal	Ectodermo no neural	Tubo neural dorsal	PDGF Wnt
Epibranquial	Ectodermo no neural	Rombencéfalo Mesodermo	FGF FGFR

Modificada de McCabe KL, Bronner-Fraser M: *Dev Biol* 332:192, 2009.

BMP, proteína morfogénica ósea; FGF, factor de crecimiento fibroblástico; FGFR, receptor del factor de crecimiento fibroblástico; PDGF, factor de crecimiento derivado de las plaquetas; Shh, Sonic hedgehog.

Para que se produzca la visión normal, muchas estructuras complejas intraoculares deben relacionarse correctamente con las estructuras vecinas. La córnea y el cristalino deben volverse transparentes y situarse bien alineados para permitir que la luz alcance de forma adecuada la retina. Ésta a su vez debe configurarse de tal modo que sea capaz de recibir las imágenes visuales y transmitir los patrones de las mismas a los lugares apropiados del encéfalo, por medio de procesos neurales que se extienden desde la retina a lo largo del nervio óptico.

Primeros acontecimientos en el desarrollo del ojo

Al final de la gastrulación, comienza a tomar forma un único campo ocular continuo alrededor de la zona de la placa precordial. Las células del campo ocular expresan **RAX** (homeobox

de la retina y del pliegue neural anterior). Las mutaciones de **RAX** son la base para la anoftalmia, una condición rara en el ser humano, que se caracteriza por la ausencia de cualquier estructura ocular. Otros marcadores importantes son **Pax-6** y **Lhx-2**, que están muy implicados en el establecimiento del patrón de los campos oculares (fig. 13.2). Con la secreción de **Sonic hedgehog (shh)** por la placa precordial y la línea media ventral del diencefalo, se reprime la expresión de Pax-6 en la línea media y el campo ocular único se divide en dos campos oculares separados, localizados a ambos lados del diencefalo. Rax y otro factor de transcripción importante, **Six-3**, protegen la capacidad del cerebro anterior para segregar shh por la actividad de Wnt. Si Wnt no se suprime, la región anterior del cerebro en desarrollo se convierte en posterior y es incapaz de secretar

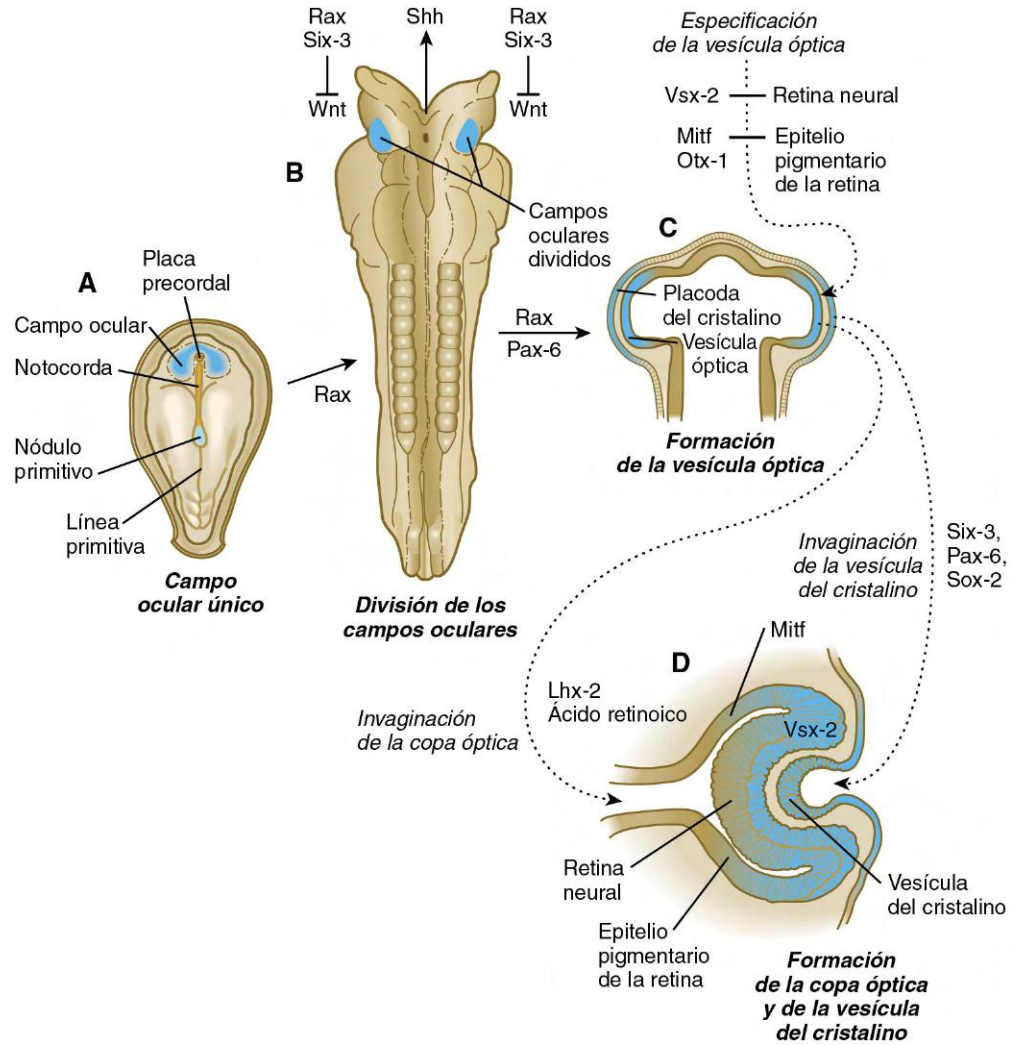


Fig. 13.2 Principales eventos en el desarrollo del ojo. **A**, Se forma un campo ocular único a finales de la gastrulación. **B**, El campo ocular único se divide en campos bilaterales, bajo la acción de Sonic hedgehog (shh). **C**, La formación de las vesículas ópticas depende en gran medida de la expresión de Pax-6 y Rax. Las vesículas ópticas se modelan como futura retina neural (a través de la influencia de Vsx-2) y epitelio pigmentario de la retina (a través de la influencia de Mitf y Otx-2). **D**, Las interacciones inductivas entre la vesícula óptica y la placoda del cristalino que la cubre tienen como resultado una invaginación en ambas estructuras.

shh. La ausencia de actividad de Six-3 da lugar a la pérdida de secreción de shh, evita así la división de los campos oculares y conlleva la aparición de **holoprosencefalia** y la formación de un solo ojo (v. [pág. 309](#) y [fig. 8.18](#)).

El desarrollo ocular se observa por primera vez alrededor de los 22 días de gestación, cuando en las paredes laterales del diencéfalo comienzan a destacar los **surcos ópticos** ([fig. 13.3](#)). En los días posteriores los surcos ópticos aumentan de tamaño hasta constituir las **vesículas ópticas**, que tienen una terminación muy próxima a la placoda del cristalino en la superficie del ectodermo. A medida que se expanden las vesículas ópticas, se establecen los patrones de la futura **retina neural** y del **epitelio pigmentario de la retina**. Inicialmente, el factor de transcripción **Mitf** se expresa a lo largo de toda la vesícula óptica, pero posteriormente la expresión de **Vsx-2** en la porción distal de la vesícula óptica (futura retina neural) confina a Mitf a las regiones más proximales, que se terminarán convirtiendo en el epitelio pigmentario. La yuxtaposición de la pared externa de la vesícula óptica al ectodermo superficial resulta esencial para la transmisión de un importante mensaje inductivo que estimula las células de la placoda del cristalino, que aumentan de grosor y continúan formando el cristalino (v. [fig. 13.2](#); [fig. 13.4](#)).

La interacción entre la vesícula óptica y el ectodermo superficial fue uno de los primeros procesos inductivos que se descubrieron. Se estudió al principio por medio de experimentos

de trasplante y extirpación realizados sobre embriones de anfibios. Cuando las vesículas ópticas se extirpaban precozmente, el ectodermo superficial se diferenciaba en células ectodérmicas ordinarias en vez de hacerlo en fibras cristalinas. A la inversa, el ectodermo sí se diferenciaba en fibras cristalinas cuando las vesículas ópticas se combinaban con ciertos tipos de ectodermo diferentes al óptico. Las investigaciones posteriores realizadas en embriones de anfibios han demostrado que una serie previa de inducciones procedentes de la placa neural y del mesodermo subyacente condicionan al ectodermo para su diferenciación final en cristalino a partir de la vesícula óptica. En los mamíferos se ha observado que el mecanismo causante de los graves cuadros de **microftalmia** (ojos pequeños) o **anofthalmia** (ausencia de ojos) observados en los mutantes *small eye* y *fidjet* consisten en un trastorno en la aposición de las vesículas ópticas y el ectodermo suprayacente, que interfiere con la inducción del cristalino.

El par gen **Pax6** desempeña un papel fundamental en las etapas iniciales del desarrollo del ojo, así como en las etapas posteriores, durante el desarrollo de la retina y del cristalino. El gen **Pax6** se expresa al principio en las placodas cristalinas y nasal, así como en gran parte del diencéfalo. En *Drosophila*, el gen Pax-6 se denomina gen maestro del desarrollo ocular, ya que puede iniciar la cascada de genes que regulan el mismo. La relevancia de este gen en *Drosophila* se pone en evidencia

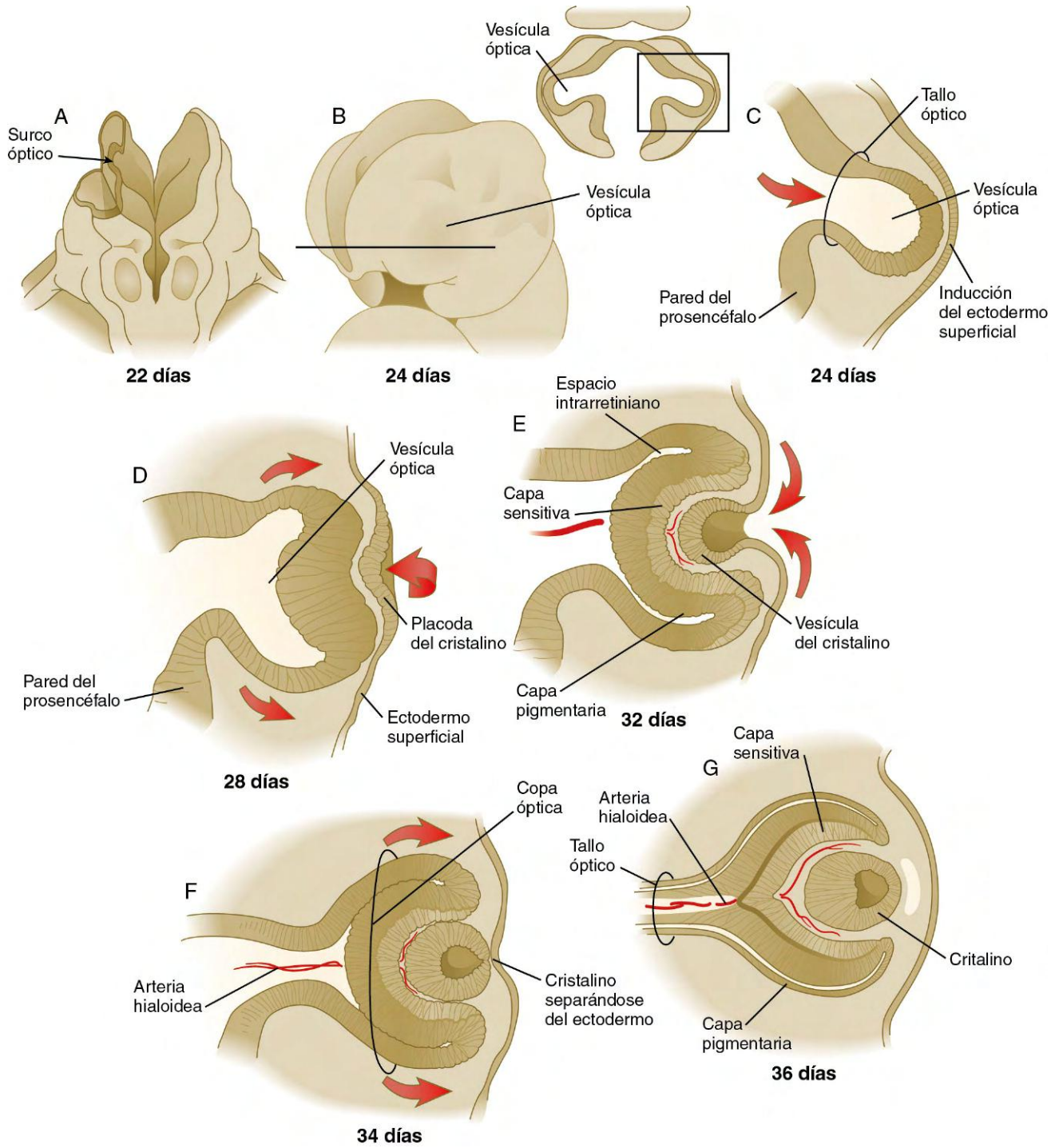


Fig. 13.3 A-G, Etapas iniciales del desarrollo del ojo humano.

al observar la formación de ojos ectópicos en las antenas y en las patas cuando el gen no se expresa de modo apropiado. En ausencia de expresión de *Pax6* (mutantes *eyeless*), los ojos no se desarrollan. En el mutante *small eye*, equivalente en los mamíferos del *eyeless*, las vesículas ópticas iniciales se forman pero, como se ha mencionado con anterioridad, el desarrollo ocular no progresa porque el ectodermo superficial es incapaz de responder a la señal inductiva emitida por la vesícula óptica.

La identificación en el ser humano de dos genes (*Eya* [eyes absent] y *Six* [sine oculis]) que son activados por *Pax-6* en *Drosophila* sugiere firmemente que a pesar de la existencia de

diferencias fundamentales en la estructura y el desarrollo del ojo de los vertebrados y de los insectos, el aparato genético básico se ha conservado durante toda la filogenia. En los ratones, los genes *Eya-1* y *Eya-2* son expresados en las placodas del cristalino y son necesarios para la inducción de las placodas y su diferenciación precoz, pero en ausencia de la función del *Pax-6*, dichos genes no se expresan y el desarrollo ocular se detiene.

Conforme avanza el proceso de inducción del cristalino, la superficie ectodérmica estimula la cara externa de la vesícula óptica, que comienza a aplanarse y por último se vuelve cóncava, lo que produce la transformación de la vesícula óptica en

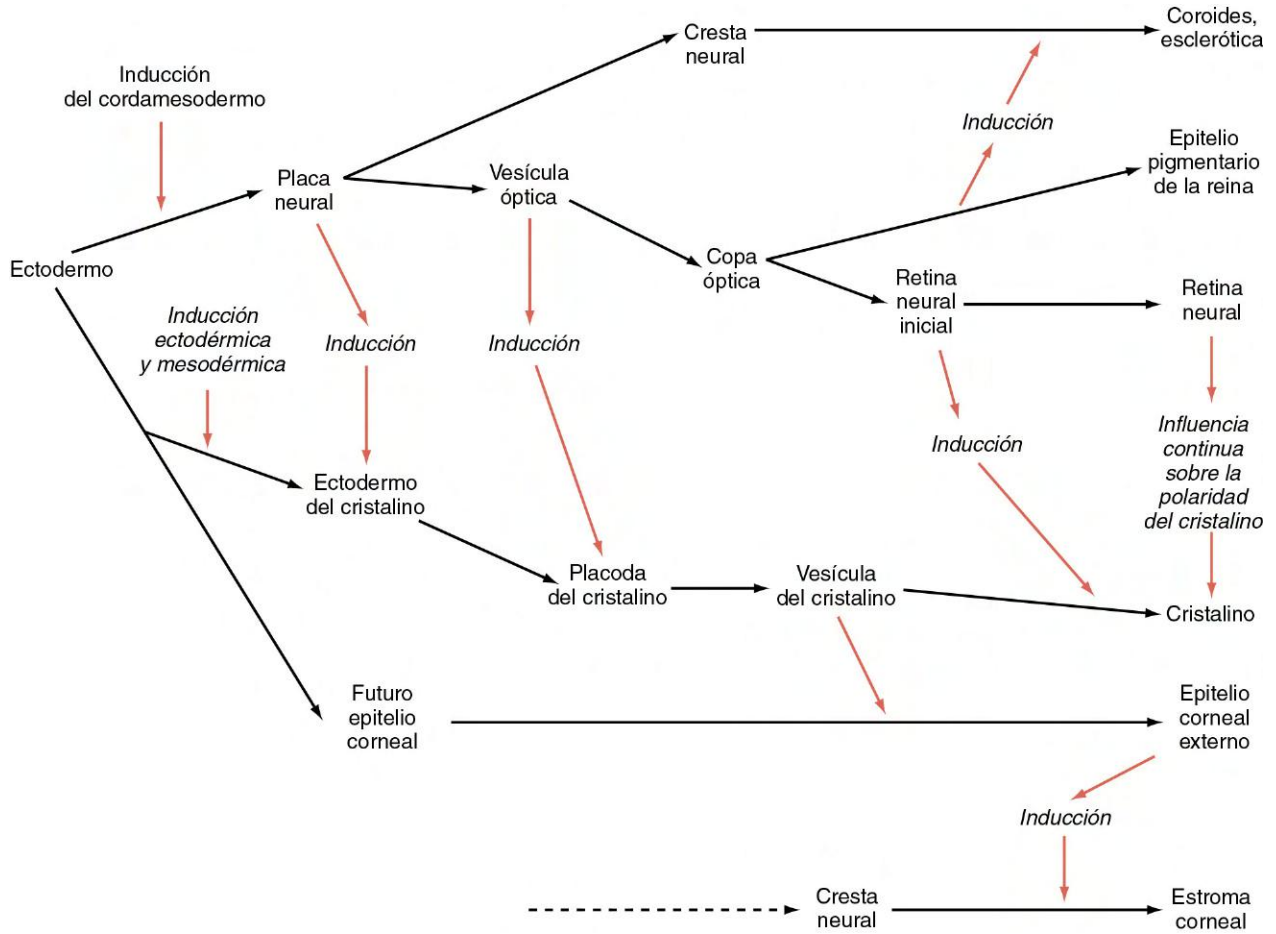


Fig. 13.4 Diagrama de flujo de los principales procesos inductivos y de las transformaciones tisulares que se producen durante el desarrollo ocular. Los fenómenos inductivos aparecen indicados mediante las flechas de color.

la **copa óptica** (v. fig. 13.3F). La progresión de vesícula óptica hacia copa óptica requiere la expresión de *Lhx-2* y la acción del ácido retinoico. En su defecto, el desarrollo del ojo se detiene en la etapa de vesícula óptica. Mientras tanto, el ectodermo inducido del cristalino se engruesa e invagina para formar la **vesícula del cristalino**, que se desprende del epitelio superficial del cual se originó (fig. 13.5; v. fig. 13.3). A continuación, la vesícula cristaliniiana se convierte en el agente primario de una nueva inducción sobre el ectodermo superficial, donde comienza el desarrollo de la futura córnea (v. fig. 13.4).

La formación de la copa óptica es un proceso asimétrico que tiene lugar en el borde ventral de la vesícula óptica y no en su centro, lo que da lugar a una hendidura denominada fisura coroidea, que se continúa con un surco en el **tallo óptico** (fig. 13.6). Durante gran parte del desarrollo ocular inicial, la fisura coroidea y el surco óptico forman un canal por el cual discurre la **arteria hialoidea** hasta la cámara posterior del ojo. La expresión diferencial de los genes *Pax* determina qué células se convertirán en la copa óptica (futura retina) y cuáles lo harán en tallo óptico (futuro nervio óptico). La exposición a concentraciones elevadas de *shh* reprime la expresión de *Pax-6* e induce la de *Pax-2* en el tallo óptico, mientras que las menores concentraciones de *shh* en zonas más distales permiten la expresión de *Pax-6* en la vesícula óptica, preparando el camino para la formación de la retina.

Al principio el tallo óptico consiste en un cuello estrecho que conecta la copa óptica con el diencéfalo, pero a medida

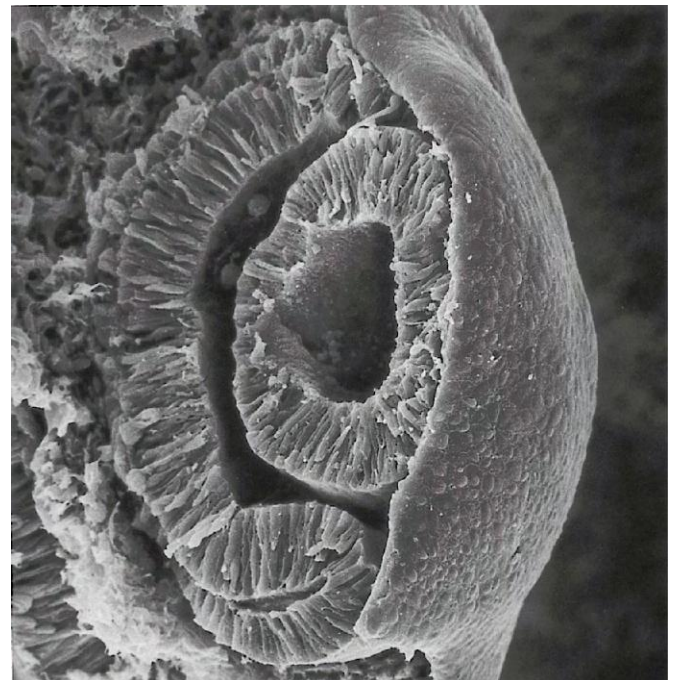


Fig. 13.5 Microfotografía electrónica de barrido de la copa óptica (izquierda) y de la vesícula del cristalino (centro) en un embrión de pollo. (Cortesía de K. Tosney, Ann Harbor, Mich.)

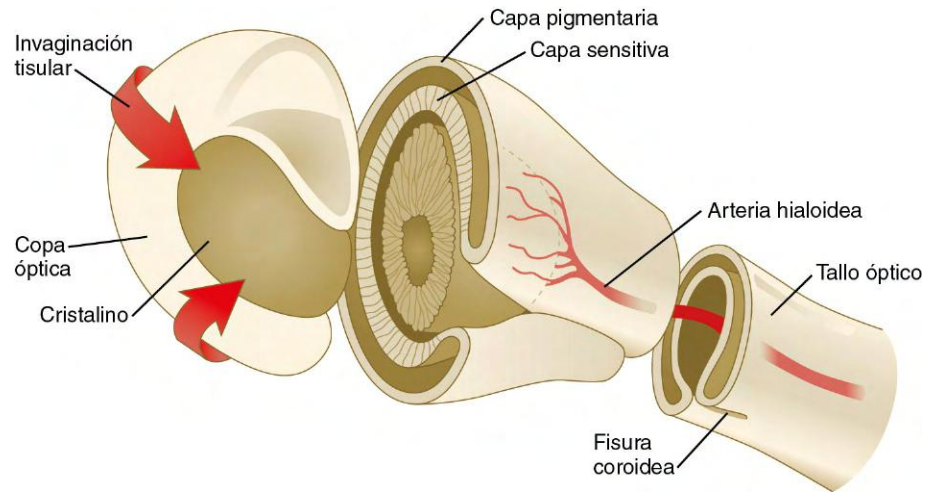


Fig. 13.6 Copa y tallo ópticos. Se observa cómo la fisura coroidea contiene la arteria hialoidea.

que avanza el desarrollo es invadido por prolongaciones neuronales que proceden de las células ganglionares de la retina. Las células que expresan Pax-2 en el tallo óptico sirven de guía a los axones de la retina en crecimiento que discurren por el nervio óptico y el quiasma y se introducen en el tracto óptico contralateral. Una vez que las prolongaciones neuronales han alcanzado las regiones adecuadas del cerebro, el tallo óptico se puede denominar con propiedad **nervio óptico**.

La fisura coroidea se cierra en etapas posteriores del desarrollo, y no queda ningún vestigio de la misma en el iris normal. La falta de cierre de dicha fisura produce una anomalía conocida como coloboma (v. fig. 13.19B). En ciertos tipos de coloboma, en especial en los asociados con alteraciones renales, se observan mutaciones de los genes *Pax-2*. En los ratones que presentan dicha mutación, los axones de la retina no se decusan en el quiasma óptico, sino que continúan por el tracto óptico ipsilateral.

Formación del cristalino

El cristalino deriva de las células de la región preplacodal genérica que fue analizada con anterioridad. Desde las primeras etapas del desarrollo, las instrucciones genéticas para la formación del cristalino dependen del gen *Pax-6*. La expresión de dicho gen es necesaria para que el ectodermo superficial responda a las señales inductivas (FGF y BMP) de la vesícula óptica subyacente, mediante la activación y la combinación con otro factor de transcripción, Sox-2. Estos hechos conducen a la formación de la **placoda del cristalino** a partir del engrosamiento del ectodermo superficial (v. fig. 13.3D). Al mismo tiempo, las células en migración de la cresta neural, que no penetran en el espacio entre la vesícula óptica y el cristalino prospectivo, emiten señales que inhiben a las células formadoras de cristalino en otras áreas de la región preplacodal. La inhibición de la capacidad de formación del cristalino es la señal para el cese de la regulación de estas células por parte de Pax-6. La expresión de Pax-6 continúa a medida que la placoda del cristalino se invagina para dar lugar a la **vesícula del cristalino**, que acabará separándose del ectodermo superficial. En este momento, el gen *Pax-6* desempeña un nuevo papel, regulando la actividad de los genes que controlan la formación de las proteínas cristalinas.

La morfología de la vesícula del cristalino durante el proceso de separación del ectodermo superficial es esférica y presenta una gran cavidad central (v. fig. 13.3E). Al final de la sexta semana, las células del polo interior de la vesícula cristalini-

comienzan a elongarse, lo que representa el primer paso hacia su transformación en unas células largas y transparentes denominadas **fibras del cristalino** (fig. 13.7A). La influencia del recientemente reconocido regulador transcripcional **Foxe-3**, que opera a continuación de Pax-6, facilita la detención de la separación de la vesícula del cristalino del ectodermo superficial y la transformación posterior de sus células en fibras cristalini-

anas. La diferenciación del cristalino es un proceso muy preciso y bien orquestado que comprende varios niveles de organización. En el nivel celular, las células epiteliales del cristalino, relativamente poco especializadas, bajo la influencia de Sox-2, Pax-6 y de otras proteínas relacionadas con un oncogén denominado **Maf**, sufren una profunda transformación y se convierten en células alargadas y transparentes que contienen grandes cantidades de **proteínas cristalini-**anas especializadas. Desde el punto de vista histológico, todo el cristalino responde a señales procedentes de la retina y de otras estructuras oculares, de modo que su morfología y su organización general se adaptan mejor para la transmisión no distorsionada de los rayos de luz desde la entrada en córnea hasta los fotorreceptores de la retina.

En el nivel celular, la citodiferenciación del cristalino consiste en la transformación de las células epiteliales cristalini-anas, mitóticamente activas, en fibras del cristalino alargadas posmitóticas. Cerca del 90% de la proteína soluble de estas células posmitóticas son proteínas cristalini-anas. El cristalino de los mamíferos posee tres proteínas cristalini-anas principales: α , β y γ .

La formación de las fibras del cristalino que contienen dichas proteínas comienza con el alargamiento de las células epiteliales del polo interior de la vesícula cristalini-ana (v. fig. 13.3). Estas células se transforman en las fibras del **núcleo del cristalino** (fig. 13.8). El resto de las fibras del cristalino se originan por la transformación de las células cúbicas del epitelio anterior del cristalino. Durante la vida embrionaria, la actividad mitótica se extiende a todas las células epiteliales externas del cristalino. Al final del período de gestación, la actividad mitótica cesa en la región central de este epitelio, dejando un anillo germinativo de células mitóticamente activas alrededor de ella. Las células hijas se dirigen desde la región germinal a la región ecuatorial, donde tiene lugar el proceso de alargamiento celular. Allí pierden el potencial mitótico, adquieren las características citológicas de las células productoras de ARN y comienzan a producir ARN mensajero de las proteínas cristalinas. Estas células pronto se

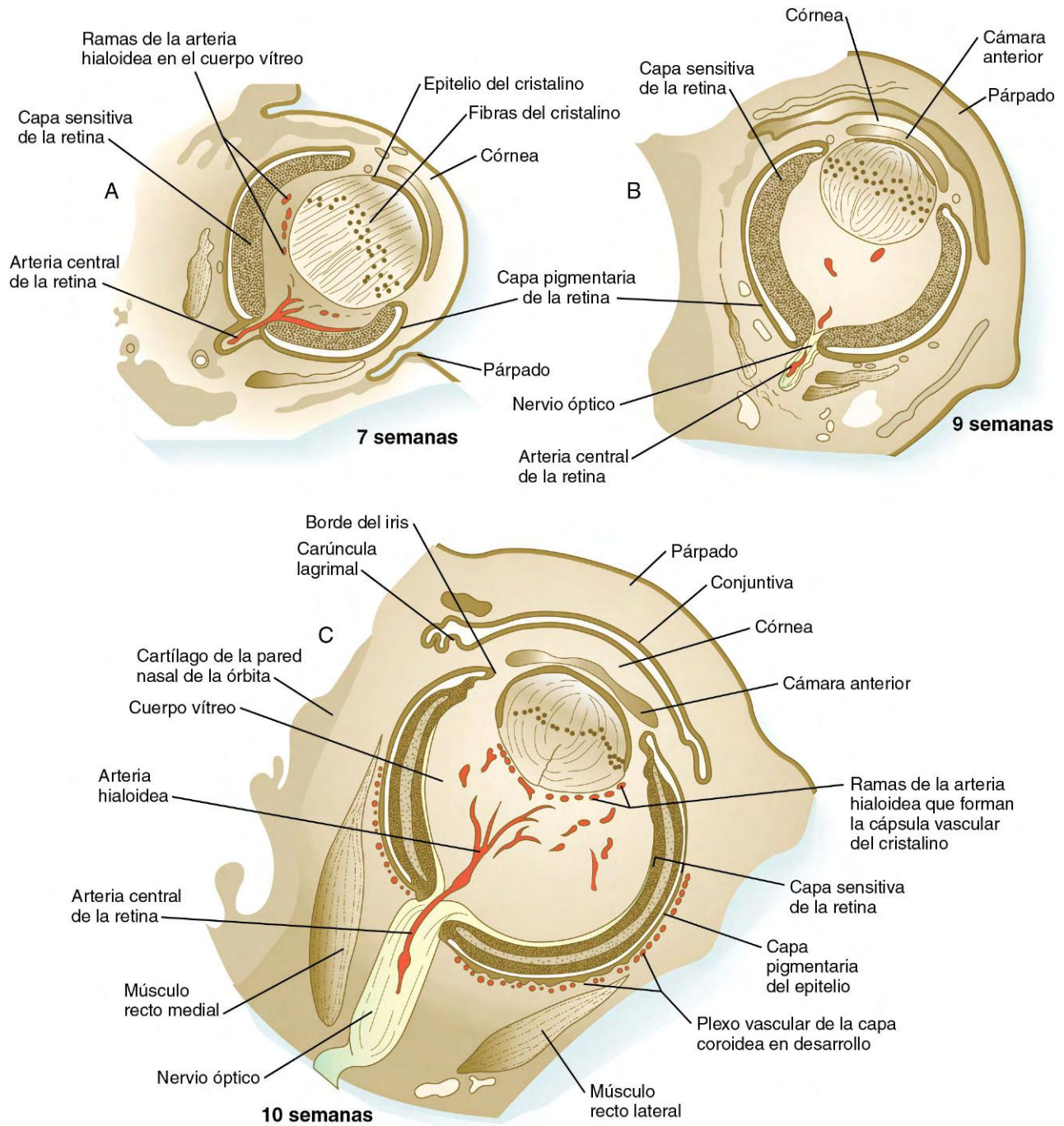


Fig. 13.7 Esquemas de las etapas avanzadas del desarrollo ocular, obtenidos a partir de secciones coronales de cabezas de embriones humanos. **A**, A las 7 semanas. **B**, A las 9 semanas. **C**, A las 10 semanas.

(Continúa)

alargan mucho, se llenan de proteínas cristalinianas y se transforman en fibras cristalinianas secundarias, que se disponen en capas concéntricas alrededor de las fibras primarias del núcleo del cristalino. La región de la línea media donde se reúnen las fibras cristalinianas secundarias de puntos ecuatoriales opuestos se denomina **sutura anterior y posterior del cristalino** (v. fig. 13.7D). Según esta disposición, las fibras son más jóvenes cuanto más periférica sea su situación. Conforme crece el cristalino, se desplazan nuevas fibras secundarias desde el ecuador hacia la corteza externa.

Las proteínas cristalinianas muestran un patrón y una secuencia de aparición muy característicos, de modo que las α

son las primeras que aparecen en las células epiteliales no diferenciadas aún morfológicamente. La síntesis de las proteínas β -cristalinianas tiene lugar cuando las fibras del cristalino comienzan a alargarse, mientras que la expresión de las proteínas γ se limita a las células de las fibras totalmente diferenciadas. Cada grupo de proteína cristaliniana está compuesto de varios miembros cuyos patrones de activación y de acumulación son diferentes (algunos miembros de una familia se activan de manera coordinada). Este patrón contribuye a la transparencia del cristalino para permitir una eficaz transmisión de la luz.

Durante gran parte de su vida el cristalino se encuentra bajo la influencia de la retina. Después de la inducción del mismo,

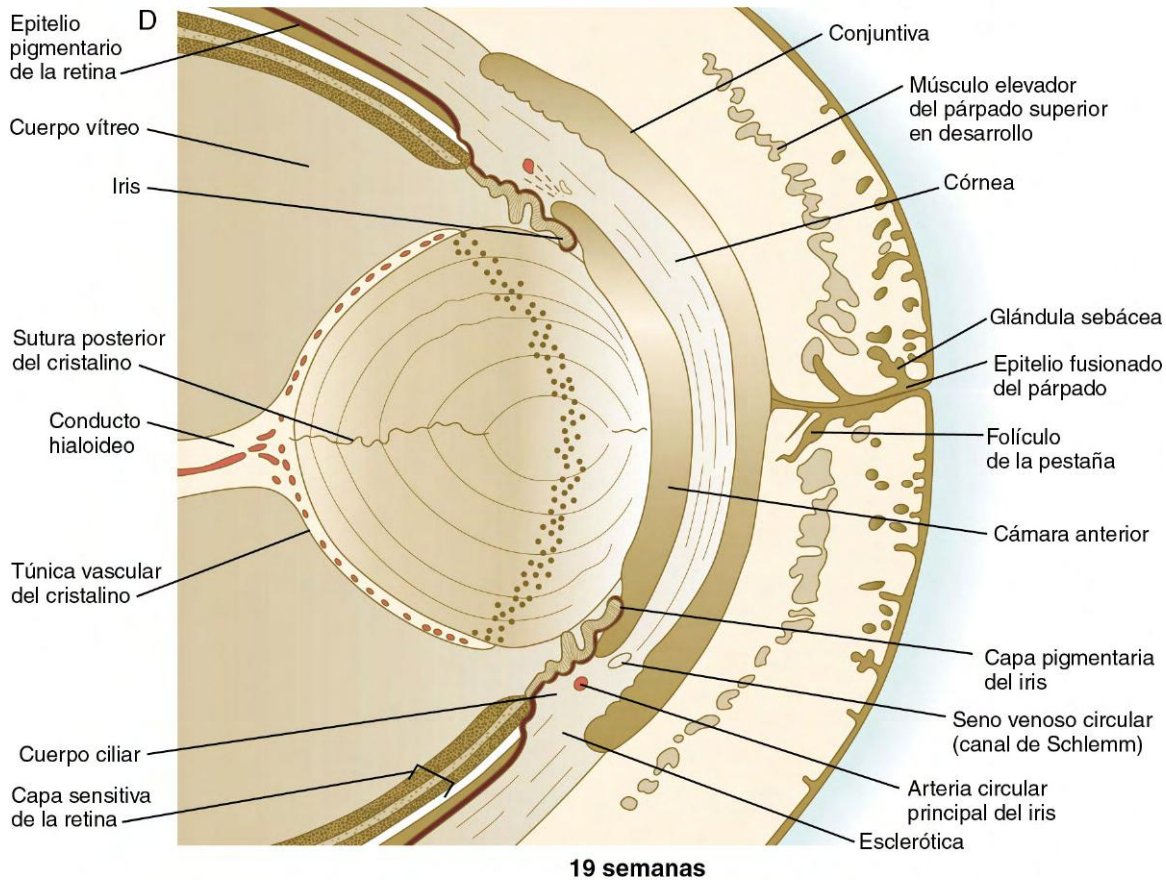


Fig. 13.7 (cont.) D, A las 19 semanas. (Adaptada de Carlson B: Patten's foundations of embryology, 6.ª ed., Nueva York, 1996, McGraw-Hill.)

las secreciones retinianas, de las que el FGF es un componente principal, se acumulan en el humor vítreo por detrás del cristalino y estimulan la formación de las fibras cristalinianas. Un ejemplo evidente de la influencia constante de la retina sobre la morfología del cristalino se observa cuando se rota un cristalino en desarrollo de manera que su polo anterior quede mirando a la retina. Las células epiteliales bajas del antiguo polo anterior comienzan a alargarse muy pronto bajo la influencia de las secreciones retinianas y forman una población adicional de fibras cristalinianas (fig. 13.9). En el lado corneal del cristalino rotado se forma un nuevo epitelio cristaliniano. Estas adaptaciones estructurales constituyen una evidencia de los mecanismos que aseguran un correcto alineamiento entre el cristalino y el resto del sistema visual durante el desarrollo.

Formación de la córnea

La formación de la córnea es el resultado de la última serie de fenómenos inductivos principales del desarrollo ocular (v. fig. 13.4), que comprende la interacción de la vesícula del cristalino sobre el ectodermo superficial. Esta inducción produce la transformación de dicho ectodermo, compuesto por una capa basal de células cuboideas y un peridermo superficial, en una estructura transparente y de muchas capas, con una compleja matriz extracelular y con una población celular de diversa procedencia. Al mantener su papel multifactorial a lo largo de casi todo el desarrollo del ojo, es necesaria la presencia de Pax-6 en el ectodermo superficial para que se produzca la inducción corneal.

La influencia inductiva del cristalino estimula un cambio en las células ectodérmicas basales. Estas células aumentan su altura, debido en gran parte a la elaboración de organelas secretoras (p. ej., el aparato de Golgi) en el polo basal celular. Una vez que estos cambios han concluido, las células comienzan a secretar colágeno de tipo I, II y IX de origen epitelial, que origina el **estroma primario** de la córnea (fig. 13.10).

Las células de la cresta neural situadas alrededor del labio de la copa óptica emplean este estroma primario para migrar entre éste y la cápsula del cristalino. La morfología de estas células durante la etapa de migración es mesenquimatosa, pero una vez finalizada dicha etapa, las células se transforman en un epitelio cuboideo denominado **endotelio corneal**. En esta fase del desarrollo la córnea se compone de 1) un epitelio externo, 2) un estroma primario todavía acelular y 3) un endotelio interno.

La migración de las células de la cresta neural entre el cristalino y el ectodermo suprayacente está sujeta a un estricto control del desarrollo. Un estímulo positivo para la migración es la producción por parte del cristalino del **factor de crecimiento transformante β (TGF- β)**. Esta influencia está modulada por la presencia en el cristalino de **semaforina 3A**. Las células perioculares de la cresta neural expresan **neurolipina 1**, que cuando se combina con semaforina inhibe la migración. En un momento crítico del desarrollo, una subpoblación de estas células de la cresta neural dejan de expresar neurolipina. Estas células son capaces de migrar entre el cristalino y el epitelio corneal. Un mecanismo similar permite la penetración de las fibras nerviosas sensitivas en la córnea.

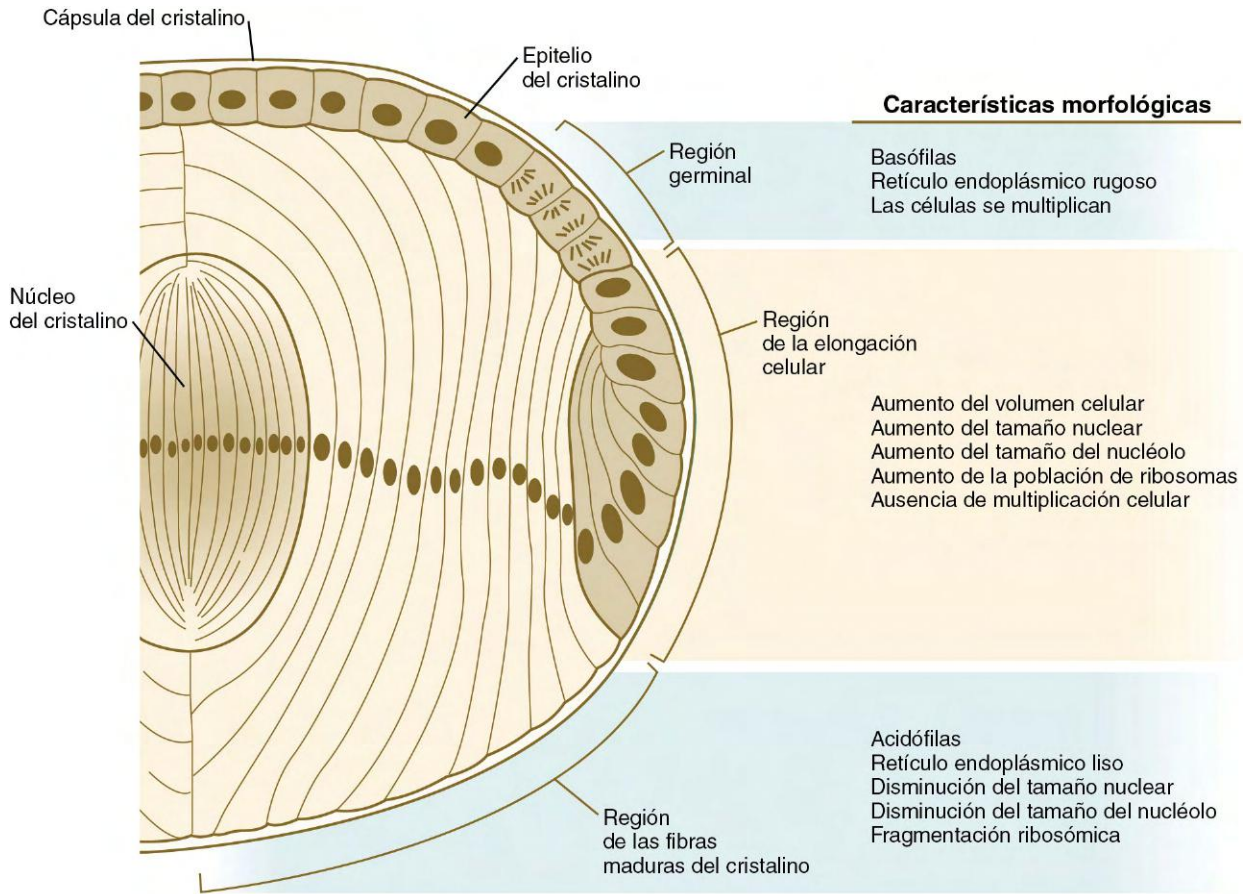


Fig. 13.8 Organización del cristalino de los vertebrados. A medida que éste crece, las células epiteliales de la región germinal dejan de dividirse, se elongan y se diferencian en células denominadas fibras del cristalino, que producen proteínas cristalinas. (De Papaconstantinou J: *Science* 156:338-346, 1967.)

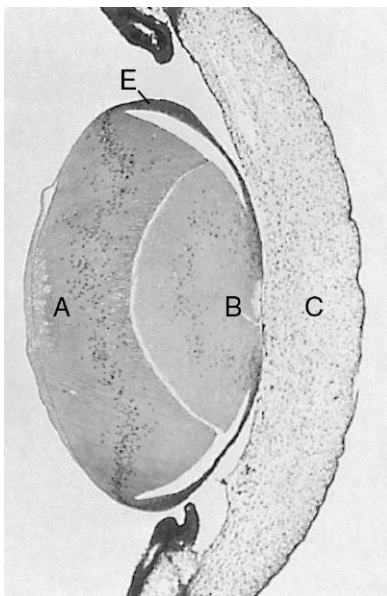


Fig. 13.9 Corte a través del cristalino de un embrión de pollo de 11 días. A los 5 días la situación del cristalino fue invertida quirúrgicamente, de modo que las células del epitelio anterior (E) se orientaron hacia el cuerpo vítreo y la retina. Las primitivas células epiteliales cuboideas se alargaron dando lugar a nuevas fibras del cristalino (A). Debido a la inversión de la polaridad en la zona ecuatorial del cristalino, se añadieron nuevas células epiteliales a la población original de fibras del cristalino (B) sobre la superficie corneal del cristalino invertido. C, córnea. (De Coulombre JL, Coulombre AJ: *Science* 142:1489-1490, 1963.)

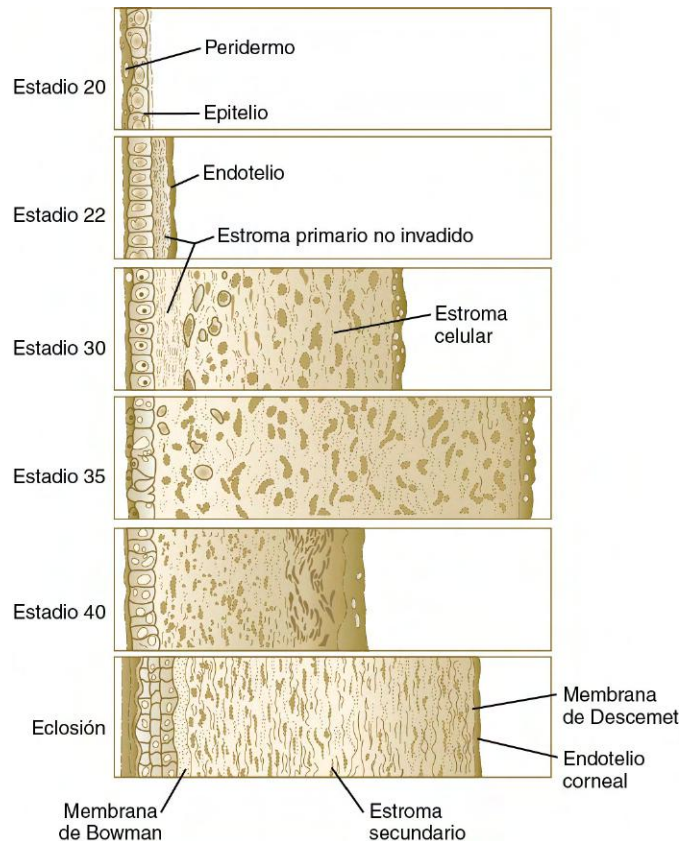


Fig. 13.10 Estadios (Hamburger-Hamilton) de la formación de la córnea en el embrión de pollo. (Basada en estudios de Hay ED, Revel JP: *Fine structure of the developing avian cornea*, Monogr Dev Biol 1:1-144, 1969.)

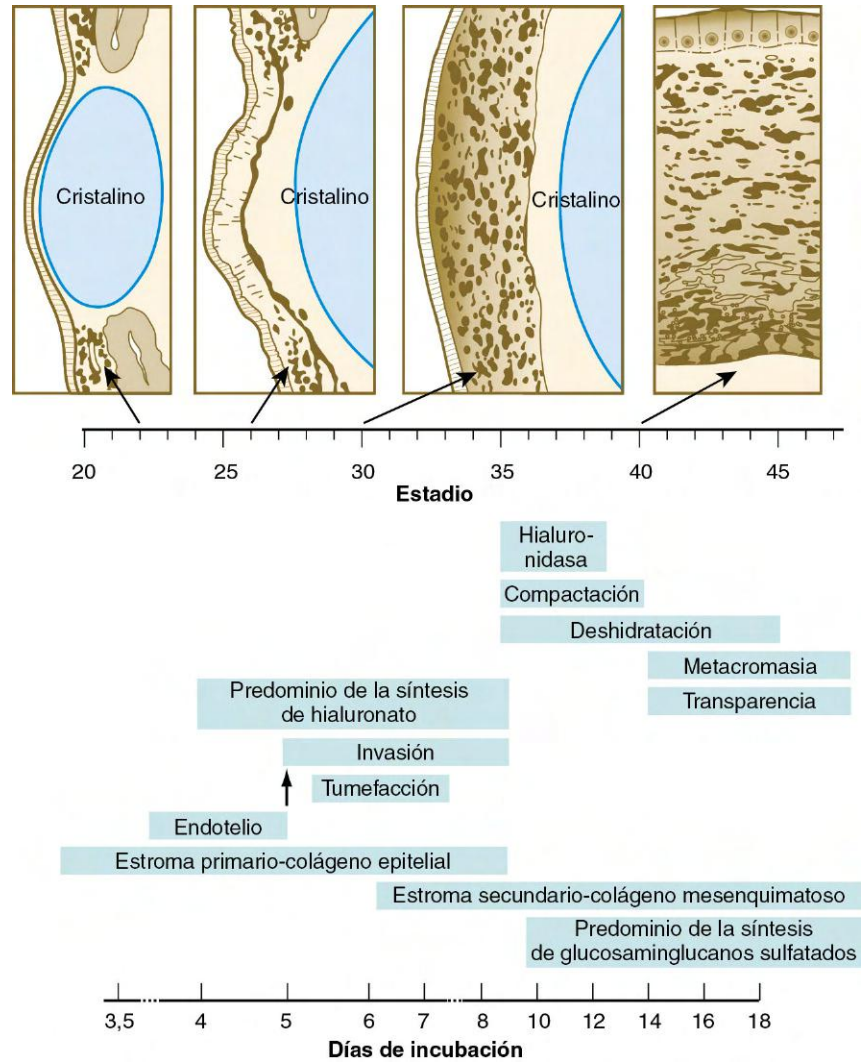


Fig. 13.11 Principales acontecimientos en la morfogénesis de la córnea del embrión de pollo. (Basada en Toole BP, Trelstad RL: Hialuronate production and removal during corneal development in the chick, *Dev Biol* 26:28-35, 1971; y en estudios de Hay ED, Revel JP: Fine structure of the developing avian cornea, *Monogr Dev Biol* 1:1-144, 1969.)

Después de que el endotelio corneal haya formado una capa continua, sus células sintetizan grandes cantidades de **ácido hialurónico**, que es secretado en el estroma primario. Este último se agranda mucho debido a la gran captación de agua por parte del ácido hialurónico. Dicho aumento de tamaño proporciona el sustrato adecuado para que se produzca una segunda migración celular hacia la córnea en desarrollo (fig. 13.11). Estas células, que también derivan de la cresta neural y son fibroblásticas, migran y proliferan en los espacios ricos en ácido hialurónico existentes entre las capas de colágeno del estroma corneal primario. La fase migratoria de las células del estroma corneal primario cesa cuando las células comienzan a producir **hialuronidasa** en cantidades elevadas, que degrada gran parte del ácido hialurónico del estroma primario. En otras partes del embrión (p. ej., en las yemas de los miembros) también existe una estrecha correlación entre los niveles altos de ácido hialurónico y la migración celular, y se produce el cese de la migración cuando ésta se elimina. Con la eliminación del ácido hialurónico el grosor de la córnea también disminuye. Se considera que el estroma corneal primario se ha transformado en el **estroma secundario** tras ser colonizado por los fibroblastos migratorios.

Los fibroblastos del estroma secundario contribuyen a su organización secretando gruesas fibras de colágeno en la matriz estromal. Sin embargo, tanto las células epiteliales como

las endoteliales de la córnea continúan secretando abundantes capas de matriz acelular. Estas secreciones originan el resto de las capas que conforman la córnea madura. Las capas de la córnea, desde fuera hacia dentro son 1) epitelio externo, 2) **membrana de Bowman**, 3) estroma secundario, 4) **membrana de Descemet** y 5) endotelio corneal (v. fig. 13.10).

Las últimas etapas del desarrollo de la córnea incluyen la formación de una vía transparente, libre de aberraciones ópticas, a través de la cual penetra la luz en el interior del globo ocular. Una transformación principal es el gran incremento de la transparencia, con un aumento de la transmisión de la luz del 40% al 100%. Este incremento se consigue eliminando gran parte del contenido de agua del estroma secundario. La reducción inicial de agua se logra mediante la degradación de gran parte del ácido hialurónico fijador de agua. La segunda fase de la deshidratación corneal está mediada por la **tiroxina**, que es liberada al torrente sanguíneo por la glándula tiroidea en desarrollo. La tiroxina contribuye a que el endotelio corneal bombee iones de sodio desde el estroma secundario hacia la cámara anterior del ojo. Las moléculas de sodio son seguidas por las de agua, lo que produce de una manera efectiva una deshidratación completa del estroma corneal. El papel de la glándula tiroidea en este proceso se mostró de dos formas. Mediante el trasplante de glándulas tiroideas relativamente desarrolladas en membranas extraembrionarias de embriones jóvenes de pollo, permite que

la hormona tiroidea llegue a la circulación embrionaria a través de los vasos sanguíneos que irrigan a la membrana (**membrana corioalantoidea**), produciéndose una deshidratación corneal prematura. A la inversa, la administración de inhibidores tiroideos retrasa el aclaramiento de la córnea.

La otra transformación corneal tardía consiste en un cambio pronunciado de su radio de curvatura en relación a la de todo el globo ocular. Este cambio morfogénico, que depende de diversos factores mecánicos como la presión del líquido intraocular, permite que la córnea, junto con el cristalino, enfoque los rayos luminosos en la retina. La formación de irregularidades en la curvatura corneal durante las etapas finales de la morfogénesis produce **astigmatismo**, que causa distorsiones en las imágenes visuales.

Retina y otros derivados de la copa óptica

Mientras se desarrollan el cristalino y la córnea, en la copa óptica también acontecen cambios profundos (v. fig. 13.3). La capa interna de la copa óptica se engruesa y las células epiteliales inician un largo proceso de diferenciación en neuronas y en células fotorreceptoras de la **retina neural**. La capa externa de la copa óptica permanece relativamente delgada y en último término se transforma en el **epitelio pigmentario de la retina** (v. fig. 13.7). Las células del epitelio pigmentario de la retina no se diferencian en neuronas durante la embriogénesis normal, pero en la vida posnatal algunas de estas células mantienen propiedades de células madre y pueden diferenciarse en múltiples tipos de células. Al mismo tiempo, los labios externos de la copa óptica sufren una transformación en iris y cuerpo ciliar, estructuras encargadas del control de la cantidad de luz que entra en el globo ocular (iris) y de la curvatura del cristalino (cuerpo ciliar).

La formación de la copa óptica y la distinción entre la retina neural y el epitelio pigmentario de la retina depende de procesos moleculares que ocurren en los estadios tempranos de la formación del globo ocular. Una interacción de tipo cooperativo entre Pax-2 y Pax-6, estimulada por FGF procedentes del ectodermo superficial suprayacente, subdivide la vesícula óptica en una región distal (próxima al ectodermo superficial) y otra proximal (próxima al tallo óptico). Bajo la influencia de Pax-6, la porción distal de la vesícula óptica se invagina para formar la pared interna de la copa óptica y continúa expresando el factor de transcripción **Vsx-2**, que caracterizará a la futura retina neural. El factor de transcripción **Mitf** (factor de transcripción asociado a microftalmia), del tipo hélice-lazo-hélice, es expresado inicialmente por toda la vesícula óptica, pero los efectos inductivos de BMP desde la cresta neural del mesénquima circundante y la acción de Pax-2 y Pax-6 restringe esta expresión a la porción proximal de la vesícula óptica, el futuro epitelio pigmentario.

La retina neural es una estructura estratificada cuyo desarrollo embrionario sólo puede apreciarse después de conocer su estructura en el adulto (fig. 13.12). El estudio microscópico de cortes transversales de la retina neural revela una estructura en bandas alternas, claras y oscuras, que corresponden a capas ricas en prolongaciones celulares o en núcleos, respectivamente. La vía sensitiva directa de la retina neural es una cadena de tres neuronas que atraviesan el espesor de la retina. El primer elemento de la cadena es la célula fotorreceptora, que puede ser un **cono** o un **bastón**. Un rayo de luz que penetre en el globo ocular debe atravesar todo el espesor de la retina neural hasta incidir en el segmento externo de un cono o de un bastón (fotorreceptor) de la capa de la retina más externa. El núcleo del cono o del bastón estimulado se localiza en la **capa nuclear externa**. Las células fotorreceptoras emiten una prolongación hacia la **capa plexiforme externa**, donde hacen sinapsis con una prolongación

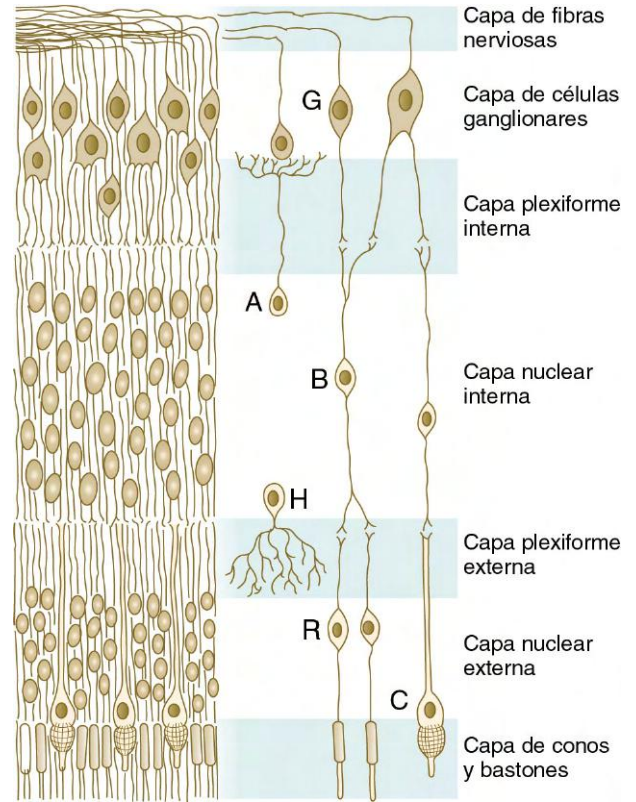


Fig. 13.12 Organización tisular y celular de la retina neural del feto humano. A, célula amacrina; B, bastón; B, célula bipolar; C, cono; G, célula ganglionar; H, célula horizontal.

de una célula bipolar presente en la **capa nuclear interna**. La otra prolongación de la neurona bipolar se dirige hacia la **capa plexiforme interna** y forma una sinapsis con la tercera neurona de la cadena, la **célula ganglionar**. Los cuerpos de las células ganglionares, localizados en la **capa de células ganglionares**, emiten largas prolongaciones que discurren a través de la **capa de fibras nerviosas**, que es la más interna, para abandonar el globo ocular formando el nervio óptico, a través del cual llegan al cerebro.

Si todas las señales luminosas se procesasen únicamente por medio de esta vía compuesta de sólo tres eslabones de neuronas de la retina, la agudeza visual sería mucho menor que la real. Antes de que un patrón visual se almacene en la corteza visual cerebral se producen numerosos fenómenos de integración, el primero de los cuales tiene lugar en la retina neural. En las uniones sinápticas, tanto en la capa plexiforme interna como en la externa de la retina, existen otros tipos celulares, como las **células horizontales** y las **amacrinas** (v. fig. 13.12), implicadas en la redistribución horizontal de una señal visual sencilla. Esta redistribución facilita la integración de los componentes de un patrón visual. Otro tipo importante de célula de la retina es la **célula glial de Müller**, que emite sus prolongaciones a casi todas las capas de la retina y parece desempeñar un papel similar al de los astrocitos en el sistema nervioso central.

Retina neural

A partir del epitelio cilíndrico primitivo de la capa sensitiva interna de la copa óptica (v. fig. 13.7), el primordio de la retina neural se transforma en un epitelio cilíndrico pseudoestratificado de mayor grosor, mitóticamente activo y organizado en una disposición similar a la del tubo neural primitivo. La polaridad

retiniana se establece durante las etapas iniciales del desarrollo, siguiendo la misma secuencia axial que se observa en las extremidades (v. cap. 10). Primero se fija el eje nasotemporal (anteroposterior); a continuación el eje dorsoventral y, por último, la polaridad radial.

Para procesar las diferentes señales visuales, la retina debe desarrollarse de acuerdo con un patrón bien definido, y éste a su vez tiene que transportarse hasta el cerebro para producir las distintas imágenes visuales. A pesar de su morfología cupuliforme, la formación de los patrones en la retina se describe a menudo como bidimensional, con los gradientes dorsoventral y nasotemporal actuando como base para la formación y diferenciación de dichos patrones.

El patrón dorsoventral se inicia mediante la presencia dorsal de **BMP-4** y ventral de **shh** (fig. 13.13A). Esta presencia ventral de **shh** estimula la producción de **Otx-2** en la capa externa de la vesícula óptica y su diferenciación en el epitelio pigmentario de la retina. Dentro de la capa interna de la vesícula óptica, **shh** y una proteína, la **ventroptina**, ambos antagonistas de **BMP-4**, estimulan la expresión de los factores de transcripción **Vax-2** y **Pax-2** en la región ventral de la retina. En la región dorsal de la futura retina, **BMP-4** inicia la señal para que se exprese **Tbx-5**, el factor de transcripción envuelto en la formación del antebrazo (v. pág. 193). Aunque en los dos ejes de la retina existen numerosas moléculas que presentan una distribución desigual, los gradientes opuestos de efrinas y de sus receptores están muy implicados en la caracterización de los ejes retinianos (v. fig. 13.13A).

La diferenciación de los distintos tipos celulares de la retina comienza cuando aumenta la población celular en la misma. Existen dos gradientes principales de diferenciación retiniana. El primero discurre verticalmente desde las capas retinianas

internas hacia las externas. El segundo avanza de modo horizontal desde el centro hacia la periferia de la retina (fig. 13.13B).

Las evidencias obtenidas en retinas de peces sugieren que el gradiente horizontal de la neurogénesis puede ser dirigido por una fuente inicial de **shh**, de manera similar al proceso mejor conocido que se produce en *Drosophila*. La diferenciación del gradiente horizontal se inicia con la aparición de las células ganglionares y la formación inicial de la capa de este tipo de células (fig. 13.14). A medida que las células ganglionares se diferencian, la actividad del gen **Notch** impide la diferenciación de las células circundantes. Una de las principales funciones de este gen es el mantenimiento de poblaciones celulares en un estado indiferenciado hasta que aparezcan las señales locales oportunas para que tenga lugar la diferenciación celular. Las capas nucleares interna y externa adquieren su morfología tras la diferenciación de las células horizontales y amacrinas. A medida que las células de las capas nucleares envían sus prolongaciones aumenta la definición de las capas plexiformes interna y externa. Las últimas células en diferenciarse son las neuronas bipolares y los conos, lo que completa el primer gradiente.

El gradiente horizontal de diferenciación de la retina neural depende de la extensión exterior del primer gradiente vertical desde el centro hacia la periferia de la retina. La retina no puede crecer hacia dentro, por lo que durante la fase de crecimiento en el ojo humano (o durante toda la vida en el caso de los animales de crecimiento continuo, como los peces) las células precursoras inmaduras de la retina, situadas a lo largo de los bordes de la misma, experimentan mitosis a modo de un anillo concéntrico de expansión creciente sobre la periferia de la retina. La diferenciación celular que tiene lugar en el interior del anillo de mitosis es más o menos similar a la del gradiente vertical.

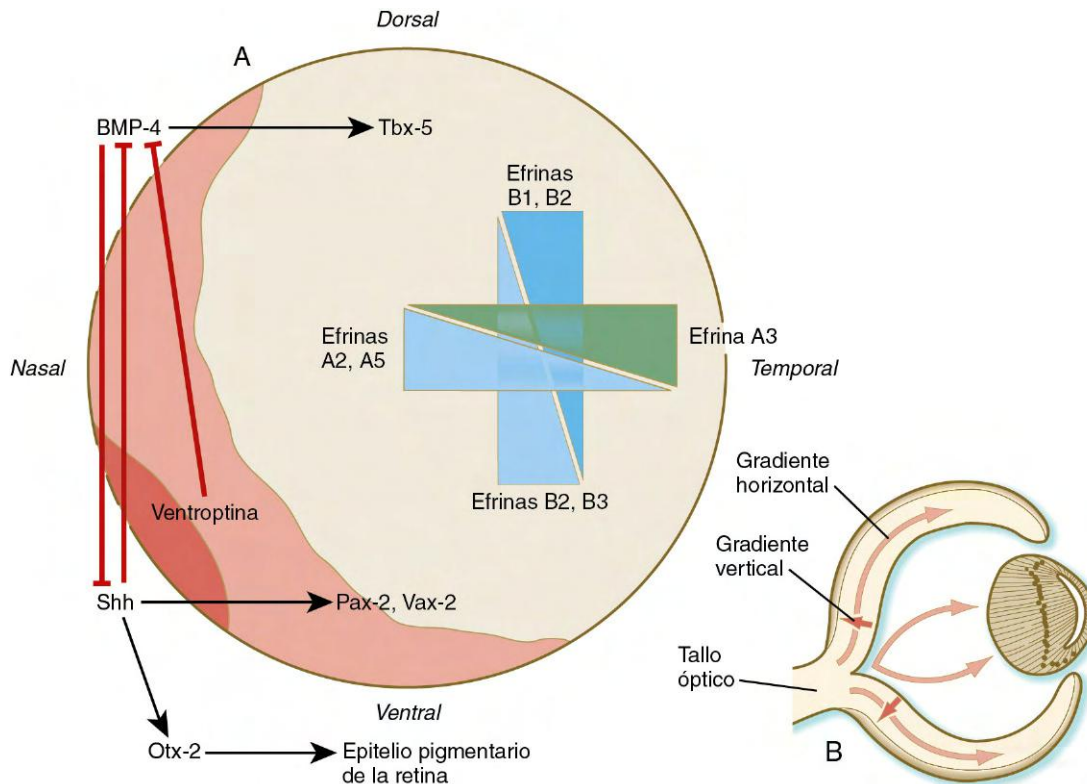


Fig. 13.13 **A**, Bases moleculares para la especificación del patrón de la retina neural. Las moléculas iniciadoras son Sonic hedgehog (**shh**) en la retina ventral y proteína morfogénica ósea 4 (**BMP-4**) en la dorsal. Las interacciones moleculares indicadas por las flechas están acompañadas de gradientes dorsoventrales y nasotemporales de efrinas y sus receptores. **B**, Gradientes horizontales y verticales en la diferenciación de las capas de la retina neural.

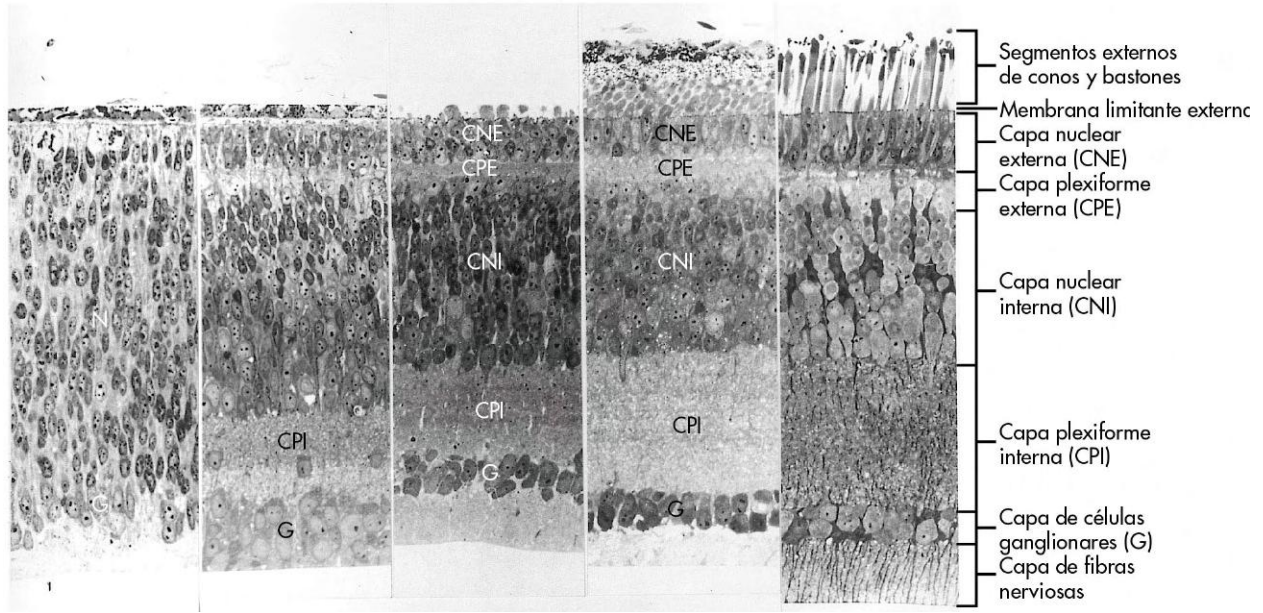


Fig. 13.14 Secuencia del desarrollo de las capas de la retina en el embrión de pollo. A la izquierda del todo se observa la formación de la capa de células ganglionares primitivas a partir de la ancha capa neuroblástica (N). Con el transcurso del tiempo, el resto de las capas de la retina toman forma hasta su desarrollo completo (derecha). (De Sheffield JB, Fischman DA: *Z Zellforsch Mikrosk Anat* 104:405-418, 1970.)

Los experimentos de linajes celulares que emplean trazadores retrovirales u otros marcadores (p. ej., la peroxidasa del rábano picante), introducidos en los precursores neuronales de la retina inicial, han revelado dos rasgos celulares importantes de diferenciación retiniana. El primero es que la progenie de una sola célula marcada se distribuye según un patrón radial notablemente recto, que sigue el eje vertical de diferenciación retiniana. Las columnas celulares de la retina no presentan mucha mezcla en sus márgenes laterales (fig. 13.15). El segundo rasgo de la diferenciación celular retiniana consiste en que una sola célula precursora marcada puede dar lugar a más de un tipo de célula retiniana diferenciada.

El crecimiento de los axones de las células ganglionares a lo largo de la capa más interna de la retina, dirigiéndose hacia el interior del pedículo óptico, constituye un paso más tardío de la diferenciación retiniana. Las células del punto de salida expresan **netrina 1**, que actúa como un atractor para las prolongaciones nerviosas en crecimiento. Una vez que los axones llegan al tallo óptico crecen en su interior, siguiendo señales emitidas por células que expresan Pax-2. Cuando los axones alcanzan el quiasma óptico sufren una separación, de modo que los axones originados en la mitad temporal de la retina mantienen su disposición, mientras que los de la mitad nasal experimentan una decusación al lado contralateral en el quiasma óptico. Para la elección de estas distintas vías son necesarias señales locales precisas, como la netrina 1, que actúa como un factor de crecimiento de los conos de crecimiento axónico, y shh, que funciona como señal inhibitoria del crecimiento axonal. Durante esta fase de crecimiento axonal, el mapa retiniano se mantiene constante en la organización del nervio óptico, y por último llega a los centros visuales del cerebro.

Iris y cuerpo ciliar

Mediada por una influencia, todavía mal definida, del cristalino, la diferenciación del **iris** y del **cuerpo ciliar** tiene lugar en el labio de la copa óptica, donde confluyen las retinas neural y pigmentaria. Estas estructuras no poseen una función sensitiva,

sino que modulan la cantidad y las características de la luz que acaba incidiendo sobre la retina. Además, el cuerpo ciliar es la fuente del humor acuoso que baña la cámara anterior del globo ocular. El iris rodea parcialmente la superficie externa del cristalino, y por medio de su contracción o relajación controla la cantidad de luz que pasa por el cristalino. El iris se compone de una capa epitelial interna no pigmentada y de otra externa pigmentada que se continúan con las capas neural y pigmentaria de la retina, respectivamente (fig. 13.16). El **estroma del iris**, que es superficial a la capa pigmentaria externa del mismo, se origina en la cresta neural y emigra de manera secundaria hacia el iris. En este estroma se encuentran los primordios de los músculos **esfínter** y **dilatador de la pupila**. Una característica poco común de estos músculos es su origen neuroectodérmico, ya que parecen formarse a partir de la capa epitelial anterior del iris, a través de la transdiferenciación de células pigmentarias en células musculares lisas.

El color del ojo depende del nivel y de la distribución de la pigmentación del iris. El color azulado del iris de la mayoría de los recién nacidos se debe a la pigmentación intrínseca de la capa pigmentada externa del iris. Las células pigmentadas también se localizan en el estroma del iris, frente al epitelio pigmentario. El color del ojo es más marrón cuanto mayor sea la densidad de dichas células pigmentadas. El color definitivo del ojo se desarrolla de forma gradual durante los primeros 6-10 meses de vida.

El cuerpo ciliar, localizado entre el iris y la retina neural, es una estructura que contiene un músculo y está conectada con el cristalino por medio de fibras radiales denominadas **ligamento suspensorio del cristalino**. Las contracciones de la musculatura del cuerpo ciliar modulan la forma del cristalino a través del ligamento suspensorio, contribuyendo al enfoque de los rayos de luz en la retina. Los factores que conducen a la formación del cuerpo ciliar son desconocidos, pero parece ser inducida por el cristalino (a través de la actuación de FGF) y por el mesénquima de la cresta neural circundante (a través de la actuación de BMP).

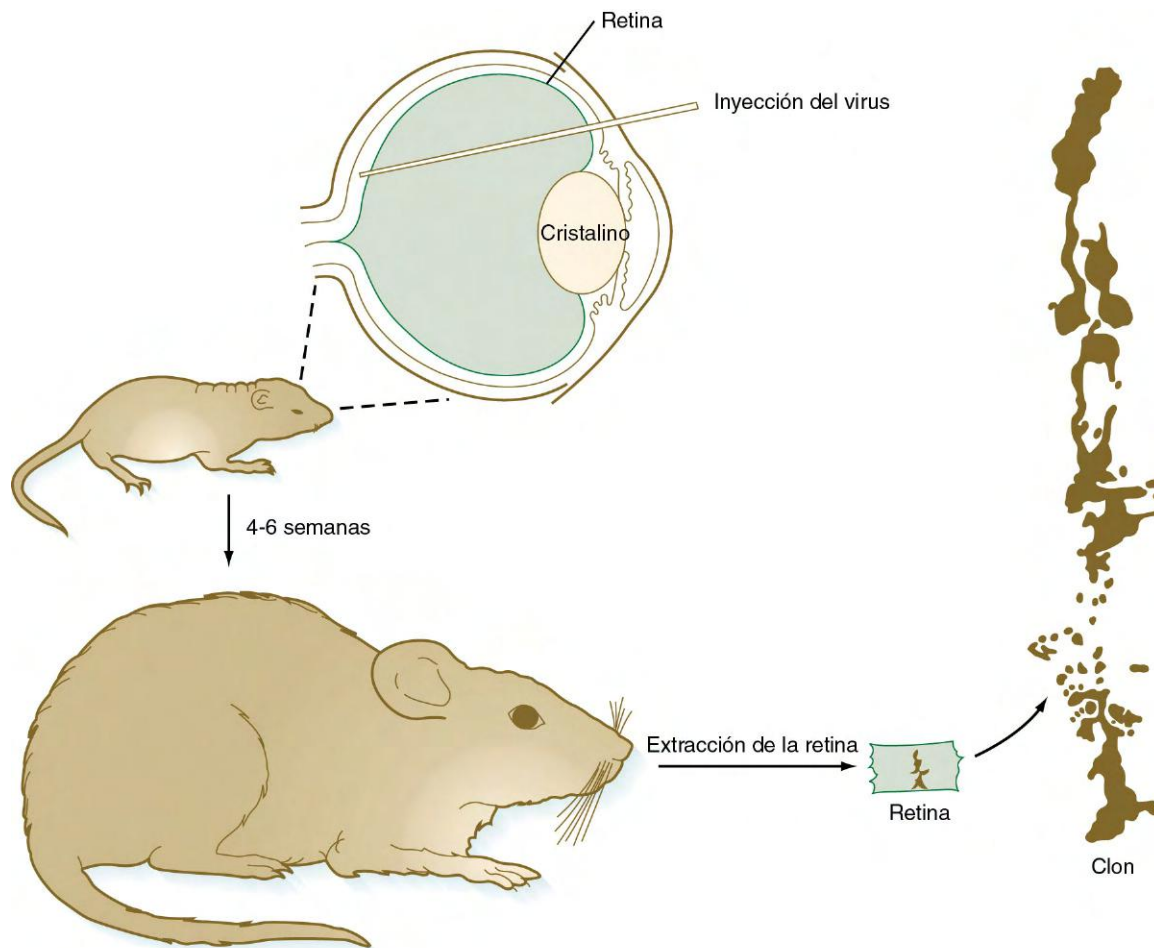


Fig. 13.15 Experimento que ilustra los orígenes y los linajes de las células de la retina en la ratona. *Arriba*, inyección de un vector retroviral que transporta el gen de la β -galactosidasa en el espacio existente entre la capa neural y la pigmentaria de la retina. Entre cuatro y seis semanas después se extirparon las retinas, se fijaron y se realizaron pruebas histoquímicas para estudiar la reactividad de la β -galactosidasa. El dibujo de la *derecha* muestra un clon vertical de células derivadas de un precursor celular infectado con el virus. Este clon celular se compone de varios tipos celulares (bastones, una célula bipolar y una célula glial de Müller). (Adaptada de Turner DL, Cepko CL: *Nature* 328:131-136, 1987.)

El cuerpo ciliar segrega humor acuoso en la cámara posterior del globo ocular. El fluido pasa por delante del cristalino y a través del orificio pupilar alcanza la cámara anterior, donde mantiene la presión sobre la córnea. Este líquido es reabsorbido a través de la malla trabecular y del **canal de Schlemm** en el ángulo esclerocorneal (v. *fig. 13.16*). Esta área de flujo procede de la organización de las células de la cresta neural en una malla trabecular de láminas cubiertas por células planas similares a un endotelio, que se sitúa contigua a senos venosos alargados, denominados canal de Schlemm. En el ser humano, el desarrollo de esta malla no se completa hasta el nacimiento.

Cuerpo vítreo y sistema de la arteria hialoidea

Durante las etapas iniciales del desarrollo de la retina, la cavidad de la copa óptica se ve invadida por un tejido mesenquimatoso laxo, que forma una malla fibrilar y una sustancia gelatinosa, que llena el espacio que queda entre la retina neural y el cristalino. Este material es el **cuerpo vítreo**.

Durante gran parte del desarrollo embrionario el cuerpo vítreo es irrigado por la arteria hialoidea y sus ramas (*fig. 13.17*). La arteria hialoidea penetra en el interior del globo ocular a través de la fisura coroidea del tallo óptico (v. *fig. 13.6*), pasa por la retina y el cuerpo vítreo y termina ramificándose en la

pared posterior del cristalino. A medida que avanza el desarrollo de la irrigación de la retina, las porciones de la arteria hialoidea (y sus ramas que irrigan al cristalino) involucionan por la apoptosis de sus células endoteliales, y queda como vestigio el **conducto hialoideo**. La parte más proximal del sistema de la arteria hialoidea persiste, y forma la **arteria central de la retina** y sus ramas.

Capas coroidea y esclerótica

Fuera de la copa óptica se encuentra una capa de células mesenquimatosas, la mayoría de las cuales se originan en la cresta neural. Estas células reaccionan a una influencia inductiva procedente del epitelio pigmentario de la retina, diferenciándose en estructuras que proporcionan el soporte vascular y mecánico al globo ocular. Las células más internas de esta capa se transforman en una túnica muy vascularizada denominada **capa coroidea** o **coroides** (v. *fig. 13.7C*) y las células más externas forman una cubierta blanca de colágeno denso, conocida como **esclerótica** o **esclera**. La esclerótica opaca, que funciona como una resistente cubierta externa del globo ocular, se continúa con la córnea. Los músculos extraoculares, que derivan del mesodermo craneal y son responsables de los movimientos del globo ocular, se insertan en la esclerótica.

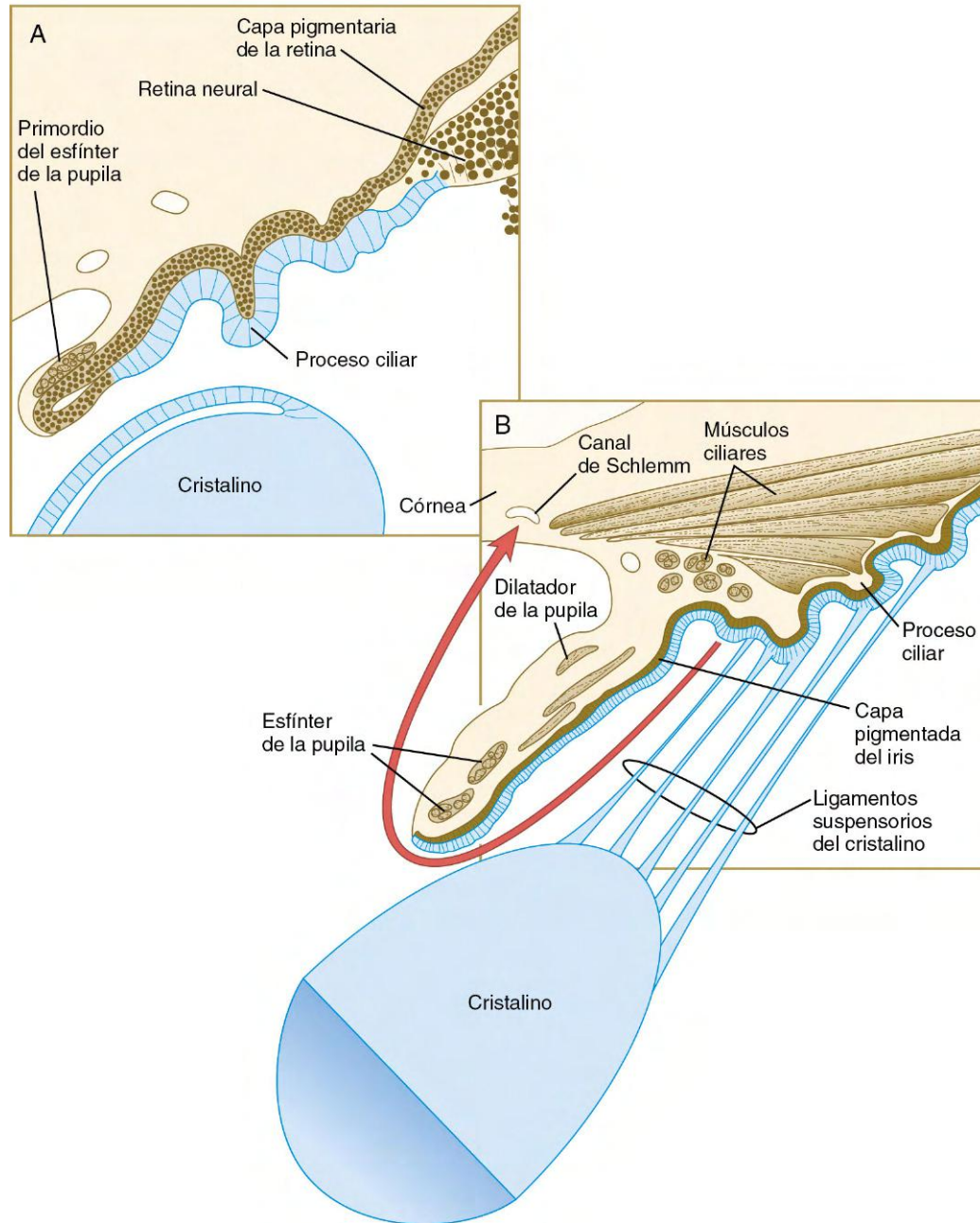


Fig. 13.16 Desarrollo precoz (A) y tardío (B) del iris y del cuerpo ciliar. La flecha roja en B muestra el patrón de circulación del humor acuoso, desde su origen en el iris hasta su eliminación a través del canal de Schlemm.

Párpados y glándulas lagrimales

Los párpados comienzan a verse durante la séptima semana, como pliegues cutáneos que crecen sobre la córnea (fig. 13.18A; v. fig. 13.7). Una vez iniciada su formación, su crecimiento sobre la superficie ocular es muy rápido, hasta que llegan a contactar y se fusionan entre sí al final de la novena semana (fig. 13.18B; v. fig. 18.4). Son muchos los factores de crecimiento que están relacionados con la migración de las células epidérmicas a través de la córnea. Las mutaciones de este proceso tienen como resultado la ausencia de fusión de los párpados en el embrión y el deterioro de la cicatrización epidérmica en la vida posnatal. Esta fusión es transitoria y sólo implica a las capas epiteliales de los párpados y origina la presencia de una lámina epitelial común entre ellas. Antes de la reapertura palpebral, comienza la

diferenciación de las pestañas y de las pequeñas glándulas que se encuentran en el borde palpebral a partir de dicha lámina epitelial común. Aunque al sexto mes pueden observarse signos de laxitud de la unión epitelial de los párpados, la reapertura palpebral, mediada por BMP, no suele ocurrir hasta bien entrado el séptimo mes de gestación.

El espacio existente entre el globo ocular y los párpados se conoce como **saco conjuntival**. En la fase de fusión palpebral comienzan a crecer numerosas yemas epiteliales de la superficie lateral del ectodermo. Estas yemas forman las glándulas lagrimales, que producen una secreción acuosa que baña la superficie externa de la córnea. Esta secreción alcanza la cavidad nasal por medio del **conducto nasolagrimal** (v. cap. 14). Las glándulas lagrimales no están del todo desarrolladas al naci-

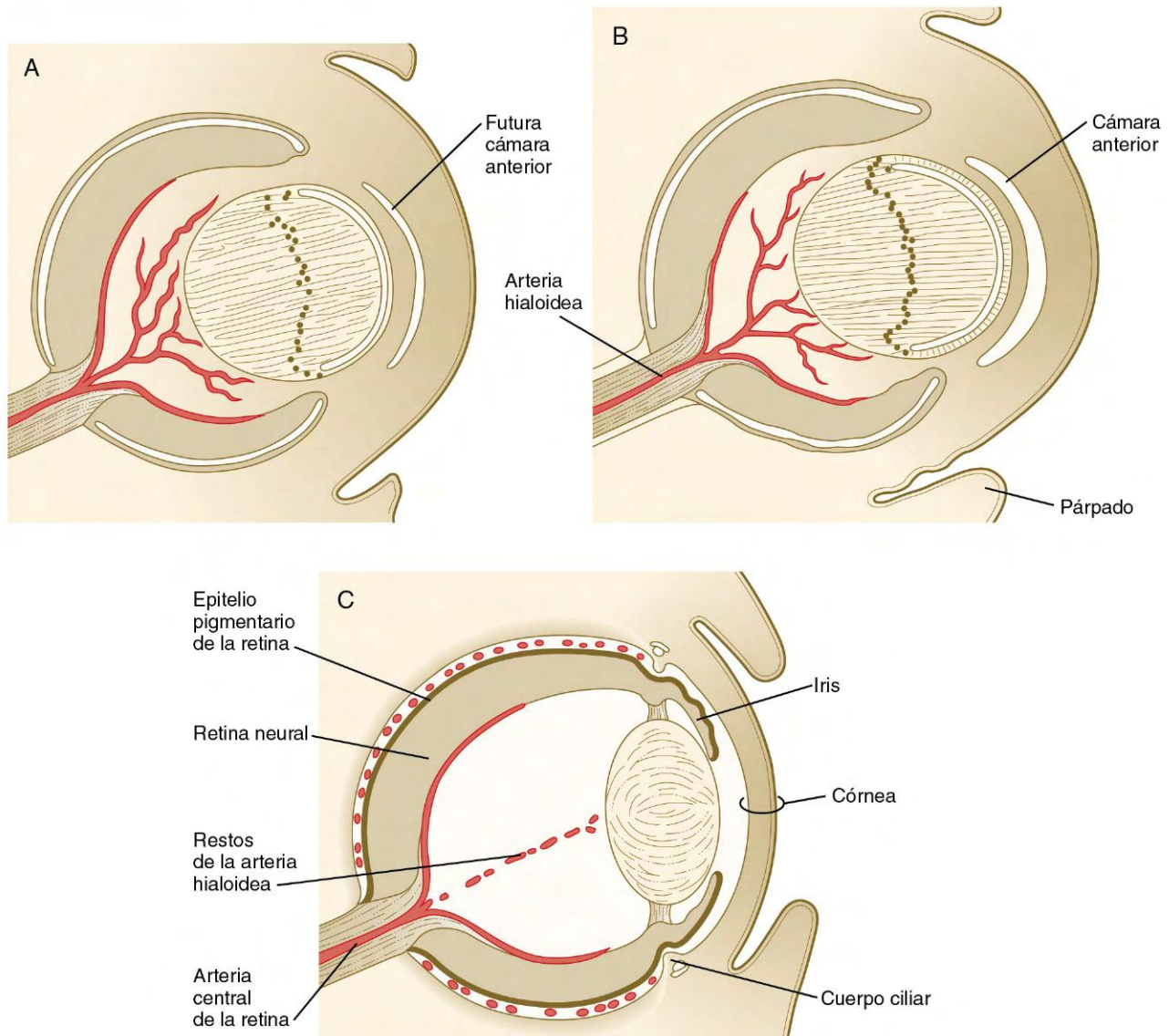
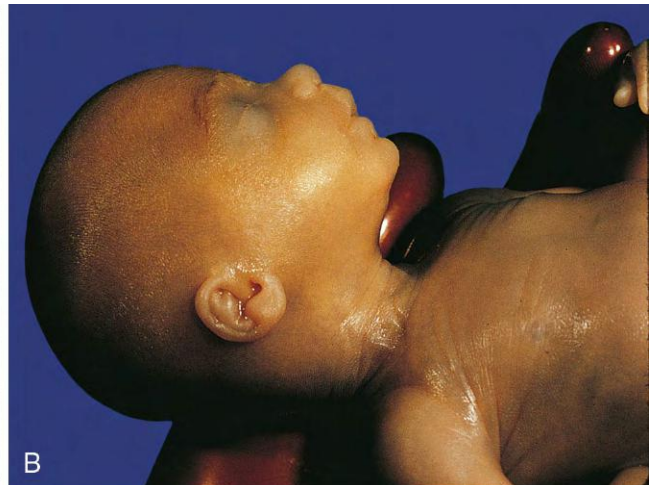
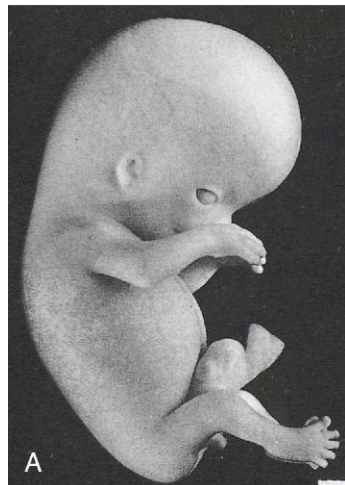


Fig. 13.17 A-C, Etapas en el desarrollo y la regresión de la arteria hialoidea en el ojo embrionario.

Fig. 13.18 A, Cabeza de un embrión humano de aproximadamente 47 días de vida. Los párpados superiores e inferiores han comenzado a formarse. El pabellón auricular todavía presenta una implantación baja y no se ha desarrollado por completo. **B,** Embrión humano de 5 meses y medio de vida (longitud vértex-cóxis [coronilla-rabadilla] 200 mm). Los párpados superiores e inferiores están fusionados y el pabellón auricular está mejor formado. Obsérvese el retroceso del mentón. (A, De Streeker G: *Carnegie contributions to embryology*, N.º 230, 165-196, 1951; B, EH 1196 de la Patten Embryological Collection de la Universidad de Michigan; cortesía de A. Burdi, Ann Arbor, Mich.)



miento, y los neonatos no tienen lágrimas cuando lloran; éstas comienzan a producirse a las 6 semanas.

A pesar de la gran variedad de malformaciones del ojo y del sistema visual, la incidencia es poco frecuente. Las mutaciones de la mayor parte de los genes mencionados en esta sección no producen malformaciones oculares reconocibles. A pesar de ello, la anoftalmia, la microftalmia, las cataratas congénitas y los colobomas son fenotipos comunes. En la **correlación clínica 13.1** se dan ejemplos de algunas de las diferentes malformaciones oculares.

Oído

El oído es una estructura compleja compuesta por tres partes principales: el oído externo, el medio y el interno. El **oído externo** consta del **pabellón** (oreja), el **meato auditivo externo** (conducto auditivo externo) y las capas externas de la **membra-**

na timpánica (tímpano), su función principal es la captación del sonido. El oído medio actúa como un dispositivo de transmisión. Para ello cuenta con una cadena de tres huesecillos, que conectan la superficie interna de la membrana timpánica con la ventana oval del oído interno. La cavidad del oído medio (**caja del tímpano**), la **trompa auditiva** (trompa de Eustaquio), la musculatura del oído medio y la superficie interna de la membrana timpánica son otros componentes del oído medio. El oído interno contiene el órgano sensitivo primario, implicado en la función auditiva y en el equilibrio. Estas funciones dependen de la **cóclea** y del **aparato vestibular**.

Desde el punto de vista embriológico, el oído presenta un doble origen. El oído interno deriva de una placoda ectodérmica localizada en el rombencéfalo. Las estructuras del oído medio y del externo proceden del primer y del segundo arcos faríngeos (o branquiales), así como de la primera hendidura y bolsa faríngeas.

CORRELACIÓN CLÍNICA 13.1 Malformaciones congénitas oculares

Anoftalmia y microftalmia

La **anoftalmia**, la ausencia de un ojo resultado de una mutación en *RAX*, constituye un trastorno muy poco frecuente y se debe por lo general a la falta de formación de la vesícula óptica. Esta estructura es el factor inductivo que inicia gran parte del desarrollo ocular, por lo que en su ausencia no se producen muchas interacciones inductivas locales implicadas en la formación de las estructuras oculares. La **microftalmia**, malformación que puede consistir en la presencia de un ojo algo más pequeño de lo normal o francamente rudimentario, puede asociarse con un gran número de defectos genéticos (p. ej., aniridia) u otras causas, entre ellas las infecciones intrauterinas (**fig. 13.19A**). La microftalmia es uno de los componentes frecuentes del síndrome de la rubéola.

Coloboma del iris

La falta de cierre de la fisura coroidea del iris durante la sexta o séptima semanas da como resultado su persistencia, como un defecto denominado **coloboma del iris** (**fig. 13.19B**). La localización de los colobomas del iris (característicamente en la posición 5 del reloj en el ojo derecho y en la 7 en el izquierdo) marca la situación de la fisura

coroidea embrionaria. Ya que el espacio pupilar está ampliado por la existencia de la fisura del coloboma, a veces las personas afectadas son sensibles a la luz brillante debido a su incapacidad para contraer la pupila correctamente.

Catarata congénita

La catarata es un trastorno caracterizado por la opacidad del cristalino. Las cataratas congénitas, consideradas no tanto una malformación estructural como una displasia, se hicieron notorias como parte de la tríada de defectos que resultan de la exposición del embrión al virus de la rubéola.

Ciclopia

La **ciclopia** o la **sinoftalmia** representan diferentes grados de la falta de división del campo ocular único en dos campos oculares bilaterales. Normalmente la ciclopia es una malformación secundaria a la formación de la línea media del cerebro y de la cara, debido a la deficiente señalización de *shh* en la línea media del cerebro. La ciclopia (v. **fig. 8.18**) se acompaña a menudo de la presencia de probóscides carnosas dorsales al ojo.

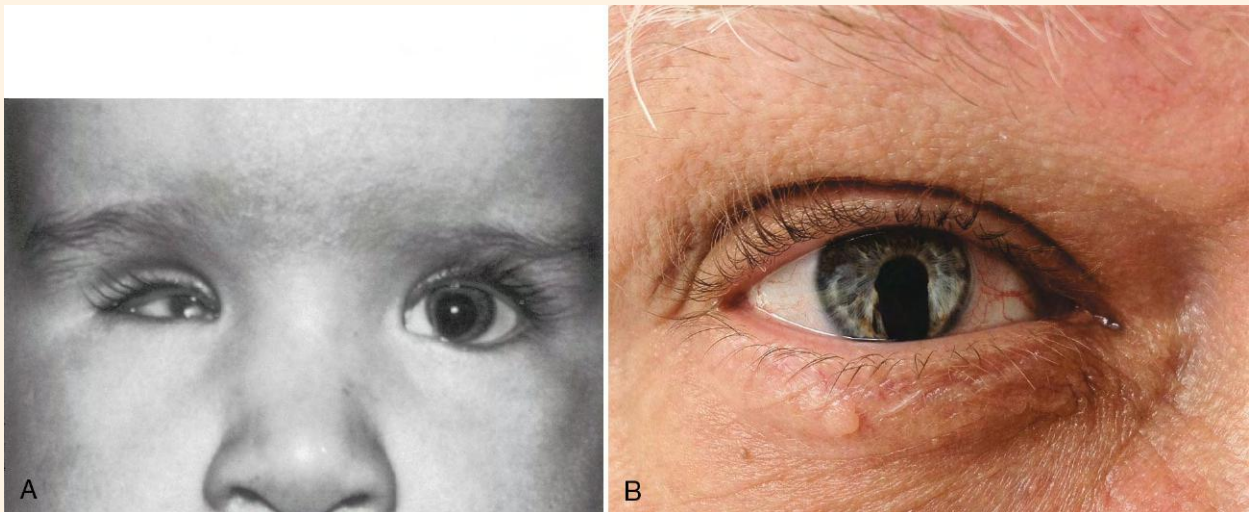


Fig. 13.19 **A**, Microftalmia del ojo derecho. **B**, Coloboma congénito del iris. La fisura se localiza en la región de cierre de la fisura coroidea. (**A**, De Smith B: *Ophthalmic plastic and reconstructive surgery*, vol. 2, St. Louis, 1987, Mosby.)

Desarrollo del oído interno

El desarrollo del oído comienza con una serie de fenómenos inductivos preliminares sobre el ectodermo superficial, primero por parte de la notocorda (cordamesodermo) y después a cargo del mesodermo paraaxial (fig. 13.20). Estas inducciones preparan al ectodermo para una tercera inducción, en la que señales del tipo FGF-3 procedentes del rombencéfalo estimulan el engrosamiento del ectodermo superficial adyacente, que expresa Pax-2. Cuando las señales de Wnt superan un cierto umbral estimulan las células Pax-2 positivas, que forman las placodas ótica y epibranquial (fig. 13.21). Estas mismas células expuestas a concentraciones de Wnt inferiores al citado umbral se convierten en células epi-

dérmicas. A finales de la cuarta semana, posiblemente bajo la influencia del FGF-3 secretado por el rombencéfalo adyacente, la placoda ótica se invagina y acaba separándose del ectodermo superficial para formar la **vesícula ótica** u **otocisto** (v. fig. 13.21C). Incluso en estas etapas tempranas, el desarrollo de la mayoría de los componentes del oído interno están bajo un control genético independiente: Pax-2 y Sox-3 para la porción auditiva (cóclea) y Nkx-5 para la porción vestibular (canales semicirculares).

Cuando se ha formado la vesícula ótica, el siguiente paso en el desarrollo es de tipo molecular y produce la subdivisión de la vesícula ótica en los componentes sensitivo (futuras células ciliadas) y neuronal del oído interno. De forma similar al desarrollo de los

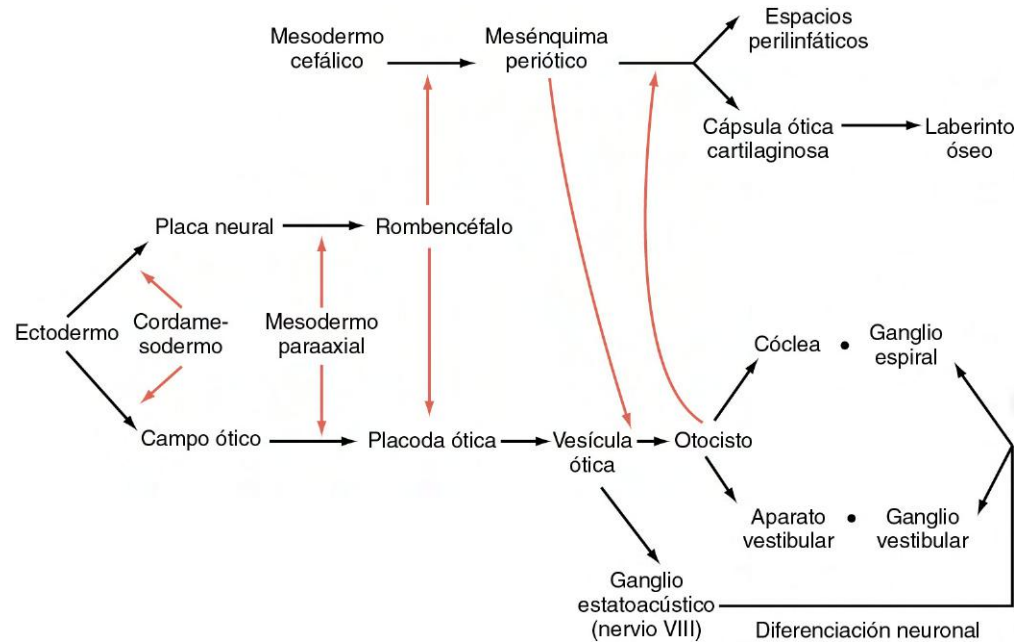


Fig. 13.20 Diagrama de flujo de los principales sucesos inductivos y transformaciones tisulares en el desarrollo del oído. Las flechas de color indican fenómenos inductivos. (Basada en McPhee JR, van de Water TR. En Jahn AF, Santos-Sacchi J, eds.: *Physiology of the ear*, Nueva York, 1988, Raven, págs. 221-242.)

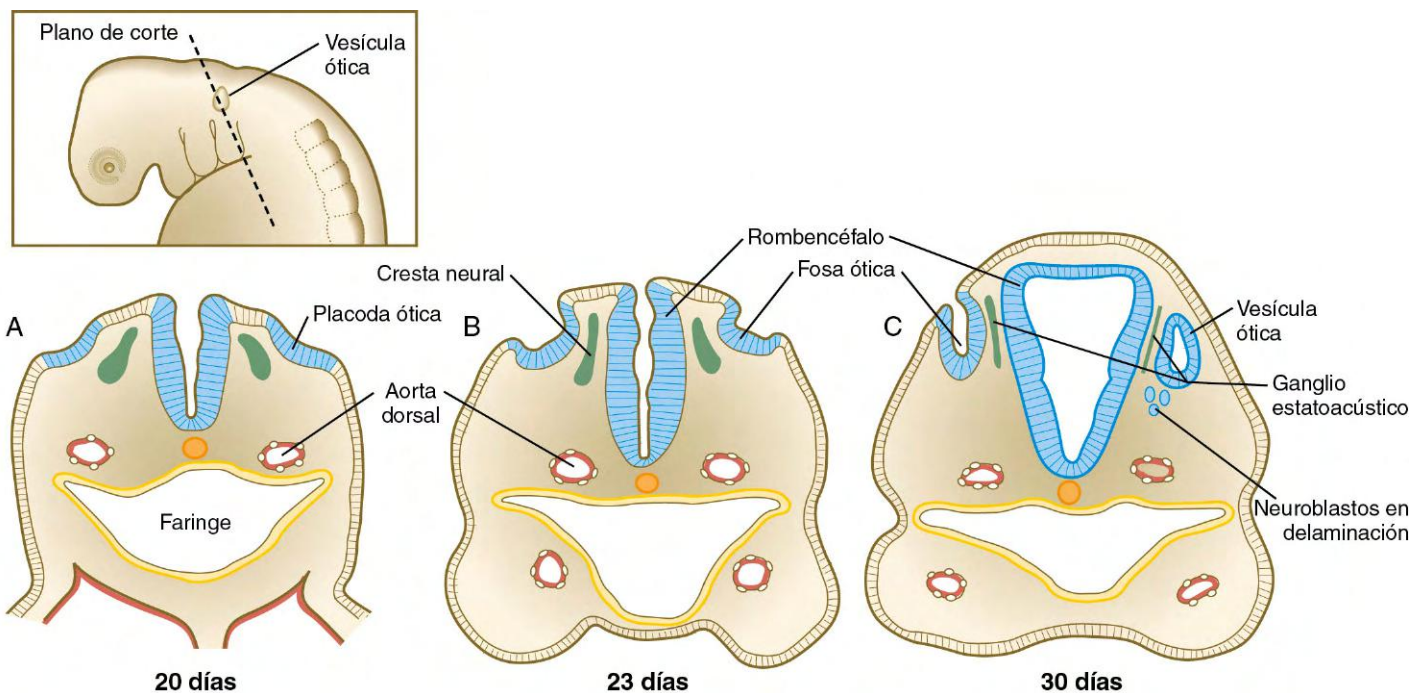


Fig. 13.21 A-C, Formación de las vesículas óticas a partir de las placodas óticas engrosadas.

miembros y del globo ocular, los ejes cartesianos (anteroposterior, dorsoventral y mediolateral) adquieren especificidad en el desarrollo temprano del otocisto. Los aspectos ventrales son especificados por **shh** procedente de lugares ventrales y los aspectos dorsales por **Wnts** procedente de la porción dorsal del tubo neural.

La vesícula ótica pronto comienza a alargarse, formando una región vestibular dorsal y otra región coclear ventral (fig. 13.22A). El gen homeobox *Pax2* está muy implicado en las etapas iniciales del desarrollo de la vesícula ótica. La expresión de Pax-2 en la re-

gión ventral de la vesícula ótica es importante para la continuidad del desarrollo del conducto endolinfático y del aparato coclear, mientras que la expresión dorsal de *Dlx-5* y de *Gbx-2* es importante para el desarrollo del sistema vestibular. En las etapas más iniciales surge el **conducto endolinfático** a modo de proyección digitiforme y corta desde la superficie dorsomedial del otocisto (fig. 13.22B). El FGF-3 secretado por los rombómeros 5 y 6 es necesario para el desarrollo normal del conducto endolinfático. Alrededor de la quinta semana, la aparición de dos crestas en la

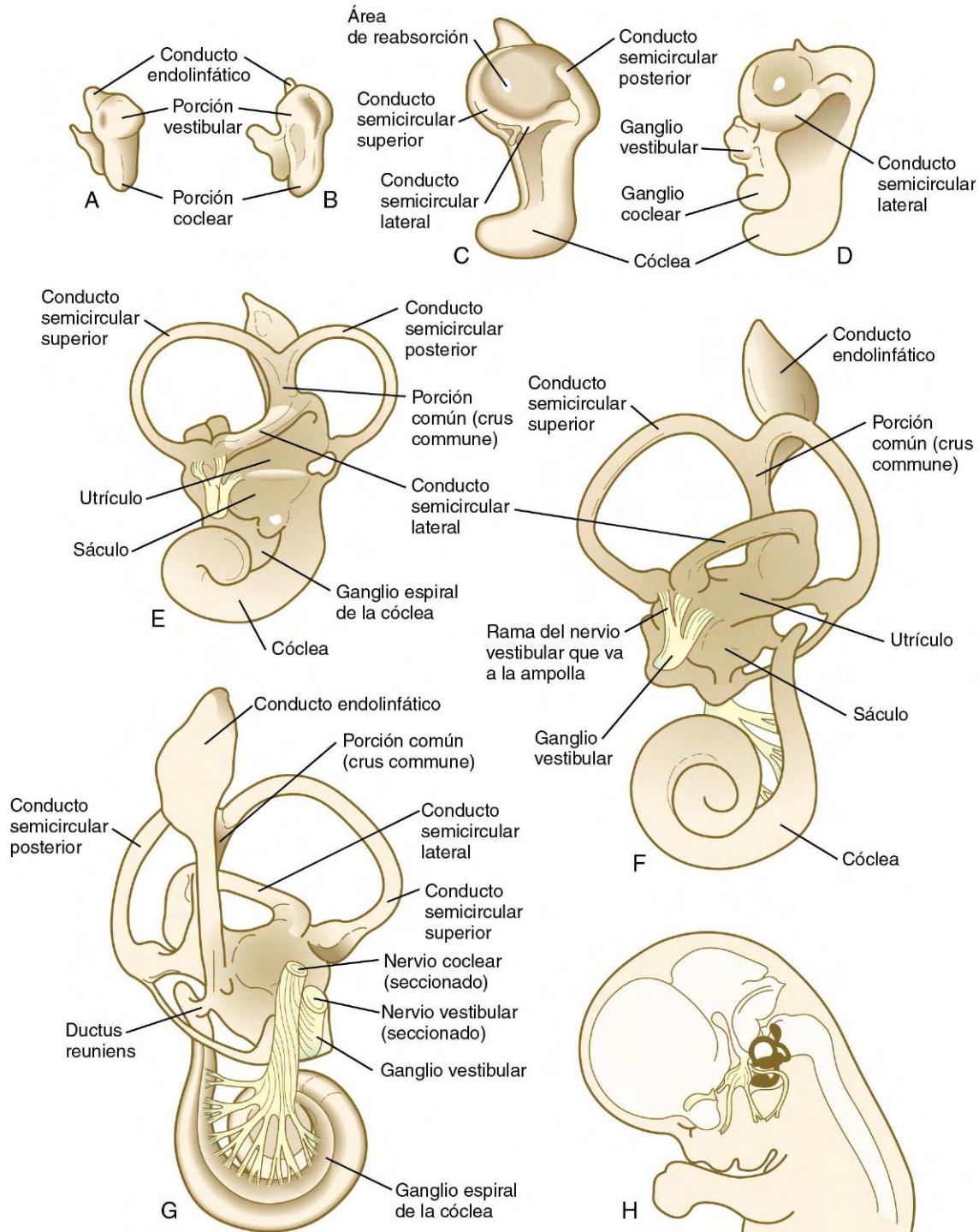


Fig. 13.22 Desarrollo del oído interno humano. **A**, A los 28 días. **B**, A los 33 días. **C**, A los 38 días. **D**, A los 41 días. **E**, A los 50 días. **F**, A los 56 días, vista lateral. **G**, A los 56 días, vista medial. **H**, Esquema de referencia a los 56 días. (De Carlson B: Patten's foundations of embryology, 6.ª ed., Nueva York, 1996, McGraw-Hill.)

porción vestibular del otocisto presagia la formación de dos de los **conductos semicirculares** (fig. 13.22C).

A medida que las crestas se expanden lateralmente, sus paredes epiteliales opuestas se aproximan entre sí, para formar una **placa de fusión**. La muerte celular programada en el área central de fusión epitelial o la migración de las células epiteliales fuera de esta área transforman en canales a dichas estructuras con rebordes, al establecer una zona de reabsorción (v. fig. 13.22C). Los precursores epiteliales de los conductos semicirculares expresan el homeobox del gen del factor de transcripción *Nkx-5-1*, que es importante para el desarrollo de la porción vestibular dorsal del oído interno. Existen otros factores de transcripción que desempeñan un papel en la formación de los conductos semicirculares. En ausencia de *Otx1* no se forma el conducto semicircular lateral, y para que se desarrollen los conductos semicirculares anterior y posterior se precisa la expresión del factor de transcripción con homeobox *Dlx-5*. La parte coclear del otocisto comienza a alargarse en forma de espiral, y completa una vuelta entera hacia la octava semana, y dos vueltas sobre la décima semana (v. fig. 13.22C a F). El último medio giro de la espiral coclear (hasta completar un total de dos vueltas y media) no se forma hasta la semana 25.

El oído interno (laberinto membranoso) se encuentra englobado por una cápsula de tejido esquelético que comienza como una condensación de mesénquima alrededor del otocisto en desarrollo durante la sexta semana de gestación. El proceso de revestimiento del otocisto comienza con la inducción del mesénquima circundante por parte del epitelio del otocisto (v. fig. 13.20). Esta inducción, relacionada con BMP-4, estimula a las células mesenquimatosas, de origen principalmente mesodérmico, para que formen una matriz cartilaginosa (esto se inicia alrededor de la octava semana). El cartílago capsular sirve de molde para la formación posterior del laberinto óseo verdadero. La conversión del laberinto cartilaginoso en óseo tiene lugar entre la 16.^a y la 23.^a semana de gestación.

Las neuronas sensitivas que componen el octavo nervio craneal (en concreto el **ganglio estatoacústico**) se originan de las células que migran desde una parte de la pared medial del otocisto (v. fig. 13.21). Sigue sin conocerse bien el mecanismo mediante el que los axones que se han originado en el ganglio estatoacústico establecen sus vías para alcanzar las localizaciones exactas en el oído interno, pero la orientación por parte de las células de la cresta neural y la canalización mediante interacciones con el patrón de señalización celular Slit-Robo desempeñan un papel importante en la dirección de los conos de crecimiento para alcanzar las dianas apropiadas. La parte coclear (**ganglio espiral**) del VIII par craneal se abre en abanico en estrecha asociación con las células sensitivas (conocidas en conjunto como el **órgano de Corti**) que se desarrollan dentro de la cóclea. Las células de la cresta neural invaden el ganglio estatoacústico en desarrollo y al final forman las células satélite y de sostén en su interior.

Las células sensitivas del órgano de Corti también derivan del epitelio del otocisto y pasan por un proceso de diferenciación muy complejo (fig. 13.23). La generación de precursores neuroblásticos sensitivos en el oído interno parece emplear la **vía del gen *Notch*** para controlar la proporción de células epiteliales que se diferencian en neuroblastos y no en células de sostén, de una manera similar a la descrita para la diferenciación de las células ganglionares en las etapas iniciales del desarrollo de la retina (v. pág. 280). La regulación de los procesos que participan en el desarrollo del oído, al igual que ocurre en otros sistemas sensitivos, es muy estricta para asegurar un ajuste preciso entre las células sensitivas encargadas de recibir las ondas acústicas de diferentes frecuencias o la información gravitacional y las neuronas que transmiten las señales hasta el cerebro. La formación del gradiente de células ciliadas que responden a diferentes frecuencias del sonido está basada en gran medida en el establecimiento de los **planos de polaridad celular** (v. pág. 87).

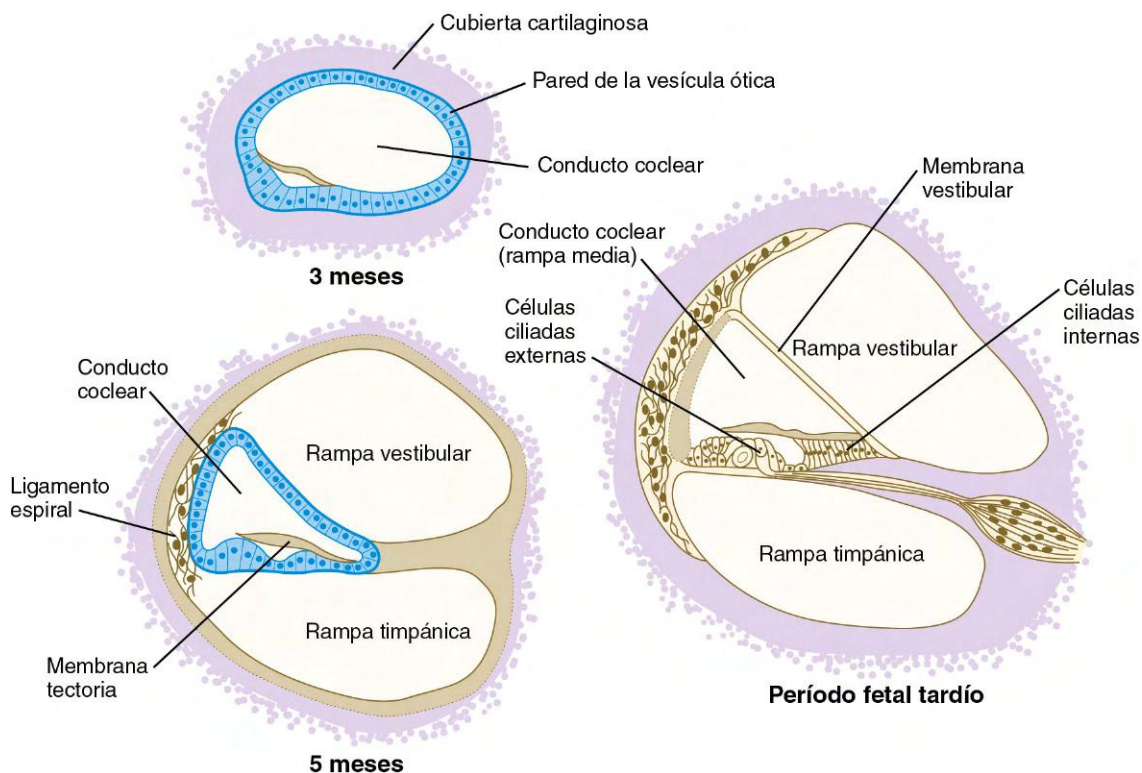


Fig. 13.23 Cortes transversales del órgano de Corti en desarrollo.

Desarrollo del oído medio

La formación del oído medio está estrechamente asociada con el desarrollo del primer y del segundo arcos faríngeos (v. cap. 14). La **cavidad del oído medio** y la **trompa auditiva** se originan de una expansión de la primera bolsa faríngea denominada **surco tubotimpánico** (fig. 13.24). Dicho origen asegura que tanto la cavidad del oído medio como la trompa auditiva estén revestidas por un epitelio de origen endodérmico.

Al final del segundo mes de gestación, el extremo ciego del surco tubotimpánico (primera bolsa faríngea) se aproxima a la porción más interna de la primera hendidura faríngea. Sin embargo, estas dos estructuras todavía se encuentran separadas por una masa mesenquimatoso. Más tarde el epitelio de origen endodérmico del surco tubotimpánico se adosa al ectodermo que reviste la primera hendidura faríngea, aunque ambos siempre están separados por una fina capa mesodérmica. Este complejo, que contiene tejidos procedentes de las tres capas germinales, forma la **membrana timpánica** (tímpano). Durante la vida fetal, el **anillo timpánico**, un hueso en forma de anillo originado a partir de la cresta neural, sirve de apoyo a la membrana timpánica. Algunos experimentos han demostrado que el anillo timpánico participa activamente en la morfogénesis de la membrana timpánica. En etapas posteriores el anillo timpánico es absorbido por el hueso temporal.

Alrededor de la sexta semana aparece una delgada condensación de mesénquima derivado de la cresta neural, en

posición dorsal al final del surco tubotimpánico. De esta condensación se forman de manera gradual los huesecillos del oído medio. Estos huesecillos, que descansan en un lecho de tejido conjuntivo embrionario muy laxo, se extienden entre la superficie interna de la membrana timpánica y la ventana oval del oído interno. Aunque la cavidad del oído medio se encuentra rodeada por el hueso temporal en desarrollo, la futura cavidad continúa ocupada por ese tejido mesenquimatoso muy laxo hasta etapas tardías de la gestación. Durante el octavo y el noveno mes, la muerte celular programada y otros procesos de reabsorción dejan libre de un modo gradual la cavidad del oído medio, y los huesecillos quedan suspendidos en su interior. Incluso en el momento del nacimiento, la permanencia de restos de este tejido conjuntivo en el oído medio puede impedir el libre movimiento de los huesecillos auditivos. Este libre movimiento se adquiere en los 2 meses posteriores al parto. La desaparición del tejido conjuntivo de la cavidad del oído medio coincide con la expansión del epitelio de origen endodérmico del surco tubotimpánico, que en última instancia tapiza toda la cavidad.

El origen de los huesecillos del oído medio es doble. Los estudios de anatomía comparada indican que el **martillo** y el **yunque** se originan del mesénquima derivado de la cresta neural del primer arco faríngeo, mientras que el **estribo** procede del mesénquima del segundo arco (fig. 13.25).

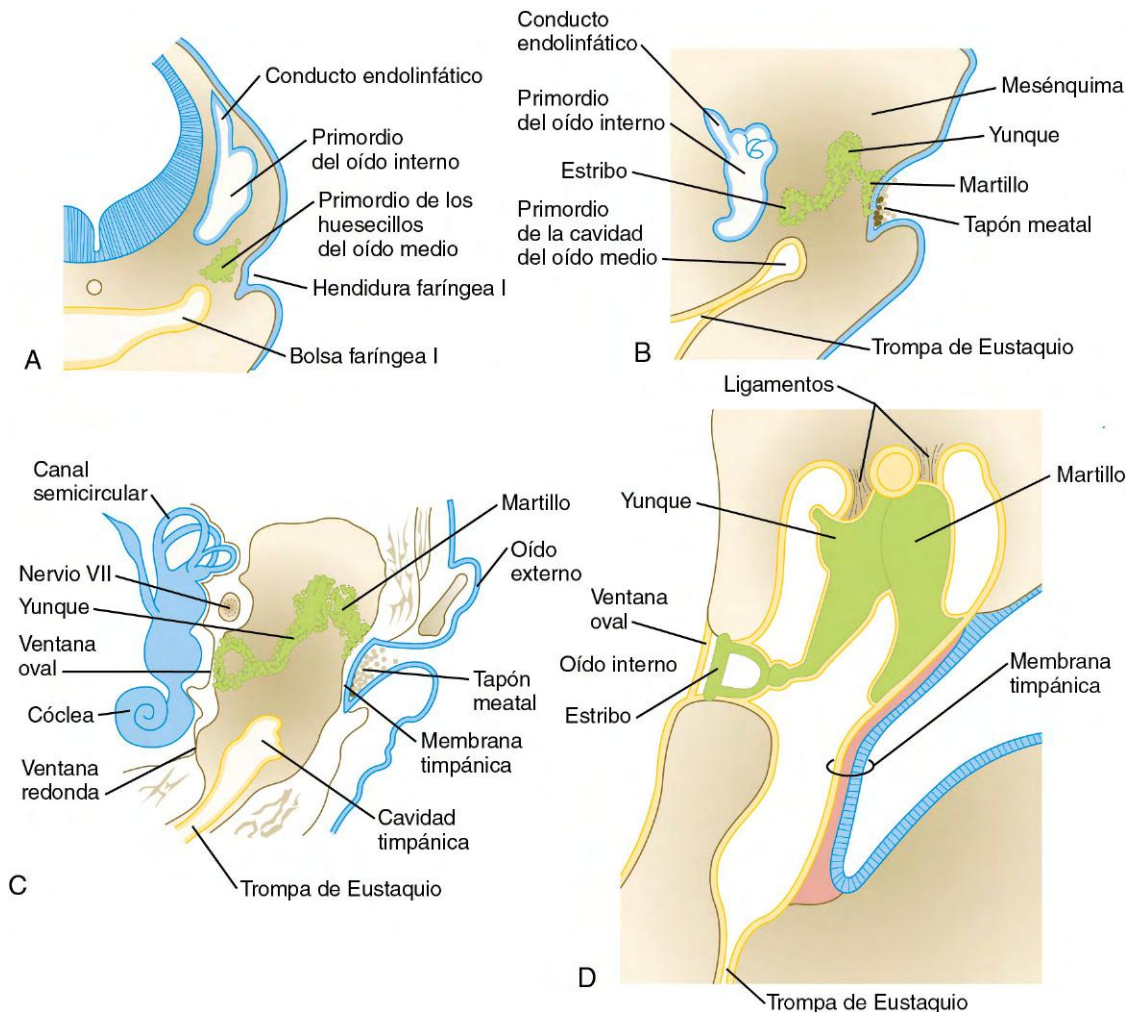


Fig. 13.24 A-D, Etapas del desarrollo del oído medio.

La transmisión del sonido a lo largo del oído medio está modulada por la acción de dos músculos en esa zona. El **músculo tensor del tímpano (músculo del martillo)**, que se inserta en el martillo, deriva del mesodermo del primer arco y es inervado por el nervio trigémino (V nervio craneal). El **músculo estapedio (músculo del estribo)**, asociado al estribo, se origina a partir del segundo arco y es inervado por el nervio facial (VII nervio craneal), que inerva las estructuras derivadas de dicho arco.

Desarrollo del oído externo

El oído externo (pabellón auricular) deriva de tejido mesenquimatoso del primer y segundo arcos faríngeos, que flanquean la primera hendidura faríngea (hiomandibular). Durante el segundo mes, a cada lado de la primera hendidura faríngea comienzan a desarrollarse tres masas nodulares de mesénquima (**tubérculos auriculares**) (fig. 13.26 y 13.27). Los tubérculos auriculares se agrandan de manera asimétrica hasta coalescer en una estructura reconocible como el oído externo. Durante su formación, los pabellones auriculares se desplazan desde la base del cuello hasta su localización normal en el adulto a ambos lados de la cabeza. Debido a su estrecha relación con los arcos faríngeos y a la complejidad de su origen, el oído externo es un indicador sensible de un desarrollo anómalo de la región faríngea. Otras alteraciones del primer y segundo arcos faríngeos están acompañadas a menudo de deformidades o localizaciones anómalas de los pabellones auriculares.

El meato auditivo externo toma su forma al final del segundo mes, a partir de una invaginación de la primera hendidura faríngea. A principios del tercer mes, el epitelio ectodérmico del meato en desarrollo comienza a proliferar, formando una masa sólida de células epiteliales denominada **tapón meatal** (v. fig. 13.24C). En las últimas etapas del período fetal (alrededor de la

semana 28) se forma un canal en el interior del tapón meatal, que extiende el meato auditivo externo existente hasta el nivel de la membrana timpánica.

El desarrollo del oído externo y del meato auditivo externo es muy sensible a la acción de ciertos fármacos. La exposición a agentes como la estreptomycin, la talidomida y los salicilatos durante el primer trimestre puede provocar agenesia o atresia de ambas estructuras. Las malformaciones congénitas del oído se analizan en la **correlación clínica 13.2**.

Caso clínico

Un pediatra realiza una exploración a un niño pequeño procedente de un país donde el acceso a la atención médica es deficitario. Se observa que el niño presenta orejas mal formadas y de implantación baja, una mandíbula hipoplásica y un profundo déficit auditivo. Los dientes también están mal alineados.

1. ¿Cuál es el denominador común de este conjunto de trastornos?
2. El pediatra solicita un estudio de imágenes diagnósticas de los riñones y del tracto urinario del niño. ¿Cuál es el motivo de esta petición?

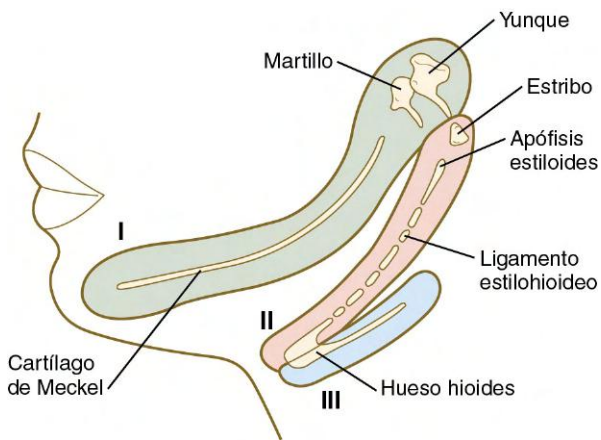


Fig. 13.25 Según la teoría tradicional sobre la formación de los huesecillos del oído medio, el martillo y el yunque derivan del primer arco y el estribo del segundo.

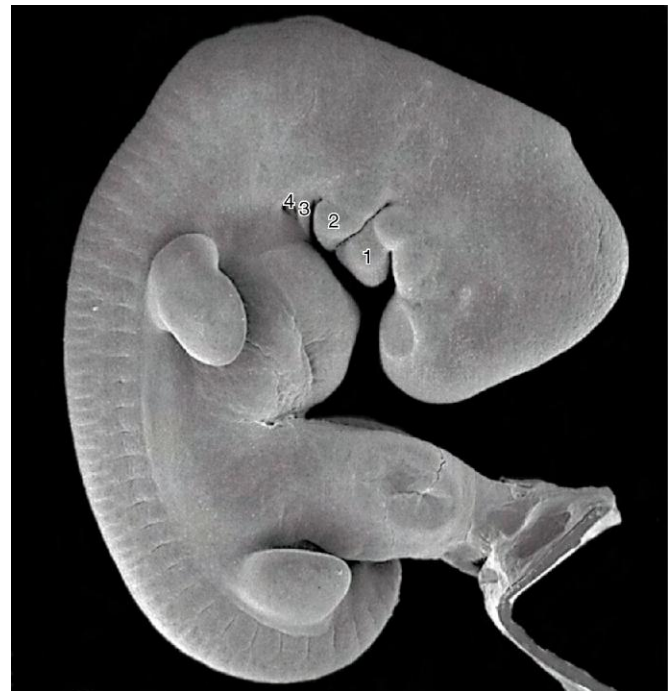


Fig. 13.27 Microfotografía electrónica de barrido de un embrión humano de 6 semanas, que muestra el desarrollo del oído externo en una fase más o menos equivalente a la ilustrada en la figura 13.26A. El segundo arco faríngeo continúa su crecimiento hacia el tercer y el cuarto arco, para formar el seno cervical. (De Steding G: The anatomy of the human embryo, Basel, 2009, Karger. Cortesía del Dr. J. Männer.)

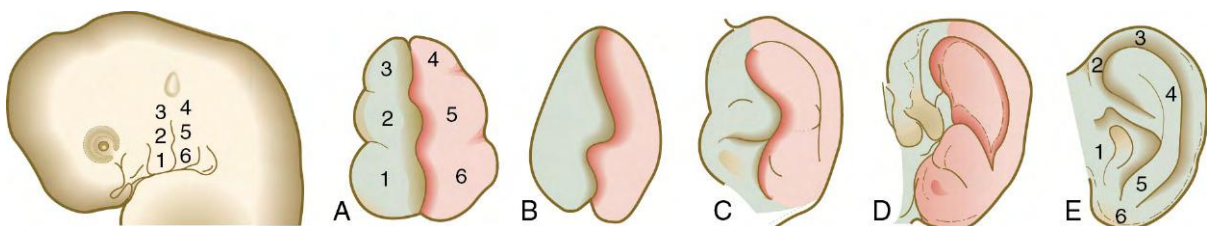


Fig. 13.26 A-E, Etapas en el desarrollo del oído externo. Los componentes derivados del arco mandibular (I) *no están sombreados*; los derivados del arco hioideo (II) *sí lo están*.

CORRELACIÓN CLÍNICA 13.2

Malformaciones congénitas del oído

El oído se encuentra expuesto a una gran diversidad de defectos genéticos, que varían entre los que afectan a la función de las células ciliadas del oído interno y los que producen malformaciones significativas del oído externo y medio. Los defectos del oído externo y del oído medio se asocian con frecuencia con alteraciones genéticas que afectan a áreas más extensas de tejidos o regiones craneales. Muchas malformaciones que afectan al primer o al segundo arco faríngeo también están acompañadas por malformaciones del oído y de disminución de la agudeza auditiva.

Sordera congénita

Muchas anomalías del desarrollo del oído pueden originar alteraciones auditivas, lo que ocurre en 1 de cada 1.000 recién nacidos. Afecciones como la **rubéola** pueden alterar el desarrollo del órgano de Corti y producir sordera por lesión del oído interno. Las anomalías de los huesecillos o los ligamentos del oído medio, que pueden asociarse con trastornos del primer y el segundo arcos, pueden interferir en la transmisión del sonido, originando un cuadro de sordera del oído medio. La agenesia o las grandes atresias graves del oído externo pueden producir sordera debido a la imposibilidad de captar las ondas sonoras.

La gran cantidad de estudios moleculares sobre el desarrollo del oído interno han permitido identificar tanto en ratones como en el ser humano varias mutaciones del oído interno que pueden asociarse con un déficit auditivo y/o con alteraciones del equilibrio. Dichas mutaciones, como las del Pax-3 que dan lugar a variantes del síndrome de Waardenburg (v. [pág. 265](#)), pueden afectar al desarrollo de varias formas, tanto a nivel macroscópico durante la morfogénesis como causando defectos celulares específicos en el complejo cocleosacral.

Anomalías del pabellón

La morfología normal del pabellón auditivo es muy variada, debido a los múltiples orígenes de sus componentes. Entre las variaciones se incluyen malformaciones evidentes, como los **apéndices** o **senos auriculares** ([fig. 13.28](#)). Muchas malformaciones del oído externo no presentan repercusiones funcionales significativas, pero se asocian con otras anomalías del desarrollo, como malformaciones renales y de los arcos branquiales. La exposición excesiva al ácido retinoico o sus derivados produce habitualmente anomalías en el oído externo (v. [fig. 8.15](#)).

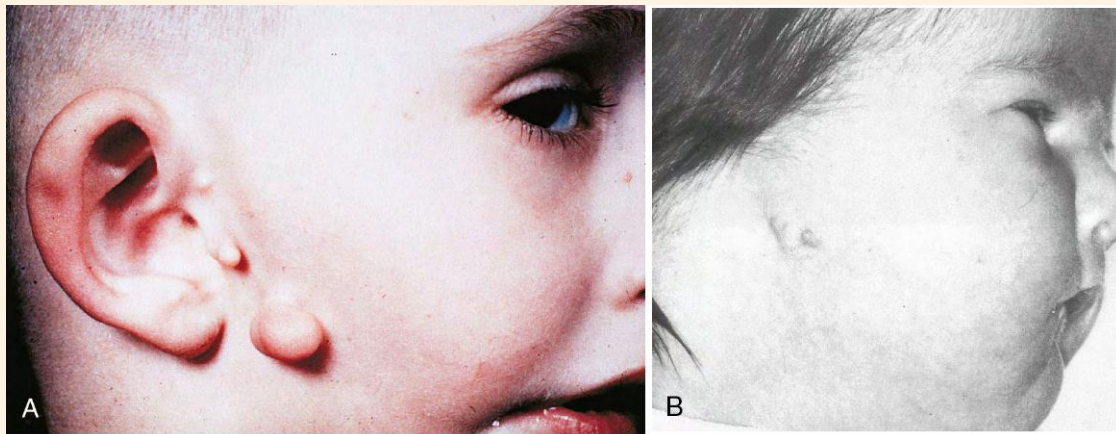

Fig. 13.28 A, Anomalías auriculares y tubérculos asociados con el componente del arco mandibular (I) del oído externo. B, Anotia. El oído externo se encuentra representado sólo por dos pequeñas tuberosidades. (Cortesía de M. Barr, Ann Arbor, Mich.)

Resumen

- El ojo se origina como una evaginación (surco óptico) de la pared lateral del diencéfalo. Los surcos ópticos aumentan de tamaño para formar las vesículas ópticas, que a su vez inducen la formación del primordio del cristalino a partir del ectodermo superficial. El tallo óptico, que conecta la copa óptica con el diencéfalo, forma un surco que alberga a la arteria hialoidea, y ésta irriga al ojo en desarrollo. El gen homeobox *Pax-6* actúa como gen maestro en el control del desarrollo ocular.
- Bajo la influencia del Pax-6, el cristalino se forma a partir de un engrosamiento ectodérmico que se invagina hasta constituir la vesícula del cristalino. Las células de la pared interna de dicha vesícula se alargan y comienzan a sintetizar proteínas específicas del cristalino. A medida que éste crece, el epitelio interno forma una masa esférica de fibras cristalinas con forma de plátano (células epiteliales). El epitelio anterior del cristalino está compuesto por células

epiteliales cúbicas. La polaridad global del cristalino viene determinada por la retina.

- La córnea se forma gracias a la inducción del cristalino sobre el ectodermo superficial. Tras dicha inducción, las células basales del ectodermo secretan una matriz extracelular que actúa como sustrato para la migración de las células de la cresta neural, que van a dar lugar al endotelio corneal. Las células endoteliales de la córnea primitiva secretan grandes cantidades de ácido hialurónico, lo que permite una segunda migración de células de la cresta neural hacia la córnea. Estas células de tipo fibroblástico secretan fibras de colágeno en la matriz del estroma corneal. La transparencia corneal se logra gracias a la deshidratación de la matriz corneal bajo la influencia de la tiroxina.
- La retina neural se diferencia de la capa interna de la copa óptica. La capa externa forma la capa pigmentaria de la retina. La retina neural es una compleja estructura estratificada que posee tres capas de neuronas conectadas por

prolongaciones celulares. La diferenciación celular de la retina neural sigue un gradiente vertical y otro horizontal. Bajo la influencia de Pax-2, las prolongaciones celulares crecen desde las neuronas retinianas a lo largo del tallo óptico hasta establecer conexiones con los centros visuales del cerebro.

- El iris y el cuerpo ciliar se desarrollan a partir del borde externo de la copa óptica. Los músculos esfínter y dilatador de la pupila se forman en el interior del iris. El color del ojo depende de la cantidad y distribución de la pigmentación del iris. Fuera de la copa óptica el mesénquima se diferencia en una cubierta vascular llamada coroides y en la capa esclerótica, compuesta por colágeno resistente. Los esbozos de los párpados consisten en pliegues cutáneos que crecen sobre la córnea hasta fusionarse sobre los ojos. La reapertura palpebral tiene lugar a finales del séptimo mes.
- Durante el desarrollo, los ojos son sensibles al efecto de ciertos agentes teratógenos y de las infecciones intrauterinas. La exposición a dichos agentes puede producir microftalmia o cataratas congénitas. La falta de cierre de la fisura corioidea causa coloboma.
- El oído interno se origina tras la inducción del rombencéfalo en desarrollo sobre el superficial. En las distintas etapas de su formación se incluyen el engrosamiento ectodérmico (placoda), su invaginación hasta formar la vesícula ótica y por último el crecimiento y la morfogénesis, que culmina en la constitución de las porciones auditiva (cóclea) y vestibular (conductos semicirculares). El desarrollo normal de la cóclea depende de una expresión adecuada de Pax-2, mientras que para la correcta formación de los conductos semicirculares se requiere la expresión de Nkx-5.
- El desarrollo del oído medio se relaciona con la primera hendidura faríngea y con los arcos branquiales presentes a cada lado de la misma. Los huesecillos del oído medio y sus músculos asociados se desarrollan en el interior de la cavidad del oído medio.
- El oído externo se origina a partir de seis masas modulares de mesénquima que toman forma en el tejido del arco faríngeo que rodea a la primera hendidura faríngea.
- Ciertas alteraciones intrauterinas, como la infección por el virus de la rubéola, pueden producir sordera congénita. Las anomalías estructurales del oído externo son frecuentes.

Preguntas de repaso

1. ¿En la composición de cuál de estas estructuras oculares participan de manera significativa las células derivadas de la cresta neural?

- A. Retina neural.
- B. Cristalino.
- C. Nervio óptico.
- D. Córnea.
- E. Ninguna de las anteriores.

2. La placoda ótica surge gracias a mensajes inductivos emitidos por el:

- A. Telencéfalo.
- B. Rombencéfalo.
- C. Infundíbulo.
- D. Diencefalo.
- E. Mesencéfalo.

3. ¿Cuál de las siguientes moléculas interviene en la dirección de los axones retinianos en su avance por el nervio óptico?

- A. Pax-2.
- B. FGF-3.
- C. BMP-4.
- D. Pax-6.
- E. BMP-7.

4. El desarrollo del epitelio corneal a partir del ectodermo de superficie depende de un fenómeno inductivo originado en:

- A. La copa óptica.
- B. El cordamesodermo.
- C. La vesícula óptica.
- D. La vesícula del cristalino.
- E. La retina neural.

5. El segundo arco faríngeo contribuye a la formación de:

- A. La cóclea y el lóbulo de la oreja.
- B. La trompa auditiva y el yunque.
- C. El estribo y el lóbulo de la oreja.
- D. La trompa auditiva y el estribo.
- E. La vesícula ótica y el estribo.

6. Durante la exploración física rutinaria de un lactante se observa la ausencia de un pequeño segmento en la porción inferior de un iris. ¿Cuál es el diagnóstico y el origen de esta anomalía? ¿Por qué el lactante puede ser sensible a la luz brillante?

7. ¿Por qué en ocasiones el llanto puede estar acompañado por congestión nasal?

8. ¿Qué molécula de la matriz extracelular se asocia con frecuencia con la migración de las células mesenquimatosas y en qué estructura ocular en desarrollo tiene lugar dicho acontecimiento?

9. ¿Por qué la audición de un recién nacido no es tan aguda como unos meses más tarde?

10. ¿Por qué las malformaciones o la hipoplasia de la mandíbula inferior se asocian con frecuencia a las anomalías en la forma o en la posición de las orejas?

Bibliografía

- Adler R, Canto-Solere MV: Molecular mechanisms of optic vesicle development: complexities, ambiguities and controversies, *Dev Biol* 305:1-13, 2007.
- Alsina B, Giraldez F, Pujades C: Patterning and cell fate in ear development, *Int J Dev Biol* 53:1503-1513, 2009.
- Baker CVH, Bronner-Fraser M: Vertebrate cranial placodes, I: embryonic induction, *Dev Biol* 232:1-61, 2001.
- Barald KF, Kelley MW: From placode to polarization: new tunes in inner ear development, *Development* 131:4119-4130, 2004.
- Barishak YR: *Embryology of the eye and its adnexae*, Basel, 1992, Karger.
- Bok J, Chang W, Wu DK: Patterning and morphogenesis of the vertebrate inner ear, *Int J Dev Biol* 51:521-533, 2007.
- Brown ST, Wang J, Groves AK: *Dlx* gene expression during chick inner ear development, *J Comp Neurol* 483:48-65, 2005.
- Brugmann SA, Moody SA: Induction and specification of the vertebrate ectodermal placodes: precursors of the cranial sensory organs, *Biol Cell* 97:303-319, 2005.

- Byun TH and others: Timetable for upper eyelid development in staged human embryos and fetuses, *Anat Rec* 294:789-796, 2011.
- Chalupa LM, ed: Development and organization of the retina: cellular, molecular and functional perspectives, *Semin Cell Dev Biol* 9:239-318, 1998.
- Chapman SC: Can you hear me now? Understanding vertebrate middle ear development, *Front Biosci* 16:1675-1692, 2011.
- Choo D: The role of the hindbrain in patterning of the otocyst, *Dev Biol* 308:257-265, 2007.
- Corwin J, ed: Developmental biology of the ear, *Semin Cell Dev Biol* 8:215-284, 1997.
- Cvekl A, Tamm ER: Anterior eye development and ocular mesenchyme: new insights from mouse models and human diseases, *Bioessays* 26:374-386, 2004.
- Cvekl A, Wang W-L: Retinoic acid signaling in mammalian eye development, *Exp Eye Res* 89:280-291, 2009.
- da Silva MRD and others: FGF-mediated induction of ciliary body tissue in the chick eye, *Dev Biol* 3-4:272-285, 2007.
- Donner AL, Lachke SA, Maas RL: Lens induction in vertebrates: variations on a conserved theme of signaling events, *Semin Cell Dev Biol* 17:676-685, 2006.
- Esteve P, Bovolenta P: Secreted inducers in vertebrate eye development: more functions for old morphogens, *Curr Opin Neurobiol* 16:13-19, 2006.
- Fekete DM, Campero AM: Axon guidance in the inner ear, *Int J Dev Biol* 51:549-556, 2007.
- Fritsch B, Barald KF, Lomax MI: Early embryology of the vertebrate ear. In Rubel EW, Popper AN, Fay RR, eds: *Development of the auditory system*, New York, 1997, Springer, pp 80-145.
- Fuhrman S: Eye morphogenesis and patterning of the optic vesicle, *Curr Top Dev Biol* 93:61-84, 2010.
- Graw J: Eye development, *Curr Top Dev Biol* 90:343-386, 2010.
- Graw J: The genetic and molecular basis of congenital eye defects, *Nat Rev Genet* 4:876-888, 2003.
- Hay ED: Development of the vertebrate cornea, *Int Rev Cytol* 63:263-322, 1980.
- Kelley MW: Cellular commitment and differentiation in the organ of Corti, *Int J Dev Biol* 51:571-583, 2007.
- Kelly MC, Chen P: Development of form and function in the mammalian cochlea, *Curr Opin Neurobiol* 19:395-401, 2009.
- Kiernan AE, Steel KP, Fekete DM: Development of the mouse inner ear. In Rossant J, Tam PPL, eds: *Mouse development: patterning, morphogenesis, and organogenesis*, San Diego, 2002, Academic Press, pp 539-566.
- Kim JH and others: Early fetal development of the human cochlea, *Anat Rec* 294:996-1002, 2011.
- Kondoh H: Development of the eye. In Rossant J, Tam PPL, eds: *Mouse development: patterning, morphogenesis, and organogenesis*, San Diego, 2002, Academic Press, pp 519-539.
- Ladher RK, O'Neill P, Begbie J: From shared lineage to distinct functions: the development of the inner ear and epibranchial placodes, *Development* 137:1777-1785, 2010.
- Lang RA: Pathways regulating lens induction in the mouse, *Int J Dev Biol* 48:783-791, 2004.
- Levin AV: Congenital eye anomalies, *Pediatr Clin North Am* 50:55-76, 2003.
- Lewis WH: Experimental studies on the development of the eye in amphibia. I: on the origin of the lens, *Am J Anat* 3:505-536, 1904.
- Lovicu FJ, Robinson ML: *Development of the ocular lens*, Cambridge, 2004, Cambridge University Press.
- Lwigale PY, Bronner-Fraser M: Semaphorin3A/neuropilin-1 signaling acts as a molecular switch regulating neural crest migration during cornea development, *Dev Biol* 336:257-265, 2009.
- Martinez-Morales JR, Wittbrodt J: Shaping the vertebrate eye, *Curr Opin Genet Dev* 19:511-517, 2009.
- McCabe KL, Bronner-Fraser M: Molecular and tissue interactions governing induction of cranial ectodermal placodes, *Dev Biol* 332:189-195, 2009.
- Medina-Martinez O, Jamrich M: Foxe view of lens development and disease, *Development* 134:1455-1463, 2007.
- Mui SH and others: The homeodomain protein Vax2 patterns the dorsoventral and nasotemporal axes of the eye, *Development* 129:797-804, 2002.
- Nishimura Y, Kumoi T: The embryologic development of the human external auditory meatus, *Acta Otolaryngol* 112:496-503, 1992.
- Ohyama T and others: Wnt signals mediate a fate decision between otic placode and epidermis, *Development* 133:865-875, 2006.
- O'Rahilly R: The timing and sequence of events in the development of the human eye and ear during the embryonic period proper, *Anat Embryol* 168:87-99, 1983.
- Pichaud F, Desplan C: Pax genes and eye organogenesis, *Curr Opin Genet Dev* 12:430-434, 2002.
- Puligilla C, Kelley MW: Building the world's best hearing aid: regulation of cell fate in the cochlea, *Curr Opin Genet Dev* 19:368-373, 2009.
- Represa J, Frenz DA, van de Water TR: Genetic patterning of embryonic inner ear development, *Acta Otolaryngol* 120:5-10, 2000.
- Reza HM, Yasuda K: Lens differentiation and crystallin regulation: a chick model, *Int J Dev Biol* 48:805-817, 2004.
- Riley BB, Phillips BT: Ringing in the new ear: resolution of cell interactions in otic development, *Dev Biol* 261:289-312, 2003.
- Rodríguez-Vázquez JF, Mérida-Velasco JR, Verdugo-López S: Development of the stapedius muscle and unilateral agenesis of the tendon of the stapedius muscle in a human fetus, *Anat Rec* 293:25-31, 2010.
- Romand R, Dollé P, Hashino E: Retinoid signaling in inner ear development, *J Neurobiol* 66:687-704, 2006.
- Sakuta H and others: Ventroptin: a BMP-4 antagonist expressed in a double-gradient pattern in the retina, *Science* 293:111-115, 2001.
- Sanchez-Calderón H and others: A network of growth and transcription factors controls neuronal differentiation and survival in the developing ear, *Int J Dev Biol* 51:557-570, 2007.
- Schlosser G: Induction and specification of cranial placodes, *Dev Biol* 294:303-351, 2006.
- Schneider-Maunoury S, Pujades C: Hindbrain signals in otic regionalization: walk on the wild side, *Int J Dev Biol* 51:495-506, 2007.
- Smith AN, Radice G, Lang RA: Which FGF ligands are involved in lens induction? *Dev Biol* 337:195-198, 2010.
- Spemann H: *Embryonic development and induction*, New Haven, Conn, 1938, Yale University Press.
- Streeter GC: Development of the auricle in the human embryo, *Contr Embryol Carnegie Inst* 14:111-138, 1922.
- Streit A: The preplacodal region: an ectodermal domain with multipotential progenitors that contribute to sense organs and cranial sensory ganglia, *Int J Dev Biol* 51:447-461, 2007.
- Streit A: Early development of the cranial sensory nervous system: from a common field to individual placodes, *Dev Biol* 276:1-15, 2004.
- Trousse F and others: Control of retinal ganglion cell axon growth: a new role for sonic hedgehog, *Development* 128:3927-3936, 2001.
- Vendrell V and others: Induction of inner ear fate by FGF3, *Development* 127:2011-2019, 2000.
- Yang X-J: Roles of cell-extrinsic growth factors in vertebrate eye pattern formation and retinogenesis, *Semin Cell Dev Biol* 15:91-103, 2004.

Cabeza y cuello

La región craneal de los vertebrados más primitivos constaba de dos elementos principales: 1) el **condrocáneo**, asociado con el cerebro y los principales órganos de los sentidos (ojo, nariz y oído) y 2) el **viscerocráneo**, una serie de arcos branquiales (faríngeos) asociados con la región oral y la faringe (**fig. 14.1A**). A medida que los vertebrados evolucionaron, la contribución de la cresta neural a la cabeza se hizo mucho más destacada, y se añadieron la cara y numerosos huesos dérmicos (de formación intramembranosa) del cráneo (**dermatocráneo**). En las etapas iniciales de la evolución de la cara, los arcos branquiales más anteriores se transformaron para constituir las mandíbulas superior e inferior, así como el martillo y el yunque, dos de los huesecillos del oído medio. Junto con el incremento de la complejidad de la cara (**fig. 14.1B**) se produjo un aumento correspondiente de la complejidad del prosencéfalo (el telencéfalo y el diencéfalo). La región rostral (la más anterior) de la cabeza muestra una serie de características muy diferentes a las de la región faríngea, tanto desde el punto de vista estructural como desde el molecular:

1. La región faríngea y el rombencéfalo se encuentran muy segmentados (v. **fig. 14.3**), mientras que la segmentación es menos marcada en el prosencéfalo y en la región rostral de la cabeza.
2. La segmentación estructural de la región faríngea se asocia con complejos patrones segmentarios de expresión genética (v. **fig. 11.12**).
3. La formación del prosencéfalo y de las estructuras asociadas de la región rostral de la cabeza depende de la acción de genes específicos (p. ej., *Lim1* [v. **fig. 5.9**], *Emx1*, *Emx2*, *Otx1* y *Otx2*) y de señales inductivas del mesodermo precordial o del endodermo visceral anterior.
4. Gran parte del tejido conjuntivo y del esqueleto de la región rostral de la cabeza (la más reciente en la filogenia) deriva de la cresta neural. El extremo anterior de la notocorda, que finaliza en la hipófisis, constituye el límite entre el condrocáneo de origen mesodérmico y el más rostral, derivado de la cresta neural. Las células de la cresta neural también contribuyen de manera importante a la formación de la parte ventral de la región faríngea.

El desarrollo de algunos componentes de la cabeza (p. ej., el sistema nervioso, la cresta neural o los huesos del cráneo) se aborda en capítulos anteriores. La primera parte de este capítulo proporciona una visión de conjunto de las primeras etapas del desarrollo craneofacial, mostrando la interrelación existente entre los principales componentes. El resto del capítulo se centra en el desarrollo de la cara, la faringe y el sistema de los arcos

faríngeos. Por último, las **correlaciones clínicas 14.1 y 14.2**, que aparecen al final del capítulo, describen las malformaciones asociadas con la cabeza y el cuello.

Desarrollo inicial de la cabeza y el cuello

El desarrollo de la cabeza y del cuello comienza en las etapas iniciales de la vida embrionaria y continúa hasta el cese del crecimiento posnatal, al final de la adolescencia. La cefalización se inicia con la rápida expansión del extremo rostral de la placa neural. Desde muy temprano, el futuro cerebro es el componente predominante de la región craneofacial. Por debajo del cerebro, la cara, que no toma su forma hasta etapas más avanzadas de la embriogénesis, está representada por el **estomodeo** (**fig. 14.2**). El estomodeo del embrión en etapas iniciales se encuentra separado del intestino primitivo por la **membrana orofaríngea**, que desaparece al final del primer mes de vida embrionaria (v. **fig. 6.23**). Alrededor del estomodeo se encuentran varias prominencias que constituyen el tejido a partir del que se desarrollará la cara (v. **fig. 14.6**). El ectodermo de la membrana orofaríngea, que se origina en el reborde neural anterior, se caracteriza por su expresión del factor de transcripción **Pitx-2** y a partir de él se desarrolla la bolsa de Rathke. En la línea mediorrostral se encuentra la prominencia frontonasal, que se compone de células mesenquimatosas derivadas del prosencéfalo y algo de la cresta neural del mesencéfalo. A cada lado de dicha prominencia frontonasal, las placodas ectodérmicas nasales, originadas a partir de la cresta neural anterior (v. **pág. 95**), se transforman en unas estructuras en forma de herradura, compuestas por un proceso nasomedial, también derivado de la cresta neural prosencefálica, y otro proceso nasolateral, derivado de la cresta neural mesencefálica. En dirección más caudal, el estomodeo se encuentra rodeado por los procesos maxilar y mandibular, en cuya composición también se integra el mesénquima derivado de la cresta neural.

La futura región cervical se encuentra dominada por el aparato faríngeo, que consiste en una serie de bolsas, arcos y hendiduras. De la región faríngea surgen numerosos componentes de la cara, los oídos y las glándulas de la cabeza y el cuello. También destacan los pares de placodas ectodérmicas (v. **fig. 13.1**), que dan lugar a gran parte del tejido sensorial de la región craneal.

Componentes tisulares y segmentación del primordio de la región craneofacial

La región craneofacial primitiva se compone de un tubo neural de gran tamaño, bajo el que se encuentra la notocorda, y de la

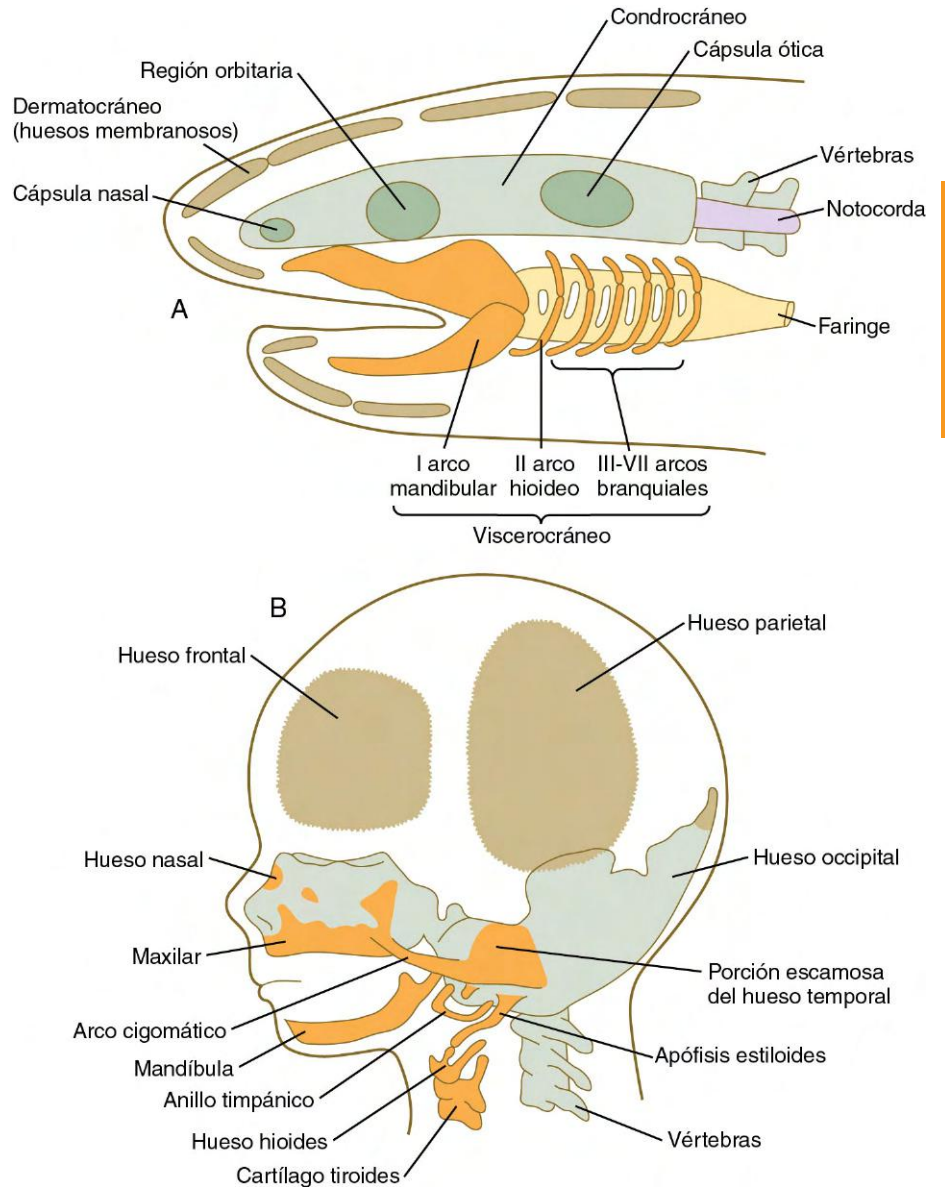


Fig. 14.1 Organización de los principales componentes del cráneo de los vertebrados. **A**, Cráneo de un vertebrado acuático primitivo. Obsérvese el condrocráneo (verde), el viscerocráneo (naranja) y el dermatocráneo (marrón). **B**, Cabeza de feto humano que muestra la distribución de los mismos componentes del esqueleto craneal.

© Elsevier. Fotocopiar sin autorización es un delito.

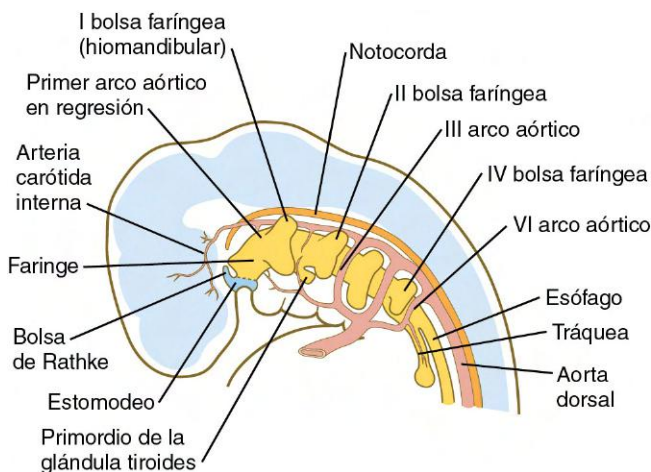


Fig. 14.2 Organización básica de la región faríngea de un embrión humano al final del primer mes.

faringe, que está en situación ventral (v. fig. 14.2). La faringe se encuentra rodeada por una serie de arcos faríngeos. La organización de muchos de los componentes de los tejidos en la cabeza y el cuello es segmentaria. La figura 14.3 ilustra la segmentación de dichos componentes de la cabeza. Como se ha descrito en los capítulos precedentes, la segmentación morfológica de algunos tejidos craneales, en particular del sistema nervioso central (v. fig. 11.12) se asocia con distintos patrones de expresión de ciertos genes portadores de homeobox. La cadena de acontecimientos existente entre la expresión genética con patrón segmentario y la aparición de la segmentación morfológica en zonas de la región craneal no se conoce por completo.

Organización fundamental de la región faríngea

El conocimiento de la organización básica de la región faríngea es fundamental debido a que numerosos componentes de la

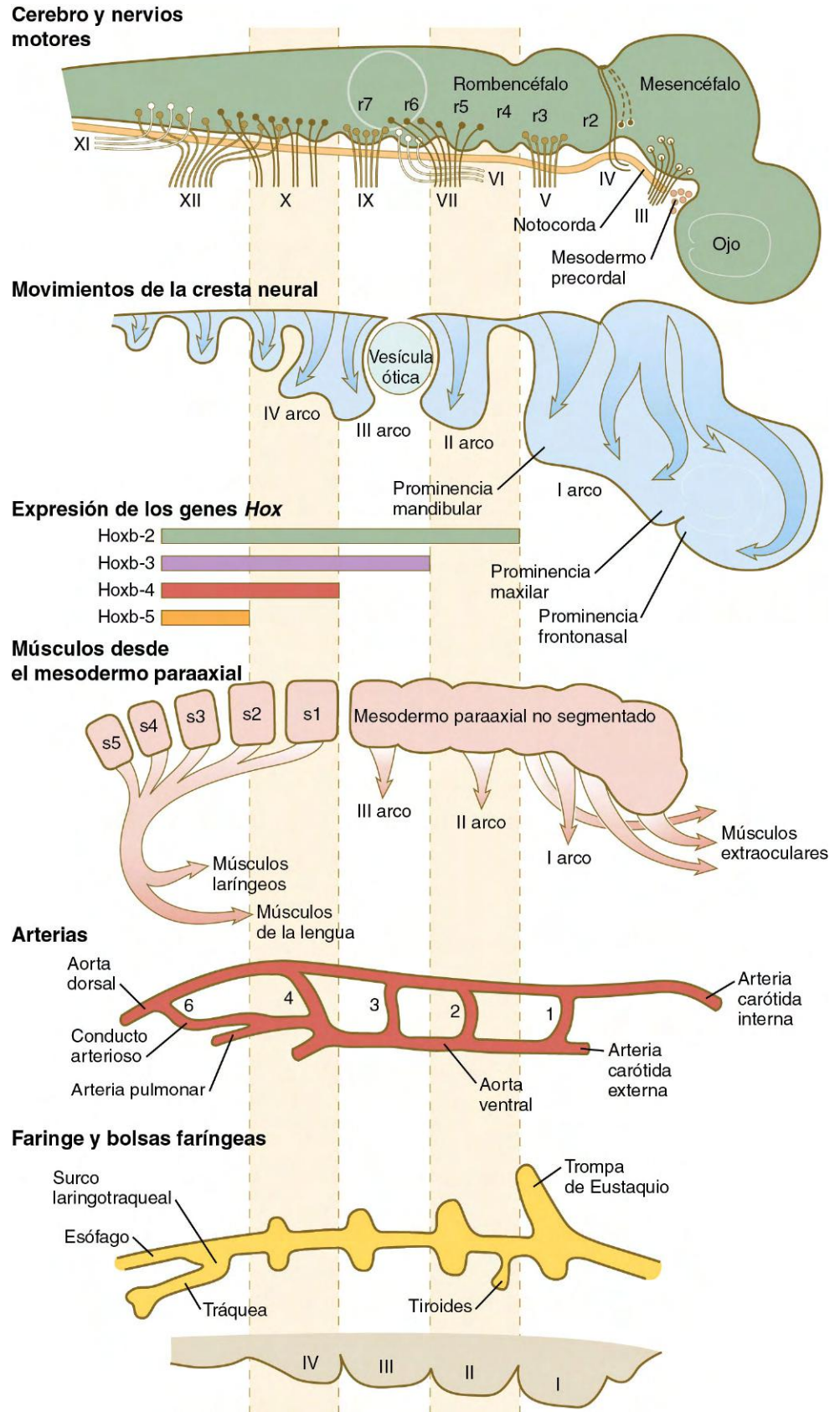


Fig. 14.3 Vista lateral de la organización de la cabeza y la faringe en un embrión humano de 30 días. Los diferentes tejidos se muestran por separado, pero alineados por medio de las *líneas discontinuas*. (Basada en Noden DM: Brain Behav Evol 38:190-225, 1991; y Noden DM, Trainor PA: J Anat 207:575-601, 2005.)

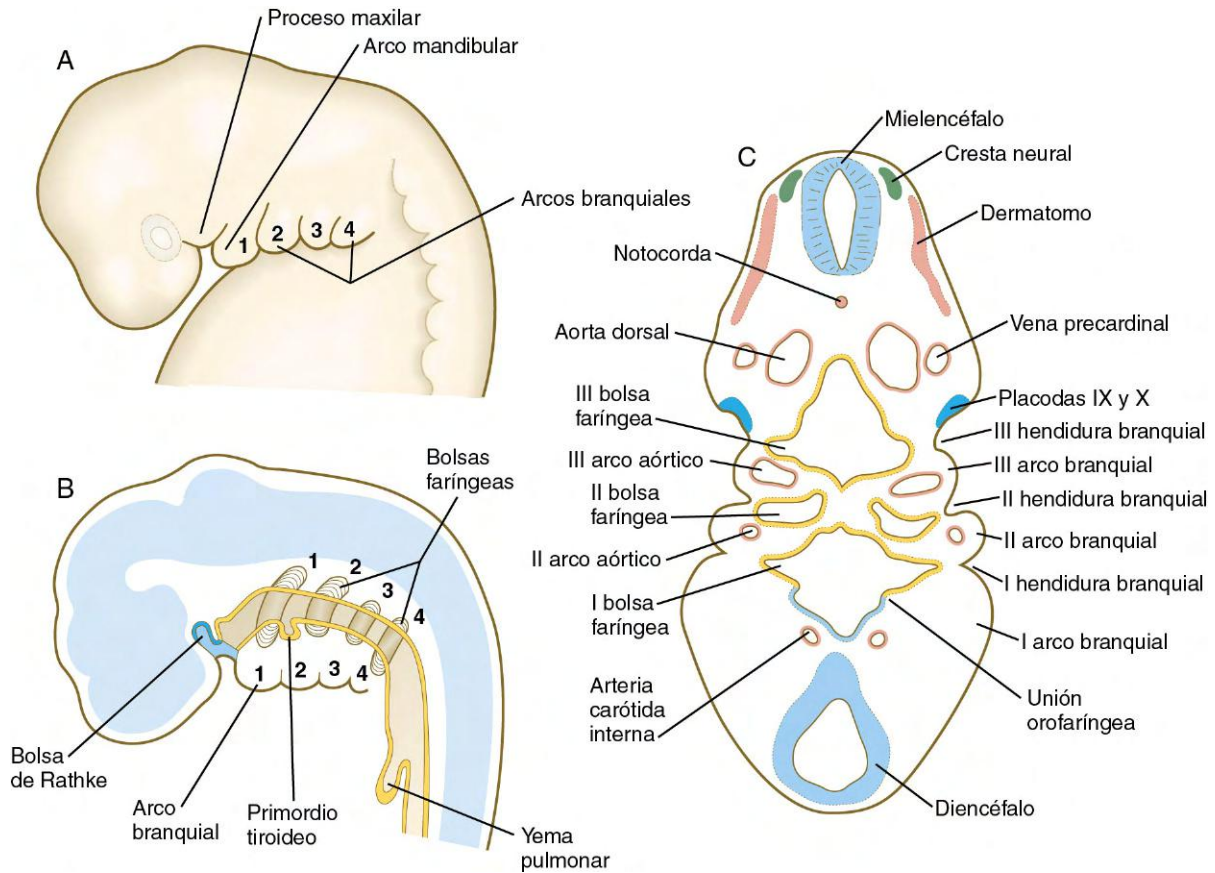


Fig. 14.4 A y B, Vistas superficial y sagital de la cabeza y la región branquial de un embrión humano durante la quinta semana. C, Corte transversal a través de la región branquial de un embrión humano de la misma edad. Debido a la acentuada incurvación en forma de C de la cabeza y el cuello del embrión, un solo corte pasa tanto a nivel del prosencéfalo (*debajo*) como del rombencéfalo (*arriba*).

cara derivan de la misma. En el embrión de un mes de edad, la porción faríngea del intestino anterior contiene cuatro pares de bolsas laterales revestidas de endodermo, denominadas **bolsas faríngeas**, así como un divertículo ventral impar en la línea media, el **primordio tiroideo** (fig. 14.4). Si se sigue el contorno del ectodermo que cubre la región faríngea es posible observar pares bilaterales de hendiduras denominadas **hendiduras branquiales**, que casi contactan con la extensión más lateral de las bolsas faríngeas (fig. 14.4C).

Alternando con los surcos y las bolsas faríngeas se encuentran masas de mesénquima pareadas, denominadas **arcos branquiales (faríngeos)**. En el centro de cada uno de ellos se sitúa una arteria importante, denominada **arco aórtico**, que se extiende entre la aorta ventral y la dorsal (v. cap. 17 y fig. 14.2). El mesénquima de los arcos branquiales posee un doble origen. El mesénquima de la musculatura primitiva es de origen mesodérmico, en concreto procede de los somítomeros. Gran parte del mesénquima restante del arco branquial, especialmente el de la parte ventral, deriva de la cresta neural, mientras que la contribución del mesodermo al mesénquima posterior del arco branquial es variable.

Establecimiento del patrón de la región craneofacial

El establecimiento del patrón estructural fundamental de la región craneofacial es un proceso complejo que se relaciona con interacciones entre numerosos tejidos embrionarios. Los

mayores protagonistas son los siguientes: el tubo neural, que actúa como un centro señalizador y da origen a la cresta neural craneal; el mesodermo paraaxial; el endodermo de la faringe, y el ectodermo craneal.

El tubo neural craneal aparece segmentado en las fases iniciales del desarrollo, en base a instrucciones moleculares relacionadas con la expresión de los genes *Hox* (v. fig. 11.12), que también son las responsables del abandono del tubo neural por parte de las células de la cresta neural (v. fig. 12.8). Más recientemente, los investigadores han conocido que el endodermo faríngeo también ejerce una profunda influencia sobre el desarrollo facial, basada en la exposición al ácido retinoico. La primera bolsa faríngea no requiere ácido retinoico para su formación, la segunda bolsa comienza a requerir ciertas cantidades del mismo, mientras que estos requerimientos se hacen absolutos para la formación de la tercera y cuarta bolsas faríngeas.

La formación de los arcos branquiales depende de señales procedentes de las bolsas faríngeas. Aunque son las células de la cresta neural quienes realizan las mayores contribuciones en la formación de los tejidos subyacentes de los arcos branquiales, las evidencias experimentales muestran que su presencia no es necesaria para la formación o el modelado de dichos arcos. En casi todos los aspectos de la morfogénesis de la porción inferior de la cara, el desarrollo de los derivados de la cresta neural depende de señales procedentes del ectodermo craneal, si bien este ectodermo ha sido preparado previamente por señales (el **factor de crecimiento fibroblástico 8 [FGF-8]**, la más importante) que emanan del endodermo faríngeo (fig. 14.5A).

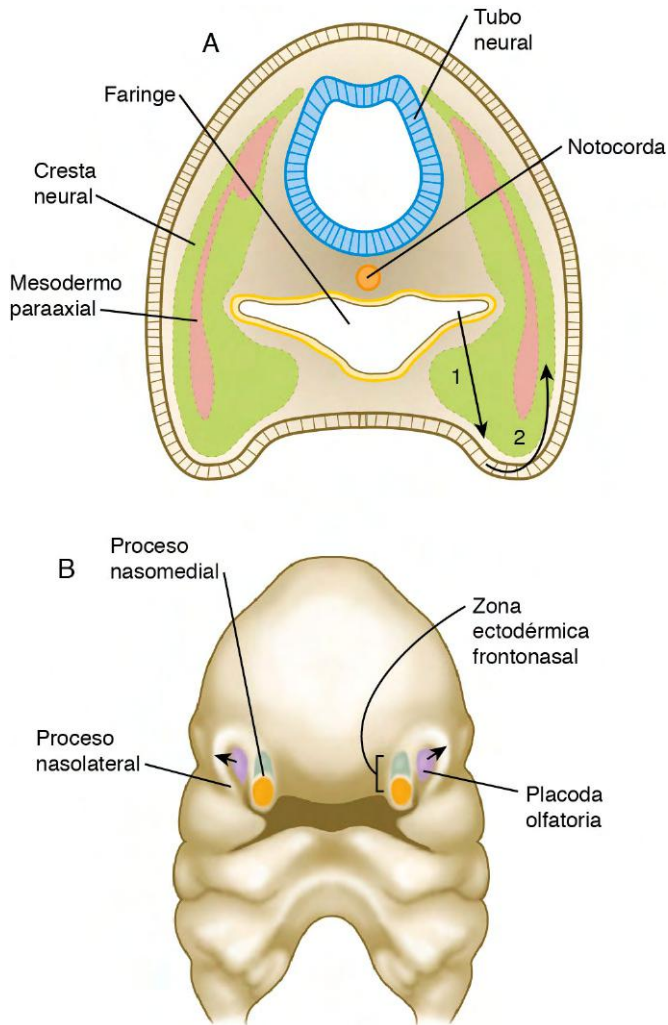


Fig. 14.5 Centros señalizadores en el desarrollo inicial de la región craneofacial. **A**, En la faringe, el endodermo de la bolsa envía señales al ectodermo, que a su vez envía señales a las células de la cresta neural subyacente. **B**, La zona ectodérmica frontonasal produce señales importantes para el desarrollo de la región media de la cara. Las células dorsales (*verde*) expresan factor de crecimiento fibroblástico 8 (FGF-8) y las ventrales (*naranja*) expresan Sonic hedgehog (shh). La placoda olfatoria (*violeta*) induce al proceso nasolateral a través de la señalización de FGF.

El desarrollo de cada arco faríngeo depende de una variedad de grupos de instrucciones moleculares. El primer arco, que va a formar el maxilar superior y la mandíbula, no está incluido de forma completa en el código Hox que es la base del desarrollo del resto de los arcos y determina su identidad anteroposterior (v. fig. 12.8). Dentro de cada arco branquial, el patrón dorsoventral se establece bajo la fuerte influencia de un código basado en los genes *Dlx* que contienen homeobox (v. pág. 301). Otras influencias moleculares también afectan de forma importante a determinados aspectos del desarrollo de los arcos branquiales. Una influencia muy importante en el establecimiento del patrón del primer arco la ejerce la **endotelina 1 (Edn-1)**, que es secretada por el ectodermo de los arcos y se combina con su receptor (**Ednr**) en las células de la cresta neural en migración. Aunque se expresa en todos los arcos faríngeos, la Edn-1 ejerce su papel más destacado en el desarrollo del primer arco a través de sus efectos sobre la expresión de *Dlx*.

Un rasgo distintivo en el desarrollo temprano de la cara es la **prominencia frontonasal**, que constituye la porción más

rostral de la misma (v. fig. 14.6). El proceso frontonasal, que originalmente cubre el prominente prosencéfalo, es rellenado por la cresta neural craneal. Estas células de la cresta neural son dianas para las señales de un centro señalizador situado en el ectodermo suprayacente denominado **zona ectodérmica frontonasal** (v. fig. 14.5B). Este centro señalizador, que a su vez es inducido por **Sonic hedgehog (shh)** procedente del prosencéfalo, es un área que confronta la expresión de FGF-8 por parte de las células ectodérmicas dorsales con la expresión de shh por parte de las células ectodérmicas ventrales. Esta confluencia de señales ectodérmicas actúa sobre las células de la cresta neural subyacente que forman el extremo del hocico. Los mamíferos y otras especies con caras anchas tienen zonas ectodérmicas frontonasales bilaterales, ubicadas en los extremos de los procesos nasomediales (v. fig. 14.6). En las aves, que tienen una cara estrecha, acentuada por un pico, las dos zonas ectodérmicas frontonasales se funden en un solo centro de señalización. En los embriones de ave, el trasplante de la zona ectodérmica facial en una región ectópica tiene como resultado la formación de un segundo pico.

Primeras migraciones celulares y desplazamientos tisulares en la región craneofacial

El desarrollo craneofacial inicial se caracteriza porque las células y los tejidos experimentan una serie de migraciones y desplazamientos masivos. La cresta neural es el primer tejido que muestra dicha conducta migratoria, de forma que las células migran desde el sistema nervioso incluso antes del cierre del tubo neural craneal (v. cap. 12). Al principio se separan grupos segmentarios de células de la cresta neural, en especial en la región faríngea (v. fig. 14.3). Sin embargo, estas poblaciones celulares confluyen de nuevo durante su migración a través de los arcos faríngeos. Muchos detalles anatómicos del esqueleto y la musculatura facial se basan en el tiempo, la localización y las interacciones de corrientes individuales de células del mesodermo y de la cresta neural. El reconocimiento de estos niveles de detalle (que va más allá del alcance de este texto) es importante para el conocimiento de las bases que rodean a las numerosas variedades de anomalías faciales que se ven en los servicios de cirugía pediátrica.

El mesodermo craneal primitivo se compone sobre todo de **mesodermo precordial** y **paraaxial** (v. fig. 14.3). Aunque el mesodermo paraaxial rostral de los somitos occipitales ha sido tradicionalmente subdividido en somitómeros (v. fig. 6.8), en la actualidad algunos embriólogos lo consideran como mesodermo no segmentado (v. fig. 14.3). Las células mesenquimatosas originarias del mesodermo paraaxial forman el tejido conjuntivo y los elementos esqueléticos de la parte caudal del cráneo y de la región dorsal del cuello. En el interior de los arcos branquiales, las células procedentes del mesodermo paraaxial forman inicialmente un centro mesodérmico, que es rodeado por células de la cresta neural craneal (v. fig. 14.5A). Las células miogénicas derivadas del mesodermo paraaxial migran en grandes cantidades para formar los músculos de la región craneal. Estas células, al igual que sus homólogas del tronco y de las extremidades, se mezclan con el tejido conjuntivo local para constituir los músculos. De modo similar al caso de la musculatura del tronco, el control morfogénico parece residir en los componentes de tejido conjuntivo del músculo más que en las propias células miogénicas. El tejido conjuntivo de la cara y de la faringe ventral se origina de la cresta neural.

El mesodermo precordial, que en el embrión primitivo emite importantes señales inductivas del prosencéfalo, es una masa

transitoria compuesta por células localizadas en la línea media, en situación rostral respecto al extremo de la notocorda. Aunque el destino de estas células es controvertido, algunos investigadores creen que los mioblastos que contribuyen a la formación de los músculos extraoculares se originan a partir de ellas. Las células del mesodermo precordial, durante su migración hacia el ojo, pueden pasar a través de la porción más rostral del mesodermo paraaxial.

El **mesodermo de la placa lateral** no se encuentra bien definido en la región craneal. Los experimentos realizados con trasplantes muestran que de él se originan las células endoteliales y de músculo liso y, al menos en las aves, algunas porciones de los cartílagos laríngeos.

Otro grupo importante de desplazamientos de tejidos en la región craneal es el agrupamiento de las células derivadas de las placodas ectodérmicas con las de la cresta neural, para formar parte de los órganos de los sentidos y de los ganglios de ciertos nervios craneales (v. fig. 13.1)

Desarrollo de la región facial

Formación de la cara y la región mandibular

El desarrollo de la cara y de la región mandibular es un complejo proceso tridimensional que implica la formación, el crecimiento, la fusión y el moldeado de una gran variedad de tejidos. El prosencéfalo actúa como soporte mecánico y como centro emisor de señales para el desarrollo facial primitivo, y el estomodeo funciona como punto morfológico de referencia. La hemicara inferior (región maxilar y mandíbula) deriva filogenéticamente del primer arco branquial, que se encuentra muy agrandado. Gran parte del mesénquima facial proviene de la cresta neural, de una región comprendida entre el prosencéfalo y los dos primeros rombómeros. Cada uno de los componentes tisulares que conforman la cara es el resultado de un único grupo de determinantes morfogénicos y de señales de crecimiento. Cada vez existen más pruebas de la existencia de señales moleculares específicas que controlan su desarrollo a lo largo de los ejes proximodistal y rostrocaudal.

En un nivel superior, las relaciones entre los bloques a partir de los que se forma la cara son muy específicas, y el origen de éstos, así como las relaciones mencionadas, pueden deducirse a partir del estudio de su irrigación. Los trastornos a este nivel con frecuencia producen la aparición de anomalías craneofaciales. Para su abordaje quirúrgico resulta decisivo conocer los elementos fundamentales de la morfogénesis facial.

La estructura de la cara y de la región mandibular se origina a partir de varios primordios que rodean la depresión del estomodeo en el embrión humano de 4-5 semanas (fig. 14.6). Estos primordios son los siguientes: una **prominencia frontonasal** única; dos **procesos nasomediales** y dos **nasolaterales**, que componen el primordio olfatorio (nasal) en forma de herradura, y dos **procesos maxilares** y dos **mandibulares**, derivados en ambos casos de los primeros arcos branquiales. El maxilar contiene una población mixta de células de la cresta neural, derivadas del prosencéfalo y del mesencéfalo, mientras que la mandíbula comprende células mesenquimatosas procedentes de la cresta neural del mesencéfalo y del rombencéfalo (rombómeros 1 y 2). La morfología específica de los elementos del esqueleto facial está determinada por señales que pasan del endodermo faríngeo al ectodermo facial y enseguida a los elementos de la cresta neural precursores de los huesos faciales. Las zonas estrechas del endodermo faríngeo controlan la morfogénesis de porciones específicas del esqueleto de la porción inferior de la cara. Las

señales del FGF-8 procedentes del ectodermo facial desempeñan un papel fundamental en la formación del esqueleto facial.

Otro factor que tiene una intensa influencia en el desarrollo facial es la capacidad de respuesta a las **Wnt** de los diferentes procesos faciales. Las señales de Wnt estimulan la proliferación celular en muchas estructuras en desarrollo, incrementando la masa de dicha estructura. Durante el desarrollo facial, algunas especies con la porción media de la cara elongada (p. ej., el pico de los pájaros) tienen una zona con alta capacidad de respuesta a Wnt, en la línea media del proceso frontonasal. Otras especies (p. ej., la humana), que tienen caras planas y anchas, presentan regiones que responden a Wnt en los procesos maxilar y mandibular, responsables del crecimiento lateral de la cara.

El proceso frontonasal es una estructura destacada en las primeras fases del desarrollo facial, y su formación es resultado de un sistema de señales muy sensible, que comienza con la síntesis de **ácido retinoico** en una región del ectodermo localizada enfrente del prosencéfalo y continúa con la acción de shh producido por el prosencéfalo ventral. La acción de shh a través de la mediación de la población más rostral de células de la cresta neural, es la base del establecimiento de la zona ectodérmica frontonasal, situada en los extremos de los procesos nasomediales (v. pág. 298). Las moléculas transductoras de señales (FGF-8 y shh) procedentes de esta zona estimulan la proliferación celular en el mesénquima de la cresta neural del proceso frontonasal. La ausencia de tales señales produce un aumento de la muerte celular en dicha región, así como una disminución de la proliferación celular, lo que da lugar a diversos defectos mediofaciales (v. **correlación clínica 14.1**). Tanto el déficit como el exceso de ácido retinoico pueden producir defectos muy similares. El proceso frontonasal es una de las estructuras predominantes en la cara del embrión entre la 4.^a y la 5.^a semanas (v. fig. 14.6), pero tras el crecimiento posterior del proceso maxilar y de los procesos nasomedial y nasolateral, se aleja de la región oral. El proceso nasolateral se desarrolla como resultado de las señales de FGF procedentes de la fosa nasal.

Los procesos maxilar y mandibular han sido considerados tradicionalmente como derivados del primer arco branquial. Las investigaciones más recientes sugieren que aunque algunas de las células que forman el proceso maxilar pueden proceder del primer arco, muchas células mesenquimatosas del proceso maxilar no derivan del mismo, sino que provienen de otras áreas de la cresta neural craneal. Por el momento no se conocen cuántas de estas células son integradas en una estructura unificada, ni qué mecanismos específicos controlan esta morfogénesis.

Al igual que ocurre con las yemas de los miembros, el crecimiento de la prominencia frontonasal y de los procesos maxilar y mandibular depende de las interacciones entre el ectodermo y el mesénquima. Sin embargo, a diferencia del caso de las extremidades, el sistema de señales (FGF y shh) se concentra en el ectodermo apical de estos procesos, donde puede actuar como un organizador morfogénico y un estímulo para el crecimiento del mesénquima de los primordios faciales. *Msx1*, un gen con homeobox, es expresado en el mesénquima que está experimentando un rápido crecimiento en los extremos de los primordios faciales. El paralelismo con la expresión de *Msx1* en la región subectodérmica de la extremidad (v. pág. 200) sugiere que tanto en los miembros como en los primordios faciales intervienen mecanismos similares. Los genes *Hox* no se expresan en el primer arco y la presencia a nivel distal de **Otx-2**, junto con la ausencia de *Hox* a nivel proximal, proporciona las bases moleculares para el desarrollo del primer arco.

La subdivisión del primer arco en las regiones maxilar y mandibular está controlada en gran medida por la **endotelina 1**. La

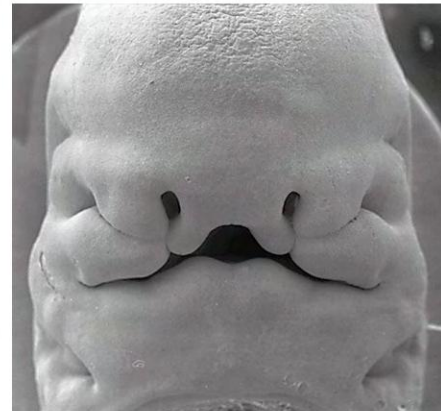
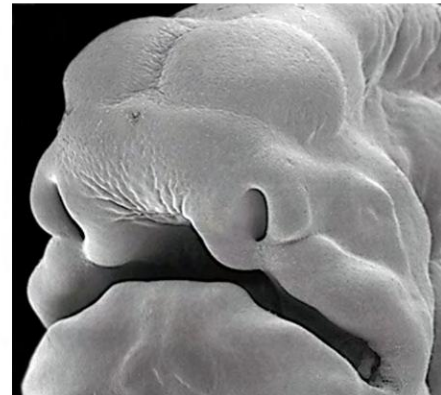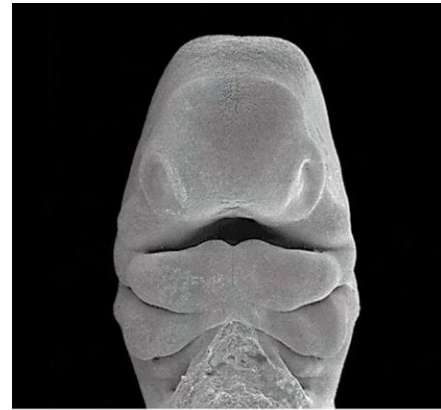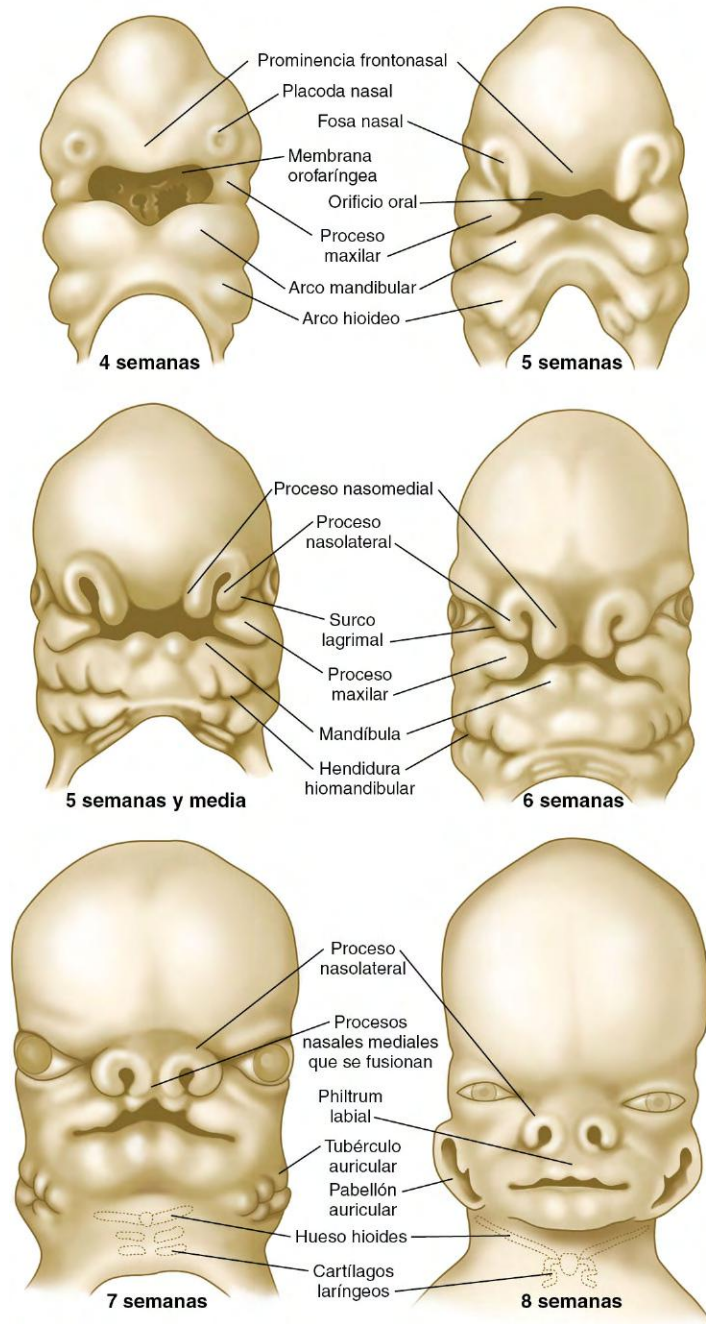


Fig. 14.6 Vistas laterales y frontales de cabezas de embriones humanos que tienen entre 4 y 8 semanas de edad. (Microfotografías electrónicas de barrido de Steding G: The anatomy of the human embryo. Basilea, 2009, Karger; cortesía del Dr. J. Männer.)

endotelina 1, que se expresa en el extremo distal (ventral) del arco, reprime eficazmente la expresión local de genes, tales como *Dlx-1/2*, que están fuertemente involucrados en la formación del maxilar proximal. Distalmente, la endotelina 1 promueve la expresión de genes distales, como *Dlx-5/6* y sus posteriores dianas (*Hand-2* y *Gooseoid*), que especifican el patrón de la mandíbula. En un nivel dorsolateral intermedio dentro del primer arco, la endotelina 1 estimula la expresión de *Barx-1*, que es un determinante principal en la formación de la articulación mandibular. Cuando la endotelina 1 está mutada o inactiva, la mandíbula se transforma en una estructura parecida al maxilar. Si la endotelina 1 se sobreexpresa en la porción proximal del primer arco, el

futuro maxilar se transforma en una mandíbula. Este efecto se transmite a través de la activación de *Dlx-5/6* (v. más adelante). En la porción proximal (dorsal) del primer arco, la influencia de la endotelina 1 se reduce, y el patrón de genes activos permite el establecimiento de las bases para la formación del maxilar y de los huesecillos del oído medio (martillo, yunque y anillo timpánico).

A pesar del aspecto relativamente indiferenciado del proceso mandibular primitivo (primer arco branquial), tanto el eje mediolateral (oral-aboral) como el proximodistal se encuentran bien definidos. Este hecho posee una gran relevancia clínica, ya que se ha observado que un número creciente de mutaciones genéticas afectan sólo a ciertas regiones del arco, como la ausencia de

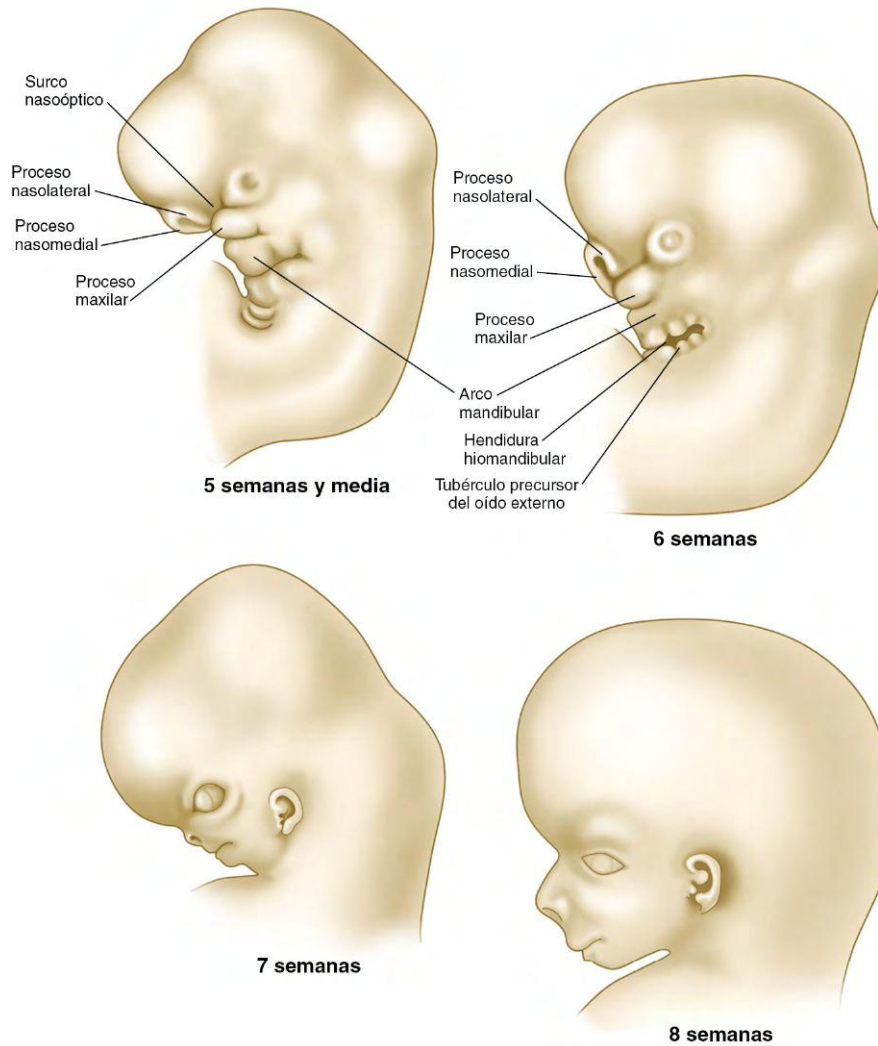


Fig. 14.6 (cont.)

estructuras distales (línea media del adulto) frente a estructuras proximales. La región medial (oral) del proceso mandibular, que parece regir el crecimiento mandibular, responde a señales epiteliales locales (FGF-8) estimulando la proliferación del mesénquima subyacente a través de la mediación de *Msx-1*, de modo similar al caso de la región subectodérmica en la yema de los miembros. El crecimiento de los maxilares está influenciado por diferentes factores de crecimiento, especialmente las proteínas morfogénicas óseas (BMP), que son producidas por el ectodermo o por el mesénquima en diferentes estadios y que pueden tener efectos muy distintos. Los experimentos en embriones de ave han mostrado que el incremento de expresión de BMP-4 en el mesénquima del primer arco tiene como consecuencia la formación de un pico mucho más grande que el de los embriones normales.

La organización proximodistal del arco está reflejada por el agrupamiento en los patrones de expresión del factor de transcripción *Dlx* (el equivalente en los mamíferos de *distalless* en *Drosophila*) a lo largo del arco. Los factores de transcripción *Dlx-3* y *Dlx-7* (*Dlx-4*) se expresan en las localizaciones más distales, los factores *Dlx-5* y *Dlx-6* lo hacen en regiones más proximales, y los factores *Dlx-1* y *Dlx-2* en las más proximales de todas. En los ratones, los únicos factores que se expresan en el proceso maxilar son *Dlx-1* y *Dlx-2*. Aunque las mutaciones de los genes *Dlx* producen anomalías menores, en los ratones en los que se eliminan los

genes *Dlx-5* y *Dlx-6* se desarrolla una transformación homeótica de la zona distal de la mandíbula, que se diferencia en maxilar. Parece que *Dlx-5* y *Dlx-6*, que funcionan con posterioridad a la endotelina 1, son genes selectores que controlan la identidad rostrocaudal de los segmentos distales del primer arco branquial.

Los procesos nasomedial y maxilar se hacen más prominentes debido al crecimiento diferencial que tiene lugar entre la 4.^a y la 8.^a semana (v. fig. 14.6), para en último término fusionarse y formar el labio superior y la mandíbula (fig. 14.7). Al mismo tiempo, la prominencia frontonasal, que durante la 4.^a y 5.^a semanas rodeaba a la región del estomodeo, es desplazada debido a la fusión de los dos procesos nasomediales. Estos dos últimos, una vez fusionados, forman el **segmento intermaxilar**, un precursor de 1) el **philtrum** del labio, 2) el **componente premaxilar** del maxilar y 3) el **paladar primario**.

El **surco nasolagrimal** (canal nasooptico), que se extiende hasta el ojo en formación (v. fig. 14.6), se encuentra entre el proceso maxilar y el primordio nasal (proceso nasolateral). El ectodermo del suelo del surco nasolagrimal se engruesa hasta formar un cordón epitelial sólido que se separa del surco. A continuación, el cordón epitelial se canaliza y da lugar al **conducto nasolagrimal** y, cerca del ojo, al **saco lagrimal**. El conducto nasolagrimal se extiende desde la comisura interna del ojo hasta la fosa nasal (meato inferior) y en la vida posnatal actúa como sistema de

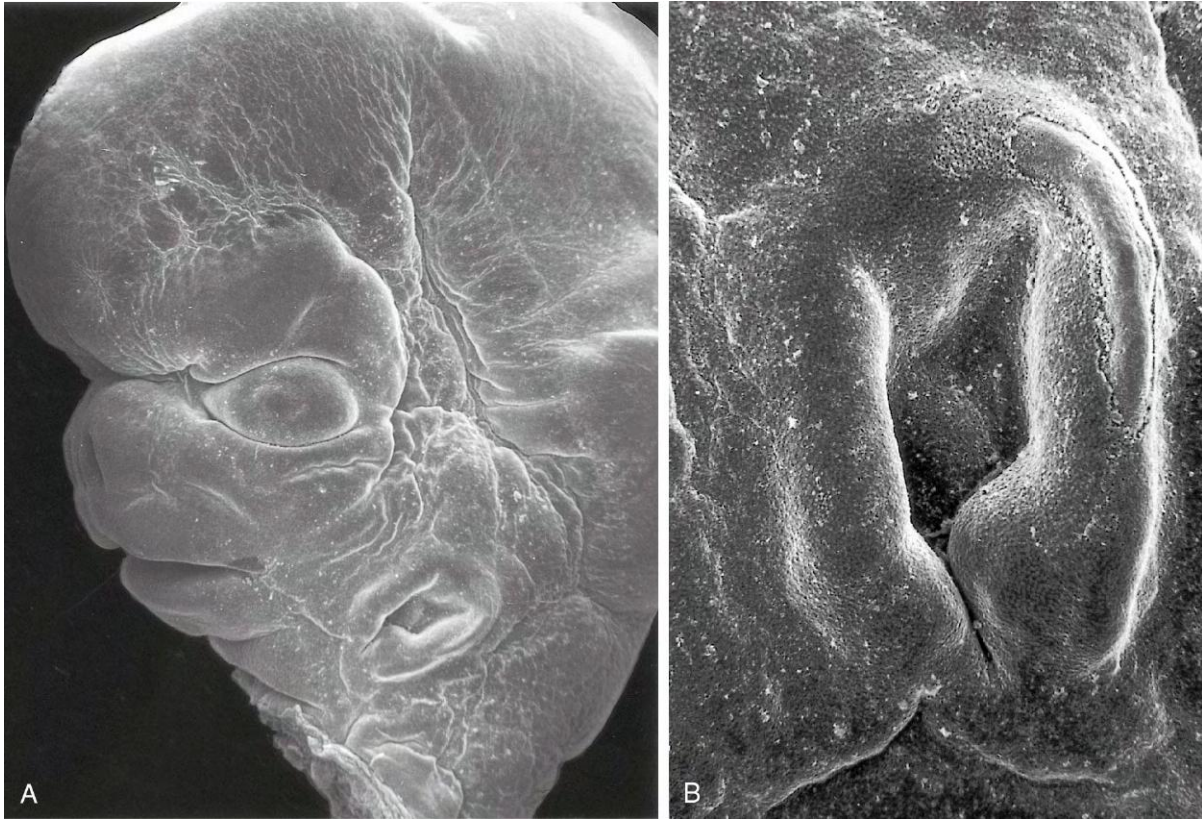


Fig. 14.7 **A**, Microfotografía electrónica de barrido que muestra las características faciales generales de un embrión humano de 8 semanas. **B**, Detalle del oído a mayor aumento. Obsérvese en **A** cómo a esta edad el oído se localiza en el cuello. (De Jirásek JE: Atlas of human prenatal morphogenesis, Amsterdam, 1983, Martinus Nijhoff.)

drenaje de las lágrimas. Esta conexión explica la posibilidad de observar secreción nasal con el llanto. Mientras tanto, el proceso nasomedial en crecimiento se fusiona con el proceso maxilar, y en la región del surco nasolagrimal, el proceso nasolateral lo hace con la región superficial del proceso maxilar. El área de fusión de los procesos nasomedial y maxilar queda marcada por un rafe epitelial, la denominada **aleta nasal**. El mesénquima se introduce pronto en la aleta nasal, dando lugar a la unión continua existente entre los procesos nasomedial y maxilar.

La génesis de la mandíbula es más simple. Las prominencias mandibulares bilaterales aumentan de tamaño, y sus componentes mediales se fusionan en la línea media, formando el extremo medial de la mandíbula. El hoyuelo que se observa en la línea media de la mandíbula en algunas personas es un reflejo de los distintos grados de fusión posibles entre las prominencias mandibulares. En el interior de la mandíbula se diferencia una estructura cartilaginosa alargada, el **cartílago de Meckel** (v. fig. 14.36D). Dicho cartílago, derivado de las células de la cresta neural del primer arco branquial, constituye la base alrededor de la cual se desarrolla el hueso membranoso (que forma el esqueleto definitivo de la mandíbula). Existen datos experimentales que indican que la forma tubular del cartílago de Meckel se relaciona con la inhibición de la condrogénesis por el ectodermo circundante. La eliminación del ectodermo alrededor del cartílago de Meckel se asocia a la formación de grandes masas de cartílago en vez de una estructura tubular. Estas propiedades son similares a las interacciones inhibitorias existentes entre el ectodermo y la condrogénesis en las yemas de la extremidad. Una influencia de acción prolongada en el crecimiento de la mandíbula es la vía de la polaridad celular planar, que influye en el crecimiento del

cartílago de Meckel. Si se interrumpe esta vía, la mandíbula no se desarrollará hasta su longitud normal.

Poco después de la adquisición de su morfología básica, las estructuras faciales son invadidas por células mesodérmicas asociadas con el primer y el segundo arcos branquiales. Estas células forman los músculos masticatorios (derivados del primer arco e inervados por el V nervio craneal) y los músculos de la expresión facial (procedentes del segundo arco e inervados por el VII nervio craneal). A nivel de los músculos individuales, para la determinación de las inserciones musculares y de la forma definitiva del músculo es muy importante una precisa coordinación en las relaciones espaciotemporales de las células del mesodermo y de la cresta neural.

Aunque la estructura básica de la cara queda establecida entre la cuarta y la octava semanas, los cambios en la proporcionalidad de las distintas regiones continúan hasta bien entrada la vida posnatal. En particular, la región media de la cara no se encuentra desarrollada por completo durante la embriogénesis, ni siquiera en las primeras etapas de la vida posnatal.

Articulación temporomandibular y su relación con la articulación mandibular de los vertebrados inferiores

La **articulación temporomandibular**, que constituye un mecanismo de bisagra entre el cóndilo de la mandíbula y la porción escamosa del hueso temporal, posee gran interés clínico y evolutivo. La articulación temporomandibular, que desde el punto de vista filogenético apareció con la evolución de los mamíferos, es una compleja articulación sinovial rodeada por una cápsula

que contiene un **disco articular** entre los dos huesos. En base a la temprana expresión de Barx-1, la formación de esta articulación es tardía en el desarrollo, ya que aparece por primera vez en forma de condensaciones mesenquimatosas asociadas con el hueso temporal y con el cóndilo mandibular durante la séptima semana del desarrollo. El disco y la cápsula articulares comienzan a adquirir su forma una semana más tarde, y la articulación propiamente dicha se forma entre las semanas 9 y 11.

En los vertebrados inferiores, la mandíbula se abre y se cierra por medio de una bisagra entre las porciones cartilaginosa de los procesos mandibulares: el **hueso articular** en la mandíbula inferior y el **hueso cuadrado** en la superior, ambos derivados del cartílago de Meckel. Durante la filogenia, a medida que se desarrollaba la musculatura de la mandíbula, el hueso membranoso distal (el **hueso dentario**) asociado al cartílago de Meckel aumentaba de tamaño. El hueso dentario en los mamíferos actuales y en los humanos forma la mayor parte de la mandíbula, y el cartílago de Meckel sólo se observa a modo de estructura tubular cartilaginosa en el interior del complejo mandibular en formación, durante las últimas etapas del desarrollo embrionario.

A lo largo de muchos millones de años, la primitiva articulación que intervenía en la apertura mandibular de los mamíferos fue perdiendo relevancia y se incorporó en el oído interno como el martillo (derivado del hueso articular de la mandíbula) y el yunque (que procede del ancestral hueso cuadrado del cráneo). El yunque se articula con el estribo (que tiene su origen en el segundo arco branquial). El **anillo timpánico** es un hueso derivado de la cresta neural, que rodea y sirve de apoyo a la membrana timpánica. Su origen se encuentra en el **hueso angular**,

uno de los huesos membranosos del primer arco branquial, que recubre la porción proximal del cartílago de Meckel.

Formación del paladar

El embrión joven posee una cavidad oronasal única, pero en los humanos, entre la sexta y la décima semana el desarrollo del **paladar** separa la cavidad nasal de la oral. El paladar deriva de tres primordios: un **proceso palatino medio** impar y dos **procesos palatinos laterales** (figs. 14.8 y 14.9).

El proceso palatino medio se forma como una invaginación a partir de los procesos nasomediales recién fusionados. A medida que crece se transforma en una estructura ósea triangular, el **paladar primario**. En la vida posnatal, el elemento esquelético del paladar primario se denomina **componente premaxilar del maxilar**. Los cuatro dientes incisivos superiores se originan a partir de esta estructura (fig. 14.10).

En la formación del paladar intervienen 1) el crecimiento de los procesos palatinos, 2) su elevación, 3) su fusión y 4) la eliminación del rafe epitelial en el sitio de la fusión. Los procesos palatinos laterales, que son los precursores del **paladar secundario**, se desarrollan a partir de los procesos maxilares durante la sexta semana y al principio crecen hacia abajo, a cada lado de la lengua (fig. 14.11). De manera similar a otros primordios faciales, en el crecimiento de los procesos palatinos participan interacciones mesénquimo-ectodérmicas, así como factores de crecimiento específicos. El **FGF-10** producido en el mesénquima del proceso palatino en formación está ligado a un receptor FGF en el ectodermo (fig. 14.12). Esto estimula

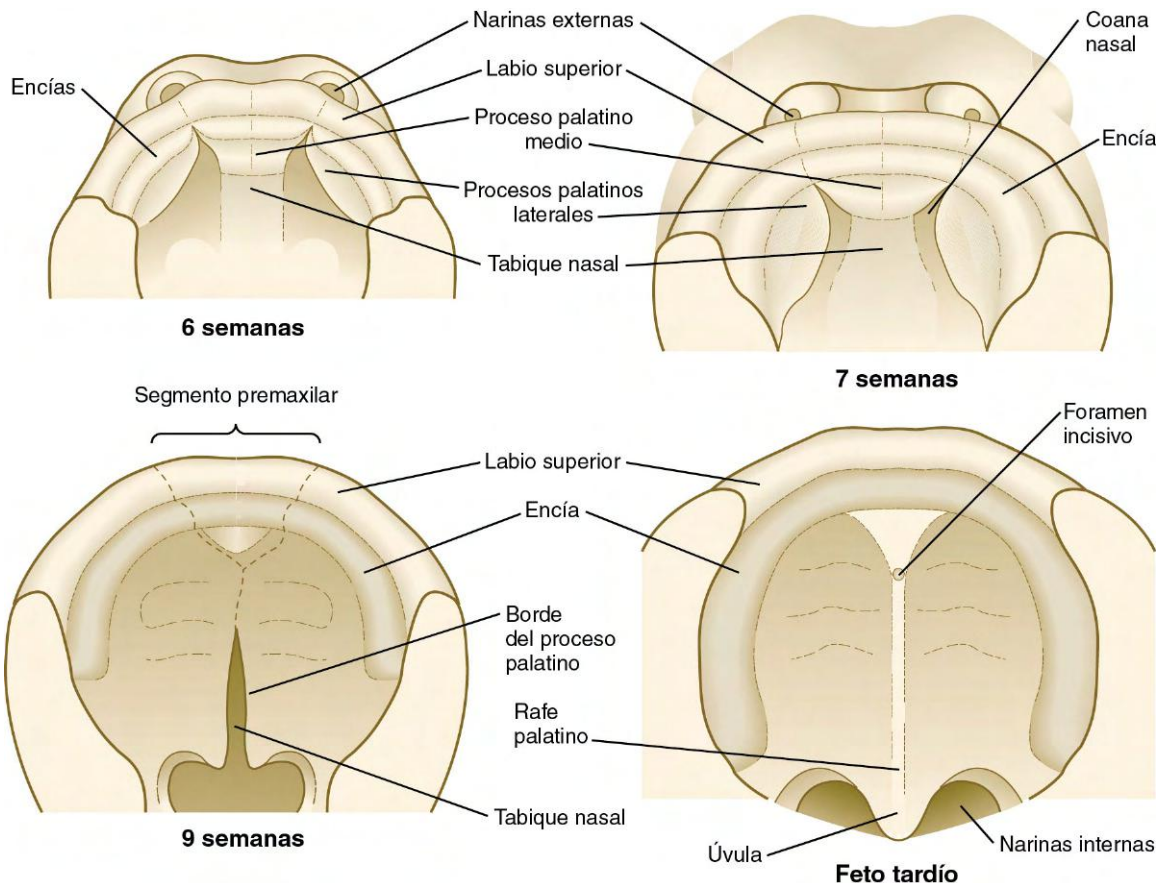


Fig. 14.8 Desarrollo del paladar visto desde abajo.

la liberación de *shh* desde el ectodermo, que a su vez causa la liberación de *BMP-2* en el mesénquima. *BMP-2* y *Msx-1*, que interactúan con *BMP-4*, estimulan la proliferación celular en el mesénquima del proceso palatino y el crecimiento del mismo. Durante la séptima semana, los procesos palatinos laterales (**procesos palatinos**) abandonan por completo su posición a los lados de la lengua y adoptan una posición perpendicular a los procesos maxilares. Los vértices de estos procesos contactan en la línea media y comienzan a fusionarse.

A pesar de los muchos años de investigación, los mecanismos que subyacen a la elevación de los procesos palatinos siguen sin conocerse. El edema de la matriz extracelular de los procesos palatinos les confiere unas propiedades elásticas que les permiten aproximarse poco después de abandonar su emplazamiento a ambos lados de la lengua. Las investigaciones sugieren que la rápida fusión de los procesos palatinos se debe más al flujo

de tejidos internos que a un efecto similar al observado en las puertas de batiente.

El **tabique nasal** es otra de las estructuras que participan en la formación del paladar (v. figs. 14.8 y 14.11). Esta estructura de la línea media, que es resultado del crecimiento inferior de la prominencia frontonasal, alcanza el nivel de los procesos palatinos una vez que éstos se han fusionado para formar el paladar secundario definitivo. En dirección rostral, el tabique nasal se continúa con el paladar primario.

A nivel macroscópico, los procesos palatinos se fusionan en la línea media, pero rostralmente también se unen con el paladar primario. El punto de fusión en la línea media del paladar primario con los dos procesos palatinos es el **foramen incisivo** (v. fig. 14.10).

La fusión de los procesos palatinos ha sido objeto de numerosas investigaciones debido a su importancia clínica. Los procesos están recubiertos por un epitelio homogéneo cuando contactan por primera vez en la línea media. Sin embargo, el rafe epitelial de la línea media desaparece durante el proceso de fusión. El epitelio de la superficie nasal del paladar se hace cilíndrico y ciliado, mientras que el de la superficie oral del paladar se vuelve de tipo escamoso estratificado. En esta etapa del desarrollo se plantean las siguientes cuestiones:

1. ¿Qué origina la desaparición del rafe epitelial de la línea media?
2. ¿Qué señales originan las distintas vías de diferenciación del epitelio a ambos lados del paladar?

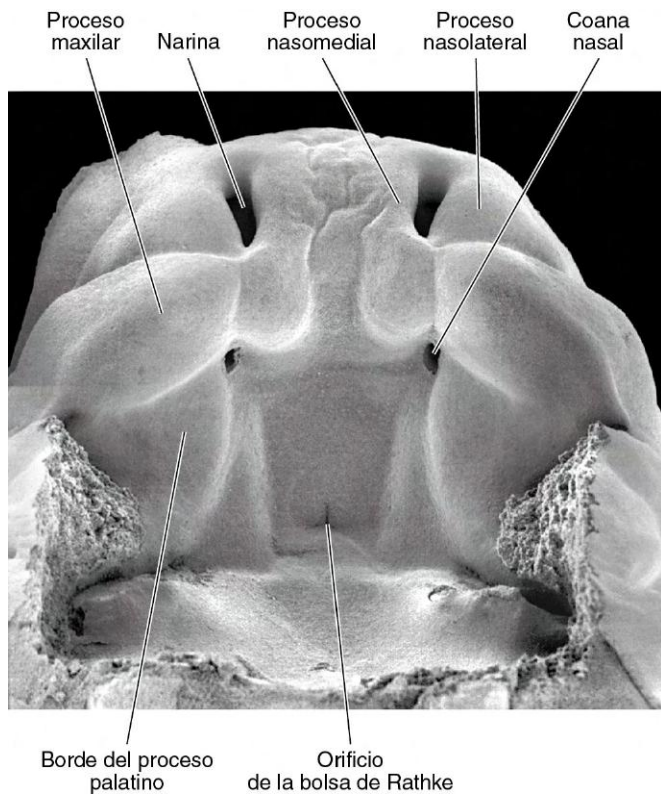


Fig. 14.9 Microfotografía electrónica de barrido de un embrión humano de 7 semanas. La mandíbula ha sido retirada y se observa el techo de la cavidad oronasal. (De Steding G: The anatomy of the human embryo, Basilea, 2009, Karger; cortesía del Dr. J. Männer.)

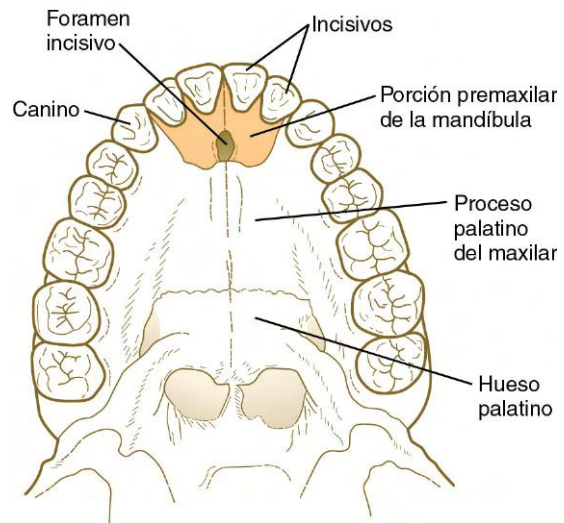


Fig. 14.10 Paladar óseo posnatal, donde puede apreciarse el segmento premaxilar.

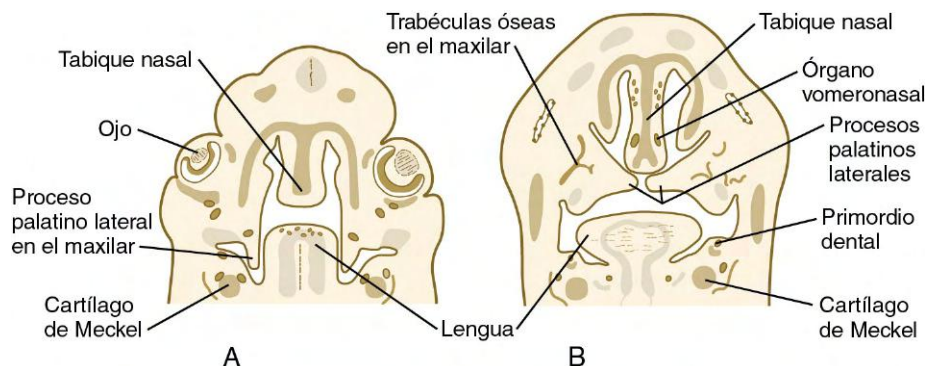


Fig. 14.11 A y B, Cortes frontales de cabezas de embriones humanos, donde se observa la fusión de los procesos palatinos laterales. (De Patten B: Human embryology, 3.ª ed., Nueva York, 1968, McGraw Hill.)

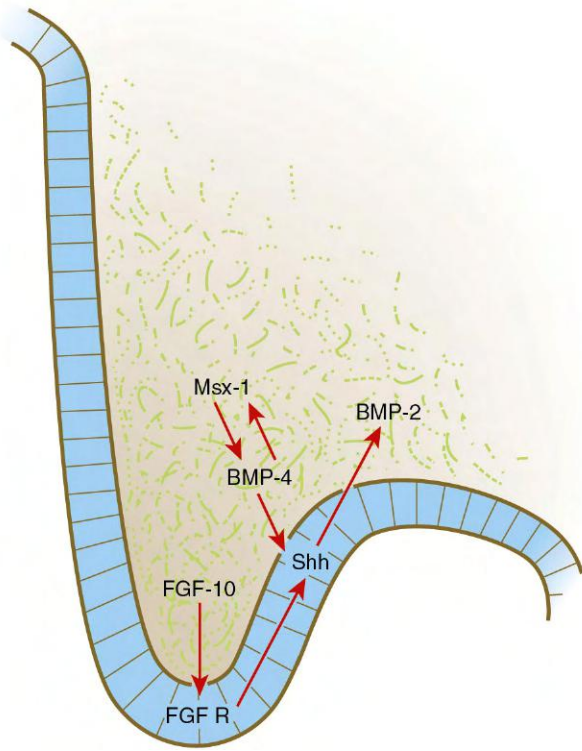


Fig. 14.12 Importantes interacciones señalizadoras en el desarrollo de los procesos palatinos. BMP, proteína morfogénica ósea; FGF, factor de crecimiento fibroblástico; FGF R, receptor del factor de crecimiento fibroblástico; Shh, Sonic hedgehog.

oral. Otro grupo de células epiteliales puede sufrir una transformación morfológica y convertirse en células mesenquimatosas. El **factor de transformación del crecimiento $\beta 3$ (TGF- $\beta 3$)** se expresa en las células ectodérmicas del borde distal de los procesos palatinos, justo antes de su fusión, y pierde importancia poco después. Esto desempeña un importante papel en la estimulación de la apoptosis en las células del rafe de fusión. En los ratones que sufren mutaciones de TGF- $\beta 3$, los procesos palatinos laterales se acercan en la línea media, pero el rafe epitelial no desaparece, por lo que dichos ratones desarrollan un paladar hendido aislado.

Los experimentos con el cultivo in vitro de un único proceso palatino de diversas especies han demostrado claramente que todas las etapas de la diferenciación epitelial (muerte celular en la línea media y distintas vías de diferenciación en las superficies nasal y oral) pueden tener lugar aunque no se produzca el contacto con el proceso palatino opuesto. Las diversas vías de diferenciación no son intrínsecas al epitelio regional, sino que están mediadas por el mesénquima subyacente, derivado de la cresta neural. El mecanismo de esta especificación regional del epitelio sigue siendo poco conocido. Según un modelo, el mesénquima subyacente produce factores de crecimiento que influyen sobre la producción y la distribución regional de moléculas de la matriz extracelular (p. ej., colágeno de tipo IX). La forma de recepción y la interpretación de estos acontecimientos por parte de las células epiteliales son desconocidas.

Formación de la nariz y del aparato olfatorio

Las **placodas nasales**, dos engrosamientos ectodérmicos localizados en la región frontal cefálica (**fig. 14.14A**), representan el primordio del aparato olfatorio humano y se observan por primera vez al final del primer mes. Al igual que ocurre con la formación de las placodas del cristalino, las nasales requieren la expresión de **Pax-6** y la acción de retinoides producidos por el prosencéfalo. Sin dicha expresión no se forman ni la placoda nasal ni la del cristalino. Las placodas nasales se originan en el borde anterolateral de la placa neural, antes de su cierre.

Poco después de su formación, las placodas nasales presentan una depresión en su superficie (las **fóveas** o **fosas nasales**), rodeada por elevaciones de tejido mesenquimatoso en forma de herradura con los extremos abiertos hacia la futura boca (**v. fig. 14.6**). Las dos extremidades de las elevaciones mesenquimatosas son los **procesos nasomedial** y **nasolateral**. La formación de los engrosamientos nasales depende de la producción de **FGF-8**, estimulada por los retinoides, que a su vez estimula la proliferación de las células mesenquimatosas en el interior del proceso nasal. La fuente de estos retinoides es el propio epitelio de la fosa nasal. Mientras tanto, disminuye la producción de retinoides en el prosencéfalo. Como consecuencia, la prominencia frontonasal se reduce, ya que la proliferación de sus células mesenquimatosas depende de los retinoides del prosencéfalo. A medida que los primordios nasales se fusionan en la línea media durante la sexta y la séptima semanas, los procesos nasomediales dan lugar a la punta y a la cresta nasal, así como a parte del tabique nasal, y los procesos nasolaterales forman las **alas** de la nariz. El proceso frontonasal en retroceso contribuye a la constitución de parte del puente de la nariz.

Mientras tanto, las fosas nasales continúan haciéndose más profundas hacia la cavidad oral y dan lugar ellas mismas a cavidades destacadas (**v. fig. 14.14**). A las seis semanas y media, las cavidades oral y nasal se encuentran separadas sólo por una fina **membrana oronasal**. Esta membrana desaparece pronto,

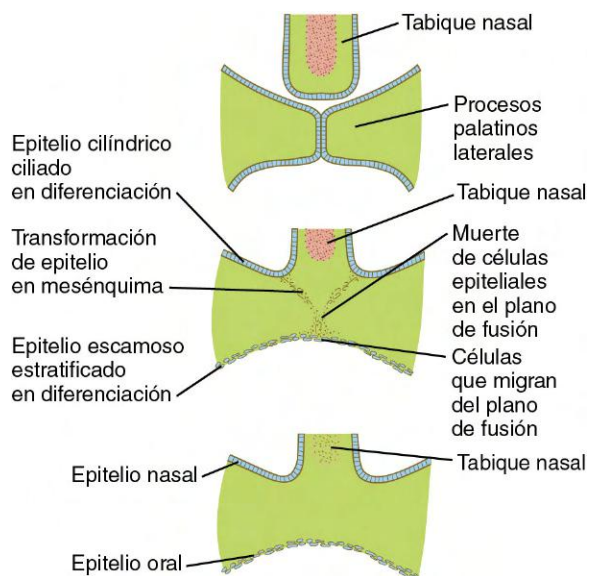


Fig. 14.13 Etapas del desarrollo asociadas a la fusión de los procesos palatinos y del tabique nasal.

En la desaparición del rafe epitelial de la línea media tras la aproximación de los procesos palatinos se ven implicados varios procesos fundamentales del desarrollo (**fig. 14.13**). Algunas de las células epiteliales del rafe de fusión experimentan apoptosis y desaparecen. Otras células pueden migrar desde el plano de fusión y formar parte del revestimiento epitelial de la cavidad

y se establece una comunicación entre las cavidades nasales y la oral por medio de aperturas posteriores al paladar primario, denominadas **coanas nasales** (v. fig. 14.9). Sin embargo, poco después de la desaparición de la membrana oronasal, la porción externa de la cavidad nasal comienza a cerrar la comunicación con un tapón de células epiteliales, que persiste hasta el final del cuarto mes. Con la fusión de los procesos palatinos laterales, la longitud de la cavidad nasal aumenta de forma considerable y termina por comunicarse con la región superior de la faringe.

El epitelio de cada fosa nasal, al igual que ocurre en los otros órganos de los sentidos principales de la cabeza, induce la formación de una cápsula cartilaginosa a su alrededor a partir del mesénquima circundante de la cresta neural. En un complejo modelo tridimensional, las partes mediales de las cápsulas nasales se combinan con mesénquima más profundo, derivado de una parte más central de la cresta neural, para formar el tabique nasal medio y los huesos etmoides. La región lateral de la cápsula nasal forma los huesos nasales. Los **cornetes nasales** se constituyen durante el tercer mes en la pared lateral de la cavidad nasal, a partir de los huesos etmoides. Estas estructuras aumentan la superficie disponible para acondicionar el aire en el interior de la cavidad nasal. Los senos paranasales se forman en la vida fetal tardía y durante varios años después del nacimiento a partir de las paredes de las cavidades nasales. El tamaño y la forma de estas estructuras ejercen una notable influencia sobre la forma de la cara durante el período de crecimiento posnatal.

En la sexta o la séptima semanas puede observarse un par de crecimientos epiteliales a cada lado del tabique nasal, cerca del paladar. Estos divertículos, conocidos como los **órganos vomeronasales** (v. fig. 14.11B), representan invaginaciones que se desarrollan de la porción medial de la placoda nasal, alcanzan su tamaño máximo de 6 a 8 mm alrededor del sexto mes de la vida fetal y a partir de entonces comienzan a regresar, dejando pequeñas estructuras quísticas. En la mayor parte de los mamíferos y en muchos otros vertebrados, los órganos vomeronasales, que se encuentran revestidos por un epitelio olfatorio modificado, siguen manteniendo una función destacada y parecen relacionarse con el reconocimiento olfativo de la comida en la boca o con estímulos sexuales olfativos (p. ej., feromonas).

El epitelio más dorsal de las fosas nasales pasa por una diferenciación que le transforma en un epitelio olfatorio muy especializado (v. fig. 14.14). La diferenciación del órgano olfatorio y del órgano vomeronasal requiere la acción de **FGF-8**, producido en una zona señalizadora que rodea la fosa nasal. Desde el período embrionario y a lo largo de la vida, el epitelio olfatorio es capaz de formar neuronas bipolares sensitivas primitivas, que emiten axones hacia el bulbo olfatorio. Antes del crecimiento axonal, ciertas células se liberan de dicho epitelio y migran hacia el cerebro. Algunas de ellas pueden sintetizar un sustrato para guiar el crecimiento de los axones olfatorios. Otras células que migran desde la placoda olfatoria (en concreto el primordio vomeronasal) sintetizan **hormona liberadora de**

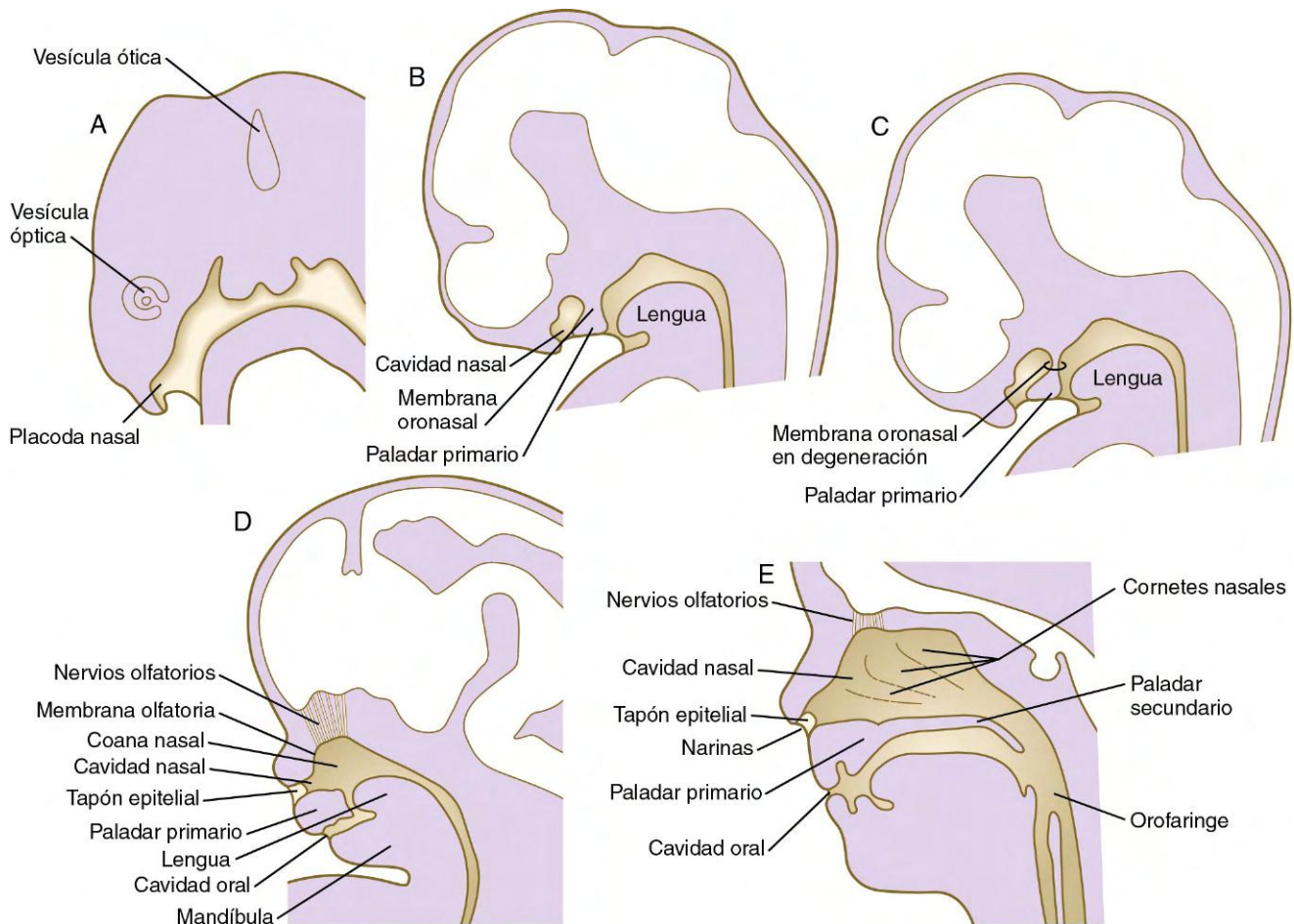


Fig. 14.14 Cortes sagitales de cabezas de embriones humanos en los que se presta especial atención al desarrollo de las cavidades nasales. A, 5 semanas. B, 6 semanas. C, 6 semanas y media. D, 7 semanas. E, 12 semanas.

hormona luteinizante y se dirigen al hipotálamo, el centro de síntesis y liberación de esta hormona en el adulto. El origen embrionario de estas células en la placoda olfatoria facilita la comprensión del **síndrome de Kallmann**, caracterizado por anosmia e hipogonadismo hipogonadotropo. De las células de la placoda olfatoria también se originan células de sostén (sustentaculares) y células glandulares de la región olfatoria de la nariz. Los experimentos fisiológicos muestran que el epitelio olfatorio puede presentar signos de funcionamiento en las etapas fetales tardías, aunque la función olfatoria no se desarrolla por completo hasta después del nacimiento.

Formación de las glándulas salivares

Las glándulas salivales se originan durante la sexta semana, a modo de engrosamientos sólidos, similares a un reborde (fig. 14.15), del epitelio oral. Los grandes desplazamientos epiteliales en la cavidad oral dificultan la determinación de la capa germinal que da lugar al epitelio de la glándula salival. Las glándulas parótidas derivan probablemente del ectodermo, mientras que las glándulas submandibular y sublingual se cree que proceden del endodermo.

Al igual que sucede con otras estructuras glandulares asociadas al tracto digestivo, el desarrollo de las glándulas salivales depende de una serie continua de interacciones epitelio-mesénquimatosas. La morfogénesis de la ramificación de las glándulas salivales depende en gran medida de la acción señalizadora de shh sobre los FGF. Sin embargo, en contraste con la mayoría de las estructuras glandulares, donde el epitelio produce shh que actúa sobre el mesénquima subyacente, en las glándulas salivales la secuencia entera de señalización de shh y respuesta de FGF ocurre dentro del mesénquima. La composición de la lámina basal que rodea a los lóbulos epiteliales primitivos es diferente

según el potencial de crecimiento de la región. Alrededor del pedículo y en las hendiduras, la lámina basal contiene colágeno de tipo I y tipo IV, así como un proteoglicano de membrana basal de tipo I. Estos componentes no se observan en las regiones de los lóbulos que continúan creciendo. La lámina basal de las regiones en fase de crecimiento, bajo la influencia del mesénquima circundante, pierde el colágeno y los proteoglicanos asociados a las estructuras estables (p. ej., los pedículos, las hendiduras).

Las ramificaciones se asocian, además de con alteraciones en la lámina basal, con la contracción local de microfilamentos ordenados en los ápices de las células epiteliales, en los puntos de bifurcación. El mantenimiento continuado del crecimiento en los extremos de los lóbulos glandulares se mantiene gracias al alto grado de actividad mitótica del epitelio y al depósito en la zona de glucosaminoglucanos de nueva síntesis. Durante la organogénesis, la inervación parasimpática, actuando a través de la secreción de acetilcolina, mantiene la población de células progenitoras epiteliales. En su ausencia, se reduce drásticamente la cantidad de yemas de los lóbulos epiteliales. La diferenciación funcional y estructural del epitelio de la glándula salival continúa durante toda la vida fetal.

En la **correlación clínica 14.1** se presentan malformaciones de las regiones facial y oral.

Formación de los dientes

Un diente consiste en una matriz extracelular muy especializada, en cuya composición participan dos elementos principales —el esmalte y la dentina—, cada uno de ellos secretado por un epitelio embrionario diferente. El desarrollo del diente es un proceso perfectamente orquestado en el que se establecen interacciones íntimas entre el epitelio productor de la dentina y el esmalte. Si se extiende un proceso común del desarrollo a la dimensión

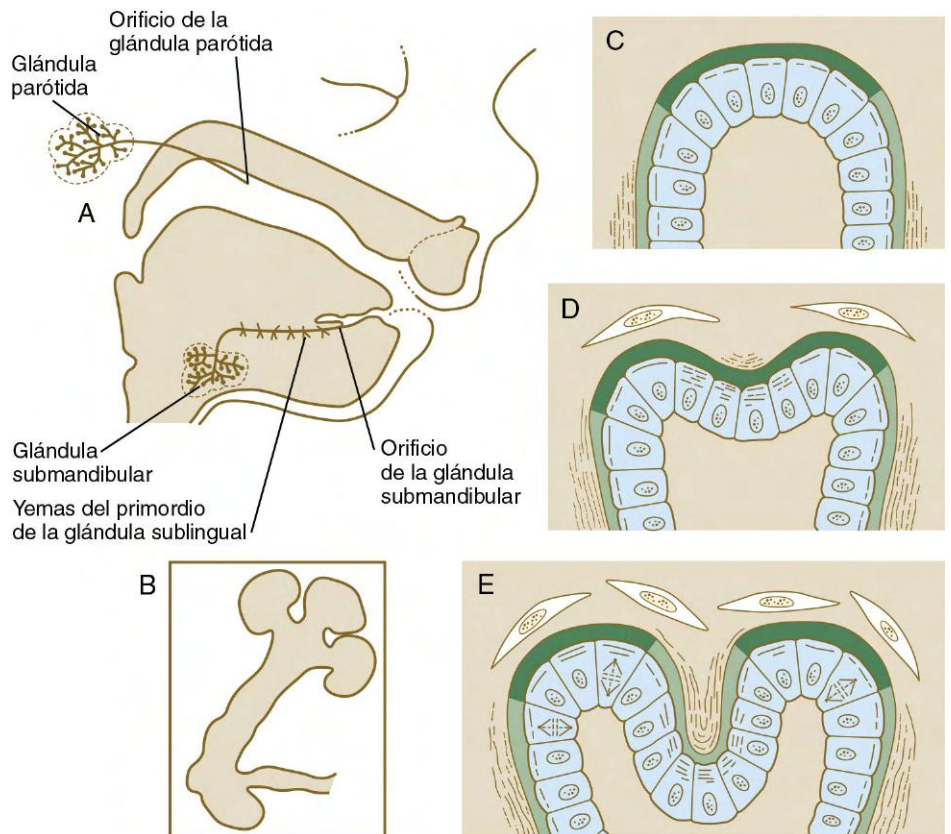


Fig. 14.15 Desarrollo de las glándulas salivales. **A,** Glándula salival en un embrión humano de 11 semanas. **B,** Desarrollo in vitro del epitelio de la glándula salival. **C,** Acumulación de glucosaminoglucanos recién sintetizados (*verde oscuro*) en la lámina basal del vértice de un lóbulo primario. **D,** Formación incipiente de la hendidura, asociada a la contracción de haces de microfilamentos en los ápices de las células epiteliales que revisten dicha hendidura. Las fibras de colágeno (*líneas onduladas*) se disponen alineadas en los laterales del lóbulo y en la hendidura recién formada. **E,** La síntesis de glucosaminoglucanos en la hendidura disminuye a medida que ésta se hace más profunda, mientras que el depósito de colágeno continúa. (De **C** a **E** se muestra la relación existente entre la disposición de la matriz extracelular y la lobulación del primordio glandular.)

CORRELACIÓN CLÍNICA 14.1 Malformaciones de la cara y de la región oral

Labio leporino y paladar hendido

El labio leporino y el paladar hendido son malformaciones comunes, que se presentan con una incidencia aproximada de 1 de cada 1.000 y 1 de cada 2.500 nacimientos, respectivamente. Pueden encontrarse numerosas combinaciones y grados de gravedad, que oscilan entre el labio leporino unilateral y el bilateral asociado a paladar hendido total.

Desde el punto de vista estructural, el **labio leporino** se produce por la falta de fusión de los procesos maxilar y nasomedial. En la

variante más completa del defecto, todo el segmento premaxilar se encuentra separado de ambos maxilares, de modo que las fisuras bilaterales atraviesan el labio y el maxilar entre los incisivos laterales y el canino (**fig. 14.16**). El punto de convergencia de las dos fisuras es el foramen incisivo (**fig. 14.17B**). En una visión lateral se observa que el segmento premaxilar suele proyectarse hacia fuera, distorsionando el perfil normal de la cara. Una causa frecuente de labio leporino es la hipoplasia de los procesos maxilares, que impide el contacto entre el proceso nasomedial y el maxilar.

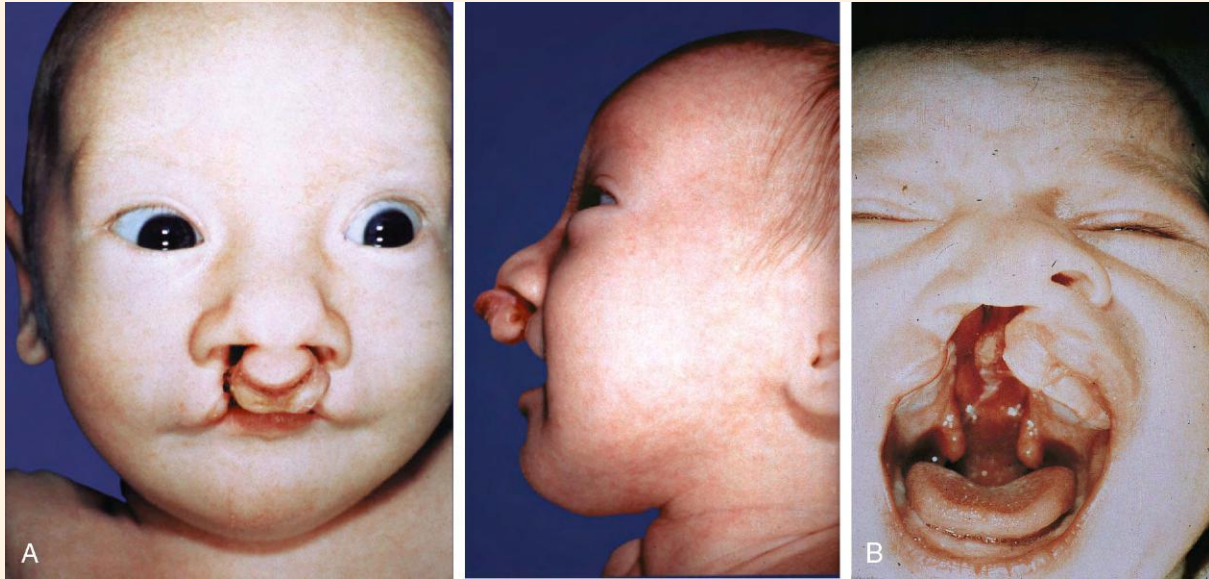


Fig. 14.16 **A**, Vistas frontal y lateral de un niño con labio y paladar hendido bilaterales. En la visión lateral, se observa cómo el segmento premaxilar se inclina hacia el exterior. **B**, Labio leporino unilateral y paladar hendido completo. Obsérvese la úvula duplicada en la parte posterior de la cavidad oral. (Cortesía de A. Burdi, Ann Arbor, Mich.)

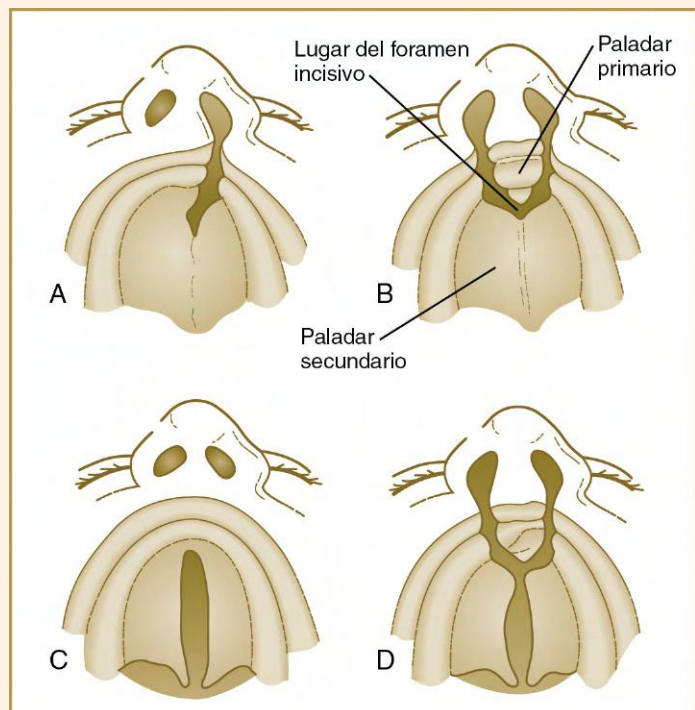


Fig. 14.17 Variedades más comunes de labio leporino y paladar hendido. **A**, Hendidura unilateral que pasa a través del labio y entre el premaxilar (paladar primario) y el paladar secundario. **B**, Labio leporino bilateral y paladar con aspecto similar al observado en el paciente de la figura 14.19A. **C**, Paladar hendido en la línea media. **D**, Labio y paladar hendidos bilateralmente, que se continúan en la línea media con una fisura del paladar secundario.

CORRELACIÓN CLÍNICA 14.1

Malformaciones de la cara y de la región oral (cont.)

El **paladar hendido** se produce por la fusión incompleta o la ausencia de fusión de los procesos palatinos laterales (figs. 14.16B y 14.17). La extensión del paladar hendido puede variar desde casos leves que se presentan sólo como una úvula bifida, hasta los cuadros más extensos y graves que afectan a toda la longitud del paladar. Al igual que ocurre en el labio leporino, el origen del paladar hendido suele ser multifactorial. Algunos síndromes cromosómicos (p. ej., la trisomía 13) se caracterizan por una incidencia elevada de paladares hendidos. En otros casos, el labio leporino y el paladar hendido pueden relacionarse con la acción de fármacos teratógenos (p. ej., anticonvulsivantes). Los experimentos realizados en ratones han demostrado que la incidencia del paladar hendido tras la exposición a una dosis de cortisona depende en gran medida de factores genéticos del ratón. En los seres humanos, las mutaciones de *MSX1* se relacionan de forma estrecha con la aparición de paladar hendido, sin asociación con síndrome alguno. La mayor incidencia de paladar hendido en las mujeres puede relacionarse con que la fusión de los procesos palatinos laterales en el sexo femenino tiene lugar cerca de una semana después que en los varones, por lo que el período sensible es más prolongado.

La base genética y molecular del cierre del paladar es compleja. Incluso el cierre de las porciones anterior y posterior del paladar se produce a través de diferentes combinaciones de interacciones moleculares. Por tanto, como parte del espectro de la enfermedad, se incluyen más de 300 síndromes genéticos de paladar hendido.

Hendidura facial oblicua

La hendidura facial oblicua es un defecto infrecuente que se produce por la falta de fusión del proceso nasolateral con el maxilar, por lo general como consecuencia de la hipoplasia de uno de los tejidos (fig. 14.18A). Suele manifestarse como una fisura tapizada de epitelio que discurre desde el labio superior hasta la comisura interna del ojo.

Macrostomía (hendidura facial lateral)

La **macrostomía** (fig. 14.18B) es un trastorno todavía más infrecuente, a causa de la hipoplasia o de la fusión defectuosa del proceso maxilar con el mandibular. Como su nombre indica, esta anomalía se manifiesta por la presencia de una boca demasiado grande en uno o en ambos lados. En los casos más graves la hendidura puede llegar casi hasta la oreja.

Labio leporino medial

El **labio leporino medial** es otra anomalía infrecuente, que se produce por la fusión incompleta de los dos procesos nasomediales (fig. 14.18C).

Holoprosencefalia

En la holoprosencefalia se incluyen una gran cantidad de trastornos, todos ellos basados en la formación defectuosa del prosencéfalo y de las estructuras cuya formación normal depende de la influencia del mismo. Se ha estimado que esta patología está presente en 1 de cada 250 embriones y en 1 de cada 10.000 nacidos vivos. La anomalía surge al inicio de la gestación, durante la morfogénesis del prosencéfalo, y los defectos cerebrales afectan por lo general a las estructuras arquencefálicas (p. ej., el sistema olfatorio). Debido a la influencia del cerebro sobre las estructuras circundantes, en especial sobre la base del cráneo, los defectos primarios del prosencéfalo a menudo se manifiestan externamente como malformaciones faciales, por ejemplo, una disminución típica de tejido en el proceso frontonasal.

En los casos extremos, la holoprosencefalia puede presentarse en forma de ciclopia (v. fig. 8.18), un defecto caracterizado por la convergencia y la fusión de los primordios ópticos, debido a la casi total ausencia de tejido facial medial y superior. En este trastorno también pueden encontrarse defectos hipoplásicos nasales. La nariz puede estar ausente o bien representada por una **probóscide** tubular (a veces por dos), que en ocasiones incluso se localiza por encima del ojo (v. fig. 8.18). Los defectos de la línea media del labio superior también pueden atribuirse a la holoprosencefalia (v. fig. 14.18C).

El origen inicial de la holoprosencefalia es precoz en el desarrollo embrionario, con alteraciones en la capacidad de la placa precordial y del endodermo anterior para secretar **Sonic hedgehog (shh)** y otros factores requeridos para la inducción y el desarrollo temprano del prosencéfalo ventral. En su ausencia, el campo ocular único no se divide o se separa de forma incompleta y las estructuras del prosencéfalo ventral no se desarrollan. Esto también se refleja en una reducción de la cresta neural rostral, que proporciona las bases celulares para la formación de la mayoría de las estructuras del tercio medio de la cara. Incluso más precozmente en el desarrollo, las alteraciones en los niveles de la proteína morfogénica ósea (BMP), a menudo causadas por desequilibrios en los inhibidores de BMP, pueden influir en la ón temprana del cerebro anterior y producir holoprosencefalia.

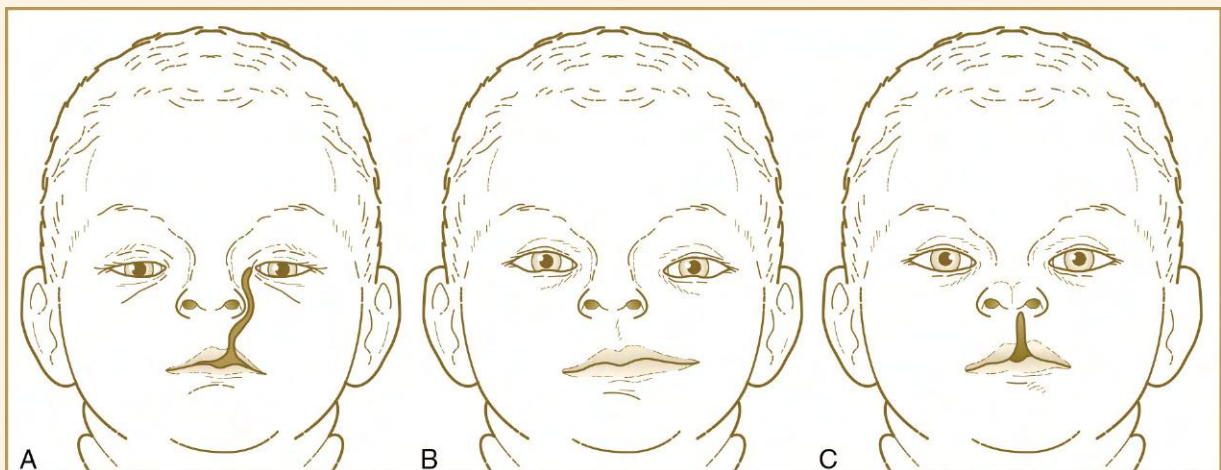


Fig. 14.18 Variedades de fisuras faciales. A, Fisura facial oblicua combinada con labio leporino. B, Macrostomía. C, Labio leporino medial con una hendidura nasal parcial.

CORRELACIÓN CLÍNICA 14.1**Malformaciones de la cara y de la región oral (cont.)**

Muchos casos de holoprosencefalia (p. ej., **síndrome de Meckel**, caracterizado por labio leporino medial, hipoplasia o aplasia del bulbo olfatorio y anomalías nasales) pueden ser atribuidos a causas genéticas. El síndrome de Meckel es un trastorno autosómico recesivo. Varios tipos de holoprosencefalia hereditaria se deben a mutaciones del gen *shh*, que normalmente induce la formación de algunas estructuras de la línea media en el prosencéfalo. La exposición a un exceso de ácido retinoico, que altera la regulación de los genes en la vía de *shh*, también produce holoprosencefalia en animales de laboratorio, y es posible que en los seres humanos. En su mayor parte los casos parecen ser multifactoriales, aunque se cree que el consumo de alcohol por parte de la madre durante el primer mes de gestación es una causa principal

del trastorno. El 1-2% de los hijos nacidos de madres diabéticas pueden desarrollar algún grado de holoprosencefalia. Esta alteración también es frecuente en las trisomías de los cromosomas 13 y 18.

Displasia frontonasal

La displasia frontonasal comprende varios tipos de malformaciones nasales que se producen por un exceso de tejido en el proceso frontonasal. En el espectro de anomalías se incluyen, por lo general, un puente nasal ancho e **hipertelorismo** (un aumento en la distancia interocular). En los casos muy graves las dos narinas se encuentran separadas, a menudo por varios centímetros, y también puede observarse labio leporino medial (fig. 14.19).

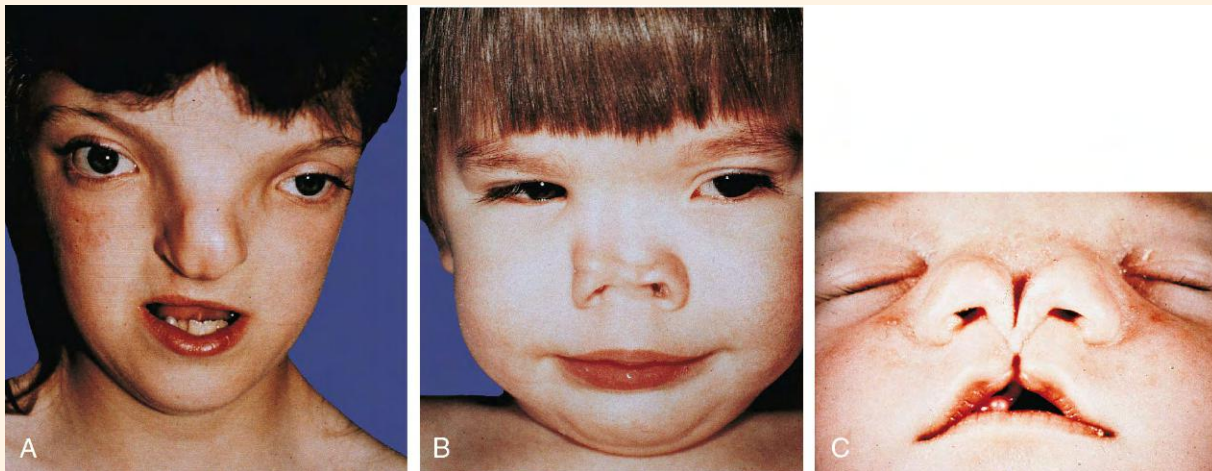


Fig. 14.19 A-C, Diferentes grados de displasia frontonasal. (Cortesía de A. Burdi, Ann Arbor, Mich.)

macroscópica, se puede decir que los dientes experimentan una **transición isomórfica**, con la sustitución posnatal de los dientes deciduos por sus homólogos permanentes en el adulto.

Patrón de la dentición

Cada diente humano posee una morfología distintiva, y cada tipo de diente se forma en una localización característica. Durante muchos años, se desconocía casi por completo el patrón de la dentición, pero el análisis de ciertos tipos de ratones modificados genéticamente ha proporcionado algunas pistas concretas sobre las bases moleculares responsables del establecimiento de los patrones dentales. Tanto el campo dental general como el patrón de la dentición toman forma muy temprano en el desarrollo craneofacial, antes de cualquier indicio evidente de la formación de los dientes. El arco maxilar y la porción proximal del arco mandibular expresan los genes que contienen homeobox *Dlx-1* y *Dlx-2*. La supresión de ambos genes en los ratones provoca el desarrollo del maxilar sin molares, que por el contrario sí se forman en la mandíbula. Los incisivos aparecen en maxilar y mandíbula con normalidad. Otro gen con homeobox, *Barx-1*, es inducido por el FGF-8 en el ectodermo proximal del proceso mandibular, y puede compensar, en los ratones mutantes, la ausencia de *Dlx-1* y *Dlx-2* en la formación de los molares en la mandíbula. El FGF-8 actúa proximalmente reprimiendo a *Barx-1* y a *Dlx-2* para guiar la formación de los molares y BMP-4 actúa distalmente activando a *Msx-1* y *Msx-2* para guiar la formación de los incisivos.

La localización de cada pieza dentaria y los tipos de las mismas se encuentran sometidos a un estrecho control durante el desarrollo. Las diferencias morfológicas entre un incisivo, que posee una sola cúspide, y un molar, que contiene varias, dependen del número de nudos de esmalte (v. más adelante) que tenga el diente en desarrollo. En los ratones, la conversión de los incisivos en molares constituye un ejemplo sorprendente de control molecular en la formación de los dientes. En la región distal del arco mandibular, las señales ectodérmicas de BMP-4 reprimen normalmente la expresión de *Barx-1*, pero cuando la señal de BMP-4 es inhibida por la implantación de semillas de calabaza, se induce la expresión de *Barx-1* en el mesénquima dental, y los incisivos en desarrollo se transforman en molares. El factor de transcripción *Islet-1* se expresa sólo en la superficie oral del ectodermo, justo en el área donde se van a formar los incisivos. Por el contrario, *Pitx-1* sólo se expresa en la región molar del mesénquima de la mandíbula, justo donde antes actuó *Barx-1*.

Los mamíferos tienen una sola fila de dientes en cada maxilar. Esto está controlado por dos gradientes solapados de polaridad opuesta a lo largo del eje lingual-bucal (fig. 14.20). Durante el proceso normal de desarrollo de los dientes, el lado bucal de la mandíbula posee una concentración alta de BMP-4, que estimula la expresión de *Msx-1* en el mesénquima dental. En el lado lingual de la mandíbula, la alta concentración del factor de transcripción *Osr-2* (el equivalente en mamíferos del gen pareado *odd skipped* de la *Drosophilla*; v. fig. 4.1), que inhibe

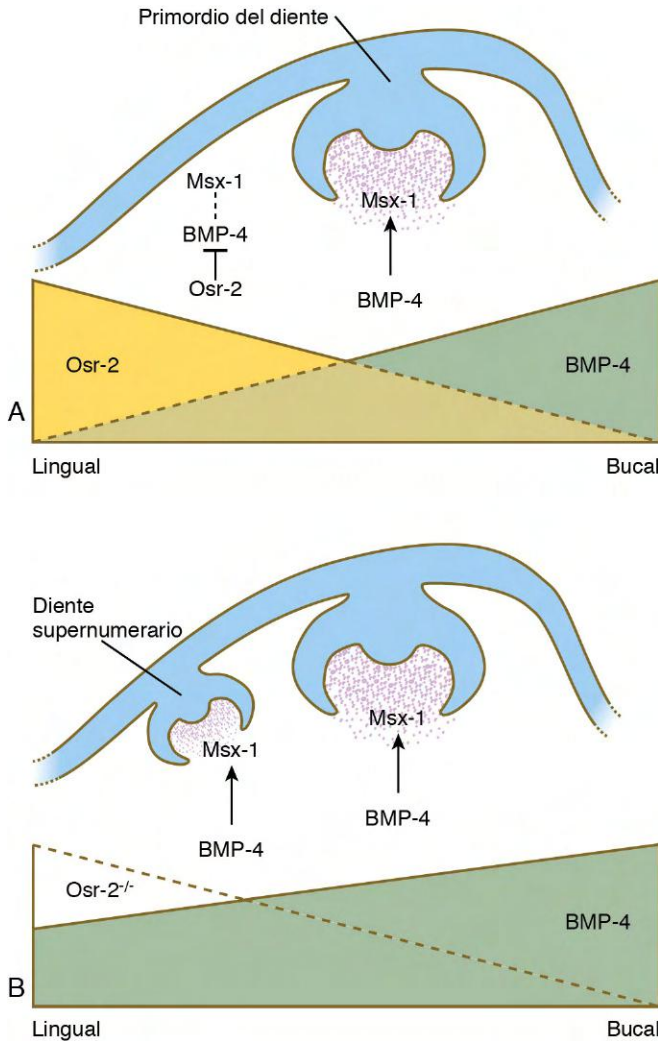


Fig. 14.20 Experimento que demuestra el control de la formación de las filas de dientes en la cavidad oral. Normalmente, una alta concentración de *Osr-2* en la región lingual suprime la actividad inductora sobre el diente de la vía de la proteína morfogénica ósea 4 (*BMP-4*) y *Msx-1* (A). En mutantes (B), la ausencia de actividad de *Osr-2* permite la formación de una fila adicional de dientes en el lado lingual de la fila normal. (Basado en Cobourne MT y Sharpe PT: *Semin Cell Dev Biol* 21:314-324, 2010.)

el eje BMP-*Msx* y consecuentemente la formación del diente en esa área. Cuando se inactiva *Osr-2*, la actividad de *BMP-4* y *Msx-1* en el lado lingual de la mandíbula no se inhibe y se forman dientes supernumerarios en el lado lingual de la fila de dientes normales (v. fig. 14.20B). El aumento o la inhibición de la función de otros muchos genes implicados en el desarrollo de los dientes también puede conducir a la formación de dientes supernumerarios, pero estos genes no provocan la expansión de todo el campo dental, como lo hace *Osr-2*.

Estadios del desarrollo de los dientes

El desarrollo de los dientes comienza con la migración de células de la cresta neural hacia el maxilar y la mandíbula. El ectodermo oral de la superficie del maxilar y de la mandíbula se engruesa dando lugar a bandas en forma de C (**láminas dentales**). La aparición de dichas láminas durante la sexta semana es la primera manifestación de una serie de interacciones

ectodérmico-mesenquimatosas que continúan hasta que la formación del diente casi ha finalizado.

Aunque cada diente posee una secuencia temporal específica y un desarrollo morfológico distinto, existen ciertos estadios del desarrollo comunes a todos los dientes (fig. 14.21). A medida que crece la lámina dental en el mesénquima de la cresta neural, los primordios epiteliales de cada diente comienzan a tomar forma como **brotes o gérmenes dentarios**. Siguiendo el modo interactivo de desarrollo, los gérmenes dentarios se asocian con condensaciones de células mesenquimatosas. El germen dentario crece pronto, pasando por un **estadio de copa** (en forma de hongo), hasta llegar al **estadio de campana** (v. fig. 14.21D).

La estructura del primordio dental en el estadio de campana ya es compleja, aunque todavía no se haya formado ninguno de los componentes del diente definitivo. El componente epitelial, denominado **órgano del esmalte**, todavía se encuentra conectado al epitelio oral por un pedículo irregular de lámina dental, que pronto comienza a degenerar. El órgano del esmalte consiste en una **vaina externa** de epitelio, un **retículo estrellado** de tipo mesenquimatoso y una **capa epitelial interna de ameloblastos**. Los ameloblastos son las células que comienzan a secretar el esmalte del diente. La formación inicial de los ameloblastos depende de las acciones del factor de transcripción *Tbx-1*. Dentro de la superficie cóncava del órgano del esmalte se encuentra la **papila dental**, una condensación de mesénquima de la cresta neural. Las células de la papila dental situadas junto a la capa de ameloblastos se transforman en células epiteliales cilíndricas, los **odontoblastos** (fig. 14.22), encargados de la secreción de la dentina del diente. Es posible encontrar una pequeña yema del diente permanente asociada a la lámina dental, cerca del órgano del esmalte (v. fig. 14.21E y F). Esta yema del diente permanente sigue las mismas etapas de desarrollo que el diente decíduo, aunque a un ritmo más retrasado.

En las etapas tardías del estadio de campana, los odontoblastos y los ameloblastos comienzan a secretar precursores de la dentina y el esmalte, empezando en el futuro ápice del diente. La forma definitiva del diente se adquiere a lo largo de varios meses (v. fig. 14.21). Mientras tanto, alrededor del diente en desarrollo se forma una condensación de células mesenquimatosas. Las células de esta estructura, denominada **saco dental**, producen unos componentes especializados de matriz extracelular (el **cemento** y el **ligamento periodontal**) que facilitan la unión firme entre el diente y la mandíbula o el maxilar. Mientras ocurren estos fenómenos, el diente se alarga y comienza su erupción a través de la encía (**gingiva**).

Interacciones titulares en el desarrollo de los dientes

En la formación de los dientes participan diversas interacciones inductivas. Los experimentos de recombinación tisular han mostrado que la formación del diente se inicia a partir del ectodermo engrosado de la lámina dental. En las etapas iniciales del desarrollo, el ectodermo dental puede inducir al mesénquima no dental de la cresta neural craneal para que participe en la formación de un diente, pero el mesénquima predental de la cresta neural no puede inducir al ectodermo no dental para que constituya un diente. Las investigaciones sugieren que el factor de transcripción *Lef-1* puede inducir la secreción de **FGF-8** por parte del ectodermo de la superficie predental. El FGF-8, a su vez, estimula la expresión de **Pax-9** por parte del mesénquima subyacente (fig. 14.23). La falta de expresión de *Pax-9* se traduce en que el desarrollo del diente no pasa de la etapa de yema. El

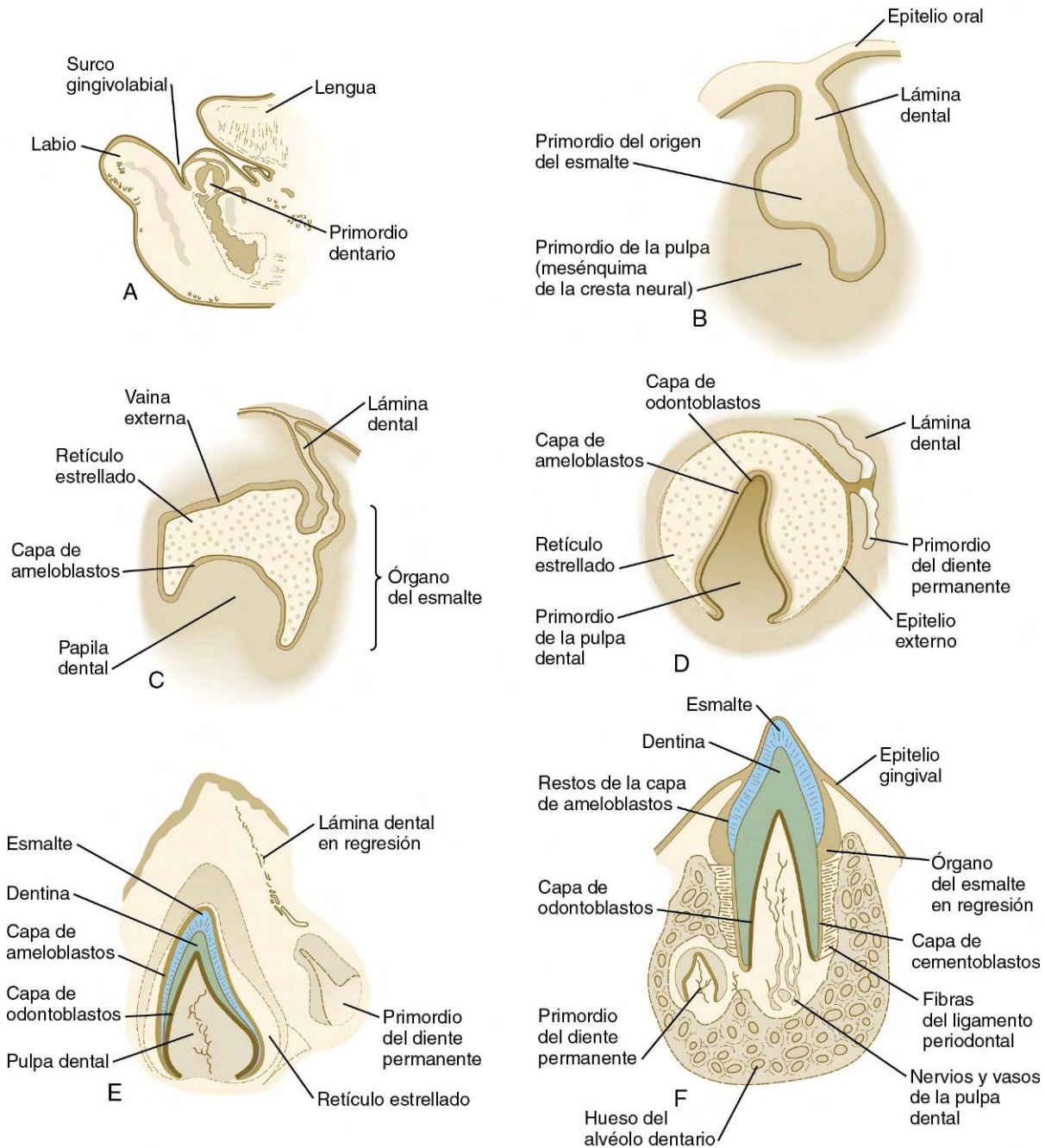


Fig. 14.21 Desarrollo de un diente deciduo. **A**, Corte parasagital de la mandíbula de un embrión humano de 14 semanas, que muestra la localización relativa del germen dentario. **B**, Primordio dentario en fase de yema en un embrión de 9 semanas. **C**, Primordio dentario en estadio de copa en un embrión de 11 semanas. Obsérvese el órgano del esmalte. **D**, Primordio de un incisivo central en estadio de campana, en un embrión de 14 semanas, antes del depósito del esmalte o la dentina. **E**, Incisivo de un feto a término antes del proceso de erupción. **F**, Incisivo en erupción parcial donde se observa el primordio de un diente permanente próximo a una de sus raíces. (De Patten B: Human embryology, 3.ª ed., Nueva York, 1968, McGraw-Hill.)

ectodermo superficial también produce **BMP-2** y **BMP-4**, que inhiben la acción del **FGF-8**. Los investigadores han sugerido que esta inhibición es el factor que determina que entre los dientes en desarrollo existan espacios en los que no se desarrollan piezas dentales, aunque se desconoce el origen de este patrón. Las investigaciones más recientes han demostrado que la inhibición lateral a través del sistema **Delta/Notch** también está implicada en el espaciamiento dental. **Msx-1** es otro factor de transcripción característico inducido por el mesénquima que se encuentra subyacente a la lámina dental engrosada.

En etapas un poco más tardías del desarrollo de los dientes, **BMP-4**, en vez de funcionar como un inhibidor, actúa junto a **FGF-8** y **shh** estimulando al mesénquima de la yema del diente para que exprese diversas moléculas características, entre ellas las siguientes: los factores de transcripción **Msx-1**, **Msx-2** y **EGR-1**; las moléculas de la matriz extracelular **tenascina** y **sindecán**; y **BMP-4**. Si el ectodermo superficial se separa del mesénquima de la cresta neural, el mesénquima predental puede no formar la papila dental y el diente puede no desarrollarse. El papel de **BMP-4** como factor inductivo se demostró

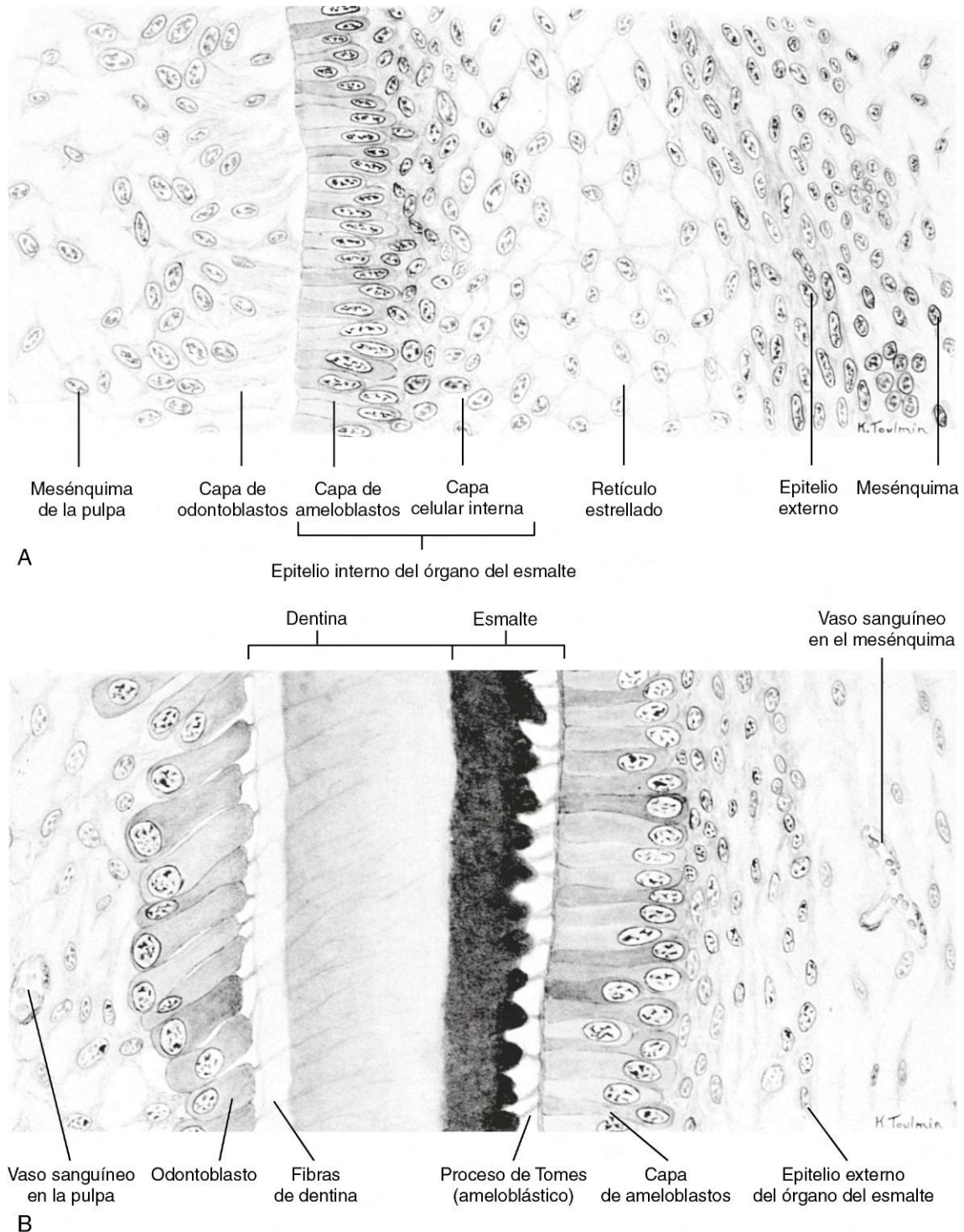


Fig. 14.22 Embriones de cerdo que muestran la configuración celular del órgano del esmalte y de la pulpa adyacente en un diente en formación, antes y después de que empiece el depósito de esmalte y dentina. **A**, Estadio equivalente al de un embrión humano de 4 meses. **B**, Estadio equivalente al de un embrión humano de 5 meses. (De Patten B: Human embryology, 3.ª ed., Nueva York, 1968, McGraw-Hill.)

añadiendo una pequeña esfera empapada de BMP-4 al cultivo de una pequeña cantidad de mesénquima pre dental de la cresta neural (v. fig. 14.23B). Bajo la influencia de la BMP-4 liberada por la esfera, el mesénquima comenzó a expresar Msx-1, Msx-2, Egr-1 y BMP-4. Sin embargo, dicho mesénquima no produjo tenascina o sindecán, lo que demuestra que además de BMP-4 se necesitan otras señales para alcanzar la respuesta inductiva completa.

El mesénquima dental, tras su inducción inicial, se convierte en el nuevo factor que promueve el desarrollo dentario. Las señales inductivas que emanan del mesénquima dental actúan a continuación sobre el ectodermo del borde dental, que ahora se encuentra en etapa de yema tardía o de copa incipiente. Los experimentos de recombinación han mostrado que el mesénquima dental determina la forma específica del diente. Cuando el mesénquima de un molar se combina in vitro con el epitelio

los molares resultantes se desarrollan de forma masiva, ya que no están sometidos a ninguna influencia represora. Al final, las células del nudo de esmalte sufren un proceso de apoptosis, posiblemente bajo la influencia de BMP-4, que también promueve la muerte celular en varios sistemas en desarrollo. La aparición de la apoptosis finaliza la función inductiva de esta estructura.

Formación de la dentina y del esmalte

Los odontoblastos, al final de su proceso de diferenciación, abandonan el ciclo celular, se elongan y comienzan a secretar **predentina** a partir de sus superficies apicales, que están enfrente del órgano del esmalte. La producción de predentina señala un cambio en los patrones de síntesis que caracterizan a la matriz de la dentina. Ésta pasa de producir colágeno tipo III y fibronectina a sintetizar colágeno tipo I y otras moléculas (p. ej., **fosfoproteína de dentina**, **osteocalcina de dentina**). La dentina se deposita inicialmente sobre la superficie interna del órgano del esmalte, en el ápice del diente (v. [fig. 14.22B](#)). La secreción adicional de dentina hace que el material acumulado empuje al epitelio odontoblástico de la interfase existente entre los odontoblastos y los ameloblastos.

La diferenciación terminal de los ameloblastos tiene lugar una vez que los odontoblastos comienzan a secretar predentina. Los ameloblastos, en respuesta a las señales inductivas de los odontoblastos, abandonan el ciclo celular e inician un nuevo patrón de síntesis, produciendo dos clases de proteínas: las **amelogeninas** y las **esmalinas**. El esmalte se compone en un 5% más o menos de matriz orgánica; cerca de un 90% de este porcentaje está constituido por amelogeninas, y la mayor parte del resto se encuentra formado por esmalinas. La secreción de estas últimas es anterior a la de las amelogeninas, y pueden servir como núcleo para la formación de cristales de **hidroxiapatita**, el componente inorgánico dominante del esmalte.

Los genes de la amelogenina se localizan en los cromosomas X e Y del ser humano. Los genes del esmalte se han conservado considerablemente durante la filogenia de los vertebrados. Los investigadores han sugerido que en los vertebrados primitivos el esmalte actuó en un tiempo como parte de un aparato electrorreceptor.

Erupción y sustitución de los dientes

Cada diente tiene un momento de erupción y de sustitución específicos ([tabla 14.1](#)). Con el crecimiento de la raíz, la corona cubierta de esmalte empuja a través del epitelio oral. La secuencia de erupción se inicia con los incisivos centrales, normalmente a los pocos meses del nacimiento, y continúa por lo general de forma escalonada hasta que se forma el último molar deciduo al final del segundo año. En total se trata de 20 dientes deciduos.

Mientras tanto, el primordio de los dientes permanentes se encuentra incluido en una cavidad situada en el hueso del lado lingual del alvéolo donde está fijado el diente (v. [fig. 14.21F](#)). El aumento de tamaño del diente permanente a medida que se desarrolla produce la resorción de la raíz del diente deciduo. La caída de éste tiene lugar tras la destrucción de una cantidad suficiente de la raíz, dejando un espacio que será ocupado por el diente permanente. La secuencia de erupción de los dientes permanentes es la misma que la de los deciduos, pero se forman 12 piezas dentales adicionales (32 dientes en total) que no tenían un equivalente deciduo.

La formación y la erupción de los dientes son factores relevantes para el crecimiento de la región media de la cara, gran parte del cual se produce tras el nacimiento. El desarrollo de los

Tabla 14.1 Edades habituales de la erupción y la caída de los dientes deciduos y permanentes

Dientes	Erupción	Caída
Deciduos		
Incisivos centrales	6-8 meses	6-7 años
Incisivos laterales	7-10 meses	7-8 años
Caninos	14-18 meses	10-12 años
Primeros molares	12-16 meses	9-11 años
Segundos molares	20-24 meses	10-12 años
Permanentes		
Incisivos centrales	7-8 años	
Incisivos laterales	8-9 años	
Caninos	11-13 años	
Primeros premolares	10-11 años	
Segundos premolares	11-12 años	
Primeros molares	6-7 años	
Segundos molares	12-13 años	
Terceros molares	15-25 años	

dientes y el correspondiente crecimiento de la mandíbula para alojar todas las piezas, junto con el crecimiento de los senos paranasales, representan gran parte de la masa de la región media de la cara.

La **correlación clínica 14.2** presenta malformaciones de los dientes.

Desarrollo de la faringe y sus derivados

Teniendo en cuenta la complejidad estructural de la faringe embrionaria, no sorprende que de la región faríngea derive una gran variedad de estructuras diferentes. Esta complejidad proporciona múltiples oportunidades para que se produzcan alteraciones del desarrollo, como las que se describen en la **correlación clínica 14.3**, al final de esta sección. Esta sección detalla aspectos del desarrollo tardío que conducen a la formación de estructuras específicas. Los derivados adultos de la faringe y de los arcos faríngeos se resumen en la [figura 14.34](#).

Desarrollo externo de la región faríngea

Externamente, la región faríngea (branquial) se caracteriza por la presencia de cuatro arcos faríngeos o branquiales y de las hendiduras interpuestas entre los mismos ([fig. 14.35](#); v. [fig. 14.4](#)). Estas estructuras dan lugar a múltiples derivados.

Arcos faríngeos o branquiales

Como ya se ha mencionado, el endodermo del intestino anterior parece ser el principal responsable de la organización del desarrollo de la faringe. La identidad craneocaudal de los segmentos de la faringe está determinada por combinaciones de genes *Hox*, bajo la influencia de diferentes concentraciones de ácido retinoico (v. [pág. 297](#)). El desarrollo del primer arco branquial es independiente de los genes *Hox*, mientras que para la formación del segundo y del tercer arco es necesaria la expresión de *Hoxa-2* y *Hoxa-3*. De manera similar a los arcos faríngeos,

El texto continúa en la página 320

CORRELACIÓN CLÍNICA 14.2

Anomalías de los dientes

Por Piranit N.Kantapura, Chiang Mai University, Tailandia.

Anomalías en el número de dientes

Hipodoncia

La **hipodoncia** o ausencia congénita de uno o más dientes puede presentarse aislada (no sindrómica) o asociada con ciertos síndromes genéticos. La hipodoncia aislada puede ser causada por mutaciones de los genes *MSX1*, *EDA*, *AXIN2*, *PAX9* y *WNT10A*. Las modificaciones en el gen *EDA*, que codifica **ectodisplasia** (v. pág. 162), causan alteraciones en los patrones de señalización, que tienen como consecuencia la aparición de **displasia ectodérmica hipohidróica** ligada al cromosoma X (XLHED) o hipodoncia aislada. Entre los rasgos característicos de los pacientes con XLHED se encuentran ausencia o malformaciones de los dientes, ausencia o escasez de pelo y ausencia o disfunción de las glándulas exocrinas. La ectodisplasia normalmente es un

ligando soluble que se une al receptor de membrana **Edar**, y esta vía de señalización es la responsable de activar la transcripción de los genes diana. Se sabe que la señalización de EDA suprime la actividad de la proteína morfogénica ósea 4 (BMP-4) y regula el aumento de Sonic hedgehog (shh), ambos con papeles cruciales en la formación de los dientes. Por tanto, es comprensible que las mutaciones de *EDA* causen ausencia o malformaciones de los dientes.

Este trastorno está ligado al cromosoma X, por lo que la mayoría de los pacientes son varones (**fig. 14.25A**). Se ha informado de casos esporádicos, pero frecuentemente la mutación se hereda de madres heterocigóticas. Las madres heterocigóticas suelen ser normales o tener manifestaciones leves, que incluyen microdoncia e hipodoncia (**fig. 14.25B**).

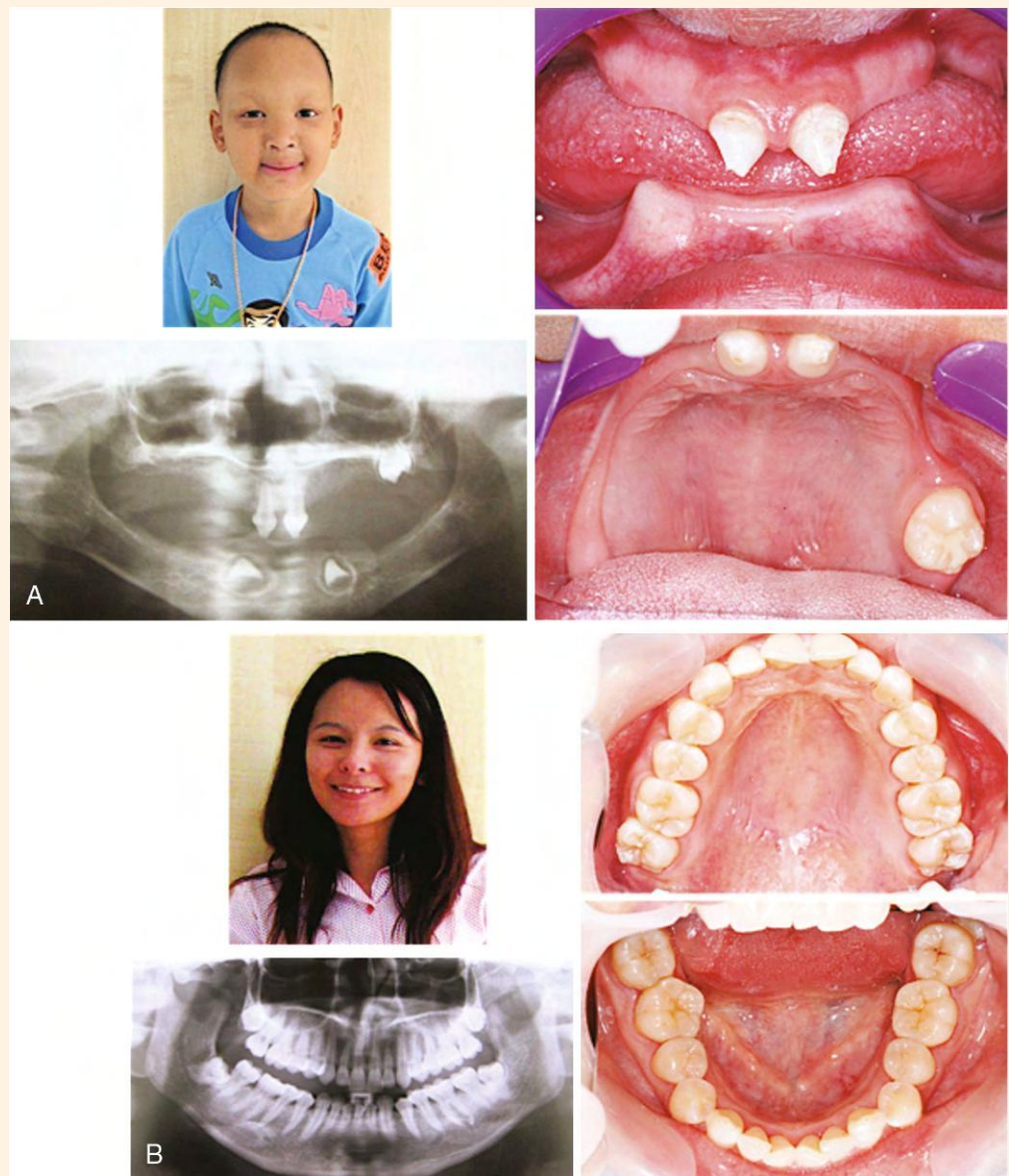

Fig. 14.25 Hipodoncia en un niño tailandés. **A**, Displasia ectodérmica hipohidróica ligada al cromosoma X causada por una mutación de *EDA*. Obsérvense la grave hipodoncia, el pelo escaso y la piel hiperpigmentada alrededor de los ojos. **B**, Su madre, que es heterocigótica para la mutación de *EDA*, es fenotípicamente normal. (Cortesía del Dr. P. Kantapura, Chiang Mai University, Tailandia.)

CORRELACIÓN CLÍNICA 14.2

Anomalías de los dientes (cont.)

Hiperdoncia (dientes supernumerarios)

La **hiperdoncia**, o presencia de un número excesivo de dientes, puede aparecer aislada o asociada con varios síndromes genéticos, incluidos la **displasia cleidocraneal** y el **síndrome tricorinofalángico** (TRPS 1), que pueden ser causados por mutaciones en *TRPS1*. TRPS 1 es una potente proteína represora transcripcional, cuya mutación podría producir hipotéticamente ganancia de función y ser responsable de la aparición de dientes supernumerarios (fig. 14.26) y de prognatismo mandibular.

TRPS 1 se une al promotor de *RUNX2*. Todas las líneas de evidencia sugieren que TRPS 1 y RUNX-2 comparten la misma vía y que TRPS 1 actúa como represor de RUNX-2. La coexpresión de *Runx2* y *Trps 1* ha sido demostrada en el hueso en desarrollo (v. fig. 9.17) y en el mesénquima dental durante el desarrollo temprano de los dientes de los ratones.

Anomalías en el tamaño y la forma de los dientes

Dientes pequeños

La **microdoncia** (dientes pequeños) puede aparecer aislada o asociada con síndromes genéticos. Los dientes más afectados son los incisivos laterales superiores permanentes, que pueden ser de morfología normal o adoptar forma de clavija. Una de las causas más comunes de microdoncia parecen ser las mutaciones del gen *MSX1*, que también pueden producir hipodoncia y fisura orofacial. Los dientes más pequeños conocidos se han encontrado en pacientes con **enanismo microcefálico osteodisplásico primordial** tipo II (MOPD II; fig. 14.27). Los pacientes con este síndrome tienen un grave retraso del crecimiento, tanto prenatal como posnatal, con un tamaño de la cabeza relativamente propor-

cional al nacer, pero con microcefalia extrema en la edad adulta. Las anomalías dentales más importantes consisten en dientes muy pequeños, dientes opalescentes y con anomalías en la forma y molares sin raíces. Los dientes se exfolian espontáneamente porque el hueso alveolar está muy hipoplásico. El MOPD II, una

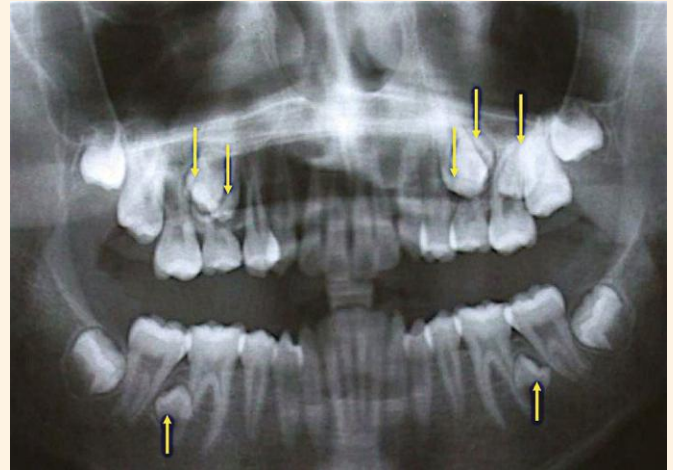


Fig. 14.26 Múltiples dientes supernumerarios (flechas) en un paciente con síndrome tricorinofalángico, resultado de una mutación en *TRPS1*. (Cortesía del Dr. P. Kantaputra, Chiang Mai University, Tailandia.)

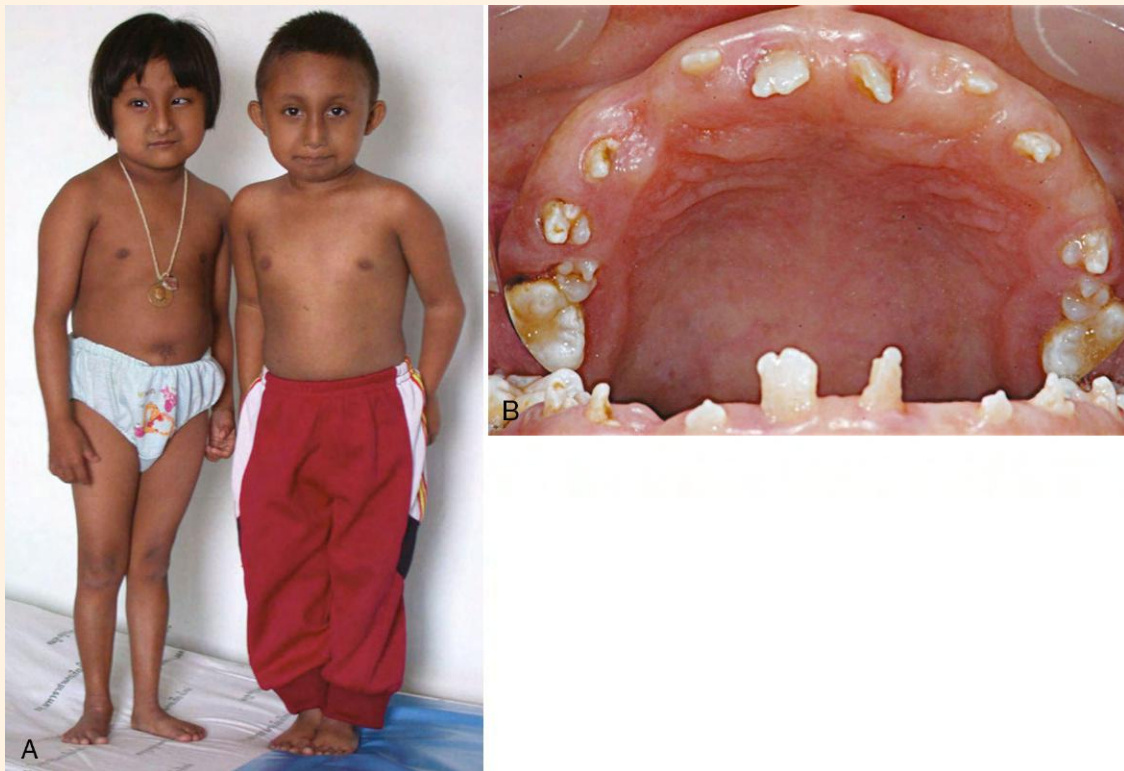

Fig. 14.27 A y B, Dientes extremadamente pequeños en un niño tailandés con enanismo microcefálico osteodisplásico primordial tipo II, que tenía mutaciones homocigóticas en el gen *PCNT*. A esta edad temprana, la microcefalia aún no es evidente. (Cortesía del Dr. P. Kantaputra, Chiang Mai University, Tailandia.)

CORRELACIÓN CLÍNICA 14.2

Anomalías de los dientes (cont.)

enfermedad autosómica recesiva muy poco frecuente, es causado por mutaciones en *PCNT*. *PCNT* codifica la proteína centrosómica **pericentrina**, una proteína crucial para la división celular. Este gen se expresa tanto en el epitelio como en el mesénquima durante el desarrollo temprano del diente. El fenotipo clínico, que incluye el pequeño tamaño de los dientes, es consecuencia de la pérdida de la integridad de los microtúbulos, lo que conduce a un defecto en la función del centrosoma.

Dientes grandes

La **macrodoncia**, o presencia de dientes anormalmente grandes, es una condición extremadamente rara. Una macrodoncia de los incisivos centrales superiores permanentes es típica de los pacientes con **síndrome KGB**, que se caracteriza por discapacidad intelectual, malformaciones esqueléticas y macrodoncia. Este síndrome es causado por mutaciones en el gen *ANKRD11*, cuya proteína desempeña un papel importante en la plasticidad neuronal. La macrodoncia generalizada es extremadamente rara. Este síndrome se ha descrito en pacientes con el síndrome de Ekman-Westborg-Julin o macrodoncia múltiple multitubercular. Los pacientes con este síndrome tienen los dientes más grandes que se conocen (fig. 14.28). El origen molecular de este síndrome es desconocido.

Incisivos molarizados

La auténtica transformación de los incisivos en molares es una condición extremadamente infrecuente (fig. 14.29). La ausencia de expresión de *Barx-1* en ratones puede producir la formación de molares en lugar de incisivos, a través de la inhibición de la señalización de BMP (v. pág. 310). Estos hallazgos proporcionan un fuerte apoyo al papel de los genes homeobox en el control del tipo de diente.

Anomalías en la estructura del diente

Anomalías de la dentina: dentinogénesis imperfecta

Las anomalías de la dentina incluyen la **dentinogénesis imperfecta** y la **displasia de la dentina**. Los dientes con dentinogénesis imperfecta aparecen de color azul-gris o ámbar marrón y son opalescentes. La dentinogénesis imperfecta puede aparecer aislada o asociada a **osteogénesis imperfecta** (fig. 14.30). La dentinogénesis imperfecta aislada es causada por mutaciones en el gen *DSPP* (sialofosfoproteína dentinaria), que codifica la sialoproteína, una proteína no colágena de la dentina.

La dentinogénesis imperfecta, asociada con osteogénesis imperfecta, es causada por mutaciones en los genes del colágeno tipo I *COL1A1* o *COL1A2*. La osteogénesis imperfecta es un grupo

heterogéneo de enfermedades del tejido conectivo causadas por la síntesis anormal de colágeno tipo I. Sus rasgos característicos incluyen aumento de la fragilidad ósea, deformidades óseas (v. fig. 14.30A y B), hiperlaxitud articular, escleróticas azules, pérdida de audición y dentinogénesis imperfecta.

Anomalías del esmalte: amelogénesis imperfecta

La amelogénesis imperfecta es un grupo de desórdenes, clínica y genéticamente heterogéneos, que afectan al desarrollo del esmalte y

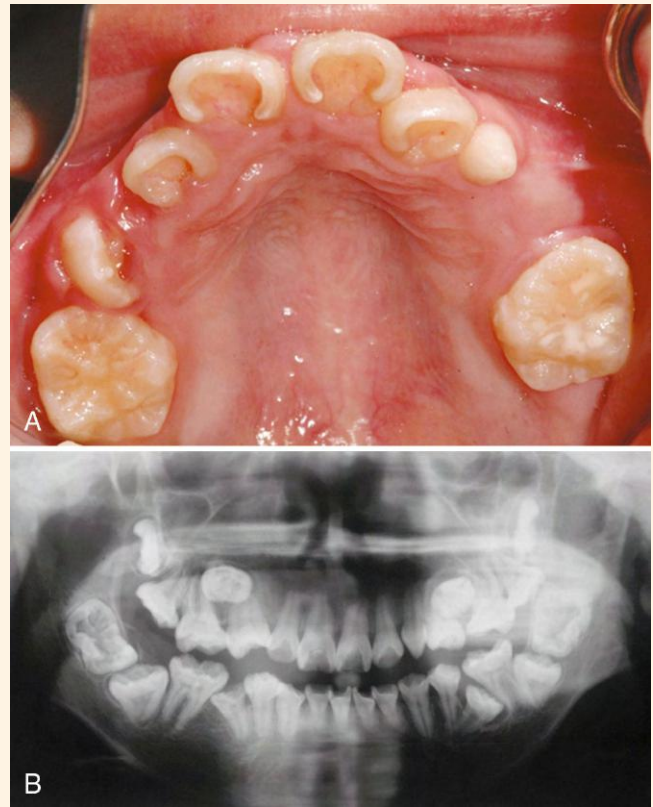
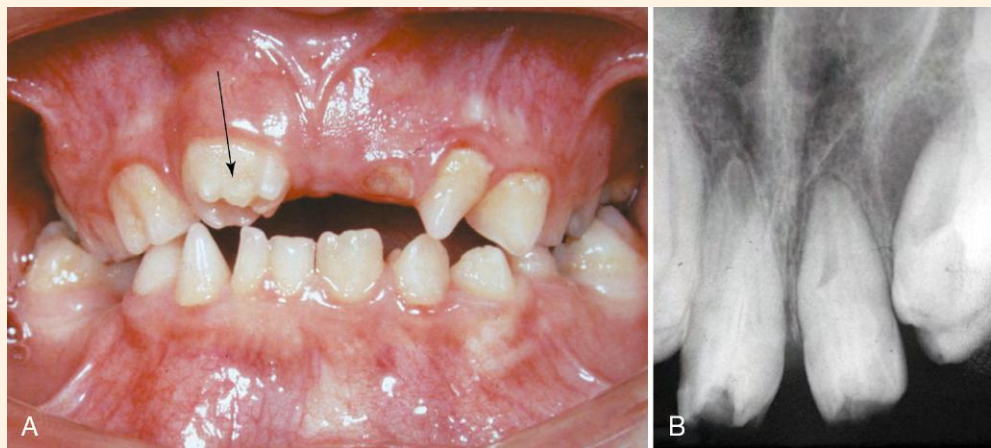


Fig. 14.29 A, Incisivo permanente maxilar derecho molarizado (flecha) a los 7 años. B, Radiografía de incisivos maxilares centrales molarizados a los 10 años. (Cortesía del Dr. P. Kantaputra, Chiang Mai University, Tailandia.)



CORRELACIÓN CLÍNICA 14.2

Anomalías de los dientes (cont.)

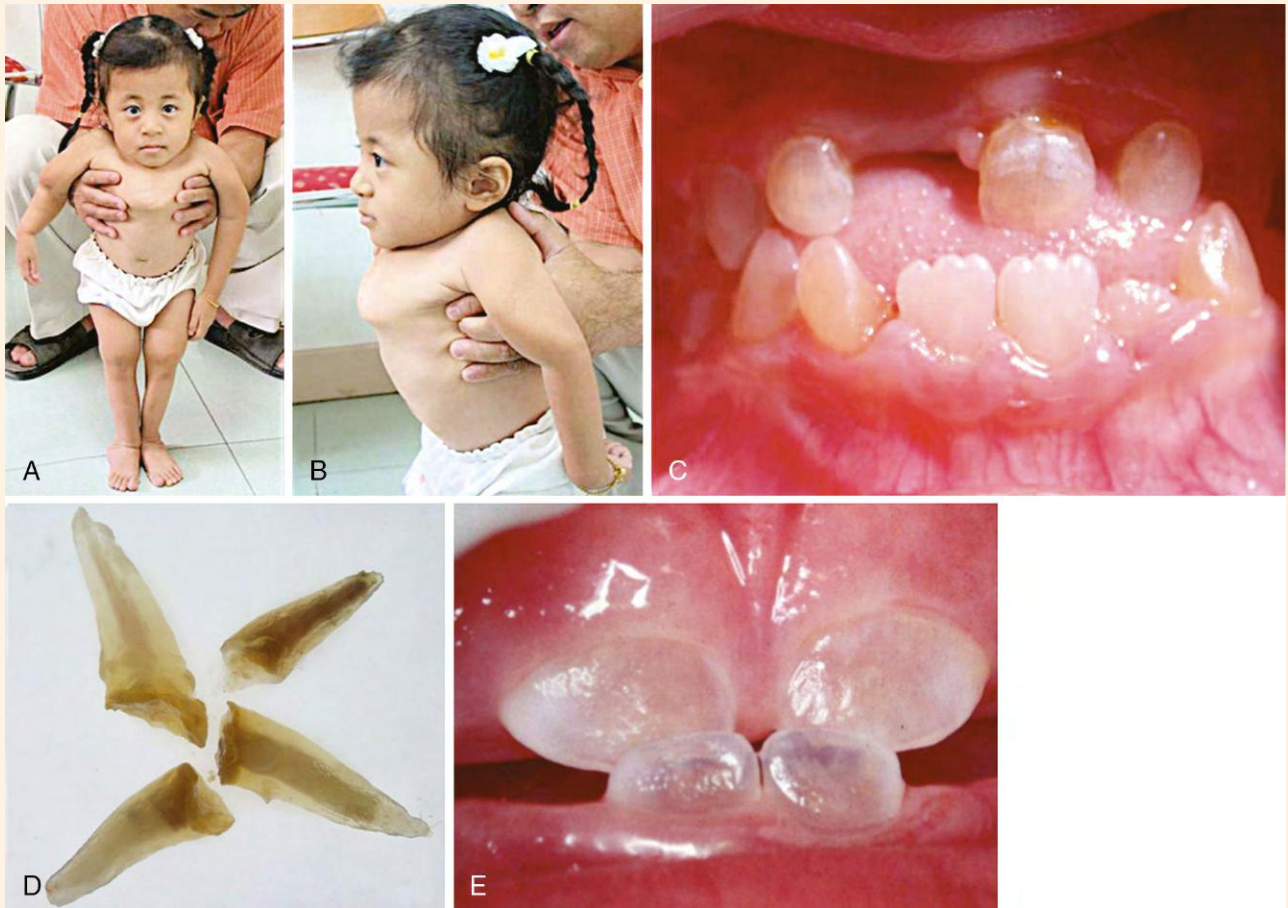

Fig. 14.30 Paciente tailandesa con osteogénesis imperfecta. **A y B**, Obsérvense las deformidades de los huesos, especialmente en la región pectoral. **C**, Los dientes del paciente se ven afectados con dentinogénesis imperfecta. **D**, Dientes con dentinogénesis imperfecta de un paciente afectado de osteogénesis imperfecta. **E**, Dientes traslúcidos afectados por dentinogénesis imperfecta aislada. (Cortesía del Dr. P. Kantaputra, Chiang Mai University, Tailandia.)

producen anomalías en la cantidad, la composición y/o la estructura del esmalte. Estos trastornos son causados por mutaciones de una variedad de genes que son importantes en la formación del esmalte. El esmalte puede ser hipoplásico, inmaduro o hipocalcificado (fig. 14.31). Se sabe que las mutaciones en varios genes, incluidos *ENAM*, *AMEL*, *DLX3* y *P63*, pueden causar el síndrome aislado de amelogenesis imperfecta.

Fluorosis dental

El consumo excesivo de flúor durante la formación del diente puede causar **fluorosis del esmalte**, que puede ir desde manchas o líneas blancas en el esmalte hasta la hipoplasia del mismo (fig. 14.32). El aspecto blanco opaco del esmalte afectado es causado por una menor mineralización del esmalte subyacente. Los cambios en el esmalte están relacionados con las interacciones célula-matriz extracelular durante la formación de los dientes. En una etapa temprana de maduración del esmalte, la cantidad de amelogenina en la matriz del esmalte con fluorosis es muy alta y consecuentemente se produce un retraso en la eliminación de la amelogenina por las proteinasas en el esmalte maduro. Por ello se produce la mineralización anormal del esmalte.

Los investigadores han demostrado la presencia de un componente genético que aumenta la posibilidad de padecer fluorosis dental. Esto significa que algunas personas son más propensas que otras a padecer fluorosis del esmalte. En algún caso, el consumo excesivo

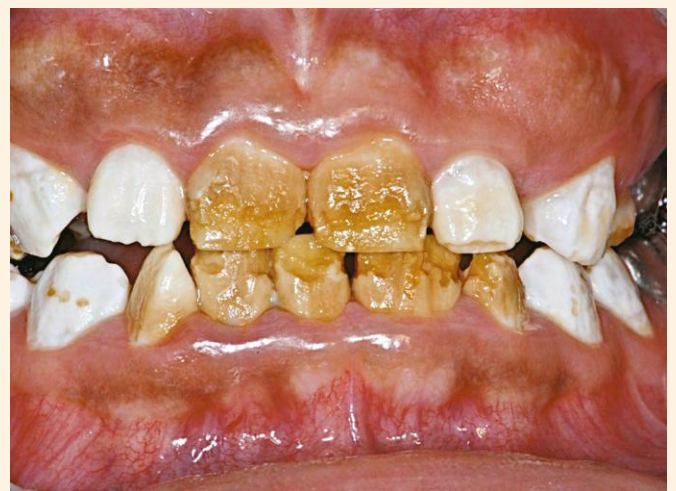

Fig. 14.31 Amelogenesis imperfecta con hipoplasia, hipomaduración e hipocalcificación en un paciente tailandés que tenía una mutación en el gen *TP63* y se vio afectado por un síndrome consistente en mano hendida, pie hendido, displasia ectodérmica y amelogenesis imperfecta (v. fig. 10.32, mano hendida en un paciente con la misma mutación). (Cortesía del Dr. P. Kantaputra, Chiang Mai University, Tailandia.)

CORRELACIÓN CLÍNICA 14.2

Anomalías de los dientes (cont.)

de flúor puede producir fluorosis esquelética, pero la fluorosis ósea desaparece a lo largo de la vida porque los huesos se remodelan, pero el esmalte no. Por tanto, la fluorosis dental es de carácter permanente.

Dientes manchados por tetraciclina

La ingestión de tetraciclinas durante el desarrollo dental provoca la formación anormal de los dientes (v. tabla 8.7). La decoloración de los dientes es permanente y va desde el amarillo o el gris al marrón (fig. 14.33B). El diente parece fluorescente bajo la luz ultravioleta (fig. 14.33A). Aunque la decoloración es permanente, el tipo de la misma depende de la dosis y del tipo de fármaco. Las tetraciclinas se incorporan, en el momento de su administración, a los tejidos que están calcificándose y son capaces de formar quelatos con los iones de calcio. Se forma así un complejo tetraciclina-ortofosfato de calcio en los dientes, el cartílago y el hueso, que tiene como consecuencia la decoloración de los dientes deciduos y permanentes.

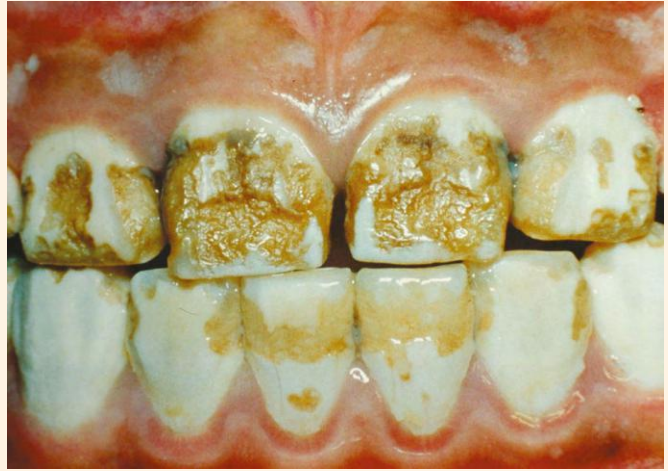

Fig. 14.32 Fluorosis del esmalte, que aparece como hipoplasia del esmalte causada por el consumo excesivo de flúor durante el desarrollo dental. (Cortesía del Dr. P. Kantaputra, Chiang Mai University, Tailandia.)

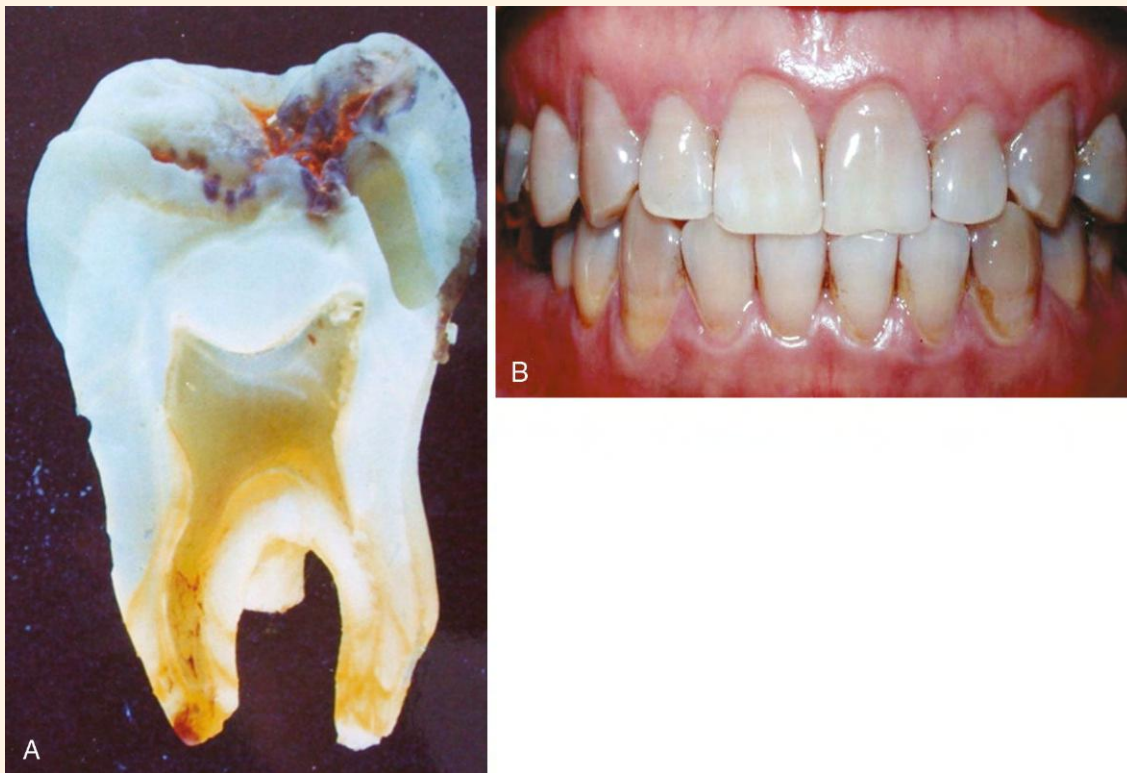


Fig. 14.33 A, Depósitos de tetraciclina en la pulpa dental y en la raíz del diente. Bajo la luz ultravioleta, la tetraciclina da fluorescencia amarilla. Las marcas de tetraciclina en la dentina radicular se corresponden con el grado de desarrollo de la raíz en el momento de la administración del fármaco. B, Dientes manchados por tetraciclina. (A, Cortesía del Dr. W. Wiwatcunoopakarn; B, cortesía del Dr. P. Kantaputra, Chiang Mai University, Tailandia.)

las bolsas faríngeas, aun teniendo identidades individuales, se caracterizan por patrones moleculares altamente regionalizados en los ejes dorsoventral y craneocaudal. Antes de que las células de la cresta neural penetren en los arcos branquiales, éstos han recibido señales procedentes del endodermo faríngeo y establecido los citados patrones moleculares (v. fig. 14.5). La expresión de **Tbx-1** en el endodermo faríngeo primitivo influye

en la señalización de FGF-8 y en su ausencia las bolsas faríngeas no se pueden formar normalmente, y se establece una secuencia de malformaciones que recuerdan al síndrome de DiGeorge.

Cada arco branquial, además de encontrarse ocupado por mesénquima (originado sobre todo en la cresta neural, excepto el mesodermo premuscular, que migra desde los somitómeros), contiene una arteria principal (arco aórtico), un nervio craneal

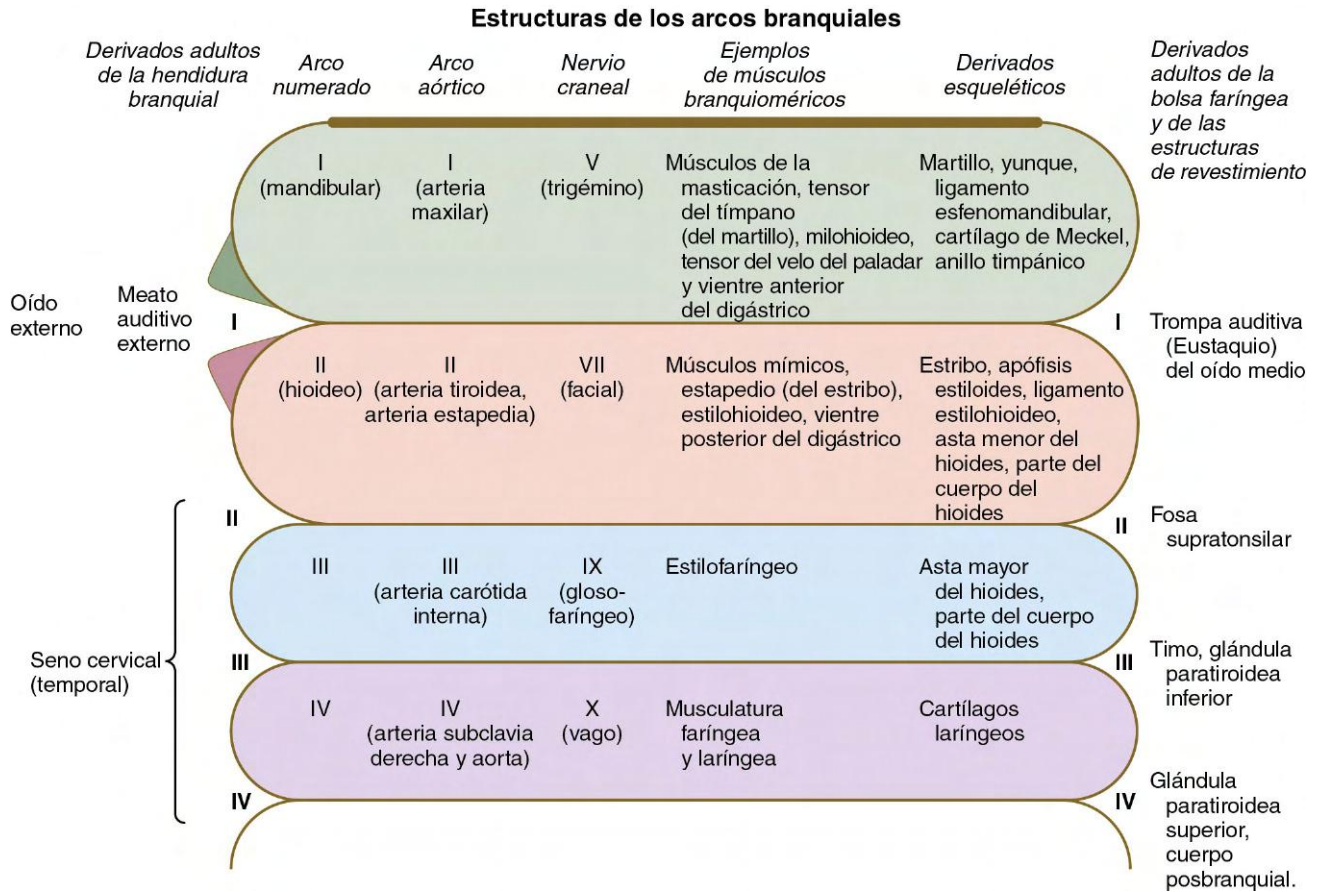


Fig. 14.34 Derivados de la faringe.

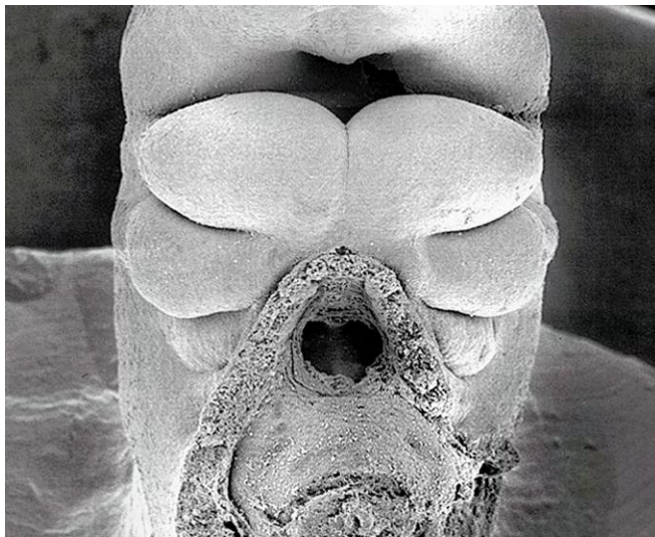


Fig. 14.35 Microfotografía electrónica de barrido de un embrión humano de 5 semanas. El estomodeo es el área oscura del extremo superior de la figura. Por debajo, hacen prominencia los tres pares de arcos faríngeos. (De Steding G: The anatomy of the human embryo, Basilea, 2009, Karger; cortesía del Dr. J. Männer.)

(v. fig. 14.34) y un eje central de mesénquima precartilaginosa, que se transformará en derivados esqueléticos característicos del adulto. Es fundamental comprender la relación existente entre los arcos branquiales, su inervación y su irrigación, ya que los

tejidos a menudo mantienen la relación con el nervio original aunque migren o se vean desplazados de su sitio de origen en el sistema de arcos faríngeos.

El **primer arco faríngeo** (mandibular) contribuye sobre todo a la formación de estructuras faciales (tanto mandibulares como maxilares) y del oído (v. fig. 14.34). Su eje cartilaginoso central, el cartilago de Meckel, es un componente destacado de la mandíbula embrionaria hasta que se ve rodeado por hueso intramembranoso de formación local, que constituye la mandíbula definitiva. Durante el desarrollo posterior, la parte distal del cartilago de Meckel experimenta fenómenos de reabsorción debido a la extensa apoptosis sufrida por los condrocitos. En una situación más dorsal, el cartilago de Meckel forma el **ligamento esfenomandibular**, el **ligamento anterior del martillo** y el **cartilago cuadrado**. Además, el **yunque** surge del primordio del **cartilago cuadrado**. La musculatura del primer arco se asocia con el aparato masticatorio, la faringe y el oído medio. Una característica común de estos músculos es que todos ellos están inervados por el nervio trigémino (V nervio craneal).

La base molecular para el desarrollo del primer arco faríngeo es bastante diferente a la del resto de los arcos, comenzando por su origen a partir de la cresta neural. Las células de la cresta neural que pueblan el primer arco derivan de los rombómeros 1 y 2, así como del mesencéfalo, estructuras que son anteriores al dominio de expresión de los genes *Hox*. Por el contrario, los precursores celulares del mesénquima del primer arco se asocian con la expresión del gen *Otx-2*. El papel de las moléculas transductoras de señales y de los factores de transcripción, como *Dlx* y *Msx*, ha sido tratado con anterioridad (v. págs. 299-301).

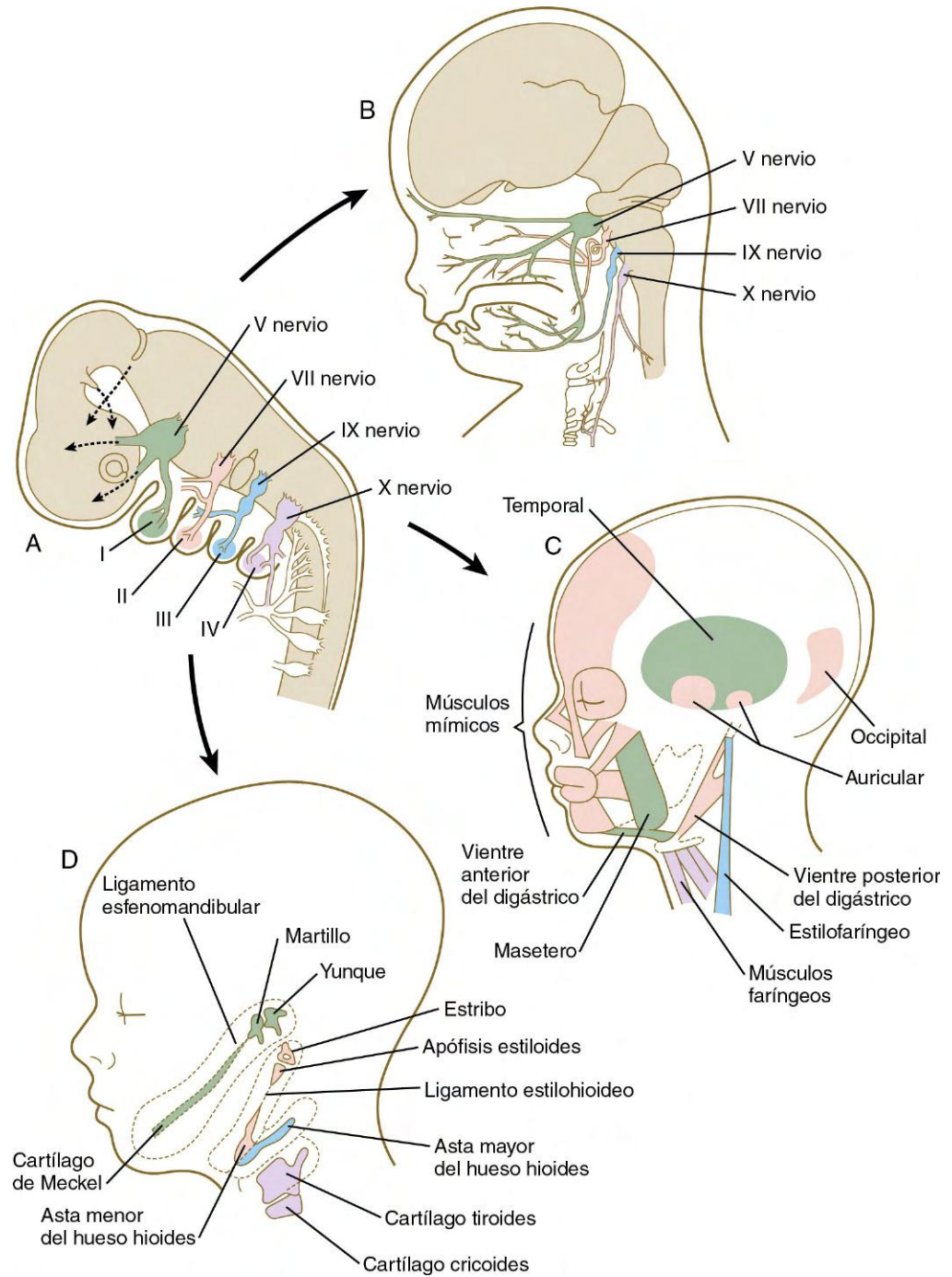


Fig. 14.36 Sistema de los arcos branquiales (A) y derivados adultos de los componentes neural (B), muscular (C) y esquelético (D) de dichos arcos.

El **segundo arco faríngeo** (hioideo) también origina diversas estructuras esqueléticas, como el cuerpo del hioides o el **estribo** del oído medio. Estas estructuras derivan a partir del cartílago de Reichert, que en lugar de ser una única estructura alargada, se trata en realidad de dos estructuras cartilaginosas con una porción de tejido mesenquimatoso que las conecta. Aunque gran parte del mesodermo del segundo arco migra a la cara, donde forma los **músculos de la expresión facial**, otros músculos se asocian con derivados esqueléticos del segundo arco, como el **músculo estapedio (músculo del estribo)**, que se relaciona con el estribo. Estos músculos del segundo arco están inervados por el nervio facial (VII nervio craneal).

El diseño del segundo arco branquial se encuentra muy influido por el gen que contiene homeobox *Hoxa2*. En los ratones, la eliminación de este gen se traduce en la ausencia de formación de los derivados esqueléticos del segundo arco. Resulta interesante observar que el segundo arco de estos animales mutantes contiene duplicados especulares de muchos de los huesos proximales del esqueleto derivado del primer arco. Esto puede ser el resultado de la respuesta del mesénquima del segundo arco mutante a una señal ectodérmica de la primera hendidura faríngea, que participa en el diseño del primer arco. La formación de estructuras especulares del primer arco es un fenómeno análogo a la constitución de miembros supernumerarios especulares

tras el trasplante en las yemas de los miembros de zonas de actividad polarizante (v. [pág. 198](#)). El hallazgo de que sólo se vean afectadas las estructuras proximales refleja el diferente control genético de los segmentos proximal y distal de los arcos.

El **tercer** y el **cuarto arcos branquiales** no reciben ninguna otra denominación. El tercer arco origina estructuras relacionadas con el hueso hioides y con la porción superior de la faringe. El único músculo (estilofaríngeo) derivado del tercer arco se encuentra inervado por el nervio glossofaríngeo (IX nervio craneal). Del cuarto arco se originan algunos músculos y cartílagos de la laringe y de la zona inferior de la faringe. La inervación de estos músculos depende del nervio vago (X nervio craneal), que también llega hasta las cavidades torácica y abdominal.

Hendiduras faríngeas o branquiales

La primera hendidura branquial es la única que persiste como una estructura reconocible en el adulto: el **meato auditivo**

externo. Las hendiduras II y III se ven cubiertas por el aumento de tamaño de la porción externa del segundo arco (un homólogo filogenético del opérculo [cubierta de las agallas] de los peces). El agrandamiento del segundo arco se debe a la presencia de un centro de señales en el extremo del ectodermo, que no se encuentra en el tercer o en el cuarto arcos. Al igual que ocurre en los primordios faciales, el centro de señales produce *shh*, *FGF-8* y *BMP-7*, que estimulan el crecimiento del mesénquima subyacente. Los surcos II y III, durante el período en el que se ven eclipsados por el segundo arco (hioideo), se denominan en conjunto **seno cervical** ([fig. 14.37](#); v. [fig. 13.27](#)). A medida que avanza el desarrollo embrionario, el ectodermo posterior del segundo arco se fusiona con el ectodermo de una eminencia (eminencia cardíaca) que se encuentra inmediatamente caudal al cuarto arco, lo que produce que el seno cervical desaparezca y que el contorno exterior del cuello sea más suave.

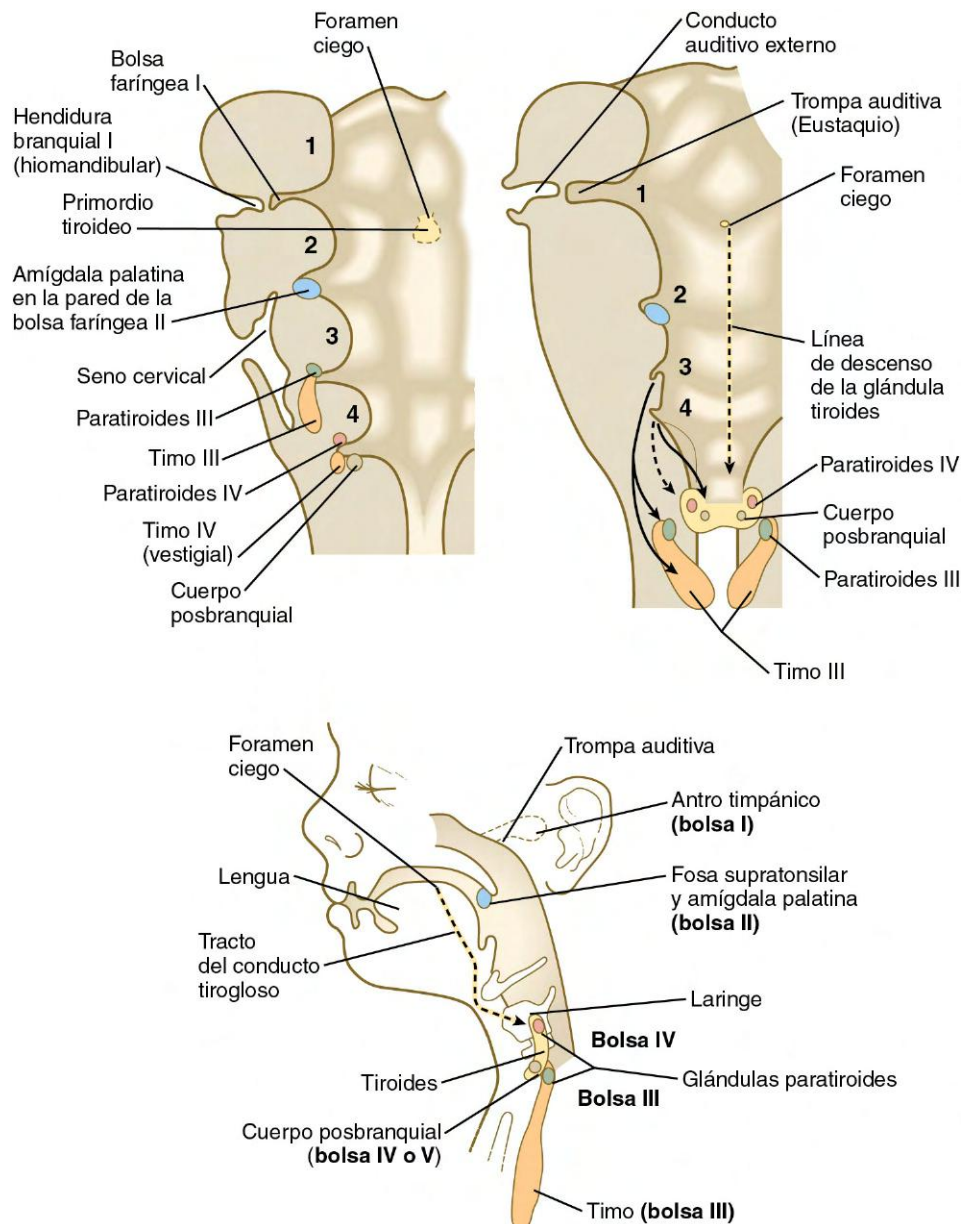


Fig. 14.37 Origen embrionario y recorridos de los primordios de las glándulas originadas de las bolsas faríngeas y del suelo de la faringe.

Desarrollo interno del estomodeo y de la región faríngea

Faringe y bolsas faríngeas

La faringe embrionaria se transforma directamente en la del adulto, de paredes lisas. El destino de las bolsas faríngeas y de su revestimiento epitelial posee un mayor interés desde el punto de vista del desarrollo.

Al igual que ocurre con sus correspondientes primeras hendiduras branquiales, las **primeras bolsas faríngeas** participan en gran medida en la formación del oído. El fondo de cada bolsa se expande para originar el **antro timpánico** del oído medio, y el resto se transforma en la **trompa auditiva (de Eustaquio)**, que conecta el oído medio con la faringe (v. fig. 13.24).

Las **segundas bolsas faríngeas** se vuelven menos profundas y menos visibles a medida que progresa el desarrollo embrionario. Las **amígdalas palatinas** se forman en etapas más avanzadas del período fetal, a partir del tejido linfóide que se adosa a las paredes. Las bolsas en sí mismas se encuentran representadas sólo como las **fosas supratoracales**.

La **tercera bolsa faríngea** es una estructura más compleja, que consta de una masa epitelial dorsal, sólida, y de una porción ventral alargada y hueca (v. fig. 14.37). A través de mecanismos aún poco conocidos, el endodermo de la tercera bolsa faríngea se especifica muy temprano en un primordio paratiroideo/tímico. De una manera muy parecida al patrón dorsoventral del tubo neural (v. pág. 222), la delineación del primordio endodérmico común en las porciones paratiroidea y tímica ocurre como respuesta a gradientes opuestos de **shh** y **BMP-4**, de tal forma que los altos niveles de **shh** promueven un destino paratiroideo, mientras que las altas tasas de **BMP-4** conducen al desarrollo del timo. Las futuras células paratiroideas pueden reconocerse por su expresión del factor de transcripción **Gcm-2 (células gliales desaparecidas)**, mientras que las futuras células tímicas expresan **Foxn-1**. A las 5 semanas de gestación es posible reconocer células de tejido **paratiroideo** en el endodermo de la masa dorsal sólida. El alargamiento ventral de la tercera bolsa se diferencia en la porción epitelial del **timo**. Los primordios del timo y de las glándulas paratiroides, pierden sus conexiones con la tercera bolsa faríngea y migran caudalmente, alejándose de su lugar de origen. Aunque el primordio de la paratiroides III migra al principio junto con el primordio tímico, después continúan dirigiéndose hacia la línea media, donde se fusionan con la glándula tiroidea. En esta glándula el primordio paratiroideo de la cuarta bolsa forma las **glándulas paratiroides inferiores**. La tercera bolsa faríngea termina por desaparecer.

La **cuarta bolsa faríngea** está tan organizada como la tercera, con un primordio paratiroideo IV dorsal, bulboso y sólido. También posee una pequeña bolsa epitelial ventral, que en algunas especies contribuye en pequeña medida a la formación del timo. En el ser humano, el componente tímico de la cuarta bolsa es vestigial. El **cuerpo posbranquial (ultimobranquial)** se encuentra en la porción más ventral de cada cuarta bolsa (v. fig. 14.37). Las células de la cresta neural migran a los cuerpos posbranquiales y en último término forman el componente secretor de estas estructuras.

Los primordios de las glándulas paratiroides IV, al igual que ocurre con sus homólogos derivados de la tercera bolsa, pierden su conexión con la cuarta bolsa y migran hacia la glándula tiroidea, donde constituyen las **glándulas paratiroides superiores**. Los cuerpos posbranquiales también migran hacia el tiroideo, donde se incorporan como **células C o parafoliculares**. Estas últimas, que se originan en la cresta neural, producen **calcitonina**, una hormona polipeptídica que actúa reduciendo la concentración plasmática

de calcio. Las glándulas paratiroides dan lugar a la **hormona paratiroidea**, cuya acción eleva los niveles de calcio sérico.

Tiroides

El desarrollo de la glándula tiroidea comienza con señales inductivas mesodérmicas locales que actúan sobre el endodermo ventral del intestino anterior. Como consecuencia de este proceso se produce la especificación de un pequeño número de células endodérmicas (tan pocas como 60 en el ratón) destinadas a constituir el tejido tiroideo. Estas células fundadoras, el **esbozo del tiroideo**, aumentan en número para formar una placoda engrosada que pronto comienza a extenderse sobre el mesénquima del mesodermo circundante, momento en el que recibe el nombre de **yema tiroidea**. Estas células se caracterizan por la expresión de cuatro factores de transcripción (**Hhex, Nkx2-1, Pax-8 y Foxe-1**) que funcionan juntos en un complejo patrón de interacciones y que son todos necesarios para el posterior desarrollo del tiroideo.

El primordio impar (yema tiroidea) de la **glándula tiroidea** aparece en la línea media ventral de la faringe, entre la primera y la segunda bolsas faríngeas (v. fig. 14.37). El desarrollo de la glándula tiroidea comienza durante la cuarta semana como un engrosamiento endodérmico en situación caudal respecto a la yema medial de la lengua (tubérculo impar). El primordio tiroideo se alarga pronto y forma una estructura destacada de crecimiento inferior denominada **divertículo tiroideo**. La vía de la extensión caudal del divertículo tiroideo bilobulado está determinada por el patrón arterial del cuello, y esta extensión continúa a lo largo del desarrollo faríngeo. En el curso de su migración caudal, el extremo del divertículo se expande y bifurca, dando lugar a la glándula tiroidea propiamente dicha, que consiste en dos lóbulos principales conectados por un istmo. Durante algún tiempo la glándula continúa conectada con su lugar de origen por medio del estrecho **conducto tirogloso**.

Este conducto regresa en gran medida alrededor de la séptima semana, cuando la glándula tiroidea ya se ha situado en su emplazamiento definitivo, entre el segundo y el tercer cartílago traqueal. Sin embargo, en casi la mitad de la población la porción distal del conducto tirogloso persiste como el **lóbulo piramidal de la glándula tiroidea**. El lugar de origen del primordio tiroideo también persiste como el **foramen ciego**, una pequeña fosa ciega situada en la base de la lengua.

La glándula tiroidea experimenta un proceso de histodiferenciación y comienza a funcionar relativamente pronto en la vida embrionaria. Durante la décima semana de gestación es posible observar folículos con un material coloide, y unas pocas semanas después la glándula comienza a sintetizar **tiroglobulina** no yodada. La secreción de la **triyodotironina**, uno de los tipos de hormona tiroidea, es detectable al final del cuarto mes.

Hipófisis

La **hipófisis** (glándula pituitaria) se desarrolla a partir de dos primordios ectodérmicos, inicialmente separados, que se unirán de forma secundaria. Uno de los primordios, denominado **proceso infundibular** se desarrolla como una invaginación desde el suelo del diencéfalo. El otro primordio es la **bolsa de Rathke**, una evaginación en la línea media desde el ectodermo del estomodeo, que se extiende hacia el suelo del diencéfalo al principio de la cuarta semana. Los fenómenos inductivos procedentes del diencéfalo suprayacente, mediados primero por **BMP-4** y después por **FGF-8**, estimulan la formación del **primordio de la bolsa de Rathke** en el ectodermo dorsal del estomodeo y proporciona señales para los eventos moleculares

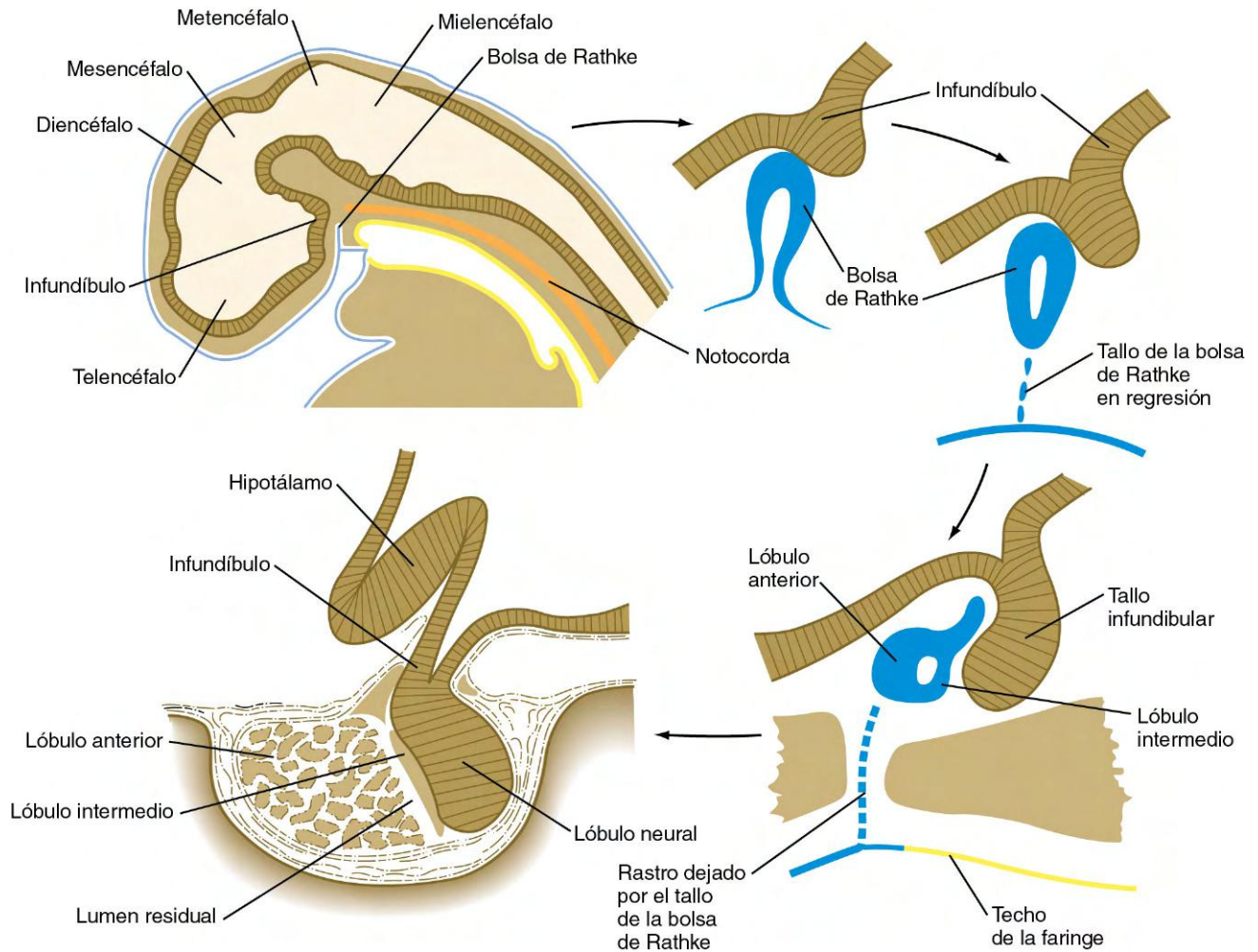


Fig. 14.38 Desarrollo de la hipófisis. Arriba, a la izquierda, diagrama de referencia que muestra una sección sagital de un embrión humano de 4 semanas.

que estimulan la proliferación celular. La formación de la bolsa de Rathke definitiva (fig. 14.38) depende de la acción de **Hesx-1** (gen homeobox que se expresa en las células madre embrionarias, antes llamado *Rpx*) y de *Lhx3* y *Lhx4* (genes que contienen homeobox tipo Lim). En el embrión temprano, las células del interior de la bolsa de Rathke se originan en la cresta anterior de la placa neural.

El proceso infundibular está íntimamente relacionado con el hipotálamo (v. fig. 1.15) y ciertas neuronas secretoras hipotalámicas envían sus prolongaciones hacia el proceso infundibular, que terminará convirtiéndose en el **lóbulo neural de la hipófisis (neurohipófisis)**. La estructura histológica del infundíbulo retiene su carácter neural a lo largo del desarrollo.

A medida que avanza el desarrollo, la bolsa de Rathke se elonga hacia el infundíbulo (v. fig. 14.38). Mientras la porción final de la bolsa de Rathke envuelve al infundíbulo como una copa de doble capa, el tallo comienza a regresar. La pared externa de la copa se engruesa y asume una apariencia glandular, para terminar diferenciándose en la **porción distal** (lóbulo anterior) de la hipófisis. La cara interna de la copa, íntimamente adherida al lóbulo neural, se convierte en la **porción intermedia** (lóbulo intermedio). Esta última permanece separada del lóbulo anterior por una luz residual (**lumen residual**) en forma de hendidura, que representa el único vestigio de la luz original de la bolsa de Rathke.

Según progresa el embarazo, la hipófisis experimenta una fase de citodiferenciación. Más tarde, en el período fetal, los tipos celulares específicos comienzan a producir pequeñas cantidades de hormonas. Se han descubierto cascadas moleculares relacionadas con la diferenciación de tipos celulares específicos en la hipófisis (cuadro 14.1).

Cuadro 14.1 Citodiferenciación de las células secretoras de la adenohipófisis

La adenohipófisis madura contiene varios tipos celulares específicos, cada uno de los cuales segrega una hormona hipofisaria específica. En el desarrollo temprano, *Hes-1* promueve la proliferación y supervivencia de las células precursoras de la bolsa de Rathke. Más tarde, bajo la influencia de *Wnt* y β -catenina, algunas células del lóbulo anterior siguen el linaje somatotropo y se diferencian en células secretoras de hormona del crecimiento (GH), prolactina y hormona estimulante tiroidea (TSH). Un segundo linaje celular produce hormonas gonadotropas, como la hormona luteinizante (LH) y la hormona foliculoestimulante (FSH). Un tercer linaje produce células secretoras de hormona adrenocorticotropa (ACTH) en la adenohipófisis y de hormona estimulante de los melanocitos (MSH) en el lóbulo intermedio.

Aunque normalmente la bolsa de Rathke comienza a perder sus conexiones con el epitelio del estomodeo al final del segundo mes, a veces pueden persistir porciones de este tejido a lo largo del camino recorrido por el tallo en su elongación. Si el tejido es normal estamos ante una **hipófisis faríngea**. Sin embargo, a veces el tejido residual se transforma en neoplásico y forma tumores secretores de hormonas, denominados **craneofaringiomas**.

Timo y órganos linfoides

Los dos primordios tímicos, de origen endodérmico, comienzan a migrar desde su origen en la tercera bolsa faríngea durante la sexta semana. En el curso de su migración, los primordios atraviesan un sustrato de células mesenquimatosas, hasta alcanzar el área retroesternal del futuro mediastino. Al final de la migración, los dos lóbulos tímicos, estrechamente unidos, continúan siendo estructuras epiteliales. Sin embargo, pronto se ven revestidos por una cápsula de tejido conjuntivo derivado de la cresta neural, que también forma tabiques entre los cordones epiteliales endodérmicos y contribuye a la vascularización del timo. En ausencia de la cresta neural, el timo no se desarrolla. La diferenciación final de la estructura y la función del timo depende de la interacción entre la cresta neural y los componentes endodérmicos de los primordios tímicos.

Los precursores de los timocitos (**protimocitos**), originados a partir de tejido hematopoyético, comienzan a invadir el timo epitelial entre la novena y la décima semanas de gestación, en respuesta a la secreción de **quimiocina CC121** por parte del timo. Justo antes de que los protimocitos invadan el timo, el epitelio tímico comienza a expresar el factor de transcripción **WHN**, que es necesario para la colonización del epitelio tímico por los protimocitos. En los mutantes homocigotos **WHN**, la ausencia de dicha colonización se traduce en la carencia de células T funcionantes, lo que deja al individuo seriamente inmunocomprometido e incapaz de hacer frente a las células y los tejidos extraños. En el interior del timo, los protimocitos se abren paso entre las células epiteliales, haciendo que éstas formen un **retículo epitelial** esponjoso. Los protimocitos, en respuesta a las señales del epitelio tímico, proliferan y se redistribuyen, constituyendo las regiones cortical y medular del timo.

La vascularización del timo se desarrolla entre la 14.^a y la 15.^a semanas de gestación, y una semana después algunas células epiteliales se agregan formando los **corpúsculos de Hassall**, unas estructuras esféricas de pequeño tamaño. En esta etapa del desarrollo, la organización general del timo es la misma que la observada en los adultos. Desde el punto de vista funcional, la acción de varias **hormonas tímicas** hace que el timo condicione o instruya a los protimocitos que migran hacia su interior para que se transformen en miembros competentes de la familia de **linfocitos T**. Los linfocitos T abandonan el timo y pueblan otros órganos linfoides (p. ej., los ganglios linfáticos y el bazo) como células inmunitarias completamente funcionales.

Los linfocitos T participan sobre todo en las **respuestas de la inmunidad mediada por células**. Otra población de linfocitos, también originada en la médula ósea, es instruida para transformarse en **linfocitos B**, los mediadores de las **respuestas inmunológicas humores**. Los precursores de los linfocitos B (**células pre B**) también deben someterse a un proceso de acondicionamiento para volverse funcionales por completo, aunque dicho proceso no tiene lugar en el timo. En las aves, las células pre B pasan por un órgano linfoide cloacal conocido como la **bolsa de Fabricio**, donde se produce el acondicionamiento. Los seres humanos no poseemos la bolsa, pero se presupone que su equivalente funcional existe, aunque no ha sido demostrado. Se cree que el acondicionamiento

de los linfocitos B tiene lugar en la médula ósea, aunque en las etapas embrionarias iniciales puede producirse en el hígado.

Los **órganos linfoides centrales** son el timo y la bolsa, o su equivalente en los mamíferos. Las estructuras linfoides que se ven invadidas por los linfocitos B y T se denominan **órganos linfoides periféricos** (la **fig. 14.39** muestra el desarrollo y la función del sistema linfático). En el cuello de ratones se han descubierto pequeñas **glándulas tímicas cervicales**, si bien permanece por determinar el papel que desempeñan dentro del sistema linfático.

Formación de la lengua

La lengua comienza a desarrollarse a partir de una serie de engrosamientos ventrales en el suelo de la faringe, casi al mismo tiempo que se forma el paladar en la boca. Los tejidos de la lengua experimentan cambios de posición significativos, de modo que las características morfológicas de la lengua del adulto son difíciles de entender si no se conocen los elementos básicos de su desarrollo embrionario.

En los embriones de 5 semanas, la lengua está representada por un par de **engrosamientos linguales laterales**, presentes en las regiones ventrales de los primeros arcos branquiales, y por dos engrosamientos mediales impares. El **tubérculo impar** se localiza entre el primer y segundo arcos, y la **cópula** (yugo) entre el segundo y el tercero (**figs. 14.40A y B, y 14.41**). El foramen ciego, que indica el emplazamiento original del primordio tiroideo, sirve de punto de referencia útil para delinear el límite entre el tubérculo impar original y la cópula. En situación caudal respecto a la cópula se encuentra otro engrosamiento que representa la **epiglotis**.

El crecimiento del cuerpo de la lengua se logra mediante una gran expansión de los engrosamientos linguales laterales con una menor contribución del tubérculo impar (**fig. 14.40C y D**). La raíz de la lengua deriva de la cópula y del tejido ventromedial adicional existente entre el tercer y el cuarto arcos branquiales.

La superficie dorsal de la lengua se encuentra cubierta por un abundante número de papilas. El desarrollo de las **papilas filiformes**, que constituyen la gran mayoría de las mismas, sigue un proceso evolutivo muy similar al de los folículos pilosos. El ectodermo, que rodea a un núcleo de mesénquima, expresa **Hoxc-13** y los factores de señalización **shh**, **BMP-2**, **BMP-4** y **FGF-8**. Estos componentes moleculares caracterizan el sistema de señales inductivas en casi todos los derivados ectodérmicos, incluidos los pelos, las plumas y los dientes.

La musculatura de la lengua, innervada por el nervio hipogloso (XII nervio craneal), migra desde una distancia considerable (los **miotomos occipitales [postóticos]**). Los mioblastos, de manera similar a sus homólogos en los miembros, durante su migración hacia la lengua expresan Pax-3. La innervación sensitiva general de la lengua refleja con exactitud a partir de qué arco branquial se ha originado el epitelio. El epitelio del cuerpo de la lengua se encuentra innervado por el nervio trigémino (V nervio craneal), de acuerdo con el origen de los engrosamientos linguales laterales en el primer arco. De la misma forma, la raíz de la lengua está innervada por el nervio glossofaríngeo (IX nervio craneal-tercer arco) y el nervio vago (X par craneal-cuarto arco). El epitelio del segundo arco se ve reemplazado por el del tercer arco, y no existe innervación sensitiva general de la lengua por parte del séptimo nervio craneal.

El VII nervio craneal (facial) y el IX inervan las papilas gustativas. La contribución del séptimo nervio craneal está facilitada por su rama cuerda del tímpano, que se une con la rama lingual del nervio trigémino y de este modo accede al cuerpo de la lengua. Las papilas gustativas aparecen durante la séptima semana de la gestación. Las primeras hipótesis sostenían que éstas eran

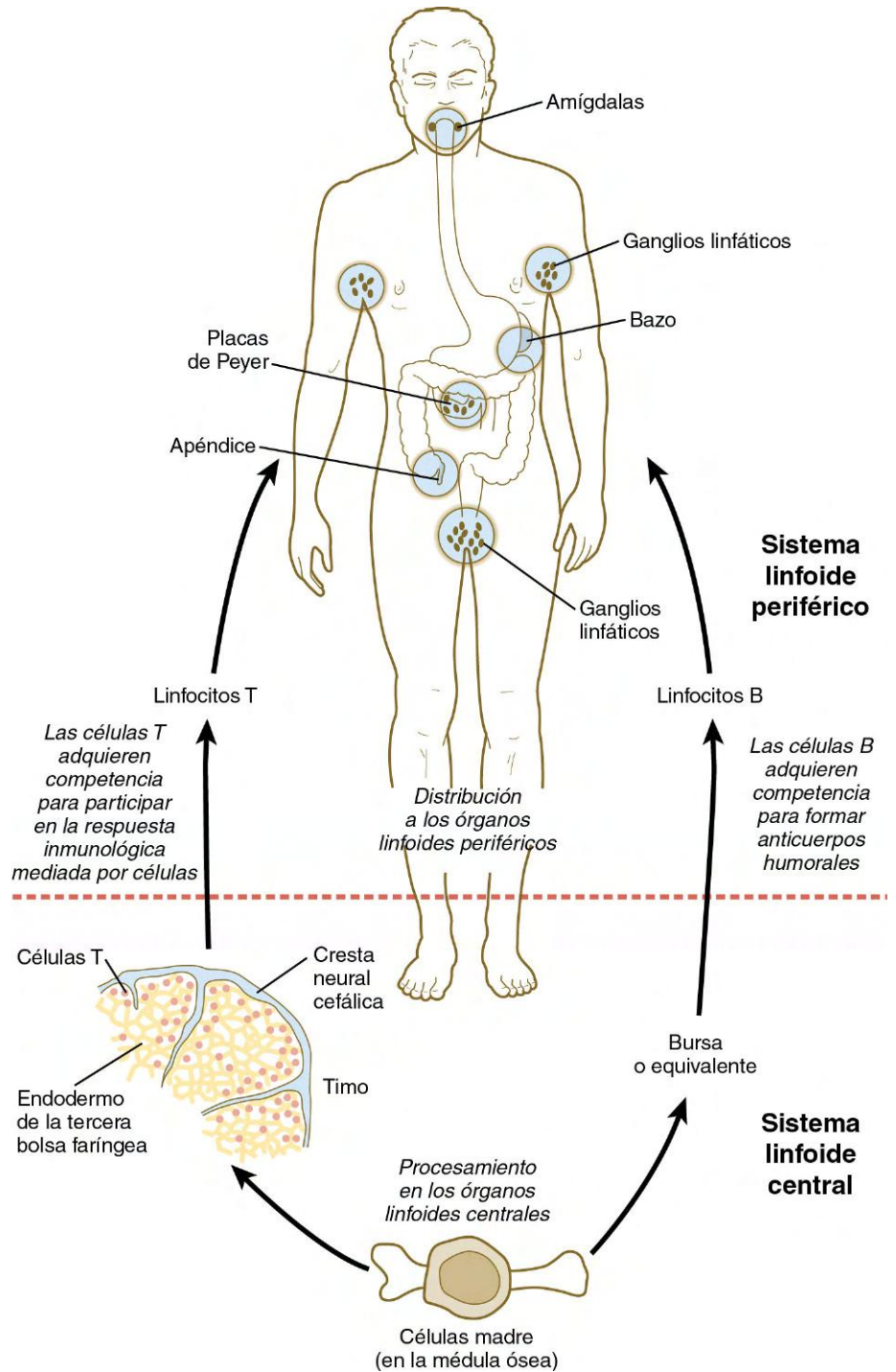


Fig. 14.39 Desarrollo embrionario del sistema linfoide.

© Elsevier. Fotocopiar sin autorización es un delito.

inducidas por fibras aferentes viscerales de los nervios craneales VII y IX, encargados de la inervación posnatal de las papilas. Las investigaciones más recientes sugieren que la formación de las papilas gustativas es independiente de los nervios craneales. Parece que la base de la formación inicial de las papilas gustativas es un dispositivo intrínseco de señales dentro del epitelio lingual de origen endodérmico, mediado posiblemente por un mecanismo en el que participan *shh*, *Gli-1* y *patched*. El mantenimiento de las papilas gustativas, una vez formadas, se hace muy dependiente de su inervación. Existen bastantes pruebas que indican que el feto tiene la capacidad de percibir sabores, y se ha postulado que emplea esta función para controlar su entorno intraamniótico.

La **correlación clínica 14.3** presenta anomalías y síndromes relacionados con la faringe y los arcos branquiales.

Caso clínico

Una mujer de 23 años, que parecía muy nerviosa, presentaba un cuadro caracterizado por una gran sensación de calor, pérdida de peso y sudoración mayor de la habitual. En la exploración física la piel tenía una textura delgada y caliente, la paciente presentaba un leve temblor en los dedos y los ojos parecían ligeramente abultados. Como parte del estudio diagnóstico, se le realizó una TC tras administrarle una dosis de yodo radiactivo. En la tomografía se observó que la mayor parte del yodo radiactivo se localizó en una pequeña masa de tejido localizada en la base de la lengua. En dicho tejido se diagnosticó un crecimiento neoplásico, pero la localización de la masa se atribuyó a una malformación congénita.

Explique la base embriológica de la situación del crecimiento neoplásico.

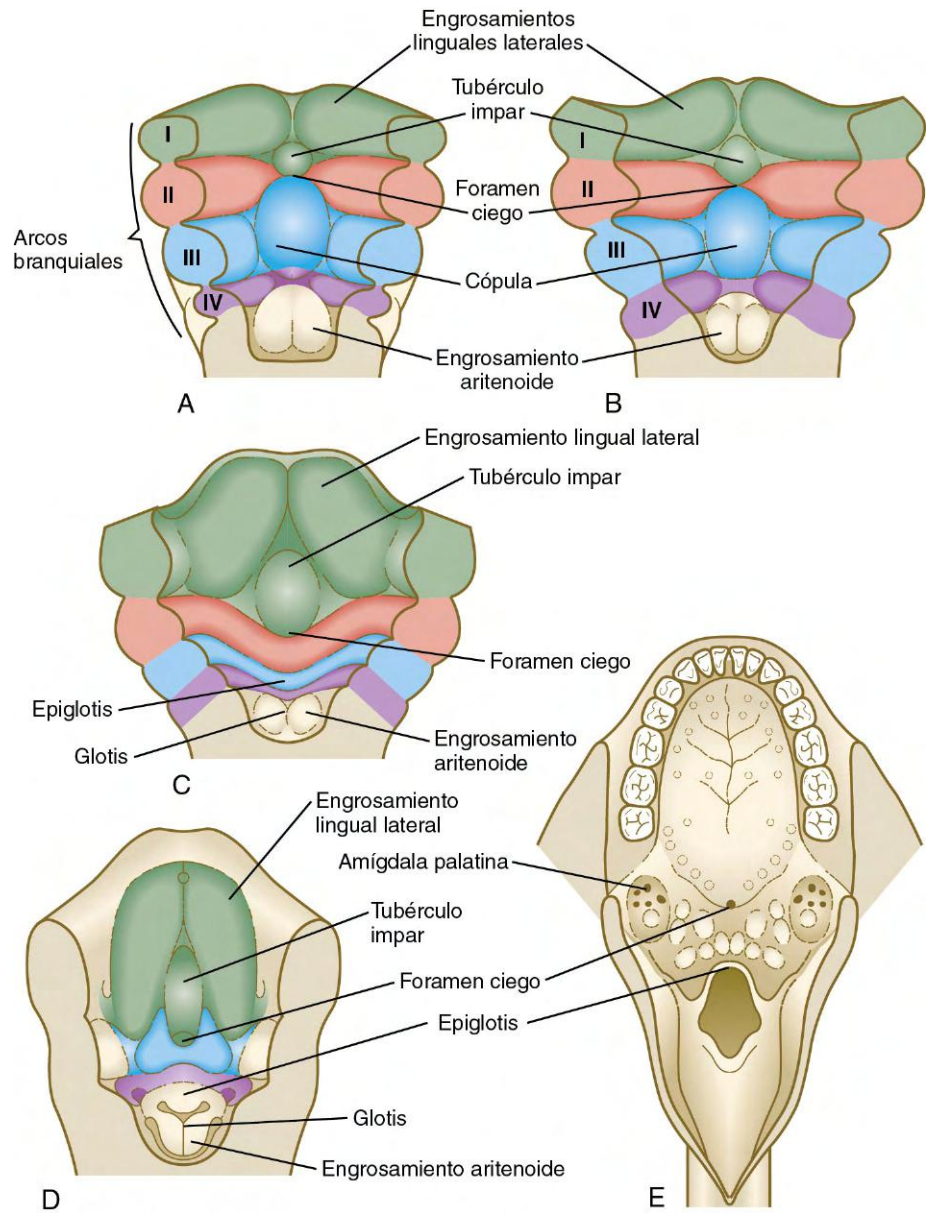


Fig. 14.40 Visión craneal del desarrollo de la lengua. **A**, A las 4 semanas. **B**, A finales de la quinta semana. **C**, A principios de la sexta semana. **D**, A mitad de la séptima semana. **E**, En el adulto.

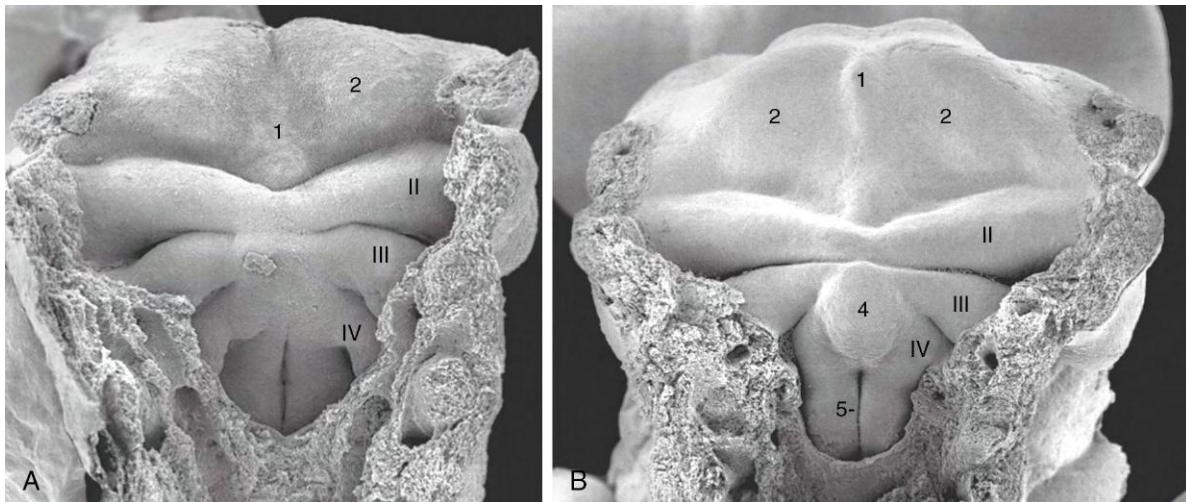


Fig. 14.41 Microfotografías electrónicas de barrido, visión inferior, de la región de formación de la lengua en un embrión humano de 5 semanas (**A**) y 6 semanas (**B**). 1, tubérculo impar; 2, engrosamientos linguales laterales (en el primer arco); 4, cópula; 5, surco laringotraqueal; II-IV, arcos branquiales o faríngeos. (De Steding G: The anatomy of the human embryo, Basilea, 2009, Karger; cortesía del Dr. J. Männer.)

CORRELACIÓN CLÍNICA 14.3

Anomalías y síndromes que afectan a la faringe y a los arcos branquiales

Síndromes que afectan al primer arco branquial

Varios síndromes cursan con hipoplasia de la mandíbula y de otras estructuras originadas en el primer arco faríngeo. Su etiología es multifactorial. En muchos casos el origen es genético, mientras que otros pueden deberse a la exposición a teratógenos ambientales. Los numerosos estudios realizados en ratones manipulados genéticamente están comenzando a producir malformaciones que pueden tener su equivalente en el ser humano. Teniendo en cuenta el perfecto equilibrio existente entre las moléculas que actúan como señales y los factores de transcripción implicados en el desarrollo de los arcos branquiales, no es sorprendente que las alteraciones en la función de genes aislados, ya sea por una mutación o por la acción de teratógenos, puedan producir una anomalía morfológica visible. La hipoplasia facial inferior se asocia con la ingesta de isotretinoína (un derivado de la vitamina A empleado para el tratamiento del acné) en las etapas iniciales del embarazo.

El **síndrome de Pierre Robin** cursa con **micrognatia** extrema (mandíbula de pequeño tamaño), paladar hendido y defectos auditivos. Suele existir un desequilibrio entre el tamaño de la lengua y la mandíbula hipoplásica, lo que puede producir dificultad respiratoria provocada por el impedimento mecánico al paso de aire por la faringe causado por la lengua relativamente grande. Aunque muchos casos de síndrome de Pierre Robin son esporádicos, otros tienen una base genética.

El **síndrome de Treacher Collins (disostosis mandibulofacial)** presenta por lo general un patrón hereditario autosómico dominante. Se ha identificado el gen responsable, denominado *TCOF1*, que operando a través de la proteína **Treacle**, afecta la supervivencia y proliferación de las células de la cresta neural craneal. En las mutaciones de este gen, la migración de las células de cresta neural es normal, pero se incrementa la apoptosis y descende su proliferación, lo que tiene como consecuencia una población muy reducida de células de la cresta neural en el primer arco faríngeo. Este síndrome puede cursar con una amplia variedad de anomalías, aunque no siempre se encuentran todas en el mismo paciente. Entre los componentes más frecuentes de este síndrome se encuentran la hipoplasia de la mandíbula y de los huesos faciales, las malforma-

ciones del oído externo y medio, la presencia de paladar hendido o paladar ojival, los defectos en la dentición y los trastornos de tipo coloboma en el párpado inferior (**fig. 14.42**).

La forma más extrema de hipoplasia del primer arco es la **agnatia**, un trastorno caracterizado por la ausencia de mandíbula (**fig. 14.43**). En los casos de agnatia grave, los oídos externos permanecen en la región cervical ventral y pueden incluso fusionarse en la línea media ventral.

Quistes, senos y fístulas laterales

Los quistes, senos y fístulas laterales son malformaciones estructurales que pueden relacionarse directamente con la persistencia anormal de las hendiduras branquiales y/o de las bolsas faríngeas. Un **quiste** es una cavidad aislada por completo, revestida de epitelio, que puede deberse a la persistencia de parte de una bolsa faríngea, una hendidura branquial o un seno cervical. Un **seno** es una cavidad que tiene un extremo cerrado y otro abierto, ya sea al exterior o a la faringe. Una **fístula** (término latino que significa «tubo») es

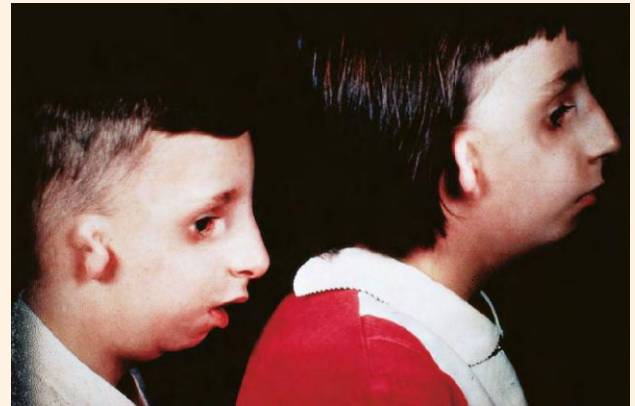

Fig. 14.42 Hermanos afectados por el síndrome de Treacher Collins. (Cortesía de A. Burdi, Ann Arbor, Mich.)

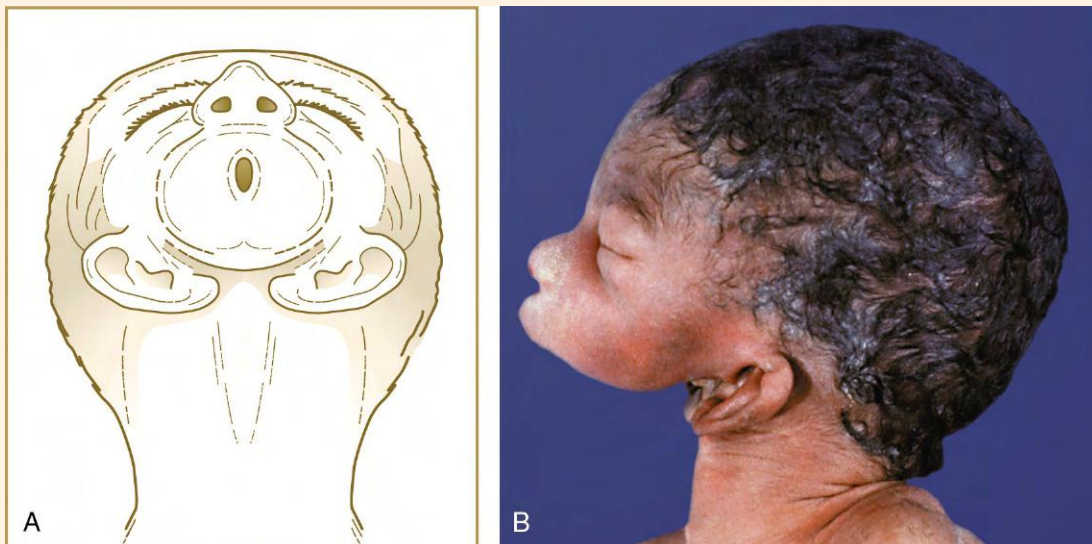


Fig. 14.43 Agnatia. **A**, Vista ventral de la cara de un lactante inclinada hacia atrás. **B**, Vista lateral de la cara de un feto con agnatia. Obsérvese la localización cervical de las orejas. (Cortesía de M. Barr, Ann Arbor, Mich.)

CORRELACIÓN CLÍNICA 14.3**Anomalías y síndromes que afectan a la faringe y a los arcos branquiales (cont.)**

un conducto revestido por epitelio, cuyos extremos se encuentran abiertos, en este caso uno hacia el exterior y el otro hacia la faringe.

La localización posnatal de estas estructuras indica con exactitud la ubicación de sus precursores embrionarios. La apertura exterior de las fístulas se encuentra de manera típica en disposición anterior al músculo esternocleidomastoideo en el cuello (**fig. 14.44**). Las fístulas que son restos de las hendiduras branquiales II y III pueden deberse al cierre incompleto del seno cervical por tejido del arco hioideo. Los quistes cervicales, aunque están presentes desde el nacimiento, a menudo no se manifiestan hasta pasada la pubertad, cuando crecen debido al aumento de las secreciones del epitelio que reviste la superficie interna del quiste, en consonancia con los cambios de maduración de la epidermis normal.

Los **senos o fístulas preauriculares**, localizados en una región triangular por delante de la oreja, también son frecuentes. Se cree que estas estructuras representan la persistencia de fisuras entre los tubérculos auriculares del primer y el segundo arco. Las fístulas verdaderas (**fístulas cervicoauriculares**) constituyen restos persistentes de la porción ventral de la primera hendidura branquial. Estas fístulas se extienden desde su apertura faríngea hasta algún lugar a lo largo de la trompa auditiva o incluso hasta el meato auditivo externo.

Restos del conducto tirogloso

A lo largo del recorrido del conducto tirogloso pueden persistir varias estructuras anómalas. El **tejido tiroideo ectópico** puede encontrarse en cualquier punto en el trayecto de migración del primordio tiroideo desde el foramen ciego en la lengua hasta el istmo de la glándula tiroidea normal (**fig. 14.45**). Este hecho debe tenerse en cuenta en el diagnóstico clínico o en el abordaje quirúrgico de los carcinomas y de otras enfermedades que afectan al tejido tiroideo. Los quistes o los senos de la línea media, derivados del conducto tirogloso primitivo (**fig. 14.46**), son menos frecuentes. Su emplazamiento permite, por lo general, la fácil distinción respecto a sus homólogos laterocervicales.

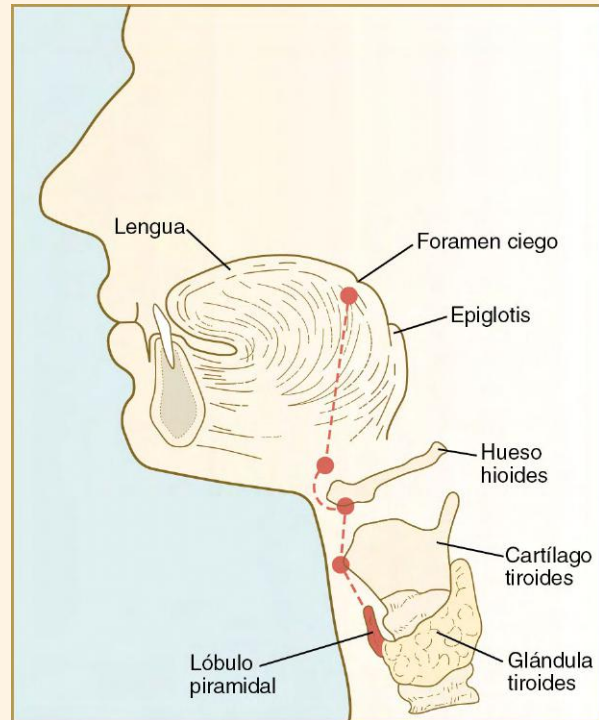


Fig. 14.45 Localizaciones frecuentes (círculos rojos) de los restos del conducto tirogloso.

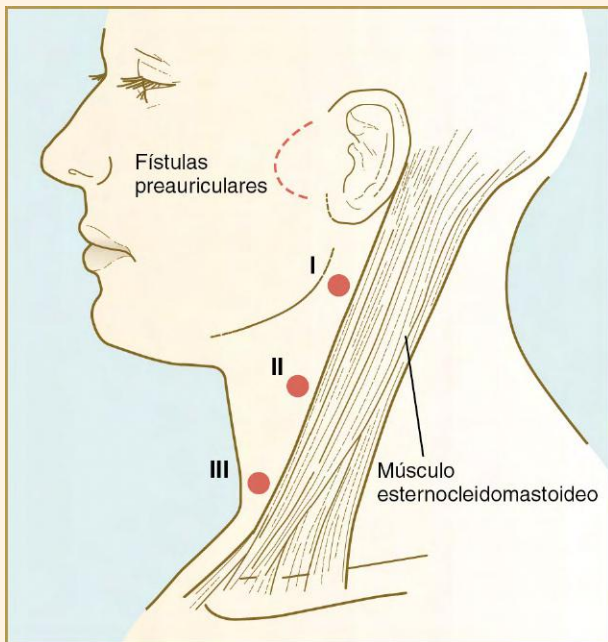


Fig. 14.44 Localizaciones frecuentes de los quistes laterocervicales (branquiales), de los senos laterocervicales (círculos rojos) y de las fístulas preauriculares. Los números romanos se refieren a la hendidura branquial de la que se originan los quistes.

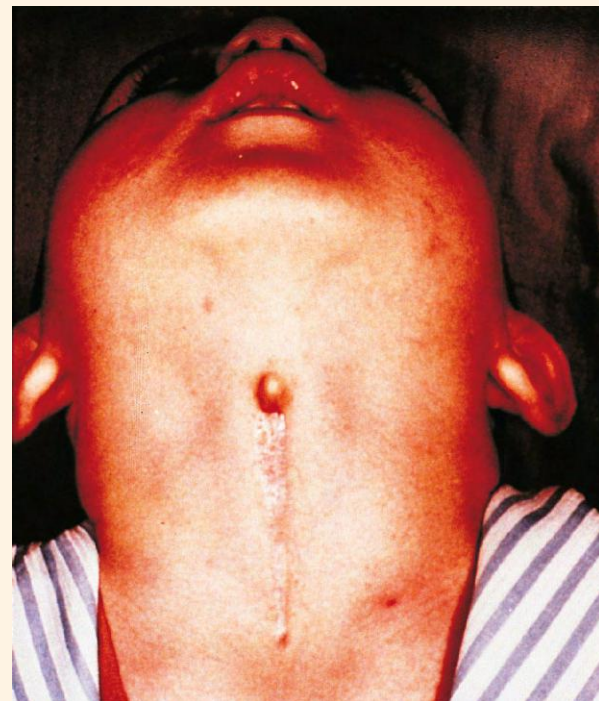


Fig. 14.46 Individuo con quiste del conducto tirogloso en la línea media ventral del cuello. (Cortesía de A. Burdi, Ann Arbor, Mich.)

CORRELACIÓN CLÍNICA 14.3

Anomalías y síndromes que afectan a la faringe y a los arcos branquiales (cont.)

Malformaciones de la lengua

La malformación lingual más frecuente es la **anquiloglosia** (lengua atada), un trastorno causado por una regresión anormal del **frenillo**, el fino tejido localizado en la línea media que conecta la superficie ventral de la lengua con el suelo de la boca. La anquiloglosia aislada está causada por una mutación del factor de transcripción *TBX22*. La **macroglosia** y la **microglosia** son malformaciones linguales menos frecuentes, caracterizadas respectivamente por la hiperplasia y la hipoplasia del tejido lingual. La **lengua surcada o fisurada** (fig. 14.47), aunque a veces se asocia con macroglosia, normalmente no está asociada con alteraciones funcionales importantes.

Tejido paratiroideo o tímico ectópico

Las glándulas paratiroides y algunos componentes del timo experimentan una extensa migración en las primeras etapas de la embriogénesis, por lo que a menudo es posible hallar restos de dichas glándulas en localizaciones anómalas (fig. 14.48). Este desplazamiento por lo general no se asocia a anomalías funcionales, pero es importante que el cirujano considere la posible existencia de tejido ectópico o incluso de glándulas paratiroides supernumerarias.

Síndrome de DiGeorge

El síndrome de DiGeorge consiste en una malformación de la cresta neural craneal y se caracteriza por defectos inmunológicos e hipopa-

ratiroidismo (v. [correlación clínica 12.1](#)). El trastorno subyacente es el fracaso en la diferenciación del timo y de las glándulas paratiroides. Pueden encontrarse otras anomalías asociadas, como malformaciones de las estructuras del primer arco y defectos del tracto de salida del corazón, que también recibe contribuciones significativas de la cresta neural craneal. Los ratones que presentan mutaciones del gen *Hoxa3* muestran muchas características del síndrome de DiGeorge humano.

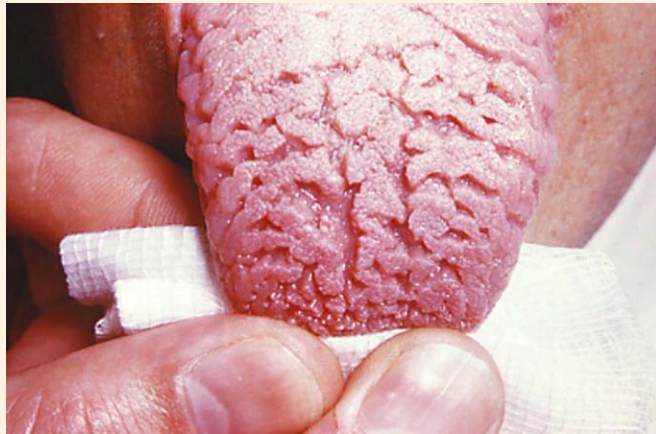

Fig. 14.47 Lengua surcada o fisurada. (De Robert J: Gorlin Collection, Division of Oral and Maxillofacial Pathology, University of Minnesota Dental School; cortesía del Dr. Ioannis Koutlas.)

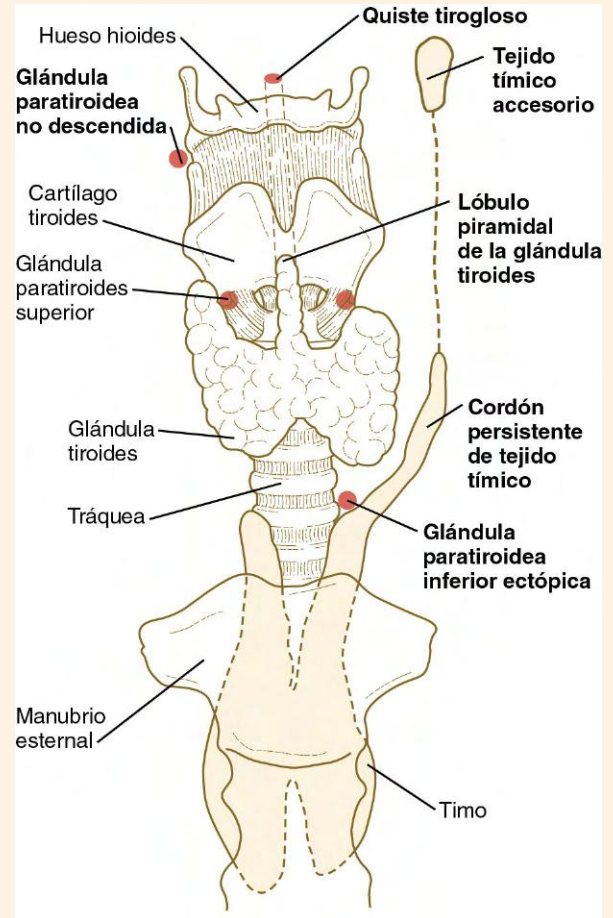


Fig. 14.48 Localizaciones anómalas en las que pueden encontrarse glándulas faríngeas o porciones de las mismas.

Resumen

- La región craneofacial primitiva surge de las porciones rostrales del tubo neural, la notocorda y la faringe, que se encuentra rodeada por una serie de pares de arcos aórticos. Entre estos arcos aórticos y el ectodermo de superficie existen grandes masas de mesénquima derivado del mesodermo y de la cresta neural. Algunos de estos componentes muestran signos de segmentación anatómica o patrones segmentarios de expresión genética.
- La migración masiva de grupos segmentarios de células de la cresta neural proporciona el mesénquima para gran parte de la región facial. La musculatura de la región craneofacial deriva del mesodermo de los somítomeros o de los somitos

occipitales. El componente de tejido conjuntivo de la musculatura facial se origina en la cresta neural.

- La región faríngea (branquial) se organiza alrededor de parejas de arcos branquiales mesenquimatosos, que se alternan con bolsas faríngeas tapizadas de endodermo y con hendiduras branquiales revestidas por ectodermo.
- La cara y la mandíbula surgen de la prominencia frontonasal impar y de los procesos pareados nasomediales, maxilares y mandibulares. Los procesos nasomediales forman el maxilar y el labio superiores por medio de un proceso de crecimiento diferencial y de fusión, mientras que la prominencia frontonasal constituye la parte superior de la cara. Los procesos mandibulares en expansión se fusionan para dar lugar

a la mandíbula y al labio inferior. El surco nasolagrimal existente entre los procesos nasolateral y maxilar termina por canalizarse, y dan lugar al conducto nasolagrimal, que conecta la órbita con la cavidad nasal.

- El paladar se origina por la fusión de un único proceso palatino medial con dos procesos palatinos laterales. El primero forma el paladar primario y los últimos, el secundario. La fusión de los procesos palatinos laterales requiere la eliminación del rafe epitelial medial mediante la combinación de procesos apoptóticos con la migración y transformación de las células epiteliales en mesénquima.
- El aparato olfatorio comienza como una pareja de engrosamientos ectodérmicos que forman las placodas nasales. A medida que éstas se hundeen para formar las fosas nasales, se ven rodeadas por los procesos nasolaterales y nasomediales, unas estructuras en forma de herradura. Los procesos nasomediales dan lugar al puente y al tabique de la nariz, mientras que los nasolaterales forman las alas de la nariz. Al hacerse cada vez más profundas, las fosas nasales acaban por comunicarse con la cavidad oral, y sólo en etapas más tardías volverán a separarse por medio del paladar.
- Las glándulas salivales se desarrollan a partir de crecimientos del epitelio oral. El epitelio glandular en expansión se ramifica y se diferencia por medio de una serie de interacciones continuas con el mesénquima circundante.
- Los dientes se forman a partir de interacciones entre el ectodermo oral (lámina dental) y el mesénquima de la cresta neural. Un diente en desarrollo pasa por las etapas sucesivas de yema, copa y campana dentales. Al final de la fase de campana, las células ectodérmicas (ameloblastos) del órgano del esmalte epitelial comienzan a secretar esmalte, y el epitelio derivado de la cresta dental (odontoblastos) inicia la secreción de dentina. Los precursores de los dientes permanentes forman los primordios dentales junto con los dientes primarios, más avanzados.
- Las malformaciones de la cara son frecuentes. Muchas de ellas, como el labio leporino y las fisuras del paladar, representan la persistencia de patrones estructurales normales de los estadios embrionarios iniciales. Otras, como la holoprosencefalia o el hipertelorismo, se deben a alteraciones del crecimiento en el proceso frontonasal. El origen de la mayor parte de las malformaciones faciales parece ser multifactorial, e implica tanto la susceptibilidad genética como causas ambientales.
- Los componentes de la faringe (surcos, arcos y bolsas) dan lugar a una gran variedad de estructuras. Del primer arco se forman el maxilar, la mandíbula y sus estructuras asociadas. El primer surco y la primera bolsa, junto al mesénquima asociado del primer y el segundo arcos, originan las distintas estructuras del oído externo y medio. Las hendiduras branquiales segunda, tercera y cuarta se obliteran y constituyen la superficie exterior del cuello, mientras que los componentes de los arcos segundo al cuarto forman el esqueleto faríngeo, así como gran parte de la musculatura y del tejido conjuntivo de la región faríngea del cuello. El endodermo de la tercera y la cuarta bolsas forma el timo y las glándulas paratiroides. La glándula tiroidea aparece en la faringe superior, a partir de un crecimiento endodérmico, ventral e impar.
- La lengua se origina a partir de múltiples engrosamientos ventrales del suelo de la faringe. El cuerpo de la lengua procede de las parejas de engrosamientos linguales laterales en la región de los primeros arcos branquiales. El tubérculo

impar y la cópula también contribuyen a la formación de la lengua. La musculatura lingual, junto con el nervio hipogloso (XII nervio craneal), que inerva dichos músculos, deriva de los somitos occipitales. La inervación sensorial general de la lengua (por medio de los nervios craneales V, IX y X) se corresponde con el origen embriológico de cada parte inervada de la lengua. Los nervios craneales VII y IX inervan las papilas gustativas linguales.

- Numerosas malformaciones de la región facial y de la mandíbula se deben a la hipoplasia de los primeros arcos branquiales. Los quistes, las fístulas y los senos cervicales están causados por lo general por la persistencia anómala de los surcos o las bolsas faríngeas. La presencia de tejido glandular ectópico (tiroideo, tímico o paratiroideo) se explica por la persistencia de restos tisulares a lo largo de la vía de migración de las glándulas. Ciertos síndromes (p. ej., el síndrome de DiGeorge), que en apariencia afectan a órganos dispares, pueden ser atribuidos a defectos de la cresta neural.

Preguntas de repaso

1. El nervio facial (VII nervio craneal) inerva a los músculos derivados de uno de los siguientes arcos branquiales. ¿De cuál se trata?

- A. El primero.
- B. El segundo.
- C. El tercero.
- D. El cuarto.
- E. El sexto.

2. El labio leporino se produce por la ausencia de fusión entre los procesos:

- A. Nasomedial y nasolateral.
- B. Nasomedial y maxilar.
- C. Nasolateral y maxilar.
- D. Nasolateral y mandibular.
- E. Nasomedial y mandibular.

3. En los casos de holoprosencefalia, las anomalías de las estructuras faciales son típicamente secundarias a defectos de:

- A. La faringe.
- B. La cavidad oral.
- C. El prosencéfalo.
- D. Los ojos.
- E. El rombencéfalo.

4. El cartílago de Meckel es una estructura con un papel destacado en la formación de:

- A. El maxilar.
- B. El paladar duro.
- C. El tabique nasal.
- D. El paladar blando.
- E. La mandíbula.

5. Una inducción inicial durante el desarrollo de los dientes consiste en la actuación del ectodermo del epitelio dental sobre el mesénquima de la cresta neural subyacente. ¿Cuál de las siguientes moléculas es un mediador significativo de dicho estímulo inductivo?

- A. BMP-4.
- B. Tenascina.
- C. Hoxb-13.
- D. Msx-1.
- E. Síndecán.

6. Un varón de 15 años con acné leve desarrolla un forúnculo doloroso a la presión a lo largo del borde anterior del músculo esternocleidomastoideo. ¿Qué trastorno embrionario se incluiría en el diagnóstico diferencial?

7. El médico del paciente anterior diagnosticó la presencia de un quiste congénito que precisaba extirpación quirúrgica. ¿Qué debía tener en cuenta el cirujano durante dicha extirpación?

8. ¿Por qué en ocasiones se produce un aumento de la secreción nasal durante el llanto?

9. Una mujer que tomó un fármaco anticonvulsivante durante la décima semana del embarazo dio a luz a un recién nacido con labio leporino bilateral y paladar hendido. La paciente demandó a su médico, al atribuir las malformaciones faciales de su hijo al empleo del fármaco. Usted es llamado a testificar para la defensa como experto. ¿En qué basaría sus argumentos?

10. Una mujer que durante el embarazo tomaba como media tres bebidas alcohólicas al día dio a luz a un recién nacido con retraso mental moderado, que presentaba una pequeña muesca en el labio superior vuelto hacia arriba y una reducción de su capacidad olfativa. ¿Cuál es la base de este grupo de defectos?

Bibliografía

Allam KA and others: The spectrum of median craniofacial dysplasia, *Plast Reconstr Surg* 127:812-821, 2011.

Alt B and others: Arteries define the position of the thyroid gland during its developmental reallocation, *Development* 133:3797-3804, 2006.

Barteczko K, Jacob M: A re-evaluation of the premaxillary bone in humans, *Anat Embryol* 207:417-437, 2004.

Bei M: Molecular genetics of tooth development, *Curr Opin Genet Dev* 19:504-510, 2009.

Brugmann SA and others: Wnt signaling mediates regional specification in the vertebrate face, *Development* 134:3283-3295, 2007.

Carstens MH: Neural tube programming and craniofacial cleft formation, I: the neuromeric organization of the head and neck, *Eur J Paediatr Neurol* 8:181-210, 2004.

Carstens MH: Development of the facial midline, *J Craniofac Surg* 13:129-187, 2002.

Chai Y, Maxson RE: Recent advances in craniofacial morphogenesis, *Dev Dyn* 235:2353-2375, 2006.

Clouthier DE, Garcia E, Schilling TF: Regulation of facial morphogenesis by endothelin signaling: insights from mice and fish, *Am J Med Genet A* 152A:2962-2973, 2010.

Cobourne MT, Sharpe PT: Making up the numbers: the molecular control of mammalian dental formula, *Semin Cell Dev Biol* 21:314-324, 2010.

Cohen MM, Shiota K: Teratogenesis of holoprosencephaly, *Am J Med Genet* 109:1-15, 2002.

Cordero DR and others: Cranial neural crest cells on the move: their roles in craniofacial development, *Am J Med Genet A* 155:270-279, 2011.

Couly G and others: Interactions between Hox-negative cephalic neural crest cells and the foregut endoderm in patterning the facial skeleton in the vertebrate head, *Development* 129:1061-1082, 2002.

Creuzet S, Couly G, Le Douarin NM: Patterning of the neural crest derivatives during development of the vertebrate head: insights from avian studies, *J Anat* 207:447-459, 2005.

de Felice M, Di Lauro R: Minireview: Intrinsic and extrinsic factors in thyroid gland development: an update, *Endocrinology* 152:2948-2956, 2011.

Depew MJ, Compagnucci C: Tweaking the hinge and caps: testing a model of the organization of jaws, *J Exp Zool B Mol Dev Evol* 310B:315-335, 2008.

Depew MJ and others: Reassessing the *Dlx* code: the genetic regulation of branchial arch skeletal pattern and development, *J Anat* 207:501-561, 2005.

Fagman H, Nilsson M: Morphogenetics of early thyroid development, *J Mol Endocrinol* 46:R33-R42, 2011.

Gitton Y and others: Evolving maps in craniofacial development, *Semin Cell Dev Biol* 21:301-308, 2010.

Gordon J, Manley NR: Mechanisms of thymus organogenesis and morphogenesis, *Development* 138:3865-3878, 2011.

Gorlin RJ, Cohen MM, Hennekam RCM: *Syndromes of the head and neck*, ed 4, Oxford, 2001, Oxford University Press.

Graham A: Deconstructing the pharyngeal metamere, *J Exp Zool B Mol Dev Evol* 310B:336-344, 2008.

Graham A, Okabe M, Quinlan R: The role of the endoderm in the development and evolution of the pharyngeal arches, *J Anat* 207:479-487, 2005.

Greene RM, Pisano MM: Palate morphogenesis: current understanding and future directions, *Birth Defects Res C Embryo Today* 90:133-154, 2010.

Gritli-Linde A: Molecular control of secondary palate development, *Dev Biol* 301:309-336, 2007.

Hanken J, Hall BK, eds: *The skull, vol 1, Development*, Chicago, 1993, University of Chicago Press.

Helms JA, Cordero D, Tapadia MD: New insights into craniofacial morphogenesis, *Development* 132:851-861, 2005.

Hinrichsen K: The early development of morphology and patterns of the face in the human embryo, *Adv Anat Embryol Cell Biol* 98:1-79, 1985.

Jheon AH, Schneider RA: The cells that fill the bill: neural crest and the evolution of craniofacial development, *J Dent Res* 88:12-21, 2009.

Jiang R, Bush JO, Lidral AC: Development of the upper lip: morphogenetic and molecular mechanisms, *Dev Dyn* 235:1152-1166, 2006.

Kantaputra PN: Dentinogenesis imperfecta-associated syndromes, *Am J Med Genet A* 104A:75-78, 2001.

Kantaputra PN, Gorlin RJ: Double dens invaginatus of molarized maxillary central incisors, premolarization of maxillary lateral incisors, multituberculum of the mandibular incisors, canines and first molar, and sensorineural hearing loss, *Clin Dysmorphol* 1:128-136, 1992.

Kantaputra PN, Matangkasombut O, Sripathomsawat W: Split hand-split-foot-ectodermal dysplasia and amelogenesis imperfecta with a *TP63* mutation, *Am J Med Genet A* 158A:188-192, 2012.

Kantaputra PN and others: Cleft lip and cleft palate, ankyloglossia, and hypodontia are associated with *TBX22* mutations, *J Dent Res* 90:450-455, 2011.

Kantaputra P and others: The smallest teeth in the world are caused by mutations in the *PCNT* gene, *Am J Med Genet A* 155A:1398-1403, 2011.

Kassai Y and others: Regulation of mammalian tooth cusp patterning by ectodin, *Science* 309:2067-2070, 2005.

Kawauchi S and others: *FGF8* expression defines a morphogenetic center required for olfactory neurogenesis and nasal cavity development in the mouse, *Development* 132:5211-5223, 2005.

Kelberman D and others: Genetic regulation of pituitary gland development in human and mouse, *Endocr Rev* 30:790-829, 2009.

Kjaer I: Orthodontics and foetal pathology: a personal view on craniofacial patterning, *Eur J Orthodont* 32:140-147, 2010.

Klingensmith J and others: Roles of bone morphogenetic protein signaling and its antagonism in holoprosencephaly, *Am J Med Genet C Semin Med Genet* 154C:43-51, 2010.

Knox SM and others: Parasympathetic innervation maintains epithelial progenitor cells during salivary organogenesis, *Science* 329:1645-1647, 2010.

Kuratani S: Craniofacial development and the evolution of vertebrates: the old problems on a new background, *Zool Sci* 22:1-19, 2005.

Lee S-H and others: A new origin for the maxillary jaw, *Dev Biol* 276:207-224, 2004.

Liu B, Rooker SM, Helms JA: Molecular control of facial morphology, *Semin Cell Dev Biol* 21:309-313, 2010.

Mangold E, Ludwig KU, Nöthen MM: Breakthroughs in the genetics of craniofacial clefting, *Trends Mol Med* 17:725-733, 2011.

Mehta A, Dattani MT: Developmental disorders of the hypothalamus and pituitary gland associated with congenital hypopituitarism, *Best Pract Clin Endocrinol Metabol* 22:191-206, 2008.

Meng L and others: Biological mechanisms in palatogenesis and cleft palate, *J Dent Res* 88:22-33, 2009.

Merida-Velasco JR and others: Development of the human temporomandibular joint, *Anat Rec* 255:20-33, 1999.

- Minoux M, Rijli FM: Molecular mechanisms of cranial neural crest migration and patterning in craniofacial development, *Development* 137:2605-2621, 2010.
- Mitsiadis TA, Graf D: Cell fate determination during tooth development and regeneration, *Birth Defects Res C Embryo Today* 87:199-211, 2009.
- Müller F, O'Rahilly R: Olfactory structures in staged human embryos, *Cells Tissues Organs* 178:93-116, 2004.
- Nie X, Luukko K, Kettunen P: BMP Signalling in craniofacial development, *Int J Dev Biol* 50:511-521, 2006.
- Noden DM, Francis-West P: The differentiation and morphogenesis of craniofacial muscles, *Dev Dyn* 235:1194-1218, 2006.
- Noden DM, Trainor PA: Relations and interactions between cranial mesoderm and neural crest populations, *J Anat* 207:575-601, 2005.
- Patel VN, Rebutini IT, Hoffman MP: Salivary gland branching morphogenesis, *Differentiation* 74:349-364, 2006.
- Raetzman IT, Cai JX, Camper SA: *Hes1* is required for pituitary growth and melanotrope specification, *Dev Biol* 304:455-466, 2007.
- Rodríguez-Vázquez JF and others: Morphogenesis of the second pharyngeal arch cartilage (Reichert's cartilage) in human embryos, *J Anat* 208:179-189, 2006.
- Smith TD, Bhatnagar KP: The human vomeronasal organ, part II: prenatal development, *J Anat* 197:421-436, 2000.
- Song Y and others: Control of retinoic acid synthesis and FGF expression in the nasal pit is required to pattern the craniofacial skeleton, *Dev Biol* 276:313-329, 2004.
- Szabo-Rogers HL and others: New directions in craniofacial morphogenesis, *Dev Biol* 341:84-94, 2010.
- Tapadia MD, Cordero DR, Helms JA: It's all in your head: new insights into craniofacial development and deformation, *J Anat* 207:461-477, 2005.
- Thesleff I, Mikkola M: The role of growth factors in tooth development, *Int Rev Cytol* 217:93-135, 2002.
- Townsend G and others: Morphogenetic fields within the human dentition: a new, clinically relevant synthesis of an old concept, *Arch Oral Biol* 54S:S34-S44, 2009.
- Trainor PA: Craniofacial birth defects: The role of neural crest cells in the etiology and pathogenesis of Treacher Collins syndrome and the potential for prevention, *Am J Med Genet A* 152A:2984-2994, 2010.
- Tucker A, Matthews KL, Sharpe PT: Transformation of tooth type induced by inhibition of BMP signaling, *Science* 282:1136-1138, 1998.
- Tucker A, Sharpe P: The cutting-edge of mammalian development: how the embryo makes teeth, *Nat Rev Genet* 5:499-508, 2004.
- Tucker A and others: FGF-8 determines rostral-caudal polarity in the first branchial arch, *Development* 126:51-61, 1998.
- Zhang Z and others: Antagonistic actions of *Msx1* and *Osr2* pattern mammalian teeth into a single row, *Science* 323:1232-1234, 2009.
- Zhu X, Rosenfeld MG: Transcriptional control of precursor cell proliferation in the early phases of pituitary development, *Curr Opin Genet Dev* 14:567-574, 2004.

Sistemas digestivo y respiratorio y cavidades corporales

La formación inicial del sistema digestivo mediante el pliegue lateral de la capa germinal endodérmica para originar un tubo se describe en el [capítulo 6](#). Desde sus inicios como un intestino tubular simple, el desarrollo del aparato digestivo se produce a varios niveles, incluyendo los patrones moleculares, el alargamiento y la morfogénesis del propio tubo digestivo, las inducciones e interacciones tisulares que permiten la formación de las glándulas digestivas, y la maduración bioquímica de los epitelios secretores y absortivos asociados al aparato digestivo. En las [correlaciones clínicas 15.1-15.3](#) se comentan las malformaciones asociadas al aparato digestivo.

La formación del aparato respiratorio empieza con una evaginación ventral del intestino anterior. Sin embargo, pronto esta evaginación emprende un patrón de desarrollo único, aunque sigue algunos de los patrones básicos de las interacciones epitelio-mesénquima típicas de otras glándulas asociadas al intestino. Al comienzo, tanto el aparato respiratorio como el digestivo se forman en una cavidad corporal común, pero las consideraciones funcionales obligan a una posterior división de esta cavidad corporal primitiva en un componente torácico y otro abdominal. La [correlación clínica 15.4](#) muestra las malformaciones asociadas al aparato respiratorio, mientras que la [15.5](#) aborda las relacionadas con otras cavidades corporales.

Aparato digestivo

El [capítulo 6](#) describe la formación del tubo digestivo endodérmico primitivo, que está limitado en su extremo cefálico por la **membrana orofaríngea** y en el caudal por la **placa cloacal** (v. [fig. 6.20](#)). En función de su estrecha relación con el saco vitelino a través del **pedículo vitelino** (onfaloentérico), el intestino se puede dividir en un **intestino anterior**, uno **medio** con el fondo abierto y otro **posterior**.

Configuración del intestino

La configuración inicial del endodermo digestivo comienza en las fases tardías de la gastrulación, como una hoja de endodermo que comienza a formar un tubo intestinal. Después de la gran configuración inicial en la que se determinan las zonas anterior y posterior, llevadas a cabo por **nodal** y el **factor de crecimiento fibroblástico 4** (FGF-4), respectivamente, la organización general del intestino toma forma paulatinamente. Gran parte de la configuración y de la morfogénesis inicial del intestino se produce en respuesta a las acciones de varios conjuntos de señales moleculares. Son reutilizadas las mismas moléculas de señalización cuando el desarrollo y la organogénesis inicial continúan. Paradójicamente, una misma molécula puede tener papeles

opuestos en la misma zona, pero en momentos diferentes (es decir, puede actuar como un estimulador primero, y luego, en cuestión de horas o días, funcionar como un inhibidor).

La configuración de amplias zonas del intestino anterior ocurre mediante la intervención de señales inhibitorias procedentes de Wnt ([fig. 15.1](#)). El área del intestino anterior se marca a continuación por la expresión de los factores de transcripción, **Sox-2**, **Hhex** y **Foxa-2**. Al contrario, una mezcla de actividad de Wnt, FGF y las proteínas morfogénicas óseas (BMP), junto con el ácido retinoico, reprime la identidad del intestino anterior y mantiene la identidad regional del intestino posterior. El intestino posterior se caracteriza por la expresión, en todo él, del factor de transcripción **Cdx-2** y la posterior expresión de **Pdx-1** en el intestino medio, ya que esta zona del intestino surge como una entidad separada. Cdx-2 actúa retrógradamente con una amplia variedad de actividad **Hox** ([fig. 15.2](#)) que se expresa en todo el intestino. La actividad de las moléculas de señalización específicas se asocia con importantes puntos de transición a lo largo del intestino. **FGF-4** se expresa fuertemente cerca de la frontera del intestino anterior con el intestino medio (alrededor de la unión duodeno-yeyunal), asociándose **FGF-10** con el establecimiento del ciego.

En gran medida a través de la acción de Cdx-2, la expresión ordenada de los genes homeobox se hace cargo de la configuración regional del sistema digestivo (v. [fig. 15.2](#)).

Los ratones con copias mutantes de algunos de estos genes desarrollan varias de las malformaciones estructurales comunes del tracto digestivo que se producen en los seres humanos. Más radicalmente, los ratones deficientes en ácido retinoico, una molécula que interviene en la configuración inicial del embrión, no pueden formar pulmones y muestran además defectos graves de otros derivados posteriores del intestino anterior, tales como el estómago, el duodeno y el hígado. El desarrollo adecuado del tubo intestinal implica la elongación continua, una hernia que supera el límite de la pared del cuerpo, y la rotación y plegado para el empaquetamiento eficiente en la cavidad corporal, así como la histogénesis y la maduración funcional posterior.

Al final del primer mes se pueden identificar pequeños divertículos de endodermo, que corresponden a primordios de las principales glándulas digestivas ([fig. 15.3](#)). (El desarrollo de la faringe y sus derivados glandulares se analiza en el [cap. 14](#).) Las glándulas digestivas y las estructuras respiratorias crecen con patrones ramificados complejos, que recuerdan a los fractales, como consecuencia de constantes interacciones entre el epitelio y el mesénquima. Estas interacciones también se producen en el propio tubo digestivo en desarrollo, y las influencias mesenquimatosas regionales específicas condicionan el tipo de epitelio que reviste cada región del aparato digestivo.

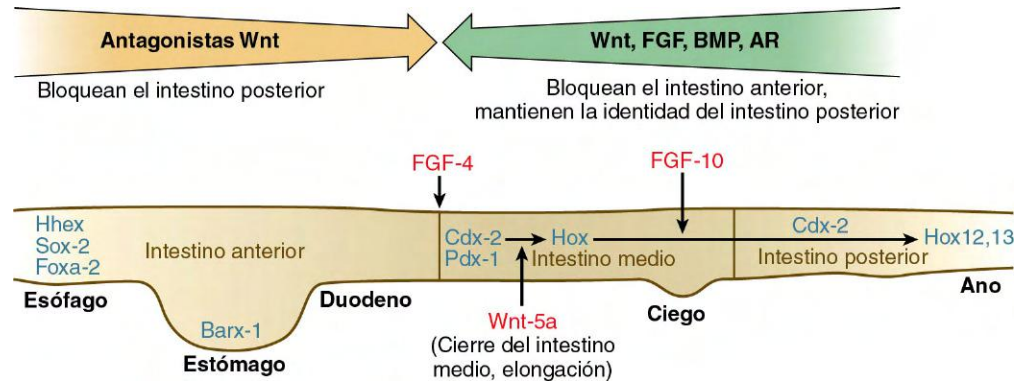


Fig. 15.1 Configuración inicial del intestino. Véase el texto para más detalles. Letras rojas, moléculas de señalización; letras azules, factores de transcripción.

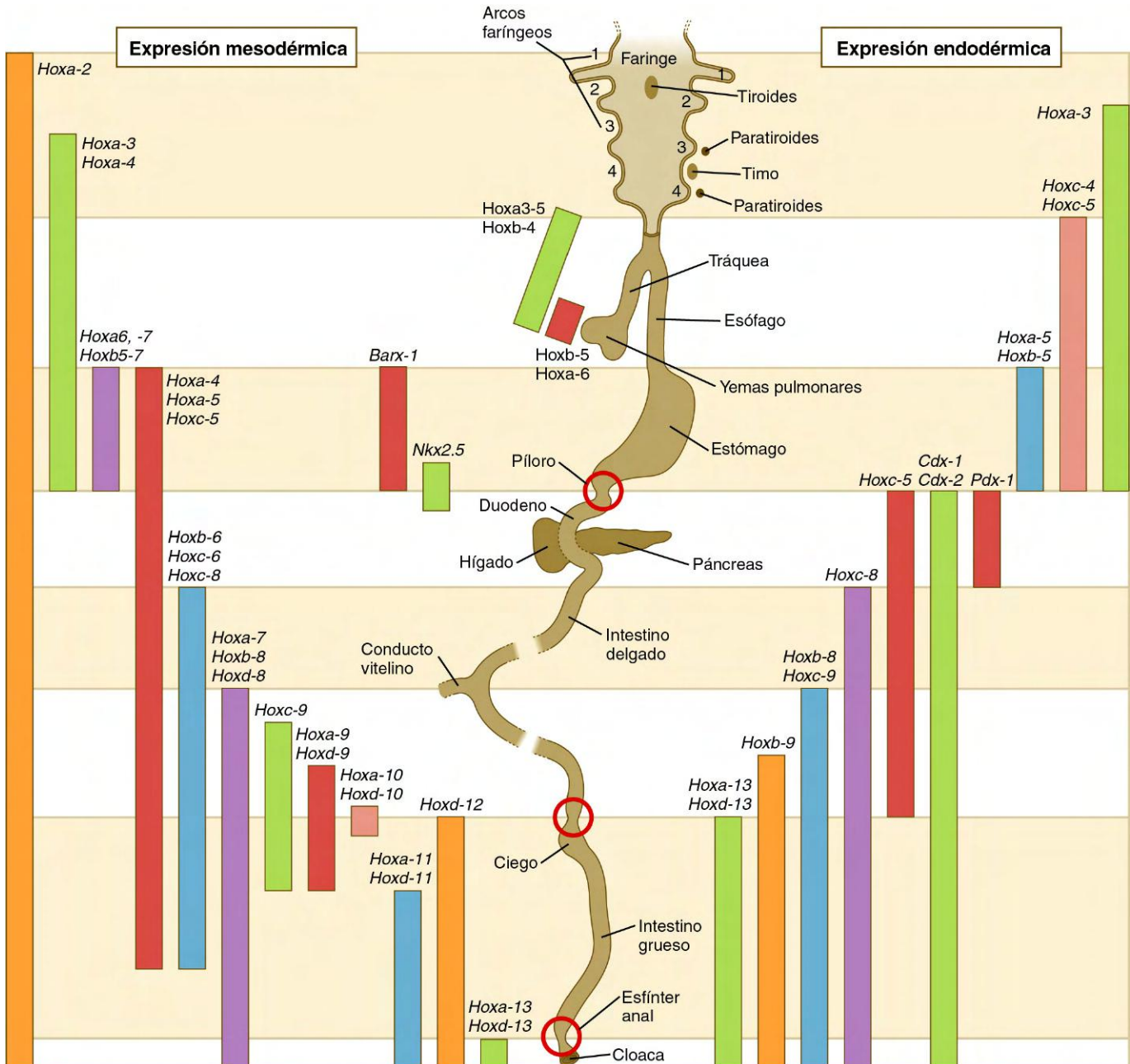


Fig. 15.2 Expresión de los genes Hox a lo largo del tubo digestivo en desarrollo. Expresión en el endodermo intestinal (derecha) y en el mesodermo asociado al intestino (izquierda). Los círculos representan las áreas donde se encuentran esfínteres.

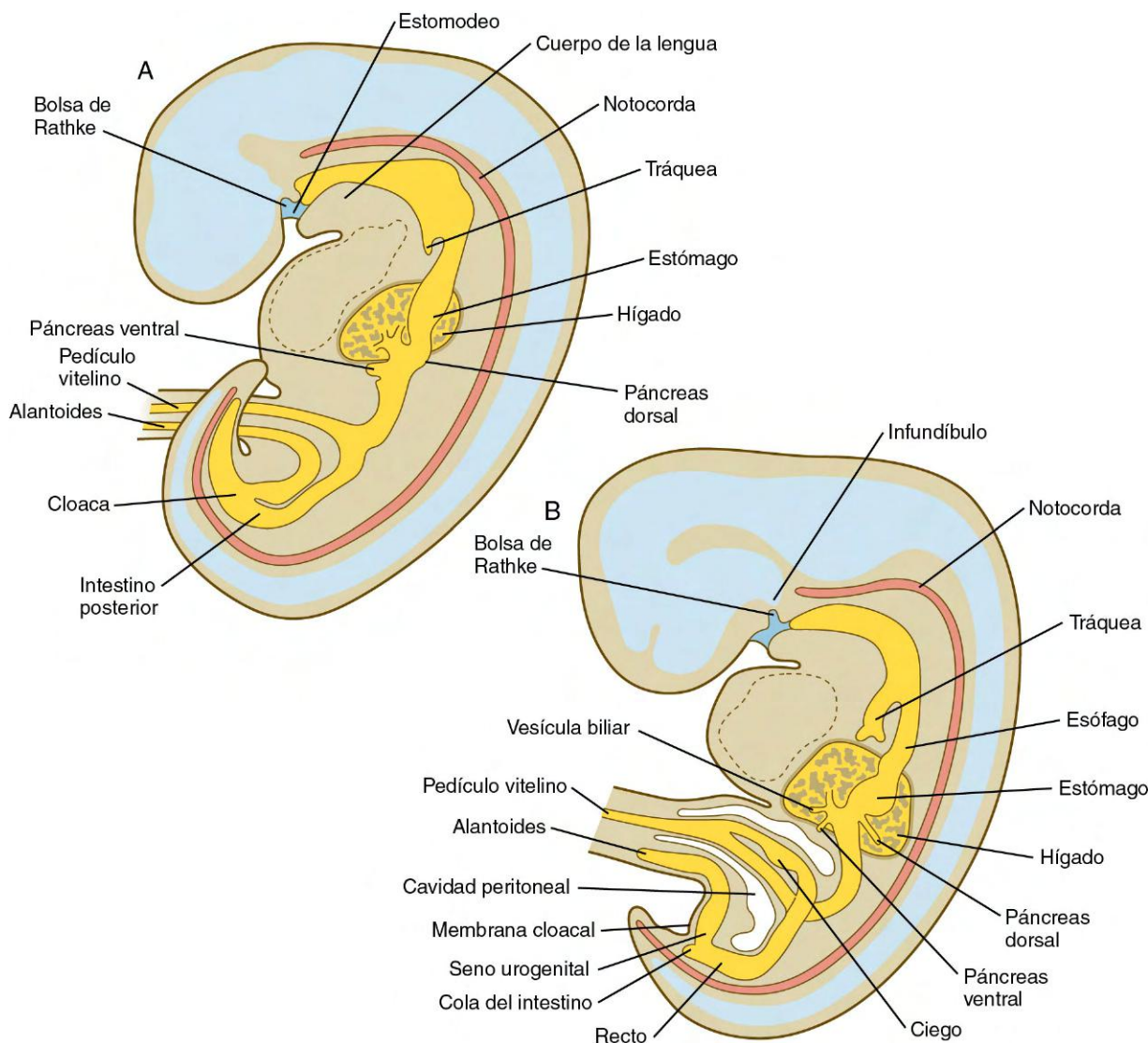


Fig. 15.3 Cortes sagitales de las primeras fases de la formación del tubo digestivo. **A**, Al comienzo de la quinta semana. **B**, Al comienzo de la sexta semana.

Cada uno de los derivados glandulares del tracto digestivo, así como las regiones principales a lo largo del intestino, es el resultado de una respuesta específica por una pequeña población de células fundadoras para cada órgano a un conjunto de señales inductivas ambientales. En un primer nivel, ciertas regiones del intestino deben estar preparadas para ser receptoras o refractarias a estas señales. Por ejemplo, después de que todo el intestino anterior se especifique por la supresión de las señales de Wnt y FGF, el factor de crecimiento transformante β (TGF- β) de señalización restringe la especificación de endodermo del intestino anterior para permitir que los endodermos prehepático y prepancreático sean receptivos a las señales inductivas. Por la misma razón, otras influencias en el lado dorsal del intestino anterior reprimen la capacidad de estas células para convertirse en hígado o páncreas.

Durante la neurulación, cuando la cabeza se incurva rápidamente para formar el intestino anterior, el endodermo ventral del intestino anterior se sitúa estrechamente opuesto a dos masas mesodérmicas: el **mesodermo cardíaco** y el esbozo del **septum transversum** (fig. 15.4). Los altos niveles de FGF, secretados por el mesodermo cardíaco, y también el ácido retinoico inducen la formación del hígado, yema de pulmón y tiroides (v. fig. 15.4). También se requiere para la inducción del hígado

BMP-4 procedente del mesodermo del septum transversum. Por el contrario, los movimientos endodérmicos llevan las células del páncreas preventral lo suficientemente lejos del mesodermo cardíaco para exponerlos a un bajo nivel de FGF, permitiendo así que el páncreas ventral se desarrolle. Para que se desarrolle el páncreas dorsal es necesario que la producción local de Sonic hedgehog (shh) sea inactivada por activina y FGF procedentes de la notocorda. Además, es necesaria también para la inducción del páncreas dorsal la intervención del ácido retinoico procedente del mesodermo somático. Mientras tanto, en el intestino posterior, las acciones de Wnt y de otras moléculas de señalización reprimen la expresión de genes, tales como *Hhex* y *Pdx1*, esenciales para la formación del hígado y el páncreas, respectivamente.

La inducción de estos órganos se caracteriza por la activación de factores de transcripción específicos para ese órgano y la etapa de desarrollo en la que se encuentre. Algunos de estos factores se representan esquemáticamente en la figura 15.4B.

Formación del esófago

En la zona inmediatamente caudal a las bolsas faríngeas más posteriores en un embrión de 4 semanas, la faringe se estrecha de forma abrupta y aparece una pequeña evaginación ventral

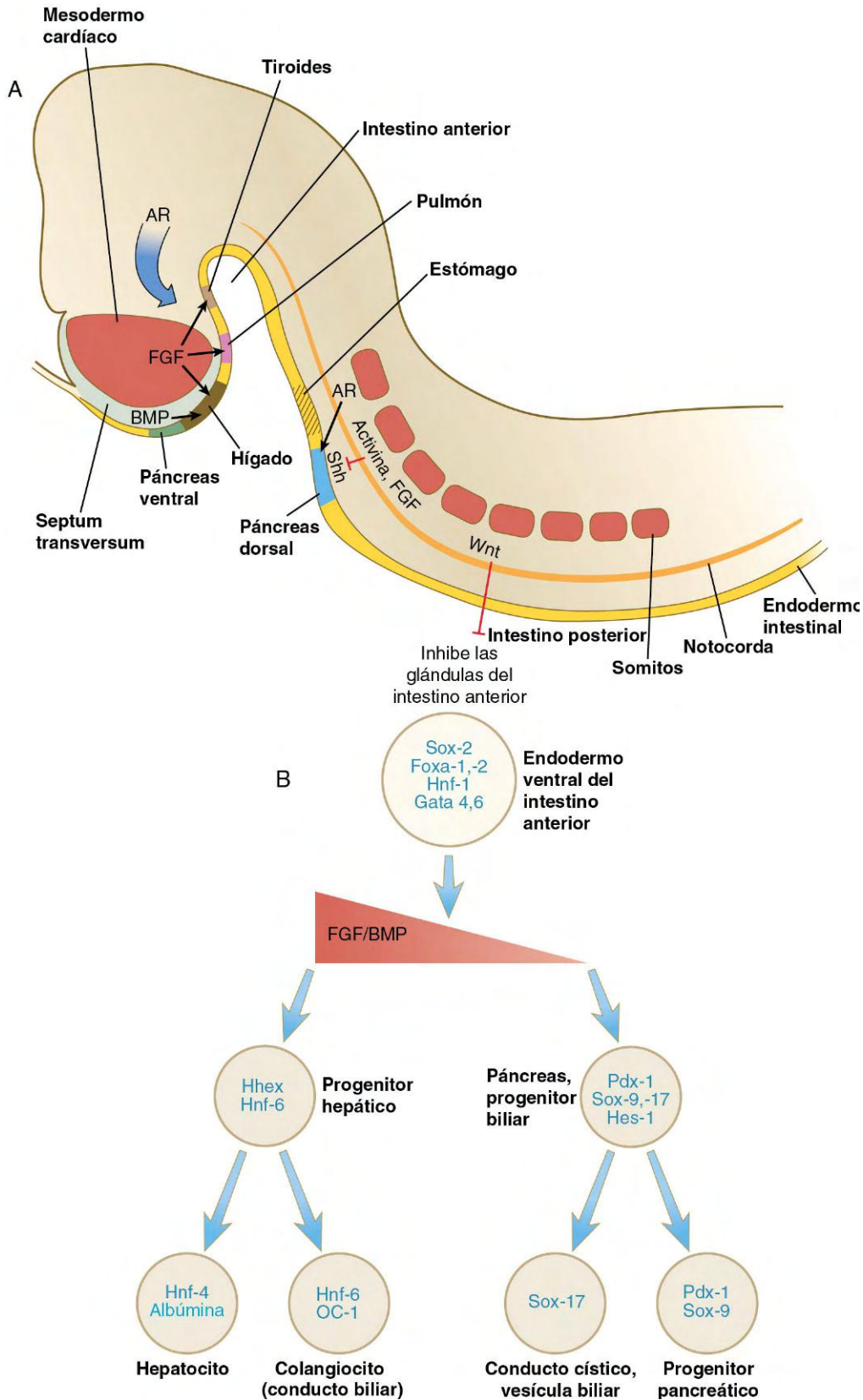


Fig. 15.4 **A**, Eventos principales de señalización que participan en la inducción de las glándulas derivadas del endodermo intestinal. **B**, Algunos de los importantes factores de transcripción expresados en las primeras etapas del desarrollo del hígado y del páncreas. La *cuña roja* representa el gradiente de factor de crecimiento fibroblástico (FGF) y la proteína morfogénica ósea (BMP), que son necesarios en altas concentraciones para la formación del hígado y en baja concentración para el desarrollo pancreático. AR, ácido retinoico, shh, Sonic hedgehog.

(yema pulmonar) (v. fig. 6.20). La región del intestino anterior que queda caudal a esta yema es el **esófago**. Este segmento al principio es muy corto y parece que el estómago casi llega hasta la faringe. Durante el segundo mes del desarrollo, durante el que se produce un notable alargamiento del intestino, el esófago asume casi proporciones posnatales con respecto a la localización del estómago.

Aunque el esófago recuerda a nivel macroscópico a un simple tubo, sufre una serie de cambios importantes de diferenciación tisular. En sus etapas más tempranas el epitelio de origen endodérmico que reviste el esófago es cilíndrico estratificado. Hacia la octava semana este epitelio ha ocluido en parte la luz del esófago y aparecen grandes vacuolas (fig. 15.5). En las semanas posteriores las vacuolas coalescen y la luz esofágica se recalifica, formándose un epitelio poliestratificado ciliado. Durante el cuarto mes este epitelio es sustituido por fin por el escamoso estratificado típico del esófago maduro.

En la parte más profunda de la pared esofágica las capas de músculo también se diferencian en respuesta a las señales inductoras del endodermo intestinal. En fases muy tempranas (a las 5 semanas del embarazo) se puede reconocer ya el primordio de la capa muscular circular interna del esófago, y hacia las 8 semanas empieza a tomar forma la capa longitudinal externa. La pared esofágica contiene músculo liso y esquelético. Las células musculares lisas se diferencian a partir del mesodermo esplácnico local asociado al intestino y la musculatura esquelética deriva del mesodermo paraaxial. Toda la musculatura del esófago está inervada por el nervio vago (X par craneal).

La estructura transversal del esófago, al igual que la del resto del intestino, se organiza en capas bien delimitadas. La capa más interna (**mucosa**) consta de un epitelio, derivado del endodermo, y de una capa subyacente de tejido conjuntivo, la **lámina propia** (v. fig. 15.5C y D). Una gruesa capa de tejido conjuntivo laxo (**submucosa**) separa la mucosa de las capas

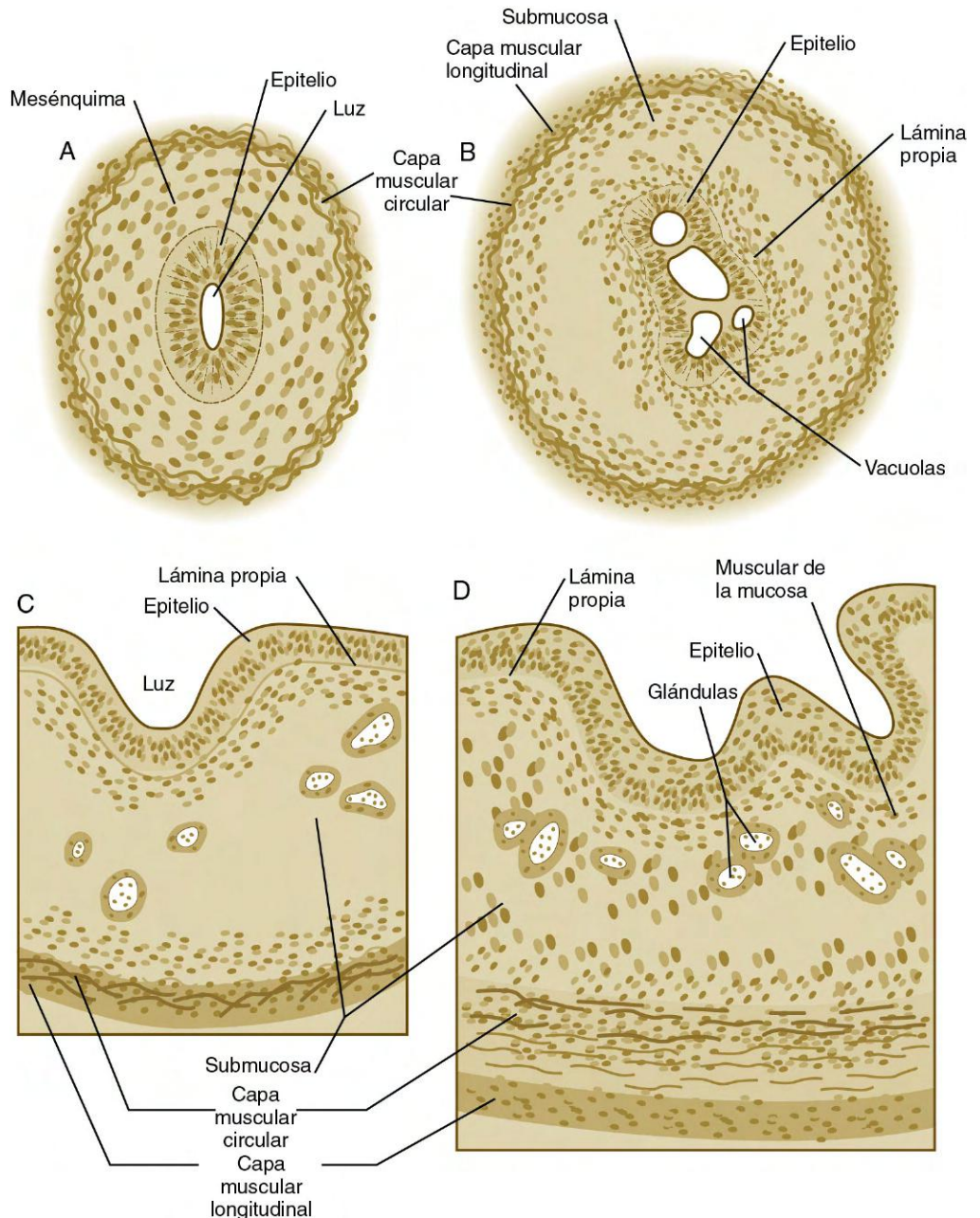


Fig. 15.5 Etapas de la histogénesis del esófago. **A**, A las 7 semanas. **B**, A las 8 semanas. **C**, A las 12 semanas. **D**, A las 34 semanas.

musculares externas (que en general son de músculo liso, salvo en la parte proximal del esófago). Esta organización radial está regulada por la expresión epitelial de **shh**, que actúa a través de su receptor **patched**, y de **BMP-4**. Shh inhibe la formación de músculo liso en la capa submucosa del esófago. En las zonas alejadas de la fuente endodérmica de shh, el músculo liso se puede diferenciar en la pared externa del intestino. No está claro cómo escapa de esta influencia inhibitoria el desarrollo de la capa de músculo liso de la mucosa (muscularis mucosae). El mesénquima intestinal puede diferenciarse espontáneamente en músculo liso en ausencia de un epitelio (que produce shh). Ya que en la especie humana la muscular de la mucosa se diferencia considerablemente más tarde que otras capas musculares externas, es posible que en esos momentos estén reducidos los niveles inhibitorios de shh.

Formación del estómago

La formación del estómago en el intestino anterior es especificada inicialmente por la acción de los factores de transcripción **Hoxa-5** y **Barx-1**, que inhibe los efectos posteriorizantes de la señal Wnt en la región del futuro estómago. Continúa una

segunda fase de especificación, en la que el establecimiento de un gradiente de **FGF-10** en el mesodermo gástrico, que disminuye de posterior a anterior, comienza el proceso de diferenciación regional de carácter glandular en el epitelio gástrico.

En las fases iniciales de la formación del aparato digestivo, el **estómago** se reconoce como una región dilatada con una forma muy similar a la del estómago adulto (v. **fig. 15.3**). El estómago inicial está suspendido de la pared dorsal del cuerpo mediante una porción de mesenterio dorsal que se denomina **mesogastrio dorsal**, y se conecta a la pared ventral del cuerpo por medio de un mesenterio ventral que también engloba al hígado en desarrollo (**fig. 15.6**).

Cuando aparece por vez primera el estómago, su borde cóncavo mira hacia la región ventral y el convexo hacia la dorsal. Dos cambios de posición concomitantes condicionan que el estómago adquiera su configuración adulta. El primero es una rotación de unos 90° alrededor de su eje craneocaudal, de forma que su margen convexo originalmente dorsal se dirija hacia la izquierda y el ventral cóncavo hacia la derecha. El segundo cambio de posición es una pequeña inclinación del extremo caudal (pilórico) del estómago en dirección craneal, de forma que su eje más largo quede algo diagonal en relación con el cuerpo (**fig. 15.7**).

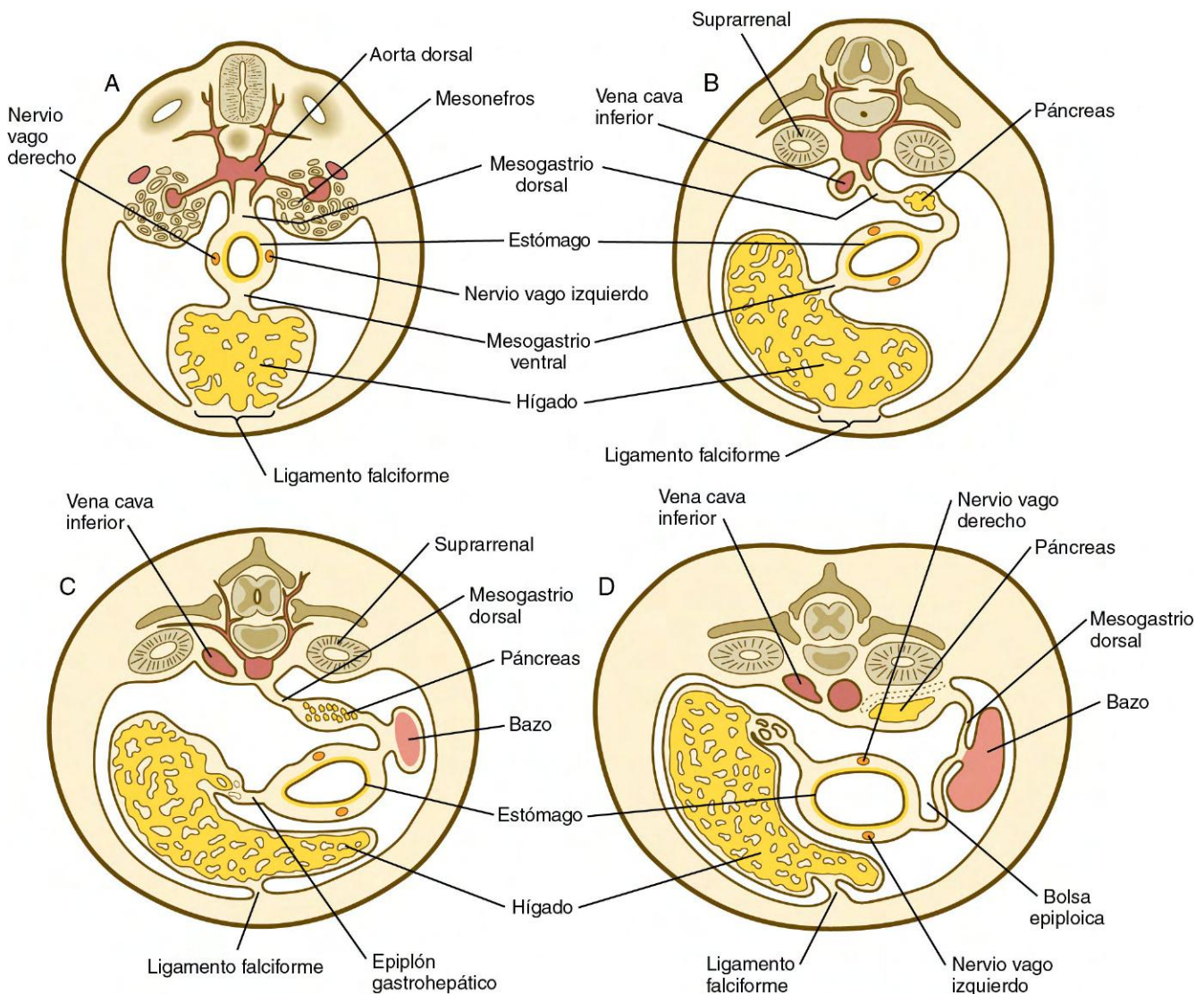


Fig. 15.6 A-D, Cortes transversales a la altura del estómago en desarrollo que muestran los cambios en las relaciones de los mesenterios conforme se produce la rotación del estómago.

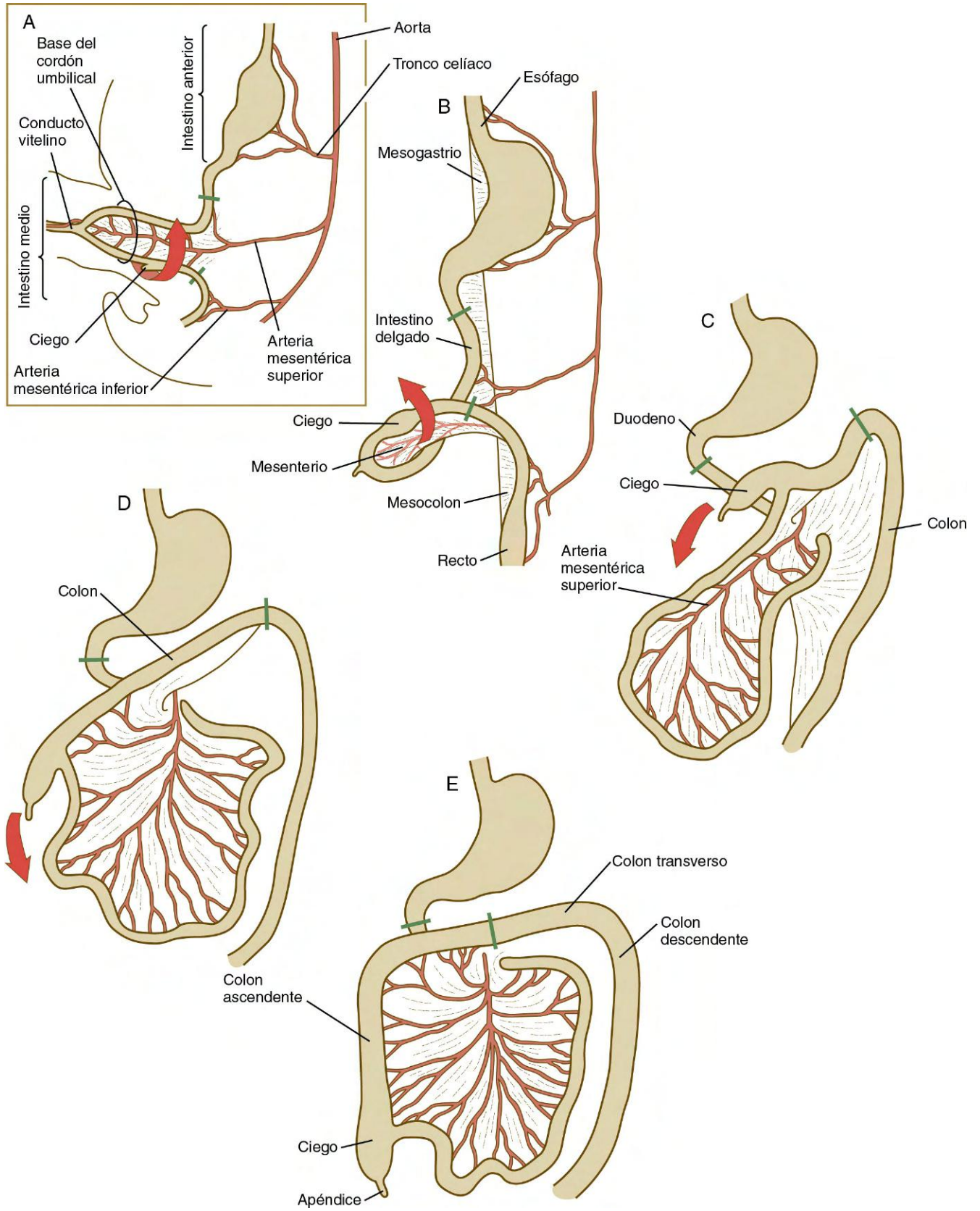


Fig. 15.7 Etapas del desarrollo y de la rotación del intestino. **A**, A las 5 semanas. **B**, A las 6 semanas. **C**, A las 11 semanas. **D**, A las 12 semanas. **E**, Período fetal. Las áreas comprendidas entre las líneas verdes corresponden al intestino medio, que es irrigado por la arteria mesentérica superior.

Durante la rotación del estómago, éste arrastra consigo al mesogastrio dorsal, lo que determina la formación de una estructura a modo de fondo de saco, que se denomina **bolsa omental** o **epiploica**. Tanto la cola del páncreas como el bazo quedan incluidos dentro del mesogastrio dorsal (v. fig. 15.6). Otro punto de vista sugiere que el receso pneumoentérico derecho, una proyección de la cavidad pleural en el mesogastrio dorsal, persiste como la bolsa omental.

Conforme va rotando el estómago, el mesogastrio dorsal y la bolsa epiploica que contiene aumentan mucho de tamaño. Pronto, parte del mesogastrio dorsal, que se convierte en el **epiplón mayor**, cuelga por delante del colon transverso y de partes del intestino delgado como un delantal de tejido adiposo doble y de gran tamaño (fig. 15.8). Las dos capas del epiplón mayor se acaban fusionando y obliteran la bolsa omental dentro del epiplón mayor. El hígado aumenta de tamaño con rapidez y ocupa una porción cada vez mayor del mesenterio ventral.

A nivel histológico, la **mucosa gástrica** se empieza a formar a finales del segundo mes, con la aparición de pliegues (**rugosidades**) y de las primeras **fositas gástricas**. Durante el período fetal inicial se empiezan a diferenciar los distintos tipos de células que caracterizan a la mucosa gástrica. Los estudios bioquímicos y citoquímicos han demostrado una diferenciación gradual a nivel funcional de tipos celulares específicos durante el período fetal tardío. En la mayor parte de los mamíferos, incluido el hombre, las células de la mucosa gástrica empiezan a secretar ácido clorhídrico poco antes del nacimiento.

El extremo caudal del estómago está separado desde el punto de vista fisiológico del intestino delgado por el **esfínter pilórico** muscular. La formación de este esfínter está dirigida por los factores de transcripción **Sox-9** y **Nkx 2.5**, cuya expresión en la región del mesodermo pilórico es estimulada por señales de BMP-4. Además, son necesarios varios genes *Hox* para que se forme cada uno de los tres esfínteres principales del aparato digestivo (el pilórico, el ileocecal y el anal).

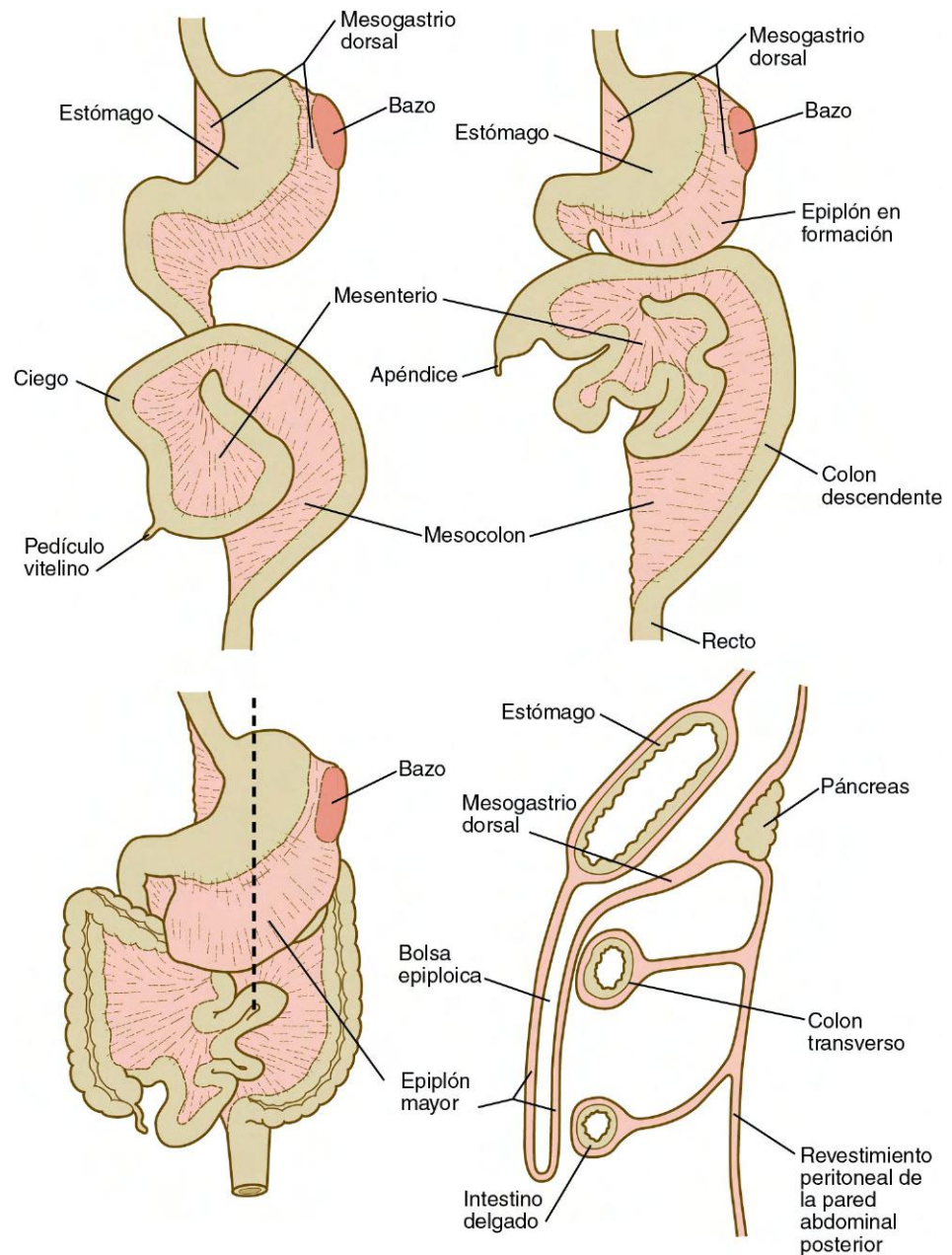


Fig. 15.8 Etapas en la rotación del estómago, los intestinos y del desarrollo del epiplón mayor. La línea discontinua del esquema inferior izquierdo muestra el plano de corte correspondiente al esquema inferior derecho.

La **correlación clínica 15.1** presenta malformaciones del esófago y del estómago.

Desarrollo del bazo

No se comprende bien el desarrollo del bazo. En un principio, dos zonas orgánicas bilateralmente simétricas son reducidas por regresión a uno a la izquierda. El bazo es primero reconocible como una condensación mesenquimatosa en el mesogastrio dorsal a las 4 semanas de desarrollo y al principio está asociado estrechamente con el páncreas dorsal en desarrollo. La iniciación del desarrollo esplénico requiere la acción cooperativa de una proteína de hélice-bucle-hélice básico (**Pod-1**) y una proteína homeobox que contiene (**Bapx-1**), actuando a través de otro factor de transcripción, **Pbx-1**. Tal combinación se

está convirtiendo en algo común para el inicio del desarrollo de varios órganos. Estas sustancias actúan sobre las moléculas **Nkx-2.5** y el oncogén **Hox-11** (*T-cell leukemia homeobox-1*) en el desarrollo inicial del bazo (**fig. 15.9**).

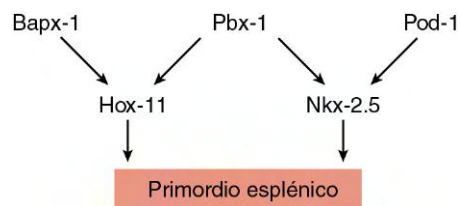


Fig. 15.9 Patrones moleculares en el desarrollo del bazo.

CORRELACIÓN CLÍNICA 15.1 Malformaciones del esófago y el estómago

Esófago

Las malformaciones del esófago más frecuentes se asocian a alteraciones del aparato respiratorio en desarrollo (v. **pág. 364**). Otras anomalías poco frecuentes consisten en la **estenosis** y la **atresia** del esófago. La estenosis se suele atribuir a una recanalización anómala del esófago tras la oclusión epitelial de su luz. Evidencias experimentales recientes sugieren que la separación anormal de la notocorda temprana del endodermo dorsal del intestino anterior se asocia a menudo con atresia esofágica, posiblemente por la incorporación de algunas células dorsales del intestino anterior a la notocorda anómala. La atresia de esófago se asocia, por lo general, a alteraciones en el desarrollo del aparato respiratorio. En ambos casos la deglución alterada en el feto puede provocar una acumulación excesiva de líquido amniótico (**polihidramnios**). Poco después del nacimiento el recién nacido afectado presenta dificultades para tragar la leche, y la aparición de regurgitación y atragantamiento durante la lactancia constituyen una indicación para analizar la permeabilidad del esófago.

Estómago

Estenosis pilórica

La estenosis pilórica, que parece un trastorno más fisiológico que anatómico, se produce por una hipertrofia de la capa circular de músculo liso que rodea al esfínter pilórico (de salida) del estómago. La hipertrofia causa una estenosis o estrechamiento del píloro, que dificulta la salida del alimento. Varias horas después de la ingesta el lactante vomita de forma violenta (**vómitos en escopetazo**) el contenido gástrico. Con frecuencia se puede palpar en la exploración el píloro hipertrofico aumentado de tamaño. Aunque la estenosis pilórica se puede tratar mediante una sencilla incisión quirúrgica en la capa de músculo liso circular a nivel del píloro, a veces la hipertrofia disminuye sin tratamiento a las pocas semanas del nacimiento. No se conoce aún la patogenia de este defecto, aunque parece tener una base genética. Afecta más a los varones que a las mujeres, y se ha descrito una incidencia variable, desde 1 de cada 200 hasta 1 de cada 1.000 nacidos vivos.

Mucosa gástrica heterotópica

La mucosa gástrica heterotópica se ha encontrado en una variedad de otros órganos normales (**fig. 15.10**). Esta patología es, a menudo, clínicamente significativa, porque si la mucosa heterotópica segrega ácido clorhídrico, pueden formarse úlceras en lugares inesperados. Actualmente se cree que muchos casos de tejido heterotópico en el tracto gastrointestinal son causados por la expresión inapropiada de genes que son característicos de otras

regiones del intestino, pero la pregunta sigue siendo: ¿cuál es la base de la inadecuada expresión de estos genes y por qué lo hacen dentro de un área muy restringida? Dado el reconocimiento de redes cada vez más complejas de control genético en el intestino, no es difícil imaginar que en ocasiones los controles normales del desarrollo no son los adecuados, pero la comprensión de la base genética de casos específicos de mucosa ectópica sigue siendo difícil de comprender.

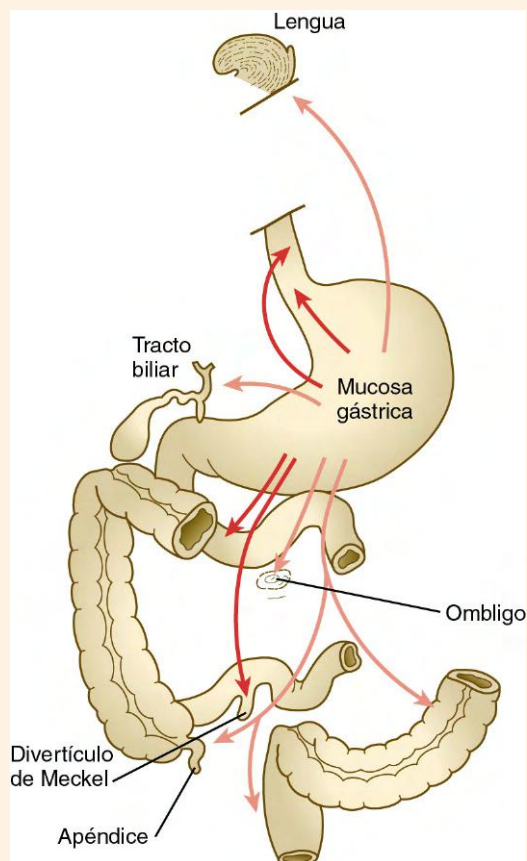


Fig. 15.10 Localizaciones del tejido gástrico heterotópico. Las flechas rojas indican las situaciones más frecuentes de dicho tejido y las flechas rosas las menos frecuentes. (Basada en Gray SW, Skandalakis JE: Embryology for surgeons, Filadelfia, 1972, Saunders.)

El esbozo esplénico consiste en una condensación de mesénquima cubierto por el mesotelio suprayacente del mesogastrio dorsal, los cuales contribuyen al estroma del bazo. Su localización normal en el lado izquierdo se determina por los mismos mecanismos que determinan la asimetría cardíaca; *Nkx 2.5*, un factor determinante del desarrollo cardíaco inicial, también se expresa en el esbozo esplénico. Las células hematopoyéticas entran en el bazo a finales del período embrionario, y desde el tercer al quinto mes el bazo y el hígado se consolidan como principales lugares de hematopoyesis durante el primer trimestre del embarazo. Más tarde, el primordio esplénico es infiltrado por células linfoides, y al cuarto mes la estructura vascular compleja de la pulpa roja comienza a tomar forma.

Formación de los intestinos

Los intestinos se forman a partir de la parte posterior del intestino anterior, el medio y el posterior (tabla 15.1). La tabla 15.2 resume la cronología de las principales etapas en el desarrollo del aparato digestivo. Dos puntos de referencia resultan útiles para comprender la transformación macroscópica del intestino primitivo tubular desde que es un cilindro relativamente recto hasta que se convierte en la compleja estructura plegada típica del intestino adulto. El primero es el pedículo vitelino, que se extiende desde el suelo del intestino medio hasta el saco vitelino. En el adulto el lugar de inserción del pedículo vitelino se situaría en el intestino delgado, a unos 40 cm en dirección craneal respecto a la unión entre los intestinos delgado y grueso (válvula ileocecal). En el lado dorsal del intestino primitivo, una rama ventral impar de la aorta, la **arteria mesentérica superior**, y sus ramas irrigan al intestino medio (v. fig. 15.7). La propia arteria mesentérica superior sirve como eje para la posterior rotación del intestino.

Ya en la quinta semana, el rápido crecimiento del tubo intestinal determina que se pliegue en un asa a modo de horquilla.

El crecimiento en longitud es en gran parte resultado del efecto de **FGF-9**, producido por el epitelio y cuyo efecto es estimular la proliferación de los fibroblastos en las paredes del intestino. El principal cambio que lleva al intestino a adoptar su posición adulta es una rotación en sentido antihorario de la rama caudal del asa intestinal (con el anclaje del pedículo vitelino y la arteria mesentérica superior como puntos de referencia) alrededor de la rama superior cruzando desde su posición ventral. La principal consecuencia de esta rotación es que el futuro colon cruza por delante del intestino delgado y asume su posición en forma de C a lo largo de la pared abdominal ventral (v. fig. 15.7). Por detrás del colon el intestino delgado sufre un gran alargamiento y queda empaquetado en su posición característica dentro de la cavidad abdominal.

La rotación y otros cambios de posición del intestino se producen en parte porque su longitud aumenta más que la del embrión. Casi desde las primeras etapas el volumen del aparato intestinal en desarrollo supera el que puede acoger la cavidad corporal. Por tanto, los intestinos se hernian hacia el pedículo vitelino (futuro cordón umbilical) (fig. 15.11). La hernia intestinal empieza ya en la sexta o séptima semanas de la gestación. Hacia la novena semana la cavidad abdominal ha crecido lo bastante como para acoger el tracto intestinal y las asas herniadas del intestino empiezan a desplazarse a través del anillo intestinal de vuelta hacia la cavidad abdominal. Primero

Tabla 15.1 Derivados del intestino primitivo

Irrigación	Derivados en el adulto
Intestino anterior	
Tronco celíaco (parte distal del esófago hasta el duodeno)	Faringe Esófago Estómago Parte proximal del duodeno Glándulas de las bolsas faríngeas, vías respiratorias, hígado y vesícula biliar, páncreas
Intestino medio	
Arteria mesentérica superior	Parte distal del duodeno Yeyuno e íleon Ciego y apéndice vermiforme Colon ascendente Mitad craneal del colon transversal
Intestino posterior	
Arteria mesentérica inferior	Mitad caudal del colon transversal Colon descendente Recto Parte superior del conducto anal

Tabla 15.2 Etapas del desarrollo del aparato digestivo

Período (sem)	Procesos
3	Comienza la formación del intestino tubular; inducción temprana de las principales glándulas digestivas
4	La mayor parte del intestino es tubular; se aprecian los primordios del hígado, del páncreas dorsal y ventral y de la tráquea; rotura de la membrana orofaríngea
5	Expansión y rotación inicial del estómago; el asa intestinal empieza a formarse; son patentes el ciego y el conducto biliar
6	Se completa la rotación del estómago, asa intestinal prominente; aparecen el alantoides y el apéndice; el tabique urorectal empieza a dividir la cloaca en recto y seno urogenital
7	Herniación del asa intestinal; rápido crecimiento del hígado; fusión del páncreas dorsal y ventral; se completa la separación de la cloaca
8	Rotación en sentido antihorario del asa intestinal herniada; recanalización del intestino; se inicia la penetración de los precursores de las neuronas parasimpáticas desde la cresta neural craneal al intestino
9	Regreso del intestino herniado a la cavidad corporal; comienza la diferenciación de tipos epiteliales en el revestimiento intestinal
11	Aparecen las vellosidades en el intestino delgado; se diferencian las células caliciformes
16	Las vellosidades revisten todo el intestino (incluido el colon)
20	Se observan las placas de Peyer en el intestino delgado

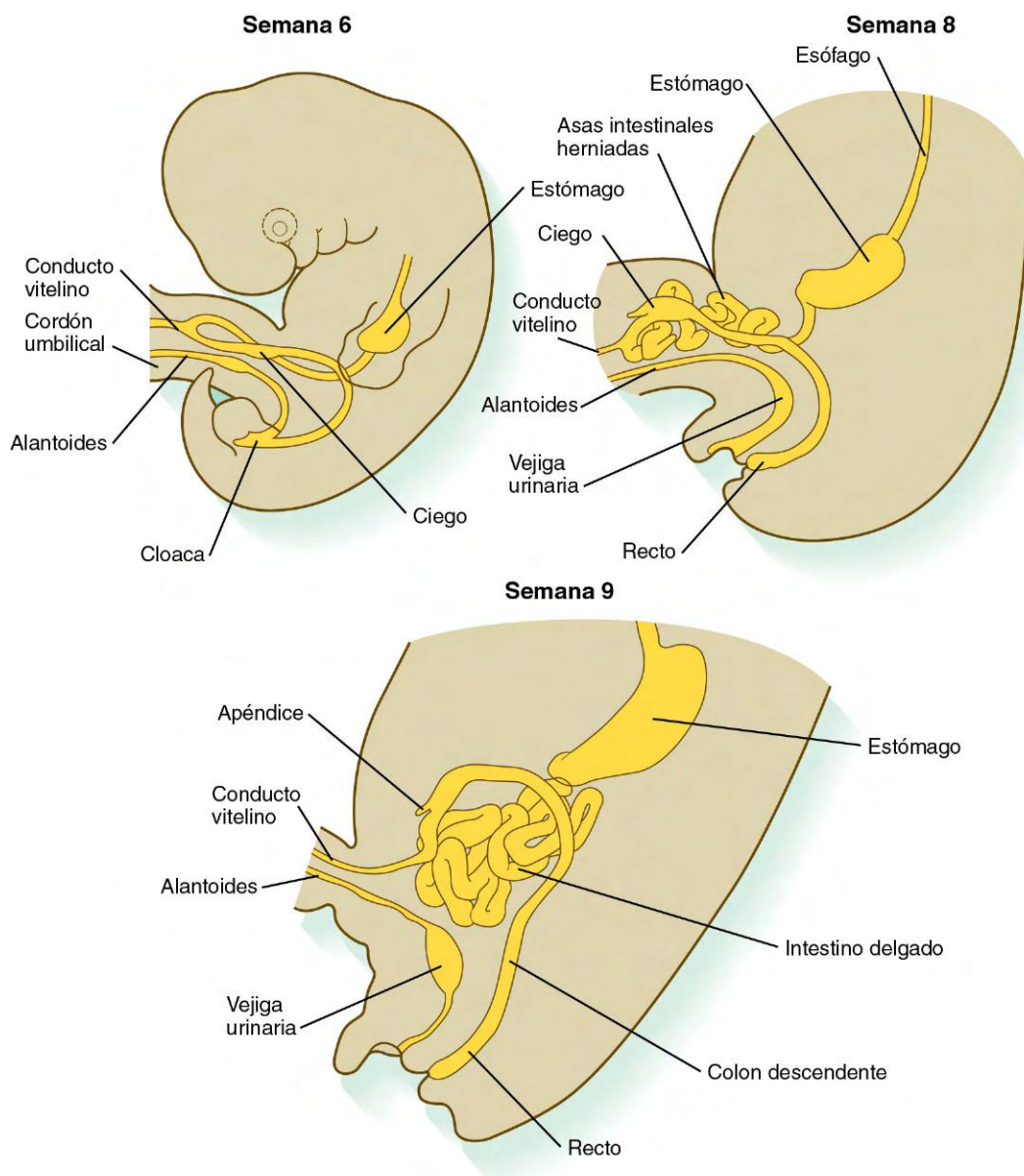


Fig. 15.11 Etapas de la herniación del intestino en el pedículo vitelino y su regreso posterior.

regresan las asas de intestino delgado, pero al hacerlo empujan a la parte distal del colon, que nunca se llega a herniar, hacia el lado izquierdo de la cavidad peritoneal, estableciendo así la posición definitiva del colon descendente. Cuando el intestino delgado ocupa su posición intraabdominal, la parte proximal herniada del colon regresa también, y su extremo cecal se desplaza hacia la derecha y abajo (v. fig. 15.7).

Durante estos plegamientos, herniaciones y reingresos, los intestinos están unidos a la pared corporal dorsal por un mesenterio (fig. 15.12). La experimentación ha demostrado que la incurvación del intestino es causada principalmente por las relaciones de tensión-compresión entre el intestino y el mesenterio dorsal. Cuando el intestino se separa del mesenterio no se produce la incurvación normal. Cuando los intestinos llegan a su posición definitiva dentro de la cavidad abdominal, sus mesenterios les siguen. Parte del mesenterio asociado al duodeno y al colon (**mesoduodeno** y **mesocolon**) se fusiona con el revestimiento peritoneal de la pared dorsal del cuerpo.

A partir de la sexta semana del desarrollo se hace visible el primordio del **ciego** como una evaginación en el extremo caudal del intestino medio (v. fig. 15.7). En las siguientes semanas el ciego aumenta de tamaño rápidamente, de tal forma que el intestino delgado distal se continúa con el colon en ángulo recto. El límite en forma de esfínter entre el intestino delgado y el grueso, que se localiza en el ciego, está controlado, como sucede en otras regiones del intestino, por una concentración elevada de Cdx-2 y una secuencia de expresión del gen *Hox*. En los ratones, la delección de *Hoxd4*, de *Hoxd8* a *Hoxd11* y de *Hoxd13* causa la ausencia de esta región. Cuando se ha completado el patrón de combinaciones de genes *Hox*, el desarrollo del ciego depende de una interacción entre FGF-9, producido por el epitelio cecal, y FGF-10, producido por el mesodermo suprayacente.

La punta del ciego se alarga, pero su diámetro no aumenta en proporción al resto del ciego. Este apéndice a modo de gusano recibe el apropiado nombre de **apéndice vermiforme**.

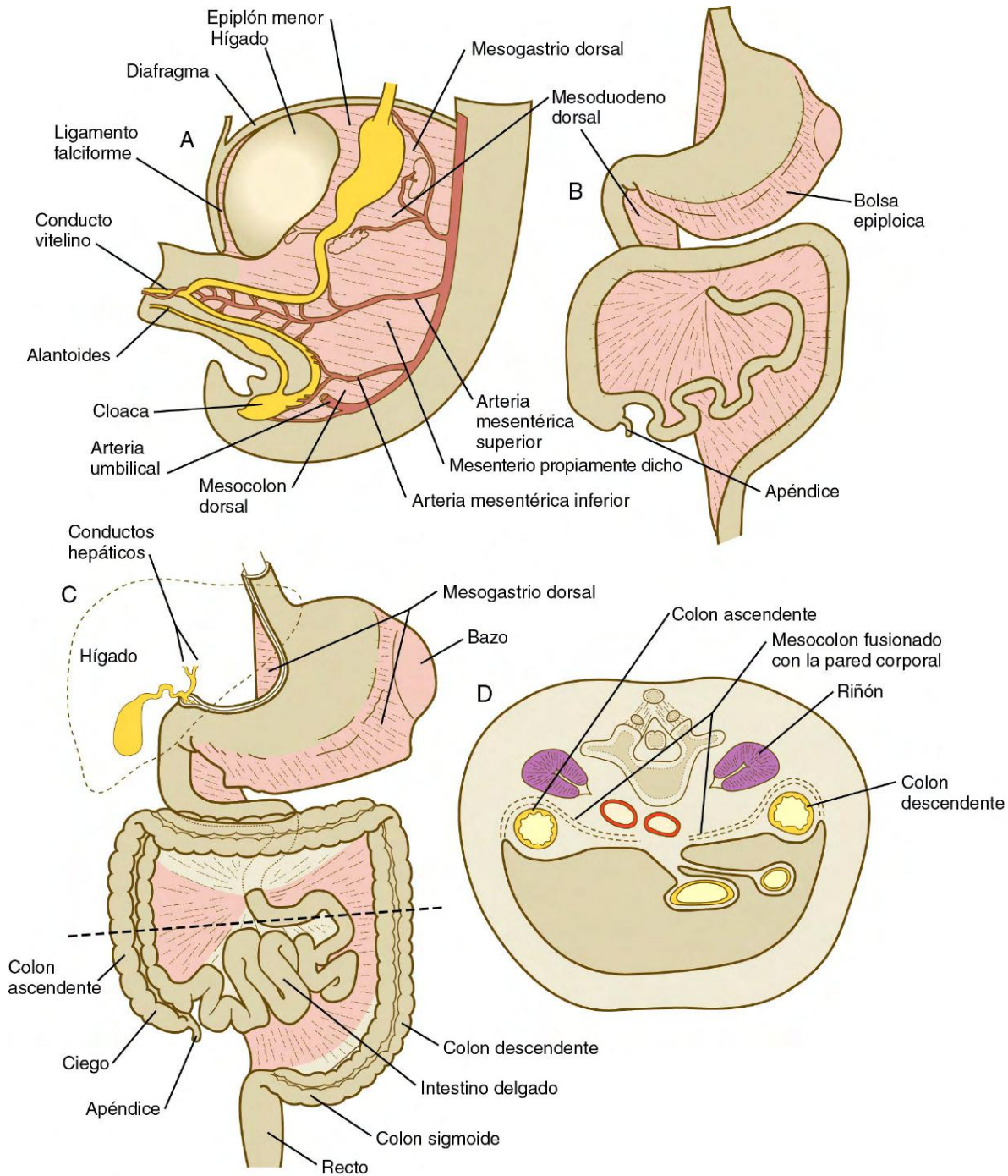


Fig. 15.12 Etapas en el desarrollo de los mesenterios. **A**, A las 5 semanas. **B**, En el tercer mes. **C**, Durante el período fetal tardío. **D**, Corte transversal a través de la línea de puntos de **C**. En **C** las áreas sombreadas representan las regiones donde el mesenterio se fusiona con la pared dorsal del cuerpo.

División de la cloaca

En el embrión joven el extremo caudal del intestino posterior termina en la **cloaca**, revestida por endodermo y que en los vertebrados inferiores sirve como final común para los aparatos digestivo y urogenital. La cloaca también comprende la base de la alantoides, que después se expande como **seno urogenital común** (v. cap. 16). La **membrana cloacal (proctodeo)** está constituida por capas apuestas de ectodermo y endodermo, y sirve como barrera entre la cloaca y la depresión ectodérmica denominada **proctodeo** (fig. 15.13). Un tabique de tejido mesodérmico llamado **tabique urorrectal** se sitúa entre el intestino

posterior y la base de la alantoides. Durante las semanas sexta y séptima el tabique urorrectal avanza hacia la membrana cloacal. Al mismo tiempo, las crestas mesodérmicas laterales se extienden hacia la cloaca.

El crecimiento combinado de las crestas laterales y del tabique urorrectal hacia la membrana cloacal divide la cloaca en el **recto** y el **seno urogenital** (fig. 15.13B). En los mutantes dobles para *Hoxa13* y *Hoxd13* no se produce la división cloacal junto con subdesarrollo del falo (tubérculo genital). Además, tampoco se desarrolla el componente de músculo liso del esfínter anal. De acuerdo con la embriología clásica, el tabique

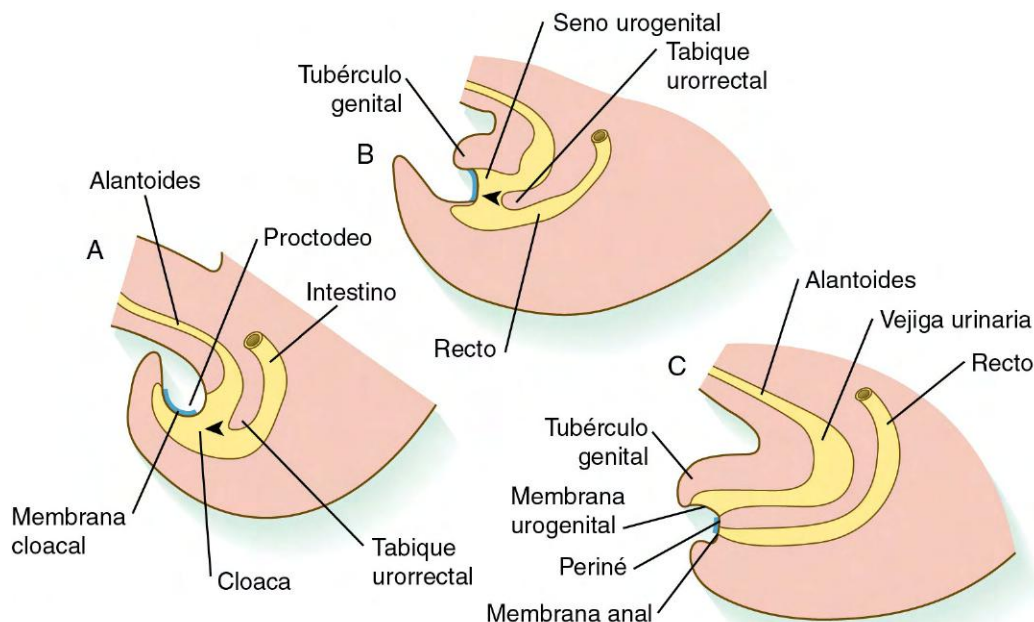


Fig. 15.13 Etapas en la subdivisión de la cloaca común por el tabique urorrectal. **A**, En la quinta semana. **B**, En la sexta semana. **C**, En la octava semana. Las puntas de flecha indican la dirección de crecimiento del tabique urorrectal.

urorrectal se fusiona con la membrana cloacal, dividiéndola en una **membrana anal** y otra **urogenital** antes de que estas membranas desaparezcan (v. fig. 15.13C). Otros estudios sugieren que la membrana cloacal sufre apoptosis y desaparece sin que se produzca la fusión con el tabique urorrectal. La zona en la que se fusionan el tabique urorrectal y los pliegues de mesodermo lateral con la membrana cloacal se convierte en el **cuerpo perineal**, que representa la división entre los sistemas digestivo y urogenital.

El conducto anal consiste en una transición craneocaudal del epitelio columnar del colon (recto) a una región de transición de epitelio endodérmico derivado de la cloaca que conduce a una zona de epitelio escamoso que se funde con la piel externa de la zona perianal. Estas zonas están rodeadas por el músculo liso del esfínter anal interno.

Histogénesis del tracto intestinal

Poco después de la formación inicial del tracto intestinal éste está constituido por una capa única de epitelio cilíndrico de origen endodérmico rodeada por una capa de mesodermo esplancopleural. En la histogénesis del epitelio intestinal se distinguen tres fases fundamentales: 1) una fase inicial de proliferación y morfogénesis epitelial, 2) un período intermedio de diferenciación celular en la que aparecen los tipos celulares característicos del epitelio intestinal y 3) una etapa final de maduración bioquímica y funcional de los distintos tipos de células epiteliales. La pared mesenquimal intestinal también se diferencia en varias capas de músculo liso y tejido conjuntivo ricamente inervadas. En la diferenciación del intestino en desarrollo existe un gradiente global craneocaudal.

El endodermo del intestino anterior temprano es capaz de producir otros tipos celulares distintos a los del propio tubo digestivo, como hepatocitos. Una serie de influencias inhibitorias en dos fases originadas en el mesodermo del intestino restringe al endodermo suprayacente para que forme sólo los tipos de células epiteliales apropiados mediante la actividad de los

factores de transcripción **Foxa-2** (llamado anteriormente factor nuclear hepático 3) y **GATA-4**, esenciales para la formación de las regiones anteriores del endodermo.

Al comienzo del segundo mes el epitelio del intestino delgado inicia una fase de proliferación rápida, que hace que la luz quede ocluida por dicho epitelio durante un período transitorio, entre las 6 y las 7 semanas de gestación. En un par de semanas se ha producido ya la recanalización de la luz intestinal. Aproximadamente en este momento aparecen luces secundarias pequeñas por debajo de la superficie del epitelio poliestratificado y cordones de mesodermo se invaginan en el epitelio. La combinación de la coalescencia de las luces secundarias con el crecimiento mantenido del mesénquima bajo el epitelio determina la formación de numerosas **vellosidades intestinales** a modo de dedos, que contribuyen a aumentar mucho la superficie de absorción intestinal. En este momento el epitelio ha dejado de ser estratificado para convertirse en cilíndrico simple.

Cuando se forman las vellosidades aparecen también **criptas intestinales** como fositas en la base de las mismas. En la parte inferior de las criptas existen **células madre** epiteliales **intestinales** que, en respuesta a la señalización de **Wnt**, tienen una alta tasa de mitosis y sirven como fuente de células epiteliales para toda la superficie intestinal (fig. 15.14). Cada cripta cuenta con la presencia de cuatro a seis células madre; se ha demostrado, sin embargo, que cada cripta es monoclonal (es decir, todas las células existentes son descendientes de una sola célula madre procedentes del inicio del desarrollo). Las señales procedentes de **shh** e **Indian hedgehog (Ihh)** estimulan en la parte superior de la cripta la actividad de **BMP**. Esta BMP tiene dos funciones principales. Neutraliza los efectos de **Wnt** y, por tanto, mantiene la proliferación celular en la profundidad de la cripta, y también facilita la diferenciación celular. Ayudada en parte por un gradiente **efrina-Eph**, la progenie de las células madre se abre camino por la pared de la cripta como **células multipotenciales de amplificación de tránsito** (*multipotential transit amplifying cells*), que, bajo la influencia del sistema **Delta-Notch**, comienzan a diferenciarse en células maduras de los cuatro tipos

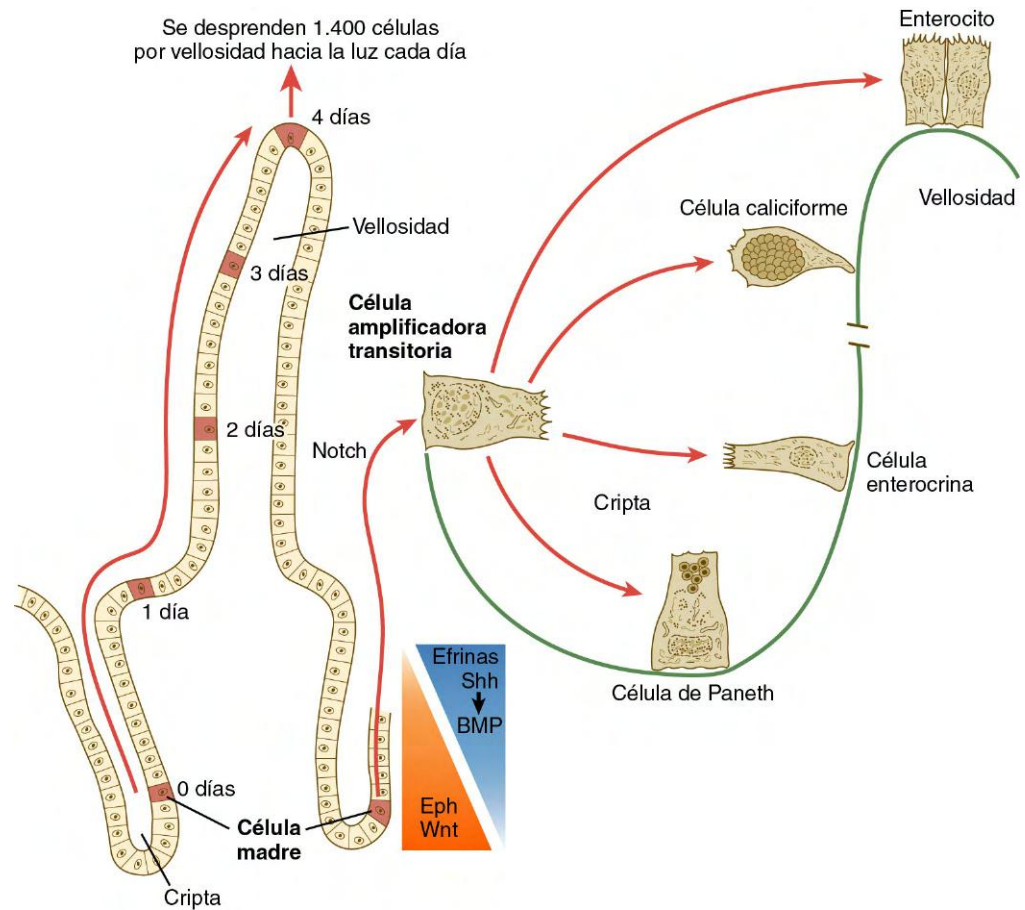


Fig. 15.14 Diferenciación de las células epiteliales intestinales a partir de células madre localizadas en las criptas. La escala temporal muestra la evolución típica de la migración de las células hijas desde su aparición a partir de la población de células progenitoras hasta que se desprenden de las vellosidades hacia la luz intestinal.

principales del epitelio intestinal (v. fig. 15.14). Estas células se diferencian y migran hacia el vértice de la vellosidad, después de aproximadamente 4 días mueren y se desprenden en la luz intestinal, siendo sustituidas a continuación por nuevas células epiteliales derivadas de las criptas. Las células epiteliales intestinales humanas desarrollan la capacidad de **apoptosis** durante las semanas 18 a 20 de gestación.

Al final del segundo trimestre del embarazo se han diferenciado ya todos los tipos celulares del revestimiento intestinal del adulto, pero muchas de estas células todavía no tienen la capacidad funcional adulta. A las 12 semanas de edad gestacional existen varios patrones bioquímicos específicos de diferenciación, que posteriormente maduran durante el período fetal. Por ejemplo la **lactasa**, una enzima que degrada al disacárido **lactosa** (azúcar de la leche), es una de las enzimas digestivas que se sintetizan durante el período fetal como preparación para la fase posnatal precoz, en la que el neonato tendrá que sobrevivir sobre todo a base de la leche de la madre. Otras diferenciaciones bioquímicas intestinales se producen tras el parto, con frecuencia en respuesta a determinados patrones dietéticos.

La diferenciación histológica del tracto intestinal no es una propiedad aislada de los componentes tisulares individuales de la pared. Durante el período embrionario temprano, y a veces en la vida posnatal, los componentes epitelial y mesodérmico de la pared intestinal se comunican mediante interacciones inductivas. De forma específica para cada región, estas interacciones se relacionan con señales hedgehog procedentes del epitelio endodérmico (**shh** en el intestino anterior y medio e **Ihh**

en el intestino posterior). Las señales BMP procedentes del mesodermo se relacionan con la posición de las criptas y las vellosidades en el intestino delgado y de las glándulas en el colon. Los experimentos de recombinación entre especies han demostrado que el mesodermo intestinal ejerce una influencia regional sobre la diferenciación del epitelio intestinal (es decir, condiciona si el epitelio adopta un fenotipo duodenal o del colon). Cuando se ha determinado la diferenciación regional, los controles de la diferenciación bioquímica del epitelio pasan a ser propios del mismo. Este patrón de influencia inductora y la reacción epitelial son parecidos a los descritos antes para las interacciones dermoepidérmicas en la piel en desarrollo (v. cap. 9).

La diferenciación enzimática final de las células absortivas intestinales está condicionada en gran medida por los glucocorticoides, y parece que el mesodermo subyacente media este efecto hormonal. Mediante una influencia inductora inversa, el endodermo intestinal induce la diferenciación de músculo liso a partir de las células mesenquimatosas de la pared intestinal, a través de la acción de señales de **shh**.

Aunque el intestino desarrolla muchas capacidades funcionales durante el período fetal, las principales actividades digestivas no aparecen hasta después del parto, cuando empieza la ingesta. Los intestinos del feto contienen un material verdoso denominado **meconio** (v. fig. 18.9), que es una mezcla de pelos de lanugo y vórnix caseosa desprendidos de la piel, células descamadas del intestino, secreción biliar y otros materiales de glutidos con el líquido amniótico.

Formación de los ganglios entéricos

Como ya se describió en el capítulo 12, los **ganglios entéricos** intestinales derivan de la cresta neural. Las células de la cresta neural vagal que expresan Pax-3 migran hacia el intestino anterior y después se extienden a modo de oleadas por toda la longitud del intestino. Un poco después, las células de la cresta neural sacra entran en el intestino posterior y se mezclan con las derivadas de la cresta neural vagal. Las propiedades migratorias de estas últimas células son mucho más intensas que las de las primeras. Al principio, las células de la cresta vagal migran por el mesénquima intestinal, pero al irse diferenciando el músculo liso del intestino empiezan a distribuirse de forma preferente

entre la capa muscular lisa y la serosa, donde se formarán los plexos mientéricos. Ellos están ausentes del tejido conjuntivo de la submucosa a causa de los efectos inhibidores de **shh**, secretado por las células epiteliales. Durante la migración a través del intestino, las células de la cresta neural sufren una expansión masiva hasta que el número de neuronas entéricas acaba superando al existente en la médula espinal. Las células gliales también se diferencian a partir de precursores de la cresta neural intestinal, pero todavía no se conocen los factores ambientales que contribuyen a la diferenciación de dichas células de la cresta neural intestinal.

La **correlación clínica 15.2** presenta malformaciones del tracto intestinal.

CORRELACIÓN CLÍNICA 15.2 Malformaciones del tracto intestinal

Estenosis y atresia duodenal

La estenosis y la atresia duodenal se producen de manera típica por una recanalización incompleta o ausente de la luz duodenal tras su obliteración por epitelio. Estas malformaciones son poco frecuentes.

Restos del conducto vitelino

La variedad más común de alteraciones de la vía intestinal es la constituida por las distintas formas de persistencia del **conducto (saco) vitelino**. La más frecuente es el **divertículo de Meckel**, que aparece en un margen entre el 2% y el 4% de la población. Un divertículo de Meckel típico es un fondo de saco ciego de unos centímetros de longitud localizado en el margen antimesentérico del íleon, a unos 50 cm en dirección craneal de la válvula ileocecal (**fig. 15.15A y E**). Esta estructura representa la porción proximal persistente del pedículo vitelino. Los divertículos de Meckel

sencillos suelen ser asintomáticos, pero en ocasiones se inflaman o contienen tejido ectópico (gástrico, pancreático o incluso endometrial), que se puede ulcerar. Se ha sugerido que en ausencia de restricción del endodermo que reviste el divertículo de Meckel por parte del mesodermo intestinal (la pared del divertículo deriva del conducto vitelino), dicho endodermo conserva su capacidad de diferenciar distintos tipos de fenotipos celulares de origen endodérmico.

En algunos casos un ligamento conecta el divertículo de Meckel con el ombligo (v. **fig. 15.15B**), o bien un sencillo ligamento vitelino, que puede asociarse a una **arteria vitelina** persistente, puede conectar el intestino con el ombligo. En algunos casos el intestino rota alrededor de este ligamento y provoca un trastorno denominado **vólvulo** (v. **fig. 15.15D**), que puede culminar en una estrangulación del intestino.

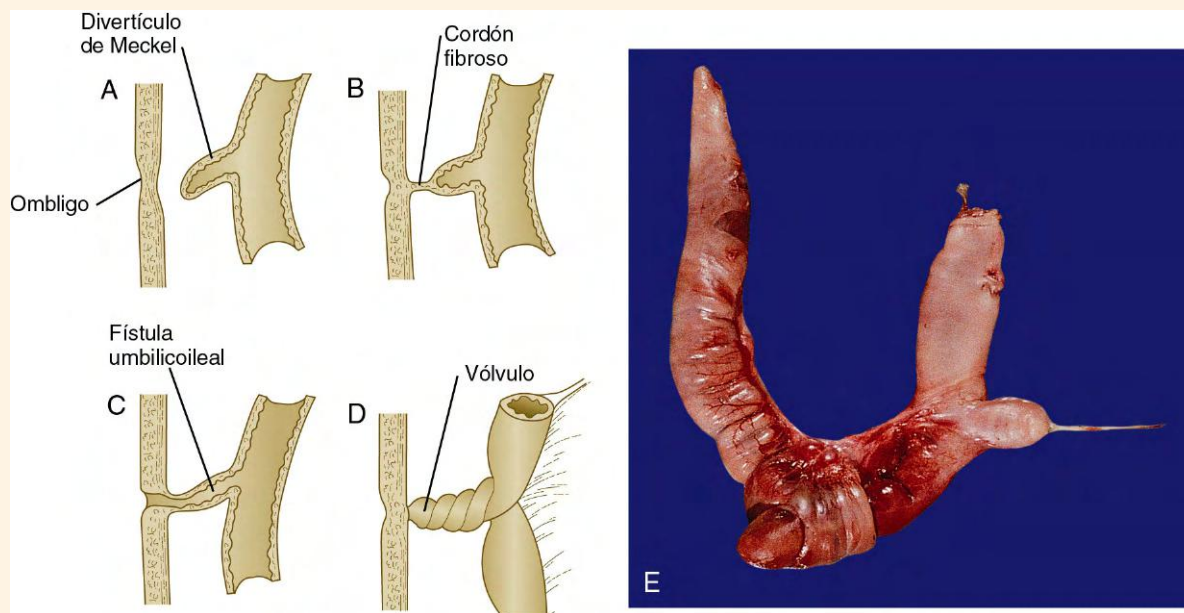


Fig. 15.15 Variedades de restos del conducto vitelino. **A**, Divertículo de Meckel. **B**, Cordón fibroso que conecta un divertículo de Meckel con el ombligo. **C**, Fístula umbilicoileal (vitelina). **D**, Vólvulo producido por rotación del intestino alrededor de un resto del conducto vitelino. **E**, Divertículo de Meckel que protruye a la derecha de un segmento de íleon. El intestino localizado debajo del divertículo es rojizo porque existe una invaginación justo por debajo del mismo. (Fotografía 2.681 de Arey-DaPeña Pediatric Pathology Photographic Collection, Human Development Anatomy Center, National Museum of Health and Medicine, Armed Forces Institute of Pathology, Washington, DC.)

CORRELACIÓN CLÍNICA 15.2

Malformaciones del tracto intestinal (cont.)

Un conducto vitelino persistente puede adoptar la forma de una **fístula vitelina** (v. fig. 15.15C), que es una conexión directa entre la luz intestinal y el exterior del cuerpo a través del ombligo. Rara vez puede observarse un **quistes del conducto vitelino** a lo largo de la longitud del ligamento vitelino.

Onfalocele

El **onfalocele** representa la ausencia de retorno de las asas intestinales a la cavidad corporal durante la décima semana. El defecto primario en el onfalocele puede ser una menor prominencia de la pared corporal lateral, que no aporta espacio suficiente para permitir el regreso completo de los intestinos al interior de la cavidad corporal. Tras el nacimiento, las asas intestinales se ven con facilidad a través de un saco casi transparente, que está constituido por amnios en el exterior y membrana peritoneal en el interior (fig. 15.16). La incidencia aproximada de onfalocele se aproxima a 1 de cada 3.500 partos, pero en la mitad de los casos estos niños nacen muertos.

Hernia umbilical congénita

En la hernia umbilical congénita, que afecta sobre todo a lactantes prematuros, los intestinos regresan con normalidad a la cavidad corporal, pero la musculatura (recto mayor del abdomen) de la pared abdominal ventral no consigue cerrar el anillo umbilical, permitiendo la salida de una cantidad variable de epiplón o de intestino a través del ombligo. A diferencia del onfalocele, el tejido que protruye

en la hernia umbilical está revestido por piel y no por membrana amniótica.

El onfalocele y la hernia umbilical congénita se asocian a defectos de cierre en la pared abdominal ventral. Si los defectos son grandes pueden estar acompañados de una protrusión masiva del contenido abdominal o de otros defectos de cierre, como la extrofia vesical (v. cap. 16).

Rotación anómala del intestino

En ocasiones los intestinos no experimentan rotación o rotan de forma anormal cuando regresan a la cavidad abdominal. Esta alteración puede causar muchas malformaciones anatómicas (fig. 15.17). La mayor parte son asintomáticas, pero en ocasiones pueden provocar vólvulos u otras formas de estrangulación del intestino. La principal rotación del intestino se produce tras la formación de músculo liso en las paredes del mismo. Los ratones con mutaciones para *shh* e *Indian hedgehog* tienen una cantidad mucho menor de músculo liso en la pared intestinal y con frecuencia muestran malrotación intestinal.

Duplicaciones, divertículos y atresia intestinales

Igual que sucede con el esófago y el duodeno, el resto de la vía intestinal también puede sufrir varias alteraciones que parecen relacionarse con una recanalización incompleta de la luz tras la fase temporal de obliteración de la misma por epitelio durante el primer trimestre. En la figura 15.18 se recogen algunas de las variantes de estos trastornos.

Megacolon agangliónico (enfermedad de Hirschsprung)

La base del megacolon agangliónico, que se manifiesta como una marcada dilatación de determinados segmentos del colon, es la ausencia de ganglios parasimpáticos en las paredes afectadas del mismo. La enfermedad de Hirschsprung parece verdaderamente multifactorial, y se puede deber tanto a mutaciones recesivas como dominantes. Muchos pacientes con esta enfermedad no expresan el oncogén **c-RET**. C-RET, junto con un correceptor Gfra-1, es un receptor del factor neurotrópico derivado de células gliales (GDNF). Este gen se activa por la combinación de Pax-3 con SOX-10, moléculas ambas necesarias para la formación de los ganglios entéricos. Las mutaciones de *SOX10*, que probablemente interfieren en la función de Pax-3, también pueden producir un síndrome de Waardenburg-Hirschsprung combinado. Las mutaciones de *Ret*, *Gfra-1* y *GDNF* interfieren en la migración de células de la cresta neural vagal hacia el intestino.

Las mutaciones conocidas sólo explican en la actualidad la mitad de los casos de enfermedad de Hirschsprung. Otras mutaciones que podrían producir megacolon agangliónico conllevarían defectos en la migración o proliferación de las células precursoras de la cresta neural. La muerte de las células precursoras antes o

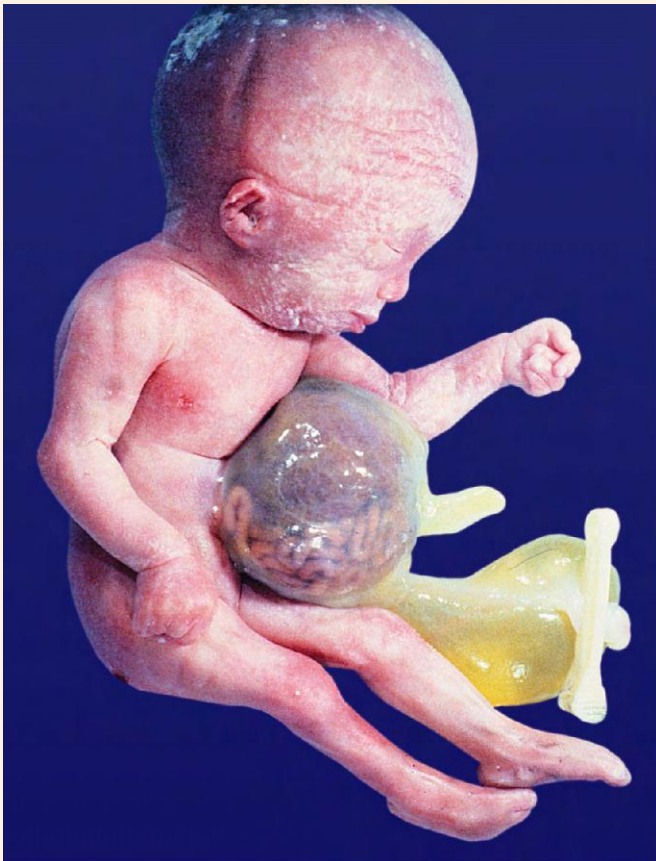

Fig. 15.16 Onfalocele en un recién nacido muerto. Se pueden apreciar con claridad las asas del intestino delgado a través de la membrana amniótica casi transparente que reviste el onfalocele. (Cortesía de M. Barr, Ann Arbor, Mich.)

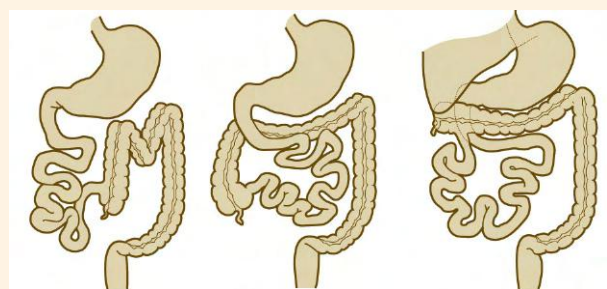


Fig. 15.17 Tipos de malrotación intestinal.

CORRELACIÓN CLÍNICA 15.2

Malformaciones del tracto intestinal (cont.)

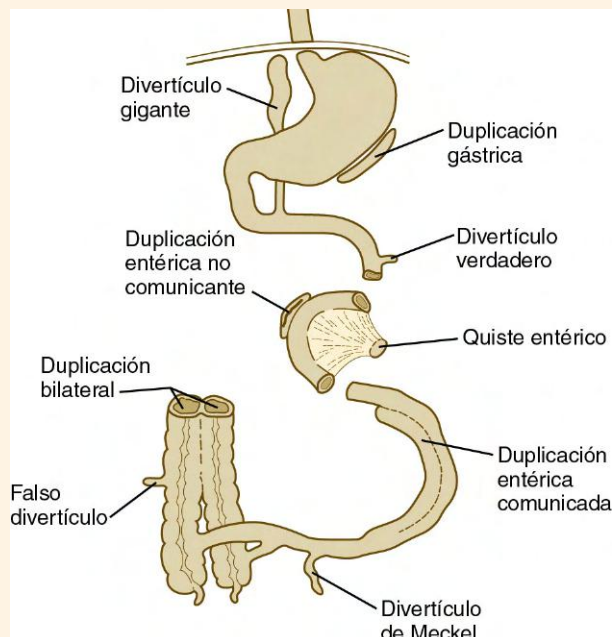


Fig. 15.18 Tipos de divertículos y duplicaciones que pueden afectar al tracto digestivo. (Basada en Gray SW, Skandalakis JE: Embryology for surgeons, Filadelfia, 1972, Saunders.)

después de alcanzar su destino final en el intestino posterior podría reducir el número de ganglios entéricos. Además, el medio ambiente local podría evitar la correcta migración de las células de la cresta neural hacia el colon. La evidencia de que los ratones mutantes desarrollan segmentos aganglionares en el intestino sugiere que el ambiente de la pared intestinal inhibe la migración de las células de la cresta neural hacia el segmento afectado. Esta afirmación se demostró en experimentos en los que las células de la cresta de ratones mutantes eran capaces de colonizar el intestino normal, pero las células de crestas normales no podían migrar a los segmentos de intestino de los ratones mutantes. La acumulación de laminina en la pared intestinal por la producción excesiva de **endotelina-3** sirve como señal de parada para la migración de la cresta neural.

El colon distal es la región más afectada por la aganglionosis, pero en un porcentaje de casos pequeño la lesión aganglionar llega al colon ascendente. La frecuencia aproximada de megacolon varía mucho (entre 1 de cada 1.000 y 1 de cada 30.000 nacimientos).

Experimentos más recientes han demostrado que las células derivadas de la cresta neural vagal muestran una capacidad migratoria más intensa en el intestino posterior que las de la cresta

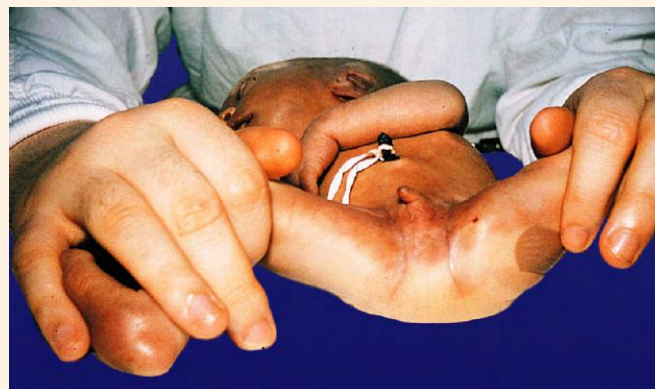

Fig. 15.19 Atresia anal en un recién nacido. No se observa una apertura anal. (Cortesía de M. Barr, Ann Arbor, Mich.)

sacra. Esta observación ha llevado a sugerir que es posible trasplantar células de la cresta vagal a los segmentos aganglionares del colon para tratar de corregir la deficiencia de neuronas entéricas en esta región.

Ano imperforado

El ano imperforado, que ocurre en 1 de cada 4.000 o 5.000 nacimientos, comprende un espectro de defectos anales que van desde una sencilla membrana que tapa el orificio anal (persistencia de la membrana anal) hasta una atresia de longitud variable del conducto anal, el recto o ambas estructuras. Todos los casos se caracterizan macroscópicamente por la ausencia de orificio anal (**fig. 15.19**). Las deleciones de *Hoxa13* y *Hoxd13* en ratones producen defectos en la morfogénesis del esfínter anal, y las mutaciones de *shh* y las moléculas situadas en la parte distal de su cascada *Gli2* y *Gli3* hacen que el colon termine como un saco ciego, sin formación del ano. En la exploración de todos los recién nacidos se debe incluir una valoración del orificio anal. Cuando se esté considerando el tratamiento quirúrgico de un ano imperforado se deberá determinar la longitud del segmento atrésico. El tratamiento de una membrana anal persistente puede resultar sencillo, pero los defectos más extensos, sobre todo los que afectan a la musculatura anal, plantean problemas quirúrgicos muy complicados.

Fístulas del intestino posterior

En muchos casos la atresia anal se asocia a una fístula que une la porción permeable del intestino posterior con otra estructura en la región del seno urogenital original. Las fístulas más frecuentes comunican el intestino posterior con la vagina, la uretra o la vejiga, mientras que otras pueden conducir directamente a la superficie, a nivel del periné (**fig. 15.20**).

(Continúa)

CORRELACIÓN CLÍNICA 15.2
Malformaciones del tracto intestinal (cont.)

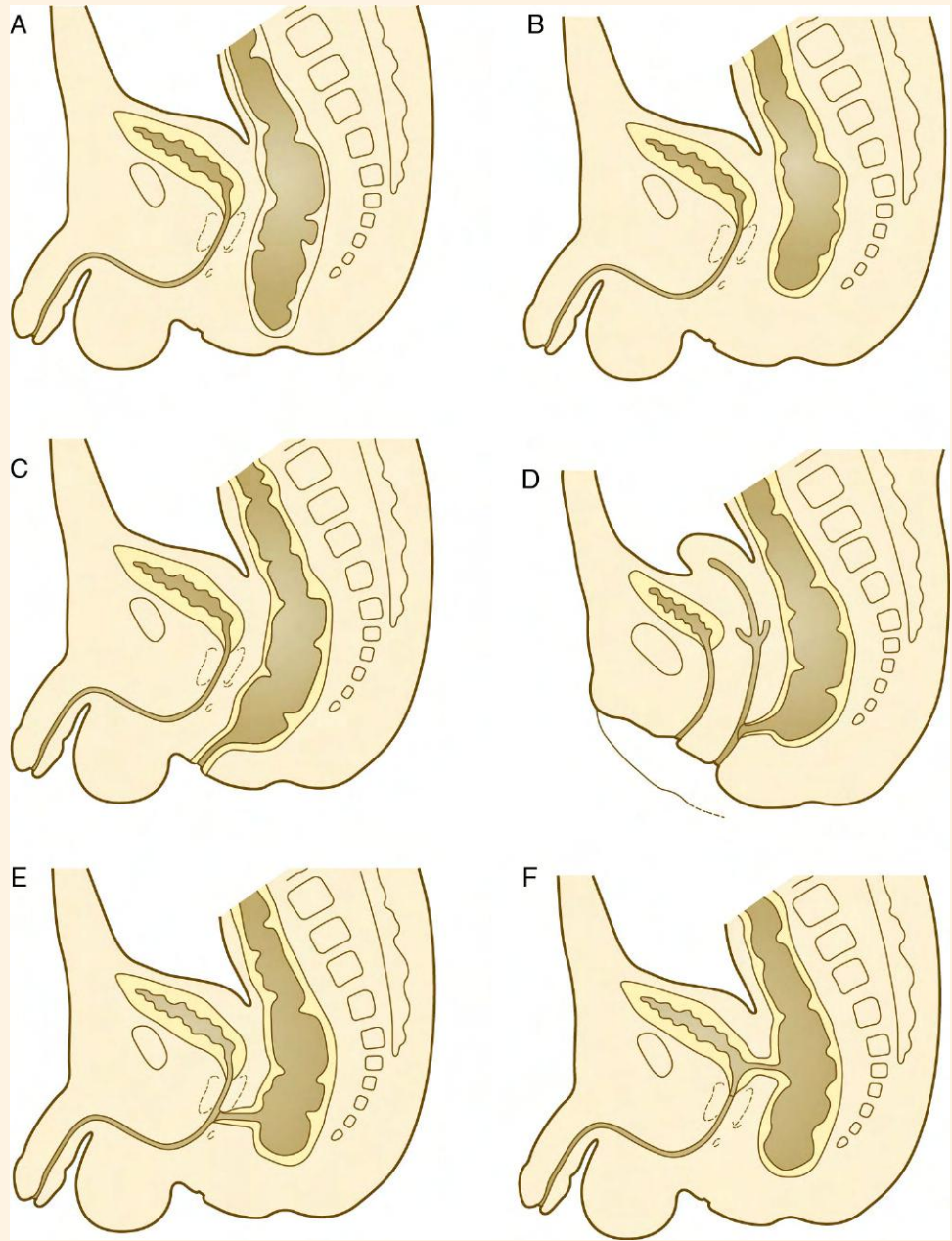


Fig. 15.20 Variantes de fístulas y atresias del intestino posterior. **A**, Membrana anal persistente. **B**, Atresia anal. **C**, Fístula anoperineal. **D**, Fístula rectovaginal. **E**, Fístula rectouretral. **F**, Fístula rectovesical.

Aparato digestivo

Las glándulas digestivas se originan como consecuencia de procesos de inducción entre el primitivo epitelio intestinal y el mesénquima que las rodea. Los distintos epitelios glandulares muestran unos requerimientos considerablemente distintos en cuanto al tipo de mesénquima que puede mantener su crecimiento. En experimentos de recombinación tisular, el epitelio pancreático experimenta su diferenciación típica cuando se yuxtaponen a mesénquima de casi cualquier origen, mientras que el desarrollo del epitelio de las glándulas salivales sólo se mantiene por mesénquima del pulmón o de las glándulas sexuales accesorias, pero no por otros tipos. El soporte inductor del epitelio

hepático sigue un patrón típico. El desarrollo del epitelio normal es mantenido por el mesénquima derivado del mesodermo intermedio o de la placa lateral, pero el mesénquima axial (de la cresta neural o somítico) no consigue mantener la diferenciación hepática. Las propiedades inductoras de determinados mesénquimas glandulares pueden relacionarse con los distintos modos de vascularización de cada uno (v. [pág. 414](#)).

Formación del hígado

Después de la inducción inicial por el mesodermo cardíaco y el septum transversum (v. [fig. 15.4](#)), el endodermo hepático derivado del intestino se engrosa para formar un epitelio

seudoestratificado (fig. 15.21). La dinámica nuclear dentro de este seudoepitelio se asemeja a la que presenta el tubo neural en sus inicios (v. fig. 11.4). Los núcleos, situados en posición basal en las inmediaciones de la lámina basal que rodea al esbozo hepático, experimentan la síntesis de ADN (fase S del ciclo celular). Cuando los núcleos migran hacia una posición apical (luminal) sufren su división mitótica. Las vías y los destinos de las células hijas no han sido claramente determinados. La transición hacia un estado seudoestratificado requiere la actividad del gen con homeobox *Hhex*, sin el cual el hígado no se desarrolla (v. fig. 15.21).

Al principio de la tercera semana y mediante las acciones de *Hhex* y otros factores de transcripción, las células del epitelio hepático pierden sus características epiteliales por la disminución de **E-cadherina** y migran a través de la membrana basal subyacente, que ha sido degradada por las **metaloproteinasas de la matriz (MMP)**. Estas células que migran se abren camino en el mesénquima subyacente del septum transversum formando los **cordones hepáticos**. En el inicio de la formación

del hígado, las futuras células hepáticas ya expresan el gen de la **albúmina**, una de las principales características de los hepatocitos maduros.

El divertículo hepático original se ramifica en muchos cordones hepáticos, que están asociados estrechamente con el mesodermo esplácnico del septum transversum. El mesodermo mantiene el crecimiento y la proliferación del endodermo hepático, en parte por la acción de un **factor de crecimiento hepático (HGF)**, que se une a la molécula receptora, **c-met**, localizada en la superficie de los hepatocitos endodérmicos. Algunos estudios experimentales han demostrado que el mesodermo de los componentes esplacnopleural y somatopleural del mesodermo de la placa lateral también puede mantener el crecimiento y la diferenciación hepáticos, mientras que sólo el mesodermo paraaxial tiene una capacidad limitada en ese sentido.

Las células de las cuerdas hepáticas (**hepatoblastos**) son bipotenciales: pueden formar cualquiera de las células parenquimatosas hepáticas (**hepatocitos**) o células de los

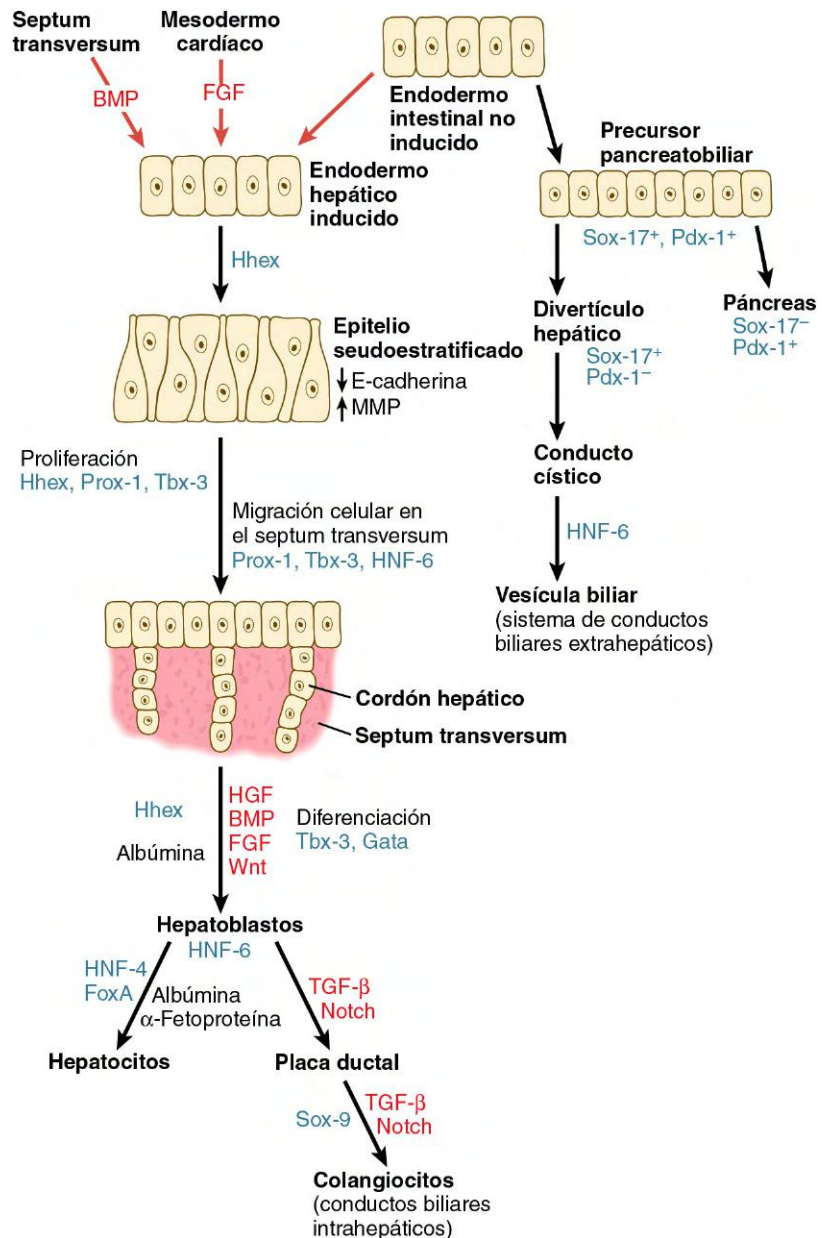


Fig. 15.21 Principales acontecimientos en la formación del hígado y del sistema de conductos biliares. Los factores de crecimiento se muestran en rojo y los factores de transcripción en azul. BMP, proteína morfogénica ósea; FGF, factor de crecimiento fibroblástico; HGF: factor de crecimiento hepático; HNF, factor nuclear hepático; TGF, factor de crecimiento transformante.

conductos biliares intrahepáticos (**colangiocitos**). Guiado por los factores de transcripción **factor nuclear hepático 4 (HNF-4)** y **FoxA**, algunos hepatoblastos se diferencian en hepatocitos, los cuales comienzan a expresar moléculas (p. ej., albúmina y α -fetoproteína) características de las células maduras del parénquima hepático. Otros hepatoblastos, bajo la influencia de **TGF- β** y **Notch**, se reúnen como una sola capa alrededor de las ramas de la vena porta y forman la **placa ductal** (fig. 15.22A). A través de mecanismos aún no bien comprendidos, dos estructuras en forma de conducto (futuras vías biliares) comienzan a formarse alrededor de cada vena. Inicialmente, las células que forman las paredes de los conductos son de carácter híbrido (fig. 15.22B). Las células más cercanas a la vena tienen las características de colangiocitos, mientras que en la cara opuesta se asemejan más a hepatocitos. Con el tiempo, todas las células que recubren los conductos biliares se transforman en colangiocitos. Estos conductos biliares se ramifican para formar

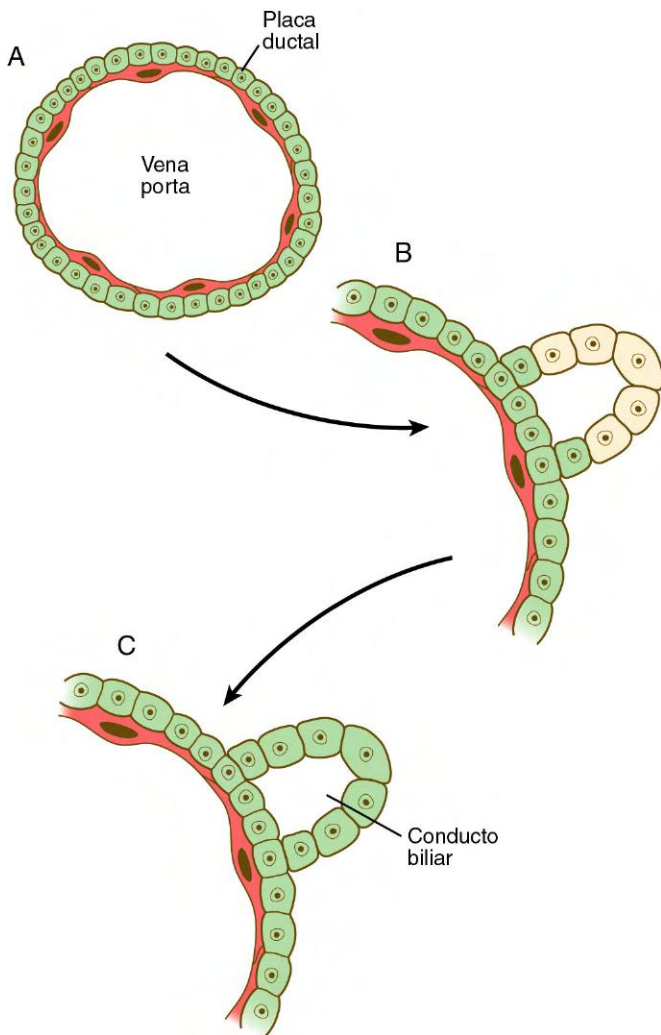


Fig. 15.22 Etapas en la formación de los conductos biliares intrahepáticos. **A**, Una capa de células endodérmicas hepáticas forma una placa ductal en torno a una vena porta. **B**, En las primeras etapas en la formación de un conducto biliar las células en el perímetro externo tienen las características de los hepatocitos, mientras que las células internas exhiben un fenotipo de colangiocito. **C**, Un conducto biliar diferenciado muestra todas las células con fenotipo de colangiocito. (Basada en Lemaigre FP: Prog Mol Biol Transl Sci 97:103-126, 2010.)

redes que conducen hacia los bordes de los lóbulos hepáticos constituyendo el componente intrahepático del sistema biliar.

El otro componente importante del sistema de vías biliares está compuesto por los conductos hepáticos más grandes, el conducto cístico, la vesícula biliar y el conducto biliar común, surgen fuera del hígado y se denominan **árbol biliar extrahepático**. Sus células precursoras surgen como un componente de un **precursor pancreatobiliar** común (v. fig. 15.21), situado caudal al endodermo prehepático. Estas células expresan **Sox-17** y **Pdx-1** y son bipotenciales, como las del divertículo hepático. Algunas de estas células dejan de expresar Sox-17, pero siguen expresando Pdx-1 formando el páncreas ventral. Otras pierden la expresión de Pdx-1 pero siguen expresando Sox-17; éstas se convertirán en precursoras de las vías biliares extrahepáticas. Se extienden para formar el **conducto cístico** y una dilatación que predice un mayor desarrollo de la **vesícula biliar** (fig. 15.23). No está clara aún la manera en que los conductos biliares intra y extrahepáticos se conectan.

Dentro del hígado, los cordones hepáticos forman una serie de láminas dispuestas de forma laxa y muy irregular que se alternan con **sinusoides** revestidos por mesodermo, a través de los cuales se filtra la sangre e intercambia nutrientes con los hepatocitos. Los sinusoides son los primeros vasos que se forman en el hígado y surgen del mesénquima del proepicardio y del tabique transverso. Esta misma fuente también da lugar a las **células estrelladas**, que residen en el espacio (de Disse) entre los hepatocitos y el endotelio sinusoidal. Estas células almacenan vitamina A y pueden también modular la circulación sinusoidal, pero cuando son activadas crónicamente después del nacimiento, forman una base para el desarrollo de la fibrosis del hígado.

Pronto todo el hígado se hace demasiado grande para quedar contenido en el septum transversum y protruye hacia el mesenterio ventral en la cavidad abdominal. Conforme se va expandiendo, el hígado en rápido crecimiento sigue cubierto por una capa de tejido mesentérico brillante y translúcida, que ahora sirve como cápsula hepática de tejido conjuntivo. Entre el hígado y la pared corporal ventral existe un segmento fino y en forma de hoz de mesenterio ventral que se denomina **ligamento falciforme**. El mesenterio ventral situado entre el hígado y el estómago es el **epiplón menor** (v. fig. 15.6).

Desarrollo de la función hepática

El desarrollo del hígado no sólo consiste en un aumento de la masa y la complejidad estructural. Cuando el hígado se desarrolla sus células van adquiriendo de forma gradual la capacidad de realizar las numerosas funciones bioquímicas que caracterizan al hígado maduro funcional. Una de las principales actividades del hígado es elaborar la proteína plasmática denominada **albúmina sérica**. Se ha detectado ARNm de la albúmina en hepatocitos de mamíferos durante las primeras fases de su crecimiento en el mesodermo hepático, y esto parece depender de la expresión inicial del factor de transcripción HNF-3 (Foxa-3).

Una de las funciones esenciales del hígado adulto es la síntesis y almacenamiento de **glucógeno**, que sirve como reserva de hidratos de carbono. Al progresar el período fetal, el hígado empieza a almacenar de forma activa glucógeno. Esta función es fuertemente estimulada por las hormonas de la corteza suprarrenal y de forma indirecta por la adenohipófisis. Además, durante el período fetal se produce el desarrollo funcional del sistema enzimático implicado en la síntesis de urea a partir de metabolitos nitrogenados. En el momento del parto estas enzimas ya han alcanzado toda su capacidad funcional.

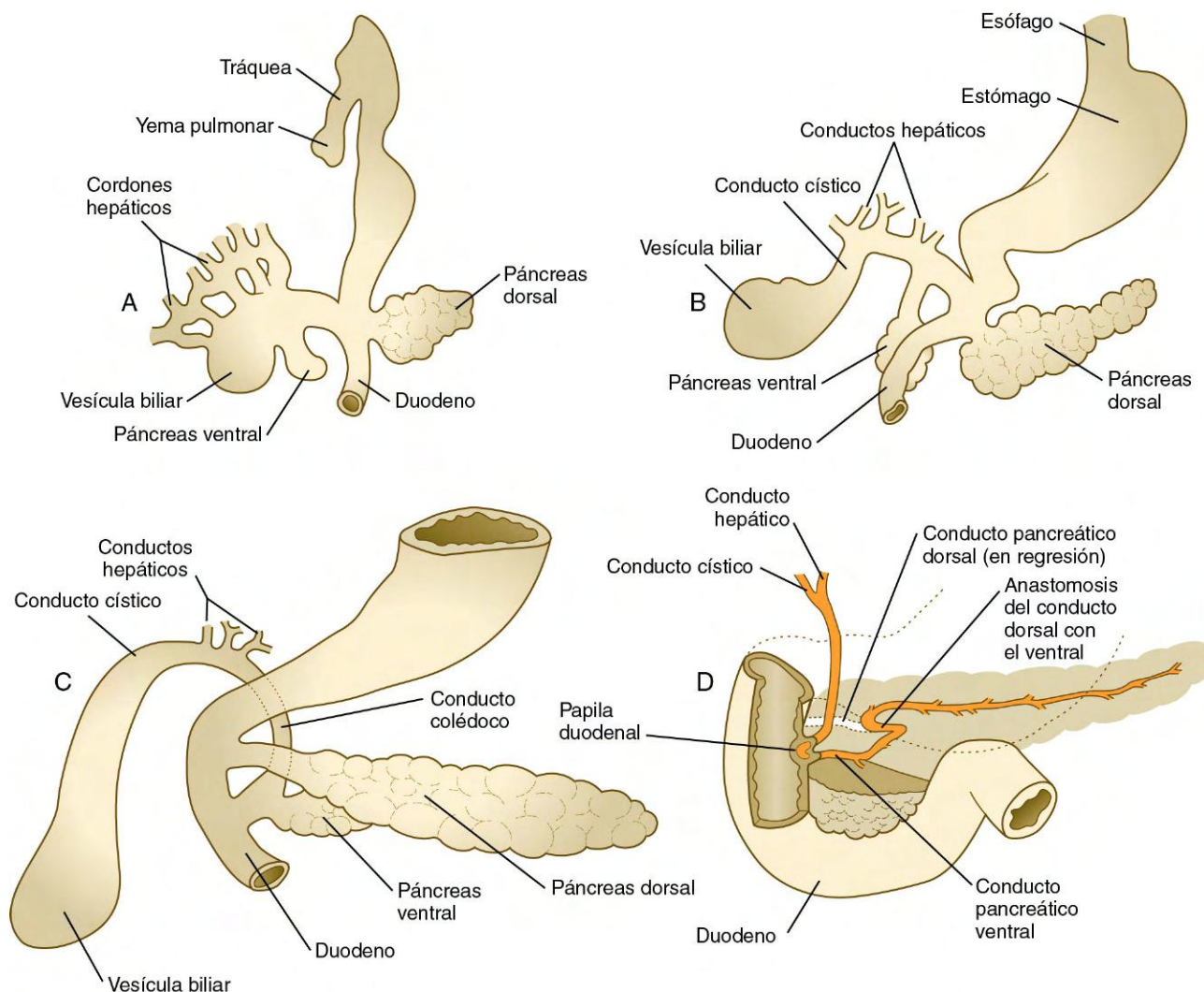


Fig. 15.23 Visión ventral del desarrollo de los primordios hepático y pancreático. **A**, En la quinta semana. **B**, En la sexta semana. **C**, En la séptima semana. **D**, Al final de la etapa fetal se observa la fusión de los conductos pancreáticos ventral y dorsal y la regresión de la porción distal del dorsal.

Una función esencial del hígado embrionario es la producción de hematíes. Tras la hematopoyesis en el saco vitelino, el hígado es uno de los principales lugares de producción de sangre en el embrión (v. fig. 17.2). Las células hematopoyéticas, que colonizan el hígado a partir de sus orígenes a otros niveles, aparecen como agregados pequeños entre las células parenquimatosas hepáticas. Cuando el hígado madura el medio intrahepático ya no favorece el desarrollo de células sanguíneas, por lo que la hematopoyesis debe trasladarse a otros lugares del feto.

Más o menos a las 12 semanas de gestación los hepatocitos empiezan a producir bilis, sobre todo mediante la degradación de hemoglobina. La bilis se drena por el sistema de conductos biliares recién formado y se almacena en la vesícula biliar. Conforme se va liberando bilis hacia el intestino, ésta tiñe su contenido de verde oscuro, uno de los rasgos típicos del meconio.

Formación del páncreas

El páncreas aparece como dos primordios separados, uno dorsal y otro ventral, dentro del endodermo del duodeno (v. fig. 6.20D). El control del desarrollo inicial de cada uno de

estos primordios es distinto a nivel molecular. Como ya se ha comentado, el endodermo ventral del divertículo hepático se diferencia en tejido pancreático ventral por un mecanismo por defecto, en zonas en las que no se produce la inducción hepática. En los vertebrados primitivos la función pancreática se distribuye en células del intestino anterior en lugar de centrarse en una glándula delimitada, y algunos autores han planteado que la yema pancreática ventral es la extensión de este sistema, mientras que la dorsal es un avance de la evolución.

El páncreas dorsal es inducido por el endodermo del intestino dorsal a través de señales de **activina** y **FGF** originadas en la notocorda, que está en oposición directa al endodermo en las primeras fases del desarrollo (fig. 15.24). La actividad *shh* en el endodermo dorsal debe ser reprimida para que se produzca la diferenciación pancreática. El inicio del desarrollo del páncreas ventral se realiza bajo un conjunto diferente de controles de desarrollo, dependiendo en gran medida de la actividad del factor de transcripción **Ptf-1a**. En las fases iniciales de formación del esbozo pancreático dorsal, las **células progenitoras pancreáticas** expresan los factores de transcripción **Pdx-1** y **Hoxb-9**. Si se elimina la expresión del primero mediante mutagénesis dirigida se interrumpe el

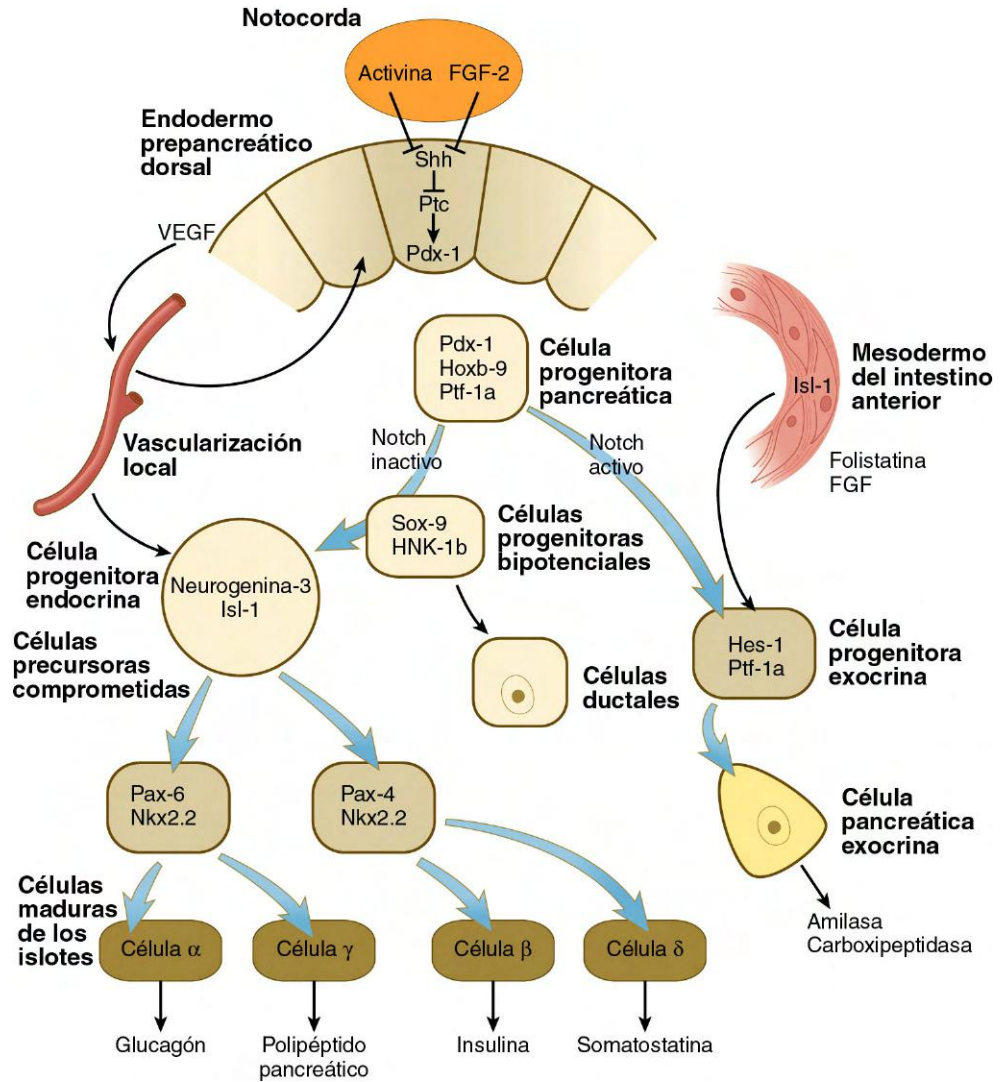


Fig. 15.24 Aspectos moleculares que regulan la diferenciación de los componentes endocrino y exocrino del páncreas. FGF, factor de crecimiento fibroblástico; Shh, Sonic hedgehog; VEGF, factor de crecimiento endotelial vascular.

desarrollo de la yema pancreática. A partir de este momento, las distintas señales ambientales y las respuestas intracelulares producen la diferenciación de dos líneas celulares, las **células pancreáticas exocrinas** y las **células pancreáticas endocrinas** (v. fig. 15.24).

Durante las fases iniciales del desarrollo el páncreas dorsal se hace mucho más grande que el ventral. Más o menos en este mismo momento el duodeno rota hacia la derecha y forma un asa en forma de C, arrastrando al páncreas ventral y al conducto colédoco con él hacia el interior del mesenterio dorsal. El páncreas ventral pronto entra en contacto y se fusiona con el dorsal.

Tanto el páncreas dorsal como el ventral tienen un conducto principal. Tras la fusión de los dos primordios, los conductos principales también se anastomosan. La parte del conducto pancreático dorsal situada entre la anastomosis y el duodeno suele regresar, de tal forma que será el conducto principal del primordio ventral (**conducto de Wirsung**) la salida definitiva del páncreas hacia el duodeno (v. fig. 15.23).

El páncreas es un órgano doble con funciones endocrinas y exocrinas. La porción exocrina consiste en un gran número de **ácinos**, que se conectan a un sistema de conductos secretores, mientras que el componente endocrino consta de cerca de 1 millón de **islotos de Langerhans** muy vascularizados, dispersos entre los ácinos.

En determinadas células progenitoras pancreáticas, la acción de moléculas transductoras de señales como la **folistatina** y varios **FGF** originados en el mesodermo circundante, junto con la activación del sistema receptor de **Notch** (v. pág. 69), causan su diferenciación en células exocrinas. Estas células secretan hormonas digestivas, como la **amilasa** y la **carboxipeptidasa**, y son las responsables últimas de la morfogénesis macroscópica del páncreas. Durante el crecimiento de los primordios pancreáticos las células exocrinas adoptan la forma de cordones en gemación secuencial y, a partir de estos cordones, se produce la diferenciación de ácinos y conductos. Los experimentos de recombinación tisular tanto in vivo como in vitro han demostrado que es necesaria la presencia de mesénquima para la formación de los ácinos, pero que en su ausencia los conductos se pueden constituir si las células precursoras endodérmicas se ponen en contacto con un gel rico en material de membrana basal.

Aunque el mesénquima es necesario para que se formen los ácinos, no tiene por qué ser de origen pancreático. In vitro, el endodermo pancreático combinado con mesodermo de las glándulas salivales se diferencia incluso mejor que el expuesto a mesénquima pancreático, lo que demuestra que la influencia inductora del mesénquima en el caso del páncreas es permisiva, más que instructiva.

La diferenciación de los ácinos se divide en tres fases (fig. 15.25). La primera se denomina **estado prediferenciado** y se produce mientras los primordios pancreáticos comienzan a formarse. Se establece una población de células progenitoras pancreáticas que muestra unos niveles casi indetectables de actividad de enzimas digestivas. Conforme empiezan a crecer hacia fuera las yemas pancreáticas, el epitelio experimenta una transición a un segundo **estado protodiferenciado**. Durante esta fase, las células exocrinas sintetizan niveles bajos de muchas de las enzimas hidrolíticas que producirán posteriormente. Tras el principal período de crecimiento, las células acinares pancreáticas pasan por otra fase transitoria antes de llegar a un tercer **estado diferenciado**. En este momento han adquirido ya un elaborado aparato para la síntesis de proteínas, y las formas inactivas de enzimas digestivas polipeptídicas se almacenan

en su citoplasma en forma de **gránulos de zimógeno**. Las hormonas glucocorticoides de la corteza suprarrenal fetal estimulan un aumento en la producción de algunas enzimas digestivas.

El desarrollo de los islotes de Langerhans se produce de un modo diferente al de los ácinos. Aparecen a partir de grupos de células epiteliales que se sueltan de las acinares durante la segunda fase (protodiferenciada) del desarrollo acinar. En una vía que no implica la activación del sistema Notch, pero sí señales originadas en los vasos locales, una célula precursora bipotencial tiene la capacidad de convertirse en una célula endocrina o en una célula ductal (v. fig. 15.24). Estas células se convierten en elementos endocrinos en forma de **células precursoras endocrinas** que expresan los factores de transcripción **neurogenina-3** e **Isl-1**. El progenitor endocrino da lugar a

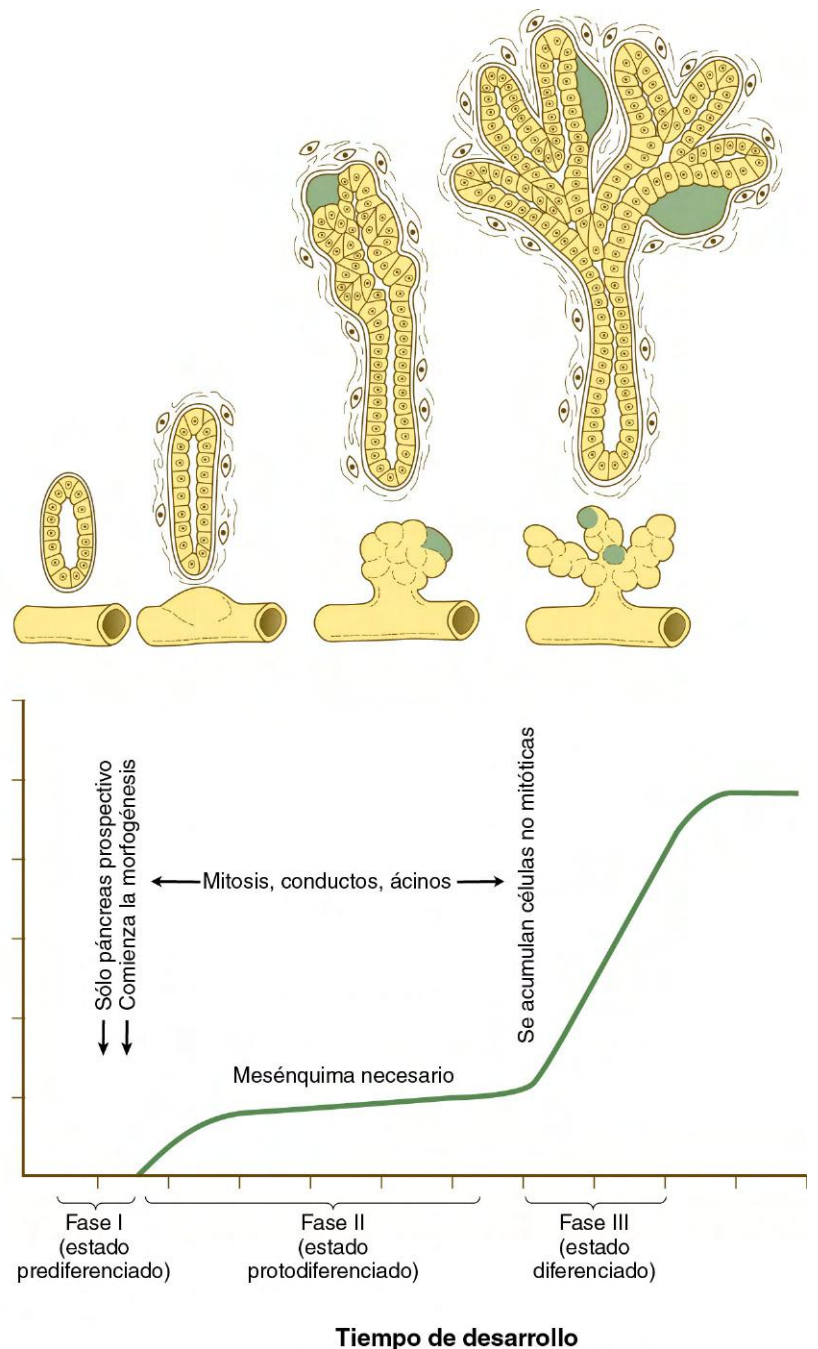


Fig. 15.25 Fases de la diferenciación estructural y funcional del páncreas. Las zonas verdes representan islotes primitivos. (Adaptada de Pictet R, Rutter W: Handbook of physiology, section 7: Endocrinology, vol. 1, Washington, D.C., 1972, American Physiological Society, págs. 25-66.)

dos tipos de progenie (**células precursoras comprometidas**), cada una de las cuales se caracteriza por la expresión de un gen *Pax* distinto. Una de ellas, que se diferencia a las 8-9 semanas, origina las **células α y γ** , productoras de **glucagón** y **polipéptido pancreático**, respectivamente. El segundo tipo, que se diferencia algo más tarde, da lugar a las **células β y δ** , productoras de **insulina** y **somatostatina**. Durante la segunda fase de la diferenciación pancreática (estado protodiferenciado),

los niveles de síntesis de glucagón superan en gran medida a los de insulina. En la tercera fase del desarrollo pancreático resultan evidentes los gránulos de secreción en el citoplasma de la mayoría de las células situadas en los islotes pancreáticos. En la circulación fetal se encuentran insulina y glucagón a finales del quinto mes de gestación.

En la **correlación clínica 15.3** se presentan anomalías del hígado y páncreas

CORRELACIÓN CLÍNICA 15.3 Alteraciones hepáticas y pancreáticas

Existen muchas alteraciones menores en la forma del hígado o los conductos biliares, pero no suelen tener repercusión funcional. Una de las malformaciones más graves que afecta al hígado es la **atresia biliar**, que puede producirse a cualquier nivel, desde los diminutos canalículos biliares hasta los grandes conductos por los que fluye la bilis. El **síndrome Alagille** se caracteriza por atresia biliar y malformaciones cardíacas y se debe a mutaciones de **Jagged-1**, un ligando del receptor Notch. Los recién nacidos con esta alteración sufren generalmente una ictericia intensa al poco tiempo de nacer. Algunos casos se pueden tratar con cirugía, pero en otros es preciso el trasplante hepático.

En raras ocasiones se reconoce un anillo de tejido pancreático que rodea por completo al duodeno, dando lugar a un **páncreas anular** (fig. 15.26). Este trastorno puede a veces provocar la obstrucción del duodeno después del parto. No se conoce la causa del páncreas anular, pero se acepta que las evaginaciones de un páncreas ventral bífido pueden rodear el duodeno por los dos lados. Estudios en ratones sugieren que la reducción de señales de Sonic hedgehog (*shh*) puede permitir el crecimiento excesivo del esbozo tisular ventral del páncreas.

En ocasiones se encuentra **tejido pancreático heterotópico** a lo largo de la vía digestiva, sobre todo en el duodeno o en la mucosa gástrica (fig. 15.27). Cerca de un 6% de los divertículos de Meckel contienen tejido pancreático heterotópico.

Un problema genético grave que afecta tanto al hígado como al páncreas, a los riñones y a otros órganos es la **enfermedad poliquística**. Esta patología se produce por el mal funcionamiento de los **cilios primarios**, puede ser causada por la formación defectuosa

de varias proteínas (p. ej., **Policistina-1** o **-2** en la enfermedad renal poliquística autosómica primaria) implicadas en la función de los cilios primarios. Las mutaciones del gen que codifica para la proteína de transmembrana **poliductina** en los colangiocitos son responsables de algunos casos de enfermedad poliquística en el hígado. Los síntomas de la enfermedad poliquística del hígado incluyen tumefacción del órgano y malestar abdominal, especialmente después de comer.

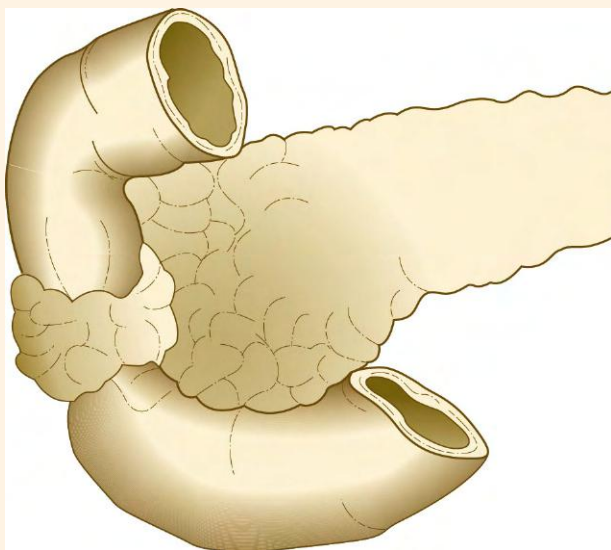


Fig. 15.26 Páncreas anular rodeando al duodeno.

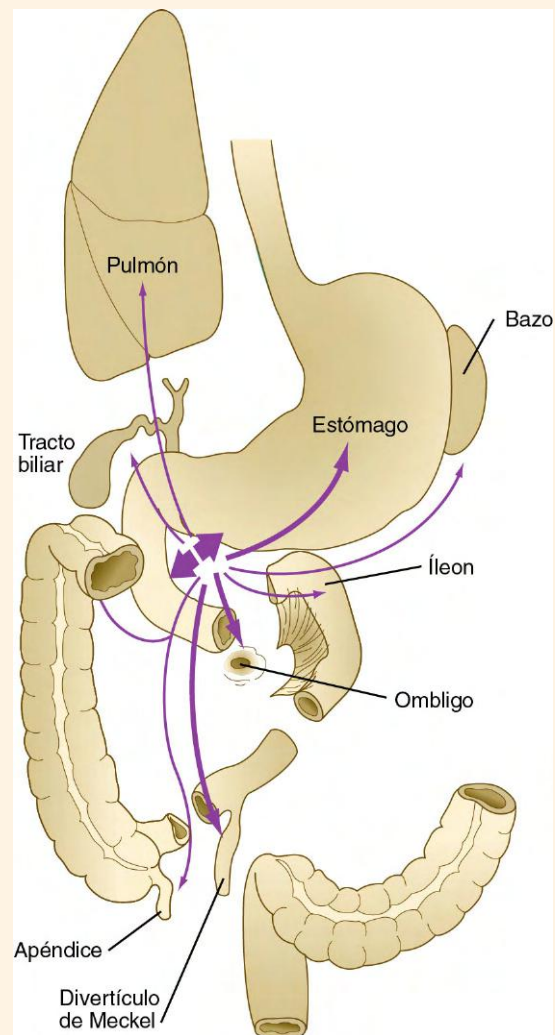


Fig. 15.27 Localizaciones más frecuentes de tejido pancreático heterotópico. El grosor de las flechas corresponde a la frecuencia con la que se encuentra tejido heterotópico en esa localización. (Basada en Gray SW, Skandalakis JE: *Embryology for surgeons*, Filadelfia, 1972, Saunders.)

Aparato respiratorio

La ubicación del futuro sistema respiratorio en la región ventral del intestino anterior se evidencia por una zona de expresión del factor de transcripción **Nkx 2.1**, que marca también el sitio de formación de la glándula tiroidea. La pared dorsal del intestino anterior en esta zona se caracteriza por la expresión de **Sox-2**. La especificación (inducción) del área respiratoria está mediada por las señales de Wnt y FGF desde el mesodermo adyacente. Al final de la cuarta semana de desarrollo, los **esbozos pulmonares** pares comienzan a sobresalir de la parte posterior del endodermo respiratorio (fig. 15.28A). Dorsal a los esbozos pulmonares, un par de rebordes laterales de carácter mesodérmico comienzan a crecer hacia el interior. Bajo la influencia de la señal de **Wnt** estas crestas se fusionan en una dirección posteroanterior. Cuando se fusionan, crean un tabique que separa la tráquea de reciente formación del esófago. Mediante una serie de interacciones con el mesodermo circundante, el divertículo respiratorio inicial (tráquea más brotes pulmonares) se elonga y los esbozos pulmonares comienzan una serie de 23 bifurcaciones que continuarán en la vida posnatal.

Formación de la laringe

Durante las semanas cuarta y quinta de la gestación se produce una proliferación rápida del mesénquima de los arcos faríngeos cuarto y sexto alrededor del lugar de origen de la yema respiratoria, que convierte la apertura del esófago en hendidura en una **glotis** en forma de T rodeada por dos **engrosamientos aritenoides** laterales y una **epiglotis** craneal. El mesénquima que rodea al orificio laríngeo se acaba diferenciando en los **cartilagos tiroideos, cricoides y aritenoides**, que forman el soporte esquelético de la **laringe**. Igual que el esófago, la luz de la laringe se ve ocluida por el epitelio de forma temporal. El proceso de recanalización se produce entre las semanas novena y décima, y durante el mismo un par de pliegues laterales y de fondos de saco forman la base estructural de las **cuerdas vocales** y de los **ventrículos laríngeos** adyacentes. La musculatura laríngea derivada de los somítomos es inervada por las ramas del nervio vago (X par craneal), la asociada al cuarto arco es inervada por el **nervio laríngeo superior** y la del sexto por el **nervio laríngeo recurrente**.

Formación de la tráquea y del árbol bronquial

Tras la aparición inicial del divertículo respiratorio, en su extremo aparecen un par de yemas bronquiales (fig. 15.28B). Actualmente se piensa que los precursores de la tráquea y de las yemas pulmonares pueden proceder de fuentes celulares diferentes y que las yemas pulmonares pueden derivar de los bronquios y del árbol respiratorio distal. La porción recta del divertículo respiratorio es el primordio de la tráquea. Las yemas bronquiales, que acaban convirtiéndose en los bronquios principales, dan origen a gemaciones adicionales, tres a la derecha y dos a la izquierda. Estas yemas se convierten en los **bronquios secundarios o precursores**, y su número indica que en el pulmón derecho se van a formar tres lóbulos y en el izquierdo dos (v. fig. 15.28). A partir de este punto, cada bronquio secundario experimenta una larga serie de ramificaciones durante el desarrollo embrionario y durante la vida fetal.

La morfogénesis del pulmón sigue tras el nacimiento. La estabilización del patrón morfológico pulmonar no tiene lugar hasta cerca de los 8 años de edad. En las primeras fases del

desarrollo pulmonar se expresa una serie de genes *Hox* (de *Hoxa3* a *Hoxa5* y de *Hoxb3* a *Hoxb6*). Los patrones combinados de expresión de estos genes *Hox* pueden condicionar la especificación regional de la vía respiratoria.

El mesodermo que rodea al endodermo controla el grado de ramificación dentro del árbol respiratorio. Numerosos estudios de recombinación tisular han demostrado que el mesodermo que rodea a la tráquea inhibe dicha ramificación, mientras que el situado alrededor de las yemas bronquiales la facilita. Si se combina endodermo traqueal con mesodermo bronquial se induce un crecimiento de yemas anómalo. Por el contrario, si se coloca mesodermo traqueal alrededor de endodermo bronquial, se inhibe el desarrollo de yemas bronquiales. El mesodermo de algunos otros órganos, como las glándulas salivales, puede estimular la gemación del endodermo bronquial, pero induce un patrón de ramificación típico del mesodermo. El mesodermo capaz de promover o mantener el desarrollo de yemas debe sostener una elevada actividad proliferativa del epitelio. En general, el patrón del órgano epitelial está determinado en gran medida por el mesodermo. La diferenciación estructural y funcional del epitelio es una propiedad específica de las células epiteliales, pero el fenotipo epitelial corresponde a la región que determine el mesodermo.

Los principios básicos que subyacen a la ramificación pulmonar son parecidos a los que actúan durante el desarrollo del páncreas y las glándulas salivales. En los lugares de ramificación se reduce la proliferación epitelial, y el depósito de colágenos de tipo I, III y IV, de fibronectina y de proteoglicanos estabiliza la morfología de la zona de ramificación y de los conductos más proximales. Las partes en rápida expansión de las yemas epiteliales se caracterizan por un incremento de la proliferación epitelial (fig. 15.29).

Las actividades de muchas moléculas contribuyen a la morfogénesis pulmonar. Más de 50 genes están implicados en el desarrollo morfológico del sistema traqueal de *Drosophila*, que muestra notables paralelismos respecto al del aparato respiratorio de los mamíferos. Un primer iniciador de la ramificación es el **FGF-10**, que, en respuesta a la acción del **ácido retinoico*** y de **Tbx-4** y **Tbx-5**, es producido por el mesénquima presente en la punta de las yemas del aparato respiratorio en crecimiento. En los ratones defectivos para FGF-10 no se produce la ramificación de los pulmones. El FGF-10 actúa como centro señalizador, estimulando la proliferación celular en el epitelio de la punta de la yema y haciendo que dicho epitelio crezca hacia la fuente de FGF-10 (v. fig. 15.29A). La proliferación epitelial apical también es estimulada por la expresión del factor de transcripción Nkx 2.1 en estas células.

La ramificación se inicia con la estimulación de la secreción de BMP-4 en las células epiteliales apicales, que inhibe su proliferación. De forma simultánea, shh, que también se produce en el epitelio, estimula la proliferación de las células mesenquimales en la punta e inhibe la formación de FGF-10 (fig. 15.29B). Estas células mesenquimales empiezan a producir **TGF-β1**, que inhibe la producción de FGF-10 al igual que shh y además facilita la síntesis de moléculas de la matriz extracelular distales a las células epiteliales apicales. Estas moléculas, como la **fibronectina** y el **colágeno de tipo I, III y IV**, estabilizan la punta epitelial que antes crecía.

Cuando se reduce la proliferación celular en la punta epitelial y las células se rodean de moléculas de matriz extracelular

*En estudios recientes el ácido retinoico se ha mostrado capaz de estimular la regeneración alveolar en pulmones adultos dañados.

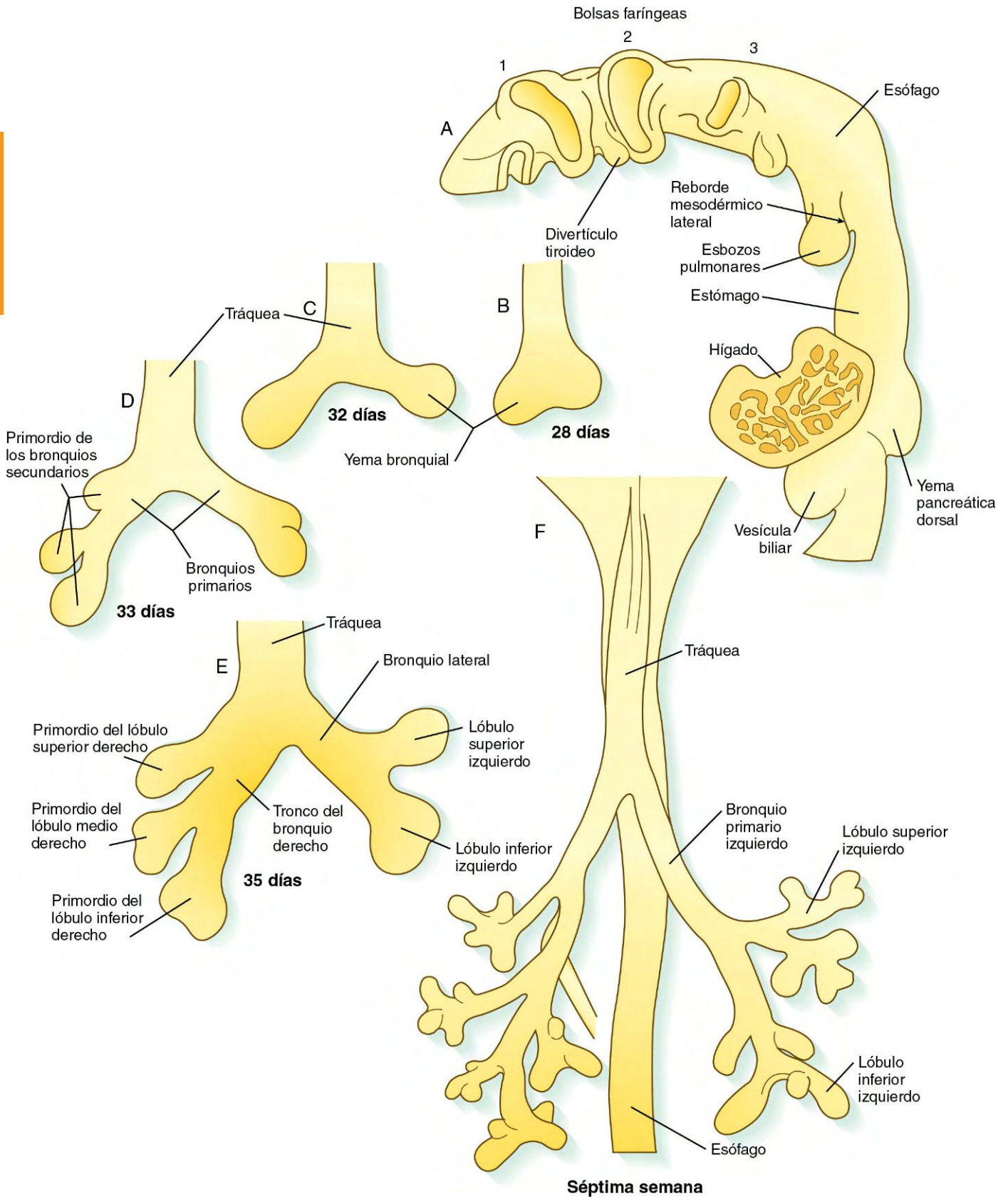


Fig. 15.28 Desarrollo de los principales patrones de ramificación bronquial en los pulmones. **A**, Vista lateral de la faringe que muestra el divertículo respiratorio en un embrión de 4 semanas de edad. **B**, A las 4 semanas. **C**, A los 32 días. **D**, A los 33 días. **E**, Al final de la quinta semana. **F**, Al comienzo de la séptima semana.

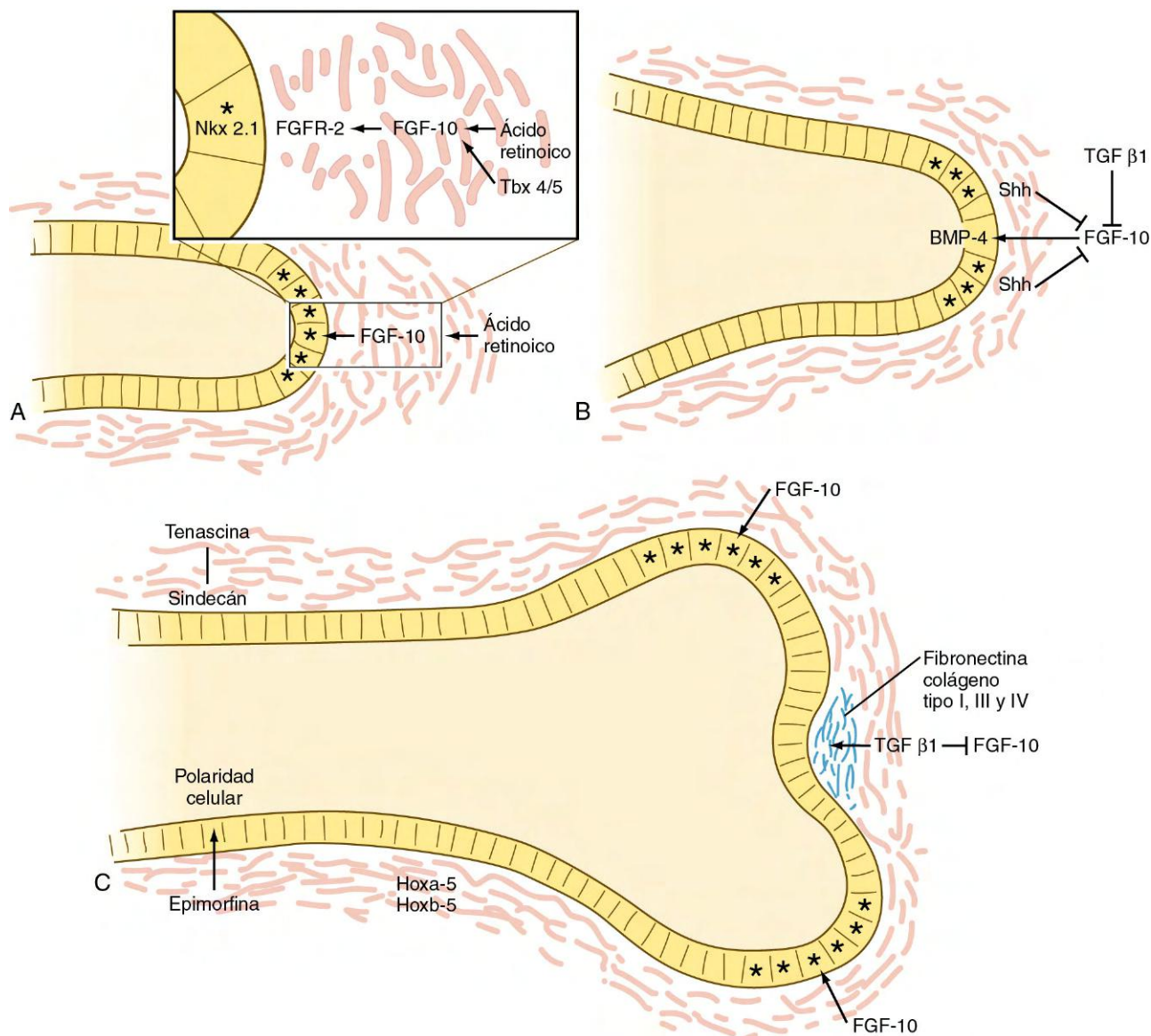


Fig. 15.29 Aspectos moleculares de la evaginación y ramificación del árbol respiratorio. **A**, Parte final de un conducto respiratorio que se alarga. La secreción de FGF-10 en el mesénquima estimula el crecimiento de la punta del conducto epitelial en su dirección. **B**, Preludio de la ramificación. La inhibición de la señal de FGF-10 en la punta del conducto permite que se establezca esta área. **C**, Formación de una hendidura. Se depositan moléculas de la matriz extracelular en la hendidura que se está constituyendo y dos nuevos centros de evaginación, estimulados por la señal de FGF-10, indican el inicio de la ramificación. Los asteriscos indican células en división. BMP, proteína morfogénica ósea; FGF, factor de crecimiento fibroblástico; FGFR, receptor del factor de crecimiento fibroblástico; Shh, Sonic hedgehog; TGF, factor de crecimiento transformante.

© Elsevier. Fotocopiar sin autorización es un delito.

recién secretadas, el mesénquima lateral a la antigua punta secreta FGF-10. En esa localización las concentraciones de shh y TGF-β1 están producidas por debajo del nivel inhibitorio (v. fig. 15.29C). Esta actividad pone en marcha dos nuevos centros de transmisión de señales a cada lado del original y da origen a un nuevo ciclo de proliferación epitelial apical. Conforme maduran los nuevos centros de crecimiento apicales, las señales de FGF-10 son inhibidas otra vez y cada una de las dos puntas existentes inicia su propio ciclo de ramificación. Es necesaria la presencia simultánea del proteoglicano asociado a las células epiteliales **síndecán** para mantener la estabilidad de las láminas epiteliales a lo largo de los conductos. Esta molécula interacciona con la proteína de la matriz extracelular **tenascina**, y aparece a lo largo de los conductos ya formados, pero no

en áreas de ramificación de las regiones saculares terminales de la vía aérea en desarrollo (v. fig. 15.29).

Como sucede con la morfogénesis de la ramificación, la formación y mantenimiento de los conductos revestidos por epitelio dependen de una serie especial de componentes moleculares. Hoxb-5 se expresa durante el desarrollo temprano de los bronquiolos pequeños (terminales), pero no en los componentes del pulmón que se relacionan con el intercambio real de gases (es decir, los bronquiolos respiratorios, los conductos alveolares y los alvéolos). La proteína **epimorfina** es importante para la posterior formación de los tubos epiteliales. La epimorfina se localiza en el mesénquima y parece aportar una señal que permite a las células epiteliales suprayacentes establecer la polaridad adecuada y organizarse. En el pulmón

embrionario los conductos epiteliales en formación se desorganizan y no forman lúmenes si se bloquea la epimorfina con anticuerpos específicos.

La formación de la musculatura lisa en el mesénquima a lo largo del tracto respiratorio depende de las señales de *shh* y BMP-4 procedentes de las yemas epiteliales distales. Además, la pleura circundante segrega FGF-9, que ayuda en el control de la proliferación y diferenciación de las células precursoras de la musculatura lisa.

Etapas del desarrollo pulmonar

Etapas embrionarias (semanas 4 a 7)

La etapa embrionaria engloba desde la formación inicial del divertículo respiratorio hasta la constitución de todos los principales segmentos broncopulmonares. Durante este período, los pulmones en desarrollo crecen hacia las **cavidades pleurales** bilaterales y empiezan a llenarlas. Estas estructuras son las principales de la cavidad torácica por encima del pericardio (**fig. 15.30**).

Etapas pseudoglandular (semanas 8 a 16)

Esta etapa pseudoglandular es el período principal de formación y crecimiento de los sistemas ductales dentro de los segmentos broncopulmonares, antes de que las porciones terminales formen los componentes respiratorios. La estructura histológica del pulmón se parece a la de una glándula (**fig. 15.31**), de ahí el nombre de esta etapa. En este período se empieza a formar el sistema arterial pulmonar. Los vasos en desarrollo van paralelos a los conductos principales.

Etapas canaliculares (semanas 17 a 26)

La etapa canalicular se caracteriza por la formación de los **bronquiolos respiratorios** como consecuencia de la gemación de los componentes terminales en el sistema de bronquiolos que se constituyó durante el estadio pseudoglandular. Un camino que siguen diferentes tipos celulares a lo largo del

árbol respiratorio en formación. Un gradiente de señales de BMP-4 y Wnt, en mayor cantidad en las puntas distales de las ramas, impide que las células distales formen fenotipos más característicos de ramas largas del árbol bronquial. El otro fenómeno esencial durante este período es la intensa invaginación de vasos sanguíneos hacia los pulmones en desarrollo y la estrecha asociación entre los capilares y las paredes de los bronquiolos respiratorios (v. **fig. 15.31**). En ocasiones, un feto nacido al final de este período puede sobrevivir con cuidados intensivos, pero la inmadurez pulmonar es la principal razón de la falta de viabilidad.

Etapas de sacos terminales (semana 26 hasta el parto)

Durante el estadio de sacos terminales, los sacos aéreos terminales (**alvéolos**) se originan a partir de los bronquiolos respiratorios formados en su mayoría en la fase canalicular. El epitelio que reviste a los alvéolos se diferencia en dos tipos de células: las **células alveolares de tipo I** (neumocitos), a través de las cuales tiene lugar el intercambio de gases tras el parto, y las **células alveolares de tipo II** (**secretoras epiteliales**). Estas últimas forman el **surfactante pulmonar**, el material que se extiende por la superficie alveolar para reducir la tensión superficial y facilitar la expansión de los alvéolos durante la respiración. Los estudios con marcadores específicos de células epiteliales han demostrado que las células de tipo II son las primeras en constituirse en el revestimiento alveolar. Tras proliferar, algunas de ellas se aplanan, pierden su función secretora característica y experimentan una diferenciación terminal en neumocitos de tipo I. Otras células de tipo I parecen diferenciarse directamente a partir de una serie de células precursoras epiteliales del revestimiento alveolar primitivo. Al aumentar la formación de surfactante pulmonar, el feto tiene cada vez más probabilidades de sobrevivir si nace de forma prematura. En el feto las vías respiratorias están llenas de líquido (v. **cap. 18**). Durante las 4 últimas semanas del embarazo la mayor formación de alvéolos produce un incremento exponencial en la superficie respiratoria del pulmón. Estas semanas se denominan a veces **período alveolar del desarrollo pulmonar**.

Etapas posnatales

En el momento del parto los pulmones de los mamíferos distan mucho de ser maduros. Se calcula que un 90% o más de los cerca de 300 millones de alvéolos presentes en un pulmón humano maduro se constituyen tras el nacimiento. El principal mecanismo de este incremento es la formación de tabiques de tejido conjuntivo secundarios, que dividen los sacos alveolares existentes. Cuando aparecen por primera vez, los tabiques secundarios son relativamente gruesos, pero con el tiempo van adelgazando y se convierten en tabiques maduros capaces de permitir un intercambio respiratorio completo.

La **correlación clínica 15.4** presenta malformaciones del aparato respiratorio.

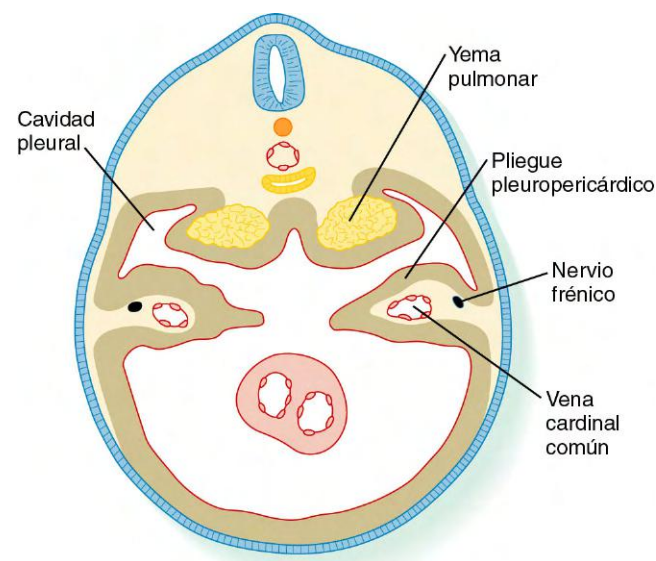


Fig. 15.30 Corte transversal a nivel del tórax que muestra las yemas pulmonares que crecen hacia las cavidades pleurales. Los pliegues pleuropericárdicos separan las futuras cavidades pleural y pericárdica.

Cavidades corporales

Formación del celoma común y el mesenterio

Conforme el mesodermo de la placa lateral del embrión inicial se divide y pliega lateralmente, el espacio entre las capas de

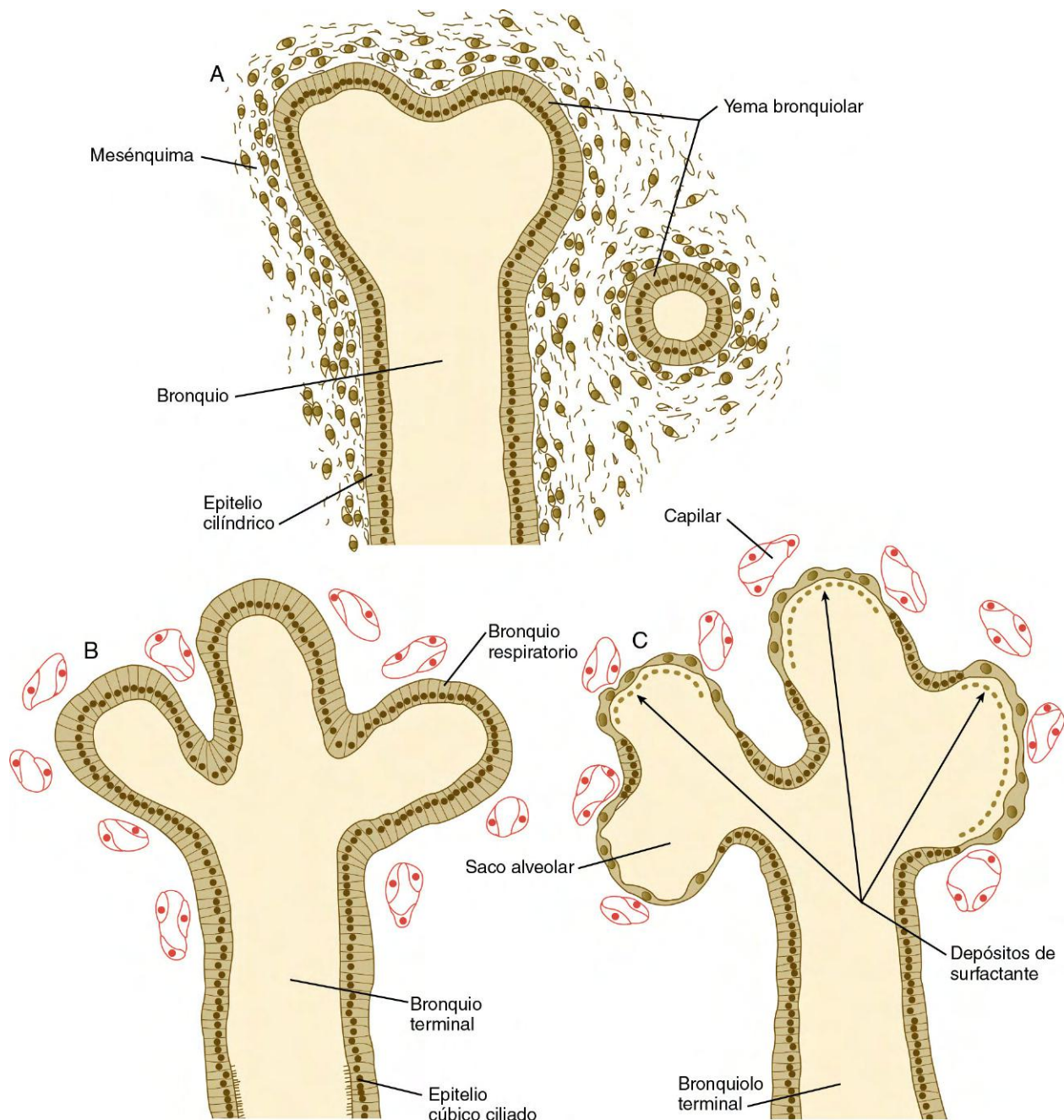


Fig. 15.31 Etapas de la histogénesis de los pulmones. **A**, Etapa pseudoglandular (hasta las 17 semanas). **B**, Etapa canalicular (de las 17 a las 26 semanas). **C**, Etapa de sacos terminales (de las 26 semanas hasta el nacimiento).

mesodermo espláncnico y somático se convierte en el **celoma** común **intraembrionario** (fig. 15.34). El mismo proceso de plegamiento que determina la formación de la pared corporal ventral y la separación del celoma intraembrionario del extraembrionario, también lleva las dos capas de mesodermo espláncnico alrededor del intestino recién formado, donde dan lugar al **mesenterio primario (común)**. El mesenterio primario fija al intestino de la pared corporal dorsal como **mesenterio dorsal** y lo une a la pared ventral como **mesenterio ventral**. Esta distribución divide de forma eficaz el celoma

en dos componentes, derecho e izquierdo. Sin embargo, pronto la mayor parte del mesenterio ventral se rompe y hace que se comuniquen las mitades derecha e izquierda del celoma. En la región donde se están desarrollando el estómago y el hígado, el mesenterio ventral persiste y forma el **mesogastro ventral** y el ligamento falciforme hepático (v. fig. 15.6). En una localización más craneal, el primordio tubular del corazón también es sostenido por un **mesocardio dorsal**, y durante un período breve por un **mesocardio ventral**, que pronto desaparece.

CORRELACIÓN CLÍNICA 15.4

Malformaciones del aparato respiratorio

Fístulas traqueoesofágicas

El grupo más frecuente de malformaciones del aparato respiratorio se produce por un fallo en la separación entre la yema traqueal y el esófago durante el desarrollo inicial del aparato respiratorio. Existen muchas variantes anatómicas de fístula traqueoesofágica (fig. 15.32), pero casi todas implican la estenosis o atresia de un segmento de la tráquea o el esófago y una conexión anómala entre ellos. Se manifiestan de forma precoz tras el nacimiento, con el atragantamiento o la regurgitación de la leche por parte del niño durante la ingesta.

La expresión de una serie de genes resulta esencial para la formación normal del tabique de mesénquima que separa el esófago de la tráquea en desarrollo. El área de formación de la tráquea en el mesodermo ventral del intestino anterior expresa **Nkx 2.1** y **proteína morfogénica ósea 4 (BMP-4)**. Los mutantes de estos genes se caracterizan por una incidencia alta de fístulas traqueoesofágicas. La pérdida de la señal Wnt, que conduce a la disminución de Nkx 2.1 ventralmente, y la reducción de la actividad Sox-2 en la porción dorsal del intestino anterior han sido relacionadas con fístulas traqueoesofágicas.

Agenesia pulmonar o traqueal

Estas malformaciones poco frecuentes son incompatibles con la vida. Parece que la agenesia traqueal se debe a un fallo en la separación entre el esófago y el divertículo respiratorio. La agenesia pulmonar es una consecuencia primaria de una mutación del factor de crecimiento fibroblástico 10 (FGF-10), pero es probable que se produzca

la misma malformación por la mutación nula de otras moléculas clave implicadas en la morfogénesis de la ramificación inicial de las yemas pulmonares.

Malformaciones macroscópicas de los pulmones

Dada su complejidad estructural, los pulmones pueden sufrir diversas variaciones o malformaciones estructurales (p. ej., alteraciones en la lobulación). Suelen ser asintomáticas, pero pueden originar infecciones respiratorias crónicas. Los cirujanos pulmonares deben reconocer la posibilidad de estas variaciones de la normalidad.

Síndrome de dificultad respiratoria (enfermedad de membrana hialina)

El síndrome de dificultad respiratoria se suele manifestar en lactantes prematuros y se caracteriza por un esfuerzo excesivo para respirar. En los lactantes que fallecen por este cuadro los pulmones están poco insuflados y los alvéolos rellenos en parte de un líquido proteináico que forma una membrana sobre las superficies respiratorias (fig. 15.33). Este cuadro se debe a fallos en la formación del surfactante por parte de las células alveolares de tipo II.

Quistes congénitos pulmonares

Se pueden formar estructuras quísticas patológicas en el pulmón o en otras partes del aparato respiratorio. Estas lesiones van desde grandes quistes solitarios a numerosos quistes pequeños que se distribuyen por todo el parénquima pulmonar y que se pueden asociar a una poliquistosis renal. Cuando los quistes son numerosos pueden causar dificultad respiratoria.

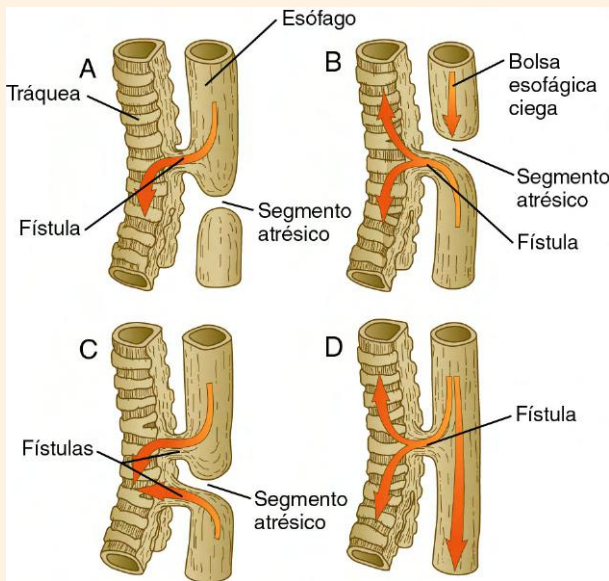


Fig. 15.32 Variantes de fístulas traqueoesofágicas. **A**, Fístula por encima de un segmento esofágico atrésico. **B**, Fístula por debajo del segmento esofágico atrésico. **C**, Fístulas por encima y por debajo del segmento esofágico atrésico. **D**, Fístula entre el esófago permeable y la tráquea.

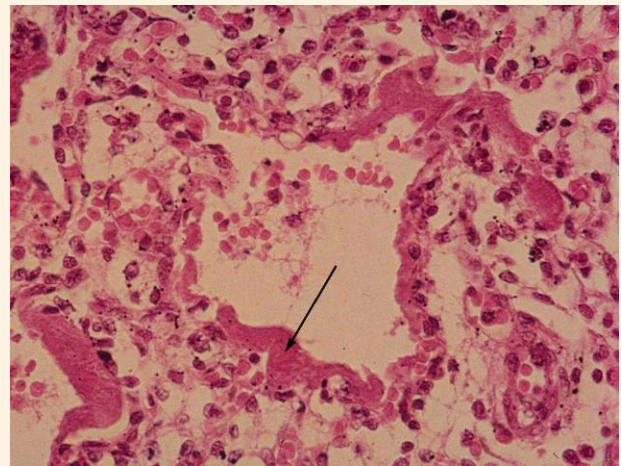


Fig. 15.33 Microfotografía del pulmón de un neonato que murió por enfermedad de membrana hialina. La flecha señala una «membrana» que interfiere con el intercambio gaseoso. (Fotografía 427 de la Arey-DaPeña Pediatric Pathology Photographic Collection, Human Developmental Anatomy Center, National Museum of Health and Medicine, Armed Forces Institute of Pathology, Washington, D.C.)

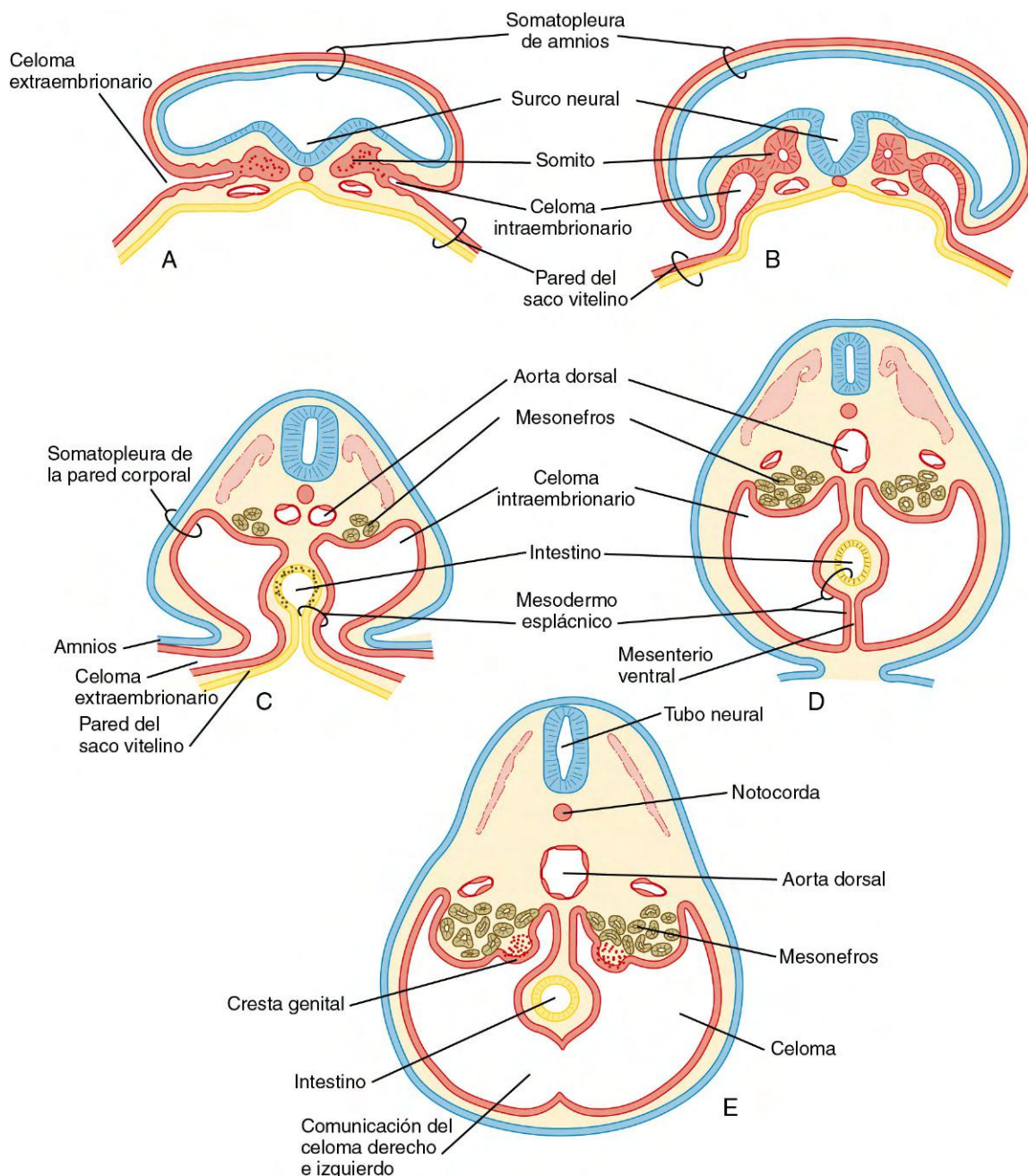


Fig. 15.34 A-E, Primeras etapas en el desarrollo del celoma y los mesenterios. (Adaptada de Carlson B: Patten's foundations of embryology, 6.ª ed. Nueva York, 1996, McGraw-Hill.)

Formación del septum transversum y de los conductos pleurales

Un elemento fundamental para la división del celoma común en los componentes torácico y abdominal es el **septum transversum**. Este tabique crece desde la pared corporal ventral como una cubierta semicircular que separa el corazón del hígado en desarrollo (fig. 15.35). Durante las primeras fases del desarrollo la mayor parte del hígado queda incluida dentro del septum transversum. Al final, este tabique forma una parte significativa del diafragma (v. pág. 367).

El septum transversum en crecimiento sirve como separación parcial entre la porción pericárdica y la peritoneal del celoma. Cuando el margen en expansión del septum

transversum alcanza el suelo del intestino anterior casi corta el celoma común en dos partes. Dos canales cortos localizados a cada lado del intestino anterior conectan estas dos partes principales (fig. 15.36). Estos canales se denominan inicialmente **conductos pleurales** o **pleuropericárdicos** y representan los espacios hacia los cuales crecen los pulmones en desarrollo. Los conductos pleurales aumentan mucho de tamaño al crecer los pulmones y acaban formando las **cavidades pleurales**.

Los conductos pleurales están delimitados en parte por dos pliegues pares de tejido: los pleuroperitoneales y los pleuropericárdicos. Los **pliegues pleuropericárdicos** (v. fig. 15.30) son unas crestas de tejido asociadas a las venas cardinales comunes,

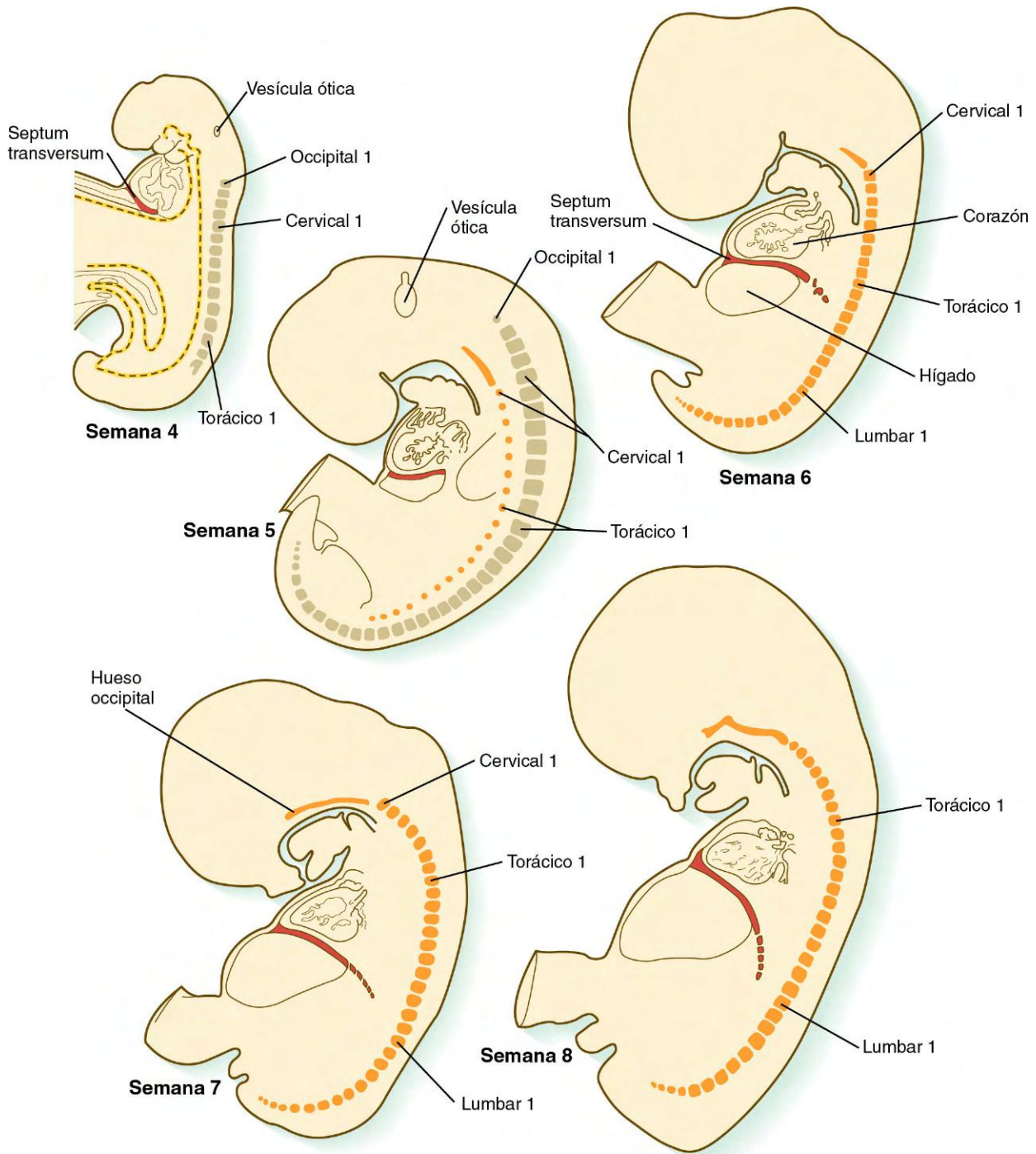


Fig. 15.35 Cambios en la posición del septum transversum (rojo) durante el período embrionario. Las estructuras grises repetidas son somitos y las naranjas representan los elementos del esqueleto axial.

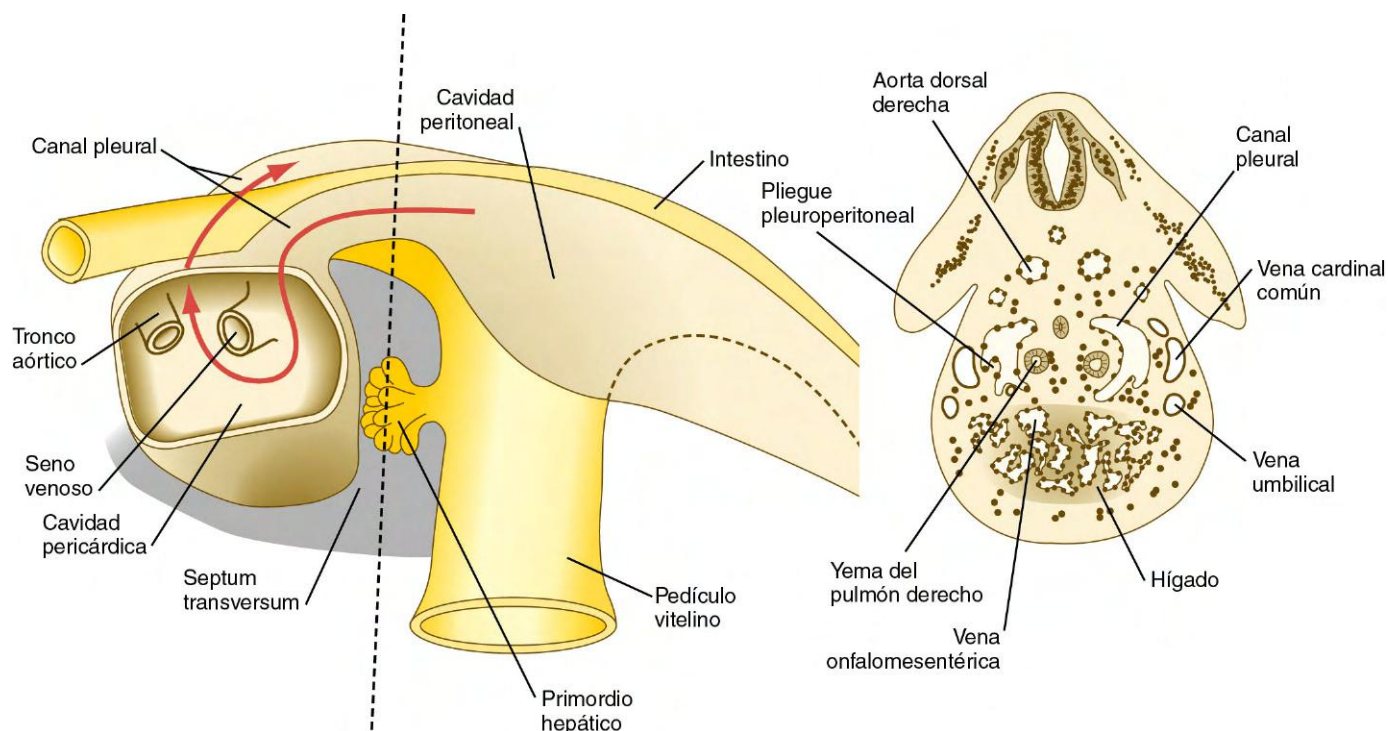


Fig. 15.36 Relaciones entre la cavidad pericárdica, los canales pleurales y la cavidad peritoneal. La flecha roja pasa desde la cavidad pleural izquierda hasta la cavidad pericárdica y después hasta el canal pleural derecho. La línea de puntos de la izquierda representa el nivel del corte transversal de la derecha.

que protruyen en la pared dorsolateral del celoma haciendo un arco hacia la línea media de la parte torácica del celoma y penetran en el seno venoso del corazón (fig. 15.37). Al principio los pliegues pleuropericárdicos no son grandes y sólo producen un estrechamiento a nivel de la unión entre la cavidad pericárdica y los conductos pleurales. Sin embargo, al expandirse los pulmones, los pliegues forman unas prominentes cubiertas que se encuentran en la línea media, constituyendo la capa fibrosa (parietal) del pericardio.

Asociado a los pliegues pleuropericárdicos se encuentra el par de **nervios frénicos**. Éstos se originan a partir de ramas unidas de las raíces cervicales 3, 4 y 5 e inervan las fibras musculares del diafragma. Los cambios en la posición de distintos componentes del cuerpo durante el crecimiento hacen que el diafragma descienda finalmente hasta el nivel de las últimas vértebras torácicas. Al hacerlo, arrastra consigo a los nervios frénicos. Incluso en el adulto, el trayecto de los nervios frénicos a través del pericardio fibroso recuerda a su asociación inicial con los pliegues pleuropericárdicos.

A nivel de los extremos caudales de los conductos pleurales destacan otro par de pliegues, los **pliegues pleuroperitoneales**, a medida que los pulmones en expansión empujan hacia el mesodermo de la pared corporal. Los pliegues pleuroperitoneales ocupan cada vez porciones mayores del conducto pleural hasta que se fusionan con el septum transversum y el mesenterio del esófago, obliterando dicho conducto por completo (fig. 15.38). Las células de los pliegues pleuroperitoneales continúan en la cavidad abdominal y contribuyen al tejido conjuntivo que pone el hígado en relación con la glándula adrenal derecha. De esta manera quedan eliminadas todas las comunicaciones entre la cavidad abdominal y la torácica.

Formación del diafragma

El **diafragma**, que separa la cavidad torácica de la abdominal en el adulto, es una estructura compleja derivada de varios componentes embrionarios (v. fig. 15.38). El gran componente ventral del diafragma se origina en el septum transversum, que se fusiona con la parte ventral del mesenterio esofágico. Los pliegues pleuroperitoneales convergen en el mesenterio esofágico a partir de la superficie dorsolateral. Estos componentes forman la mayor parte del diafragma. Conforme crecen los pulmones, sus puntas caudales abren un espacio adicional en la pared corporal. El mesénquima de la misma, separado de esa pared, constituye el tercer componente del diafragma, ya que forma un delgado anillo de tejido a lo largo de su margen dorsolateral. De acuerdo con su inervación motora por parte del nervio vago (X par craneal), los precursores celulares de los músculos diafragmáticos migran en dirección caudal hacia la cavidad corporal desde su origen en los somitos occipitales.

La **correlación clínica 15.5** presenta malformaciones de las cavidades corporales, del diafragma y de las paredes corporales.

Caso clínico

Una niña de 14 años lleva varios años padeciendo un dolor de intensidad moderada en la parte superior del abdomen, que le aparece de una forma bastante regular más o menos cada mes. Tras pasar por consultas en varias clínicas pediátricas y médicas sin conseguir un alivio de sus síntomas es enviada a un psiquiatra, pero este tampoco puede ayudarla. Por último, un médico más experto sospecha que sus síntomas pueden guardar relación con una malformación congénita, y las pruebas complementarias y por último la cirugía confirman sus sospechas.

¿Cuál era el diagnóstico?

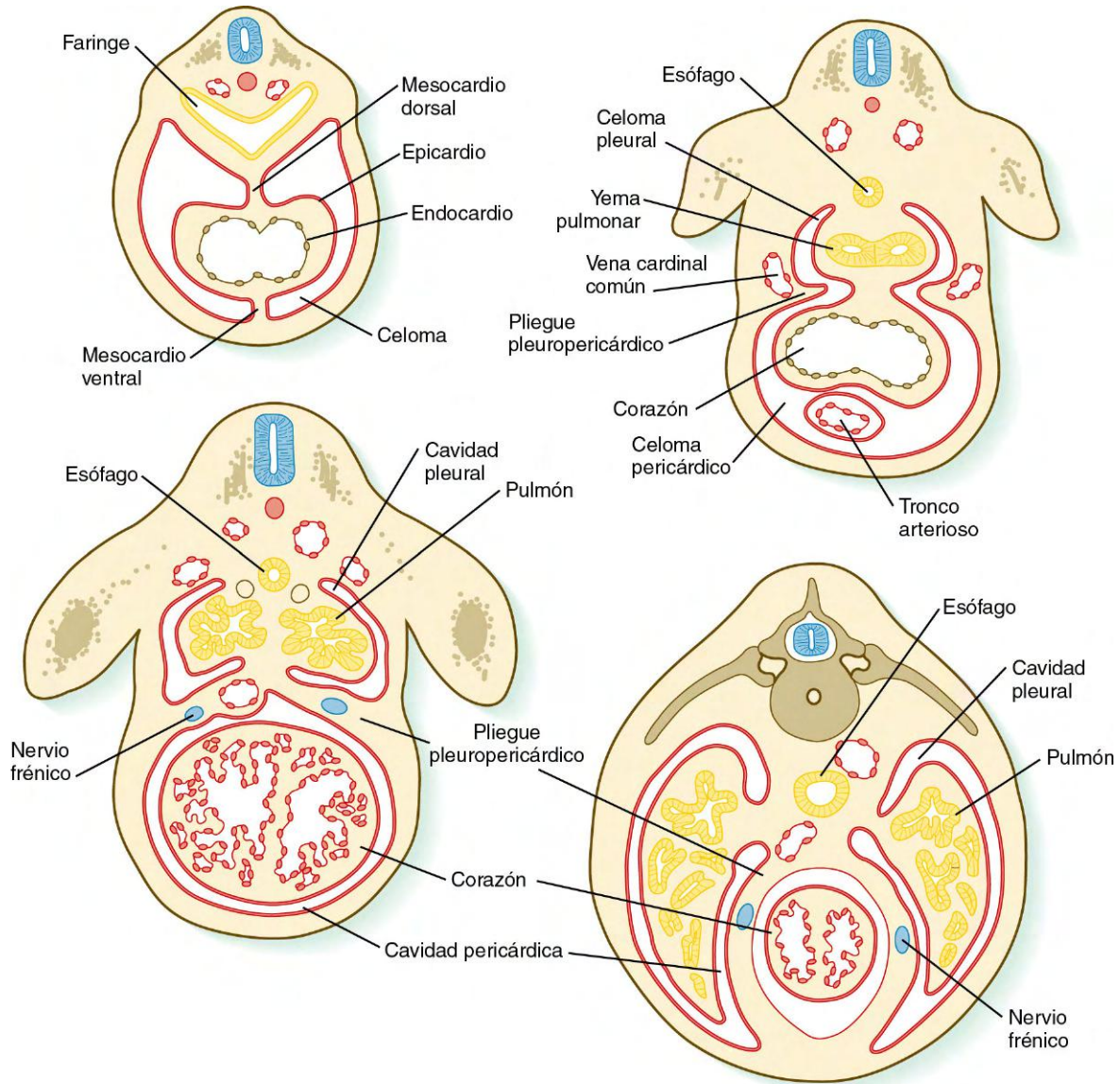


Fig. 15.37 Desarrollo de los pliegues pleuropericárdicos. (Adaptada de Carlson B: Patten's foundations of embryology, 6.ª ed., Nueva York, 1996, McGraw-Hill.)

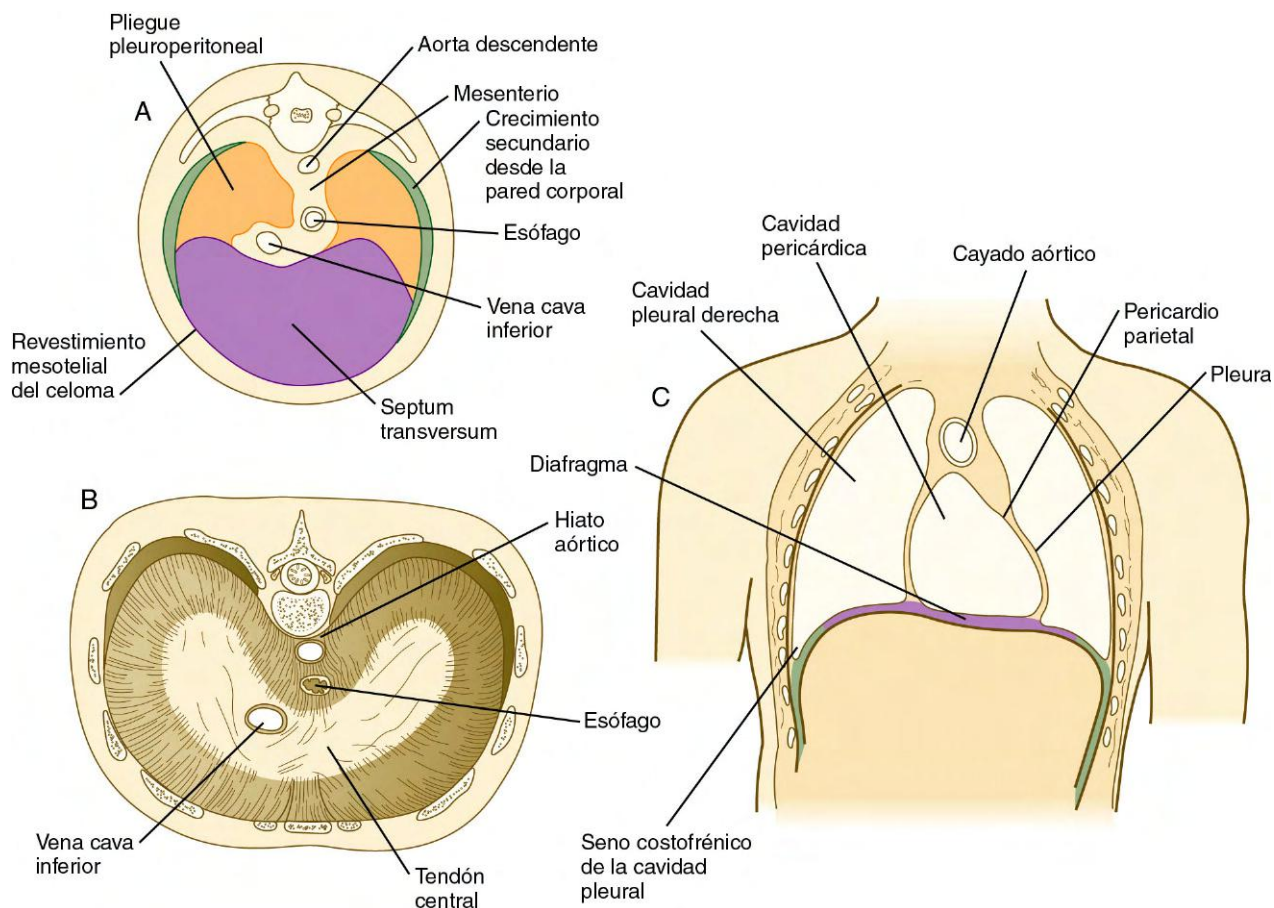


Fig. 15.38 Etapas en la formación del diafragma. **A**, Componentes que constituyen el diafragma embrionario. **B**, Diafragma de un adulto visto desde la cara torácica. **C**, Corte frontal que muestra la relación entre el diafragma y las cavidades pleural y pericárdica.

CORRELACIÓN CLÍNICA 15.5

Malformaciones de las cavidades corporales, del diafragma y de la pared corporal

Defectos de la pared corporal ventral, ectopia del corazón, gastrosquisis y onfalocele

En ocasiones los lados opuestos de la pared corporal no consiguen fusionarse cuando el embrión va adoptando su forma cilíndrica a finales del primer mes. Estos defectos se pueden explicar por diversos mecanismos defectuosos, como la hipoplasia de los tejidos. Un defecto menor desde el punto de vista cuantitativo en el cierre de la pared torácica es la **ausencia de fusión esternal** (fig. 15.39). Si se produce un defecto grave en el crecimiento de los dos lados de la pared torácica, el corazón se puede formar en el exterior de la cavidad, lo que se denomina **ectopia del corazón** (fig. 15.40).

Los defectos de cierre de la pared abdominal ventral pueden causar malformaciones macroscópicas parecidas. En muchos casos de onfalocele (v. fig. 15.16) son evidentes la hipoplasia de la propia pared abdominal o las deficiencias en la musculatura de esa región. Los casos más graves implican una evisceración del contenido abdominal a través de una fisura situada entre el ombligo y el esternón (**gastrosquisis**) (fig. 15.41). En localización caudal al ombligo es frecuente un fallo asociado en el cierre de la vejiga urinaria (extrofia vesical) (v. fig. 16.20).

Hernias diafragmáticas

La fusión incompleta o la hipoplasia de uno o más de los componentes del diafragma pueden dar origen a una conexión abierta entre

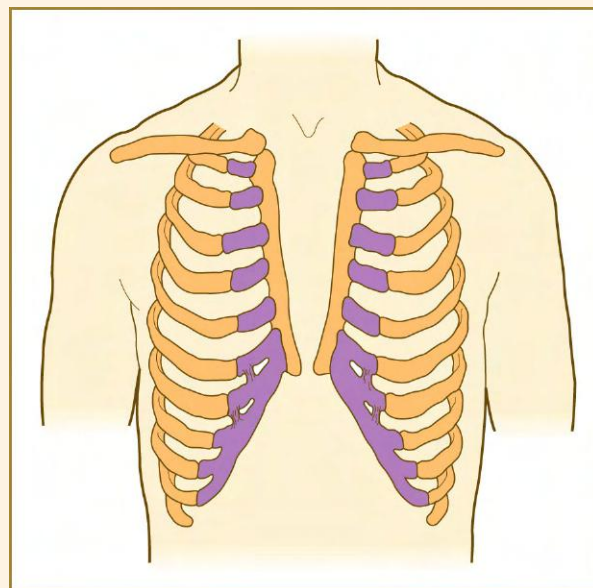


Fig. 15.39 Falta de fusión de los componentes pares del esternón embrionario.

CORRELACIÓN CLÍNICA 15.5

Malformaciones de las cavidades corporales, del diafragma y de la pared corporal (cont.)

las cavidades abdominal y torácica. Si el defecto alcanza un tamaño suficiente, se puede producir la herniación de distintas estructuras de la cavidad abdominal (por lo general de parte del estómago o de los intestinos) dentro de la cavidad torácica o, en casos menos frecuentes, el paso de vísceras torácicas hacia la cavidad abdominal. Los casos leves de herniación pueden provocar síntomas digestivos. Cuando se trata de defectos graves, la herniación de porciones masivas de los intestinos puede presionar contra el corazón o los pulmones e interferir en su función. En la **figura 15.42** se muestran algunas localizaciones frecuentes de defectos en el diafragma.

Los estudios de laboratorio más recientes con roedores han encontrado una relación entre la deficiencia de vitamina A (ácido retinoico) y la hernia diafragmática. Estas evidencias sugieren que el defecto primario puede ser previo al momento esperado si creemos la teoría común aceptada de que la mayoría de las hernias diafragmáticas son debidas a fallos en el cierre de los canales pleuroperitoneales. Ciertos o no los datos de laboratorio pueden ser extrapolados a las condiciones de desarrollo del ser humano.

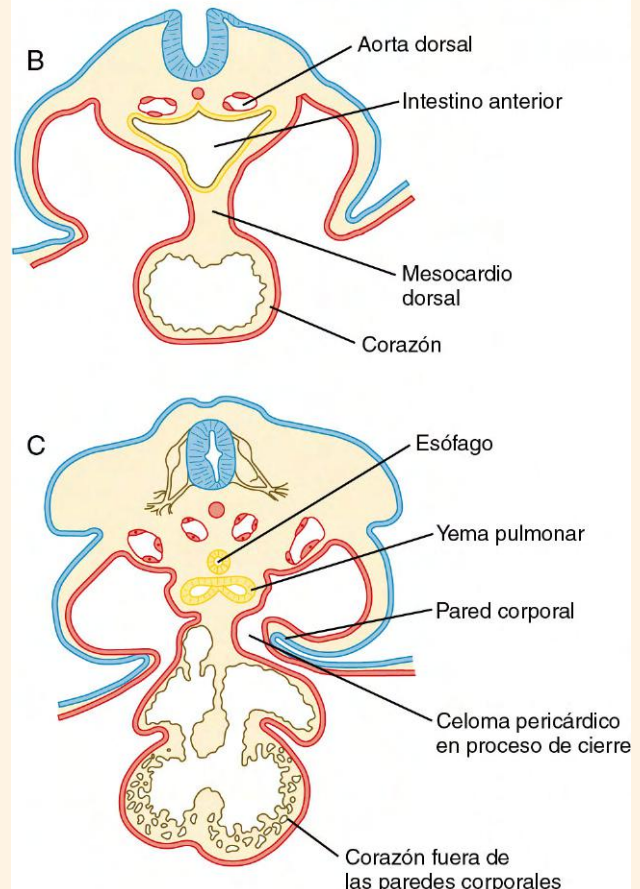
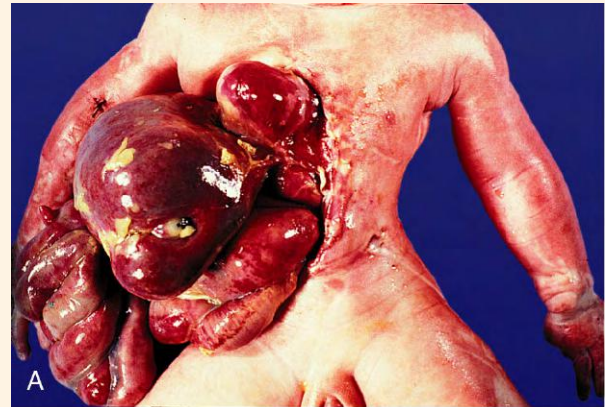

Fig. 15.40 Ectopia cordis. **A**, Feto con un gran defecto ventral en la pared abdominal que combina gastrosquisis junto con ectopia cardíaca. **B** y **C**, Cortes transversales que muestran la incapacidad de los lados de la pared corporal en su plegamiento para rodear al corazón en desarrollo, lo que causa la ectopia del corazón. (Cortesía de M. Barr, Ann Arbor, Mich.)

CORRELACIÓN CLÍNICA 15.5
Malformaciones de las cavidades corporales, del diafragma
y de la pared corporal (cont.)

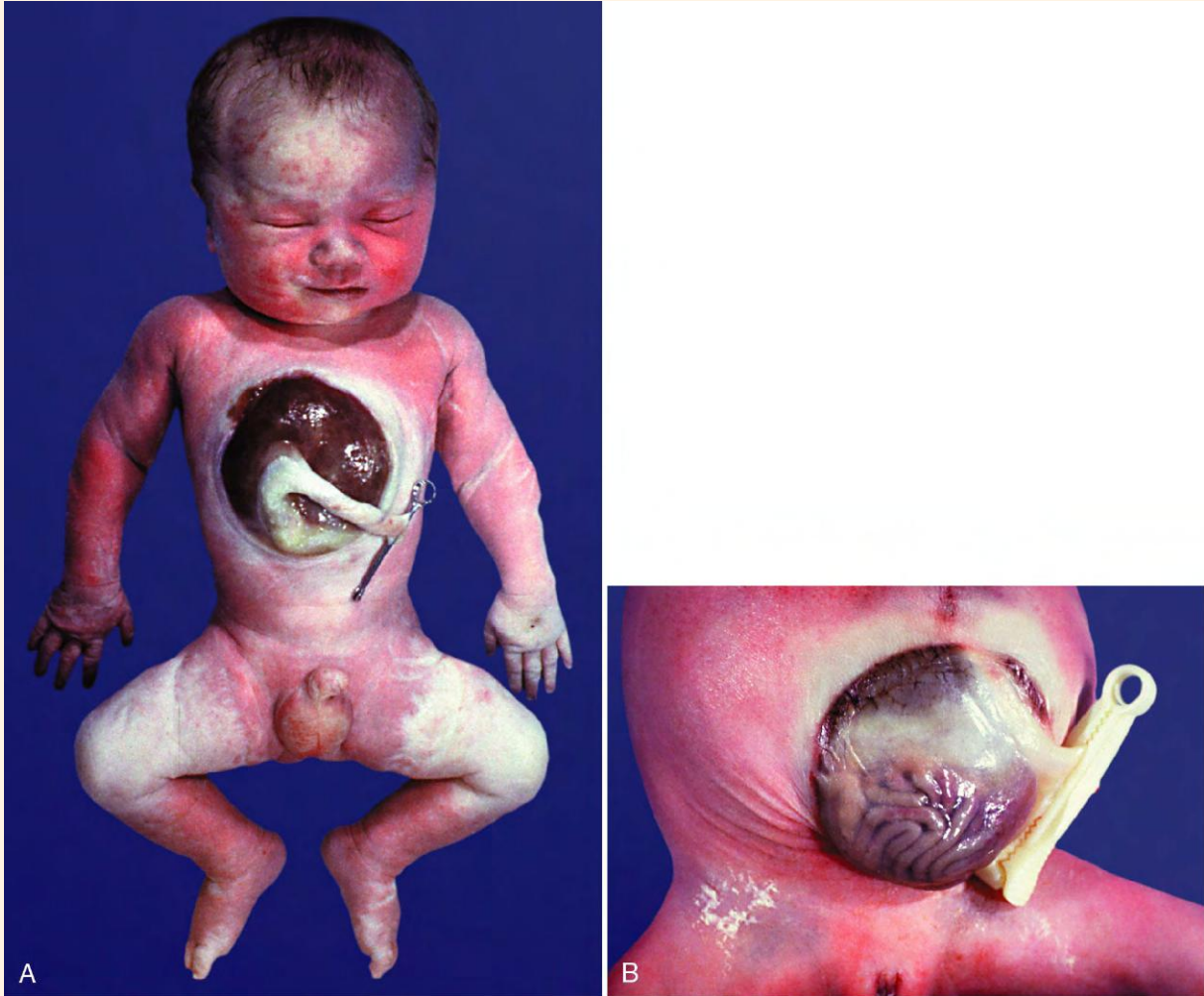

Fig. 15.41 Defecto en el cierre de la pared abdominal ventral, en su parte craneal (A) y caudal (B) al ombligo. (Cortesía de M. Barr, Ann Arbor, Mich.)

(Continúa)

CORRELACIÓN CLÍNICA 15.5 Malformaciones de las cavidades corporales, del diafragma y de la pared corporal (cont.)

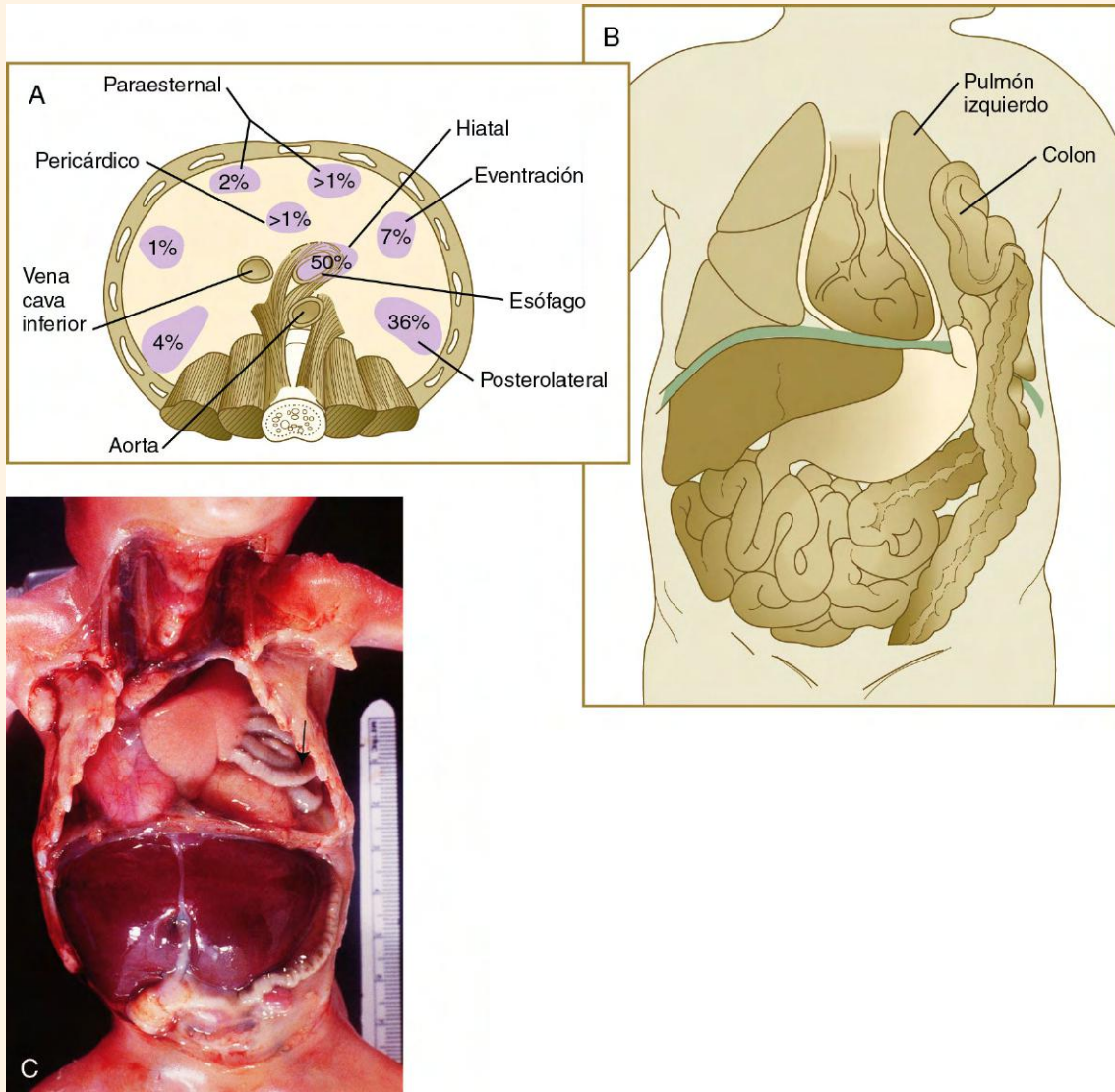


Fig. 15.42 **A**, Localizaciones frecuentes de hernias diafragmáticas. Se indican los porcentajes de aparición de estos trastornos. **B**, Hernia diafragmática en la que los intestinos penetran en la cavidad pleural izquierda y comprimen el pulmón de ese lado. **C**, Feto con una hernia diafragmática. Las asas intestinales dentro de la cavidad pleural izquierda (flecha) están comprimiendo el pulmón izquierdo. (Cortesía de M. Barr, Ann Arbor, Mich.)

Resumen

- El aparato digestivo se origina a partir del tubo intestinal primitivo revestido por derivados endodérmicos, que está limitado en dirección craneal por la membrana orofaríngea y caudalmente por la cloacal. El intestino se divide en segmentos anterior, medio y posterior, y el segmento medio se abre al saco vitelino. El desarrollo de las distintas regiones del intestino está regulado estrechamente por varias combinaciones de genes *Hox*. El desarrollo de casi todas las partes del intestino se basa en interacciones entre el epitelio y el mesénquima. En respuesta a las mismas se originan los primordios del aparato respiratorio, el hígado,

el páncreas y otras glándulas digestivas a partir del tubo intestinal original.

- El esófago se forma como una estructura tubular simple entre la faringe y el estómago. En cierta etapa, el epitelio ocluye su luz que se recanaliza más tarde. El estómago en desarrollo queda sujeto por un mesogastrio dorsal y otro ventral. Tras dos tipos de rotación, el estómago llega a su posición adulta. Entre las malformaciones gástricas frecuentes se incluyen la estenosis pilórica, que dificulta el vaciamiento gástrico, y la mucosa gástrica ectópica, que puede causar úlceras en localizaciones inesperadas.

- Conforme crecen, los intestinos forman un asa a modo de horquilla que se hernia hacia el tallo corporal. El posterior crecimiento del intestino delgado hace que sus asas se acumulen dentro de dicho tallo. Cuando los intestinos retornan hacia la cavidad corporal rotan alrededor de la arteria mesentérica superior, lo que da lugar a la posición típica del colon alrededor del intestino delgado dentro de la cavidad abdominal. Durante estos cambios de posición, partes del mesenterio dorsal se fusionan con el revestimiento peritoneal de la pared corporal dorsal. En la parte posterior del intestino el tabique urorectal divide la cloaca en el recto y el seno urogenital.
- Durante su diferenciación el revestimiento del intestino atraviesa las fases de 1) proliferación epitelial, 2) diferenciación celular y 3) maduración bioquímica y funcional. Igual que el esófago, el intestino delgado pasa por una etapa de oclusión luminal por parte del epitelio. En etapas posteriores las criptas intestinales localizadas en la base de las vellosidades contienen células madre epiteliales, que aportan distintas células a toda la superficie epitelial intestinal.
- El tracto intestinal puede sufrir varias malformaciones, como estenosis locales, atresia, duplicaciones, divertículos y alteraciones de la rotación. La reabsorción incompleta del conducto vitelino puede originar el trastorno llamado divertículo de Meckel, ligamentos, quistes o fístulas de dicho conducto. El onfalocele es el fallo en el regreso de los intestinos a la cavidad corporal desde el pedículo umbilical. El megacolon agangliónico se debe a la incapacidad de las neuronas parasimpáticas para poblar la parte distal del colon. La falta de rotura de la membrana anal (ano imperforado) se puede asociar con fístulas que conectan el aparato digestivo con diversas regiones del aparato urogenital.
- Las glándulas digestivas se originan como divertículos epiteliales en el intestino. Su formación y posterior crecimiento dependen de interacciones inductivas con el mesénquima circundante. El primordio del hígado se origina en el septum transversum, pero al crecer protruye hacia el mesenterio ventral. Al desarrollarse, el hígado adquiere la capacidad de sintetizar y excretar albúmina sérica, y de almacenar glucógeno, entre otras funciones bioquímicas. El páncreas surge como una yema ventral y otra dorsal, que se fusionarán para formar un páncreas único. Dentro del páncreas el epitelio se diferencia en componentes exocrinos, que secretan enzimas digestivas, y endocrinos (islotos de Langerhans), que producen la insulina y el glucagón.
- El aparato respiratorio se origina como una evaginación ventral del intestino inmediatamente caudal a la faringe. Las interacciones entre el epitelio y el mesénquima hacen que la punta del divertículo respiratorio pase por una serie de hasta 23 divisiones dicotómicas. Otro tipo de interacciones con el mesénquima circundante establecen las partes tubulares del aparato respiratorio al inhibir la ramificación. El desarrollo pulmonar atraviesa varias fases: 1) etapa embrionaria, 2) etapa seudoglandular, 3) etapa canalicular, 4) etapa de saco terminal y 5) etapa posnatal.
- Las principales malformaciones del aparato respiratorio son las fístulas traqueoesofágicas, que producen conexiones anormales entre la tráquea y el esófago. La atresia de los elementos respiratorios no es frecuente, pero sí lo son las variaciones anatómicas en la morfología de los pulmones. El síndrome de dificultad respiratoria, que suele afectar a lactantes prematuros, se debe a una insuficiencia en la

formación de surfactante pulmonar por parte de las células alveolares de tipo II.

- El celoma intraembrionario inicialmente está separado en los componentes derecho e izquierdo por los mesenterios dorsal y ventral, que fijan el intestino. El mesenterio ventral desaparece, salvo en la región del estómago y el hígado. El mesocardio dorsal persiste en la región del corazón, mientras que el ventral desaparece.
- El septum transversum divide el celoma en las regiones torácica y abdominal, que están conectadas por los conductos pleurales. Los pulmones en desarrollo crecen hacia dichos conductos, que están delimitados de forma parcial por los pliegues pleuropericárdicos y pleuroperitoneales pares. El diafragma definitivo se constituye a partir de: 1) el septum transversum, 2) los pliegues pleuroperitoneales y 3) invaginaciones de mesénquima de la pared corporal.
- Las deficiencias cuantitativas en el tejido de la pared corporal ventral pueden ocasionar alteraciones, que van desde la falta de cierre del esternón a la ectopia cardíaca a nivel del tórax, o desde el onfalocele a la gastrosquisis con o sin extrofia vesical a nivel abdominal. Los defectos del diafragma pueden consistir en hernias diafragmáticas que permitan que el intestino se hernie hacia la cavidad torácica.

Preguntas de repaso

1. ¿Qué trastorno se asocia más estrechamente con una alteración de la cresta neural?

- A. La atresia anal.
- B. El divertículo de Meckel.
- C. El onfalocele.
- D. El vólvulo.
- E. El megacolon agangliónico.

2. El divertículo de Meckel se suele localizar en:

- A. El íleon.
- B. El colon ascendente.
- C. El yeyuno.
- D. El colon transversal.
- E. El duodeno.

3. ¿Qué estructura tiene su primordio en el septum transversum?

- A. El páncreas dorsal.
- B. El pulmón.
- C. El hígado.
- D. El timo.
- E. El bazo.

4. El pedículo vitelino se asocia de manera muy estrecha con una arteria, ¿de cuál se trata?

- A. La celíaca.
- B. La umbilical.
- C. La mesentérica superior.
- D. La aorta.
- E. La mesentérica inferior.

5. La yema pancreática dorsal es inducida inicialmente desde el endodermo intestinal por:

- A. El hígado.
- B. La notocorda.

- C. La yema pulmonar.
 D. El saco vitelino.
 E. Ninguno de los anteriores.

6. El mesodermo esplácnico actúa como inductor de todos los tejidos u órganos siguientes, excepto:

- A. Los dientes.
 B. La tráquea.
 C. El hígado.
 D. Los pulmones.
 E. El páncreas.

7. Durante la primera ingesta un recién nacido empieza a atragantarse. ¿Qué malformaciones congénitas se deben incluir en el diagnóstico diferencial?

8. Un recién nacido realiza la primera toma láctea sin incidentes, pero una hora más tarde llora de dolor y vomita la leche con una fuerza considerable. La exploración revela que existe una masa dura cerca de la línea media en la región superior del abdomen. ¿Cuál es el diagnóstico?

9. En un lactante se observa la salida de una pequeña cantidad de moco y de líquido por el ombligo al llorar o hacer fuerza. ¿Qué malformación congénita debe incluir el médico dentro del diagnóstico diferencial?

10. Se realiza una exploración convencional a un recién nacido tras el parto y se da el alta a la madre y al niño 1 día después del nacimiento. Varios días más tarde la madre vuelve a traer a su hijo al hospital, ya que éste muestra grandes molestias con distensión abdominal. La exploración física pone de manifiesto una importante malformación congénita que no se había detectado en la exploración inicial. ¿De cuál se trata?

Bibliografía

- Asayesh A and others: Spleen versus pancreas: strict control of organ interrelationship revealed by analysis of *Bapx1*^{-/-} mice, *Genes Dev* 20:2208-2213, 2006.
- Bort R and others: Hex homeobox gene controls the transition of the endoderm to a pseudostratified, cell emergent epithelium for liver bud development, *Dev Biol* 290:44-56, 2006.
- Brewer S, Williams T: Finally, a sense of closure? Animal models of human ventral body wall defects, *Bioessays* 26:1307-1321, 2004.
- Cardoso WV, Lü J: Regulation of early lung morphogenesis: questions, facts and controversies, *Development* 133:1611-1624, 2006.
- Chia LA, Kuo CJ: The intestinal stem cell, *Prog Mol Biol Transl Sci* 96:157-173, 2010.
- Dessimoz J and others: FGF signaling is necessary for establishing gut tube domains along the anterior-posterior axis in vivo, *Mech Dev* 123:42-55, 2006.
- Felix JF and others: Genetic and environmental factors in the etiology of esophageal atresia and/or tracheoesophageal fistula: an overview of the current concepts, *Birth Def Res A Clin Mol Teratol* 85:747-754, 2009.
- Fukuda K, Yasugi S: The molecular mechanisms of stomach development in vertebrates, *Dev Growth Differ* 47:375-382, 2005.
- Gallot D and others: Congenital diaphragmatic hernia: a retinoid-signaling pathway disruption during lung development? *Birth Def Res A Clin Mol Teratol* 73:523-531, 2005.
- Gittes GK: Developmental biology of the pancreas: a comprehensive review, *Dev Biol* 326:4-35, 2009.
- Gray SW, Skandalakis JE: *Embryology for surgeons*, Philadelphia, 1972, Saunders.
- Grigorieff A, Clevers H: Wnt signaling in the intestinal epithelium: from endoderm to cancer, *Genes Dev* 19:877-890, 2005.
- Groenman F, Unger S, Post M: The molecular basis for abnormal human lung development, *Biol Neonate* 87:164-177, 2005.
- Hayashi S and others: Pleuroperitoneal canal closure and the fetal adrenal gland, *Anat Rec* 294:633-644, 2011.
- Heath JK: Transcriptional networks and signaling pathways that govern vertebrate intestinal development, *Curr Top Dev Biol* 90:159-192, 2010.
- Jacquemin P and others: An endothelial-mesenchymal relay pathway regulates early phases of pancreas development, *Dev Biol* 290:189-199, 2006.
- Jensen J: Gene regulatory factors in pancreatic development, *Dev Dyn* 229:176-200, 2004.
- Kawazoe Y and others: Region-specific gastrointestinal *Hox* code during murine embryonal gut development, *Dev Growth Differ* 44:77-84, 2002.
- Khurana S, Mills JC: The gastric mucosa: development and differentiation, *Prog Mol Biol Transl Sci* 96:93-115, 2010.
- Lau J, Kawahira H, Hebrok M: Hedgehog signaling in pancreas development and disease, *Cell Mol Life Sci* 63:642-652, 2006.
- Lemaigre FP: Molecular mechanisms of biliary development, *Prog Mol Biol Transl Sci* 97:103-126, 2010.
- Li Y and others: Aberrant Bmp signaling and notochord delamination in the pathogenesis of esophageal atresia, *Dev Dyn* 236:746-754, 2007.
- MacDonald RJ, Swift GH, Real FX: Transcriptional control of acinar development and homeostasis, *Prog Mol Biol Transl Sci* 97:1-40, 2010.
- Maeda Y, Davé V, Whitsett JA: Transcriptional control of lung morphogenesis, *Physiol Rev* 87:219-244, 2007.
- Marshman E, Booth C, Potten CS: The intestinal epithelial stem cell, *Bioessays* 24:91-98, 2002.
- McLin VA, Henning SJ, Jamrich M: The role of the visceral mesoderm in the development of the gastrointestinal tract, *Gastroenterology* 136:2074-2091, 2009.
- Moniot B and others: SOX9 specifies the pyloric sphincter epithelium through mesenchymal-epithelial signals, *Development* 131:3795-3804, 2004.
- Morrissey EE, Hogan BLM: Preparing for the first breath: genetic and cellular mechanisms in lung development, *Dev Cell* 18:8-23, 2010.
- Murtaugh LC: Pancreas and beta-cell development: from the actual to the possible, *Development* 134:427-438, 2007.
- Nagaoka M, Duncan SA: Transcriptional control of hepatocyte differentiation, *Prog Mol Biol Transl Sci* 97:79-101, 2010.
- Nievelstein RAJ and others: Normal and abnormal embryonic development of the anorectum in human embryos, *Teratology* 57:70-78, 1998.
- O'Rahilly R: The timing and sequence of events in the development of the human digestive system and associated structures during the embryonic period proper, *Anat Embryol* 153:123-136, 1978.
- O'Rahilly R, Boyden EA: The timing and sequence of events in the development of the human respiratory system during the embryonic period proper, *Z Anat Entwicklungsgesch* 141:237-250, 1973.
- O'Rahilly R, Tucker JA: The early development of the larynx in staged human embryos, *Ann Otolaryngol Rhinol Laryngol* 82(Suppl 7):1-27, 1973.
- Park WY and others: FGF-10 is a chemotactic factor for distal epithelial buds during lung development, *Dev Biol* 201:125-134, 1998.
- Que J and others: Morphogenesis of the trachea and esophagus: current players and new roles for noggin and BMPs, *Differentiation* 74:422-437, 2006.
- Rishniw M and others: Skeletal myogenesis in the mouse esophagus does not occur through transdifferentiation, *Genesis* 36:81-82, 2003.
- Sala FG and others: Fibroblast growth factor 10 is required for survival and proliferation but not differentiation of intestinal epithelial progenitor cells during murine colon development, *Dev Biol* 299:373-385, 2006.
- Savin T and others: On the growth and form of the gut, *Nature* 476:57-62, 2011.
- Schäfer K-H, van Ginneken C, Copray S: Plasticity and neural stem cells in the enteric nervous system, *Anat Rec* 292:1940-1952, 2009.
- Si-Tayeb K, Lemaigre FP, Duncan SA: Organogenesis and development of the liver, *Dev Cell* 18:175-189, 2010.
- Spence JR, Lauf R, Shroyer NF: Vertebrate intestinal endoderm development, *Dev Dyn* 240:501-520, 2011.
- Stephens FD: Embryology of the cloaca and embryogenesis of anorectal malformations, *Birth Defects Orig Artic Ser* 24:177-209, 1988.
- Udager A, Prakash A, Gumucio DL: Dividing the tubular gut: generation of organ boundaries at the pylorus, *Prog Mol Biol Transl Sci* 96:35-62, 2010.
- Vachon PH and others: Early establishment of epithelial apoptosis in the developing human small intestine, *Int J Dev Biol* 44:891-898, 2000.
- van der Putte SCJ: The development of the human anorectum, *Anat Rec* 292:951-954, 2009.
- Van Veenendaal MB, Liem KD, Marres HAM: Congenital absence of the trachea, *Eur J Pediatr* 159:8-13, 2000.
- Varga I and others: Congenital anomalies of the spleen from an embryological point of view, *Med Sci Monit* 15:RA269-RA276, 2009.
- Wang Z and others: Retinoic acid regulates morphogenesis and patterning of posterior foregut derivatives, *Dev Biol* 297:433-445, 2006.
- Warburton D and others: Lung organogenesis, *Curr Top Dev Biol* 90:73-158, 2010.

Warburton D and others: Molecular mechanisms of early lung specification and branching morphogenesis, *Pediatr Res* 57:26R-37R, 2005.

Wartiovaara K, Salo M, Sariola H: Hirschsprung's disease genes and the development of the enteric nervous system, *Ann Med* 30:66-74, 1998.

Zákány J, Duboule D: *Hox* genes and the making of sphincters, *Nature* 401:761-762, 1999.

Zaret KS, Grompe M: Generation and regeneration of cells of the liver and pancreas, *Science* 322:1490-1494, 2008.

Zhang X and others: Reciprocal epithelial-mesenchymal FGF signaling is required for cecal development, *Development* 133:173-180, 2005.

Zorn AM, Wells JM: Vertebrate endoderm development and organ formation, *Annu Rev Cell Dev Biol* 25:221-251, 2009.

Sistema urogenital

El sistema urogenital se origina en el mesodermo intermedio del embrión primitivo (v. fig. 6.7). Varios aspectos importantes intervienen en el desarrollo de las estructuras genitales y urinarias a partir de este precursor común. El primero es la interconexión del desarrollo urinario y genital, en el que los componentes iniciales de un sistema son superados por el otro durante su desarrollo posterior. El segundo es la recapitulación durante la ontogenia humana de los tipos de riñón (el equivalente de las isoformas de los órganos), que suponen formas definitivas del riñón en los vertebrados inferiores. Un tercer aspecto es que la diferenciación y el mantenimiento de muchas estructuras del aparato urogenital dependen de las interacciones epitelio-mesénquima. Por último, la diferenciación sexual de muchas estructuras pasa de un estadio indiferenciado, en el que no se observan diferencias entre el sexo masculino y el femenino, a una vía de diferenciación masculina o femenina, en función de la presencia de factores específicos promotores o inhibidores que actúan sobre la estructura. Aunque el sexo fenotípico está determinado genéticamente, el sexo genético se puede alterar por factores ambientales, con la consiguiente discordancia entre ambos. Las correlaciones clínicas 16.1 y 16.2, al final de este capítulo, comentan las principales malformaciones de los sistemas urinario y genital, respectivamente.

Sistema urinario

El sistema urinario empieza a adoptar su forma antes de que sea evidente cualquier grado de desarrollo gonadal. La embriogénesis del riñón empieza con la formación de un par alargado de órganos excretorios, parecidos en su estructura y función a los riñones de los vertebrados inferiores. Estas formas tempranas de riñón son reemplazadas más tarde por los riñones metanéfricos definitivos, pero conforme se produce su regresión, determinados componentes se conservan para ser reutilizados por otros elementos del aparato urogenital.

Primeras formas del riñón

La representación común del desarrollo del riñón en los mamíferos incluye tres fases sucesivas, que empiezan con la aparición del **pronefros**, el homólogo en cuanto al desarrollo del tipo de riñón propio de los vertebrados inferiores. En el embrión humano la primera evidencia del aparato urinario es la aparición de grupos de cordones epiteliales distribuidos de forma segmentaria, que se diferencian del mesodermo intermedio anterior hacia el día 22 de gestación. Estas estructuras se deberían denominar **nefrotomos**. Los nefrotomos se conectan lateralmente con un par de **conductos néfricos primarios (pronéfricos)**, que crecen hacia la cloaca (fig. 16.1). Los estadios iniciales del desarrollo del aparato urinario dependen

de la acción del ácido retinoico, que establece los límites de expresión de los genes **Hox 4-11** que determinan los límites craneocaudales del sistema urinario temprano. La respuesta a esta señal es la expresión del factor de transcripción **Pax-2** y **Pax-8**, que inducen a **Lim-1 (Lhx-1)**, en el mesodermo intermedio. Lim-1 es necesario para la agregación de las células mesenquimatosas del mesodermo intermedio, con el fin de dar forma a los conductos néfricos primarios.

Conforme los conductos néfricos primarios se extienden en sentido caudal, estimulan al mesodermo intermedio para formar un grupo adicional de túbulos segmentarios. La conversión de las células mesenquimatosas del mesodermo intermedio en túbulos epiteliales depende de la expresión de Pax-2, y en ausencia de esta molécula, no se produce el desarrollo posterior de los túbulos renales. Estos túbulos son equivalentes a nivel estructural a los **túbulos mesonéfricos** de los peces y los anfibios. Una unidad mesonéfrica típica consta de un **glomérulo** vascular, que está rodeado en parte por una cápsula epitelial glomerular. La cápsula glomerular continúa en un túbulo mesonéfrico contorneado, que está circundado por una red de capilares (v. fig. 16.1B). Cada túbulo mesonéfrico se vacía por separado en la continuación del conducto néfrico primario, que se convierte en el **conducto mesonéfrico (de Wolff)**.

La formación de los pares de túbulos mesonéfricos se produce siguiendo un gradiente craneocaudal. Los primeros 4-6 pares de túbulos mesonéfricos (y los túbulos pronefros) surgen como evaginaciones de los conductos néfricos primarios. En dirección más caudal, los túbulos mesonéfricos, hasta un total de entre 36 y 40, se forman por separado en el mesodermo intermedio, ligeramente por detrás de la extensión caudal de los conductos mesonéfricos. A finales de la cuarta semana de gestación, los conductos mesonéfricos se insertan en la cloaca y se observa una luz continua en cada uno. Existen diferencias en los controles del desarrollo entre los 4-6 pares más craneales de conductos mesonéfricos y los restantes más caudales. La eliminación del gen **WT-1** (gen supresor del tumor de Wilms) causa la carencia de túbulos mesonéfricos posteriores, mientras que los craneales se originan en el conducto pronefros con normalidad. Como sucede con la formación del metanefros (v. más adelante), WT-1 regula la transformación de mesénquima en epitelio en las etapas tempranas de formación de los túbulos renales (mesonefros). Muy cerca de la zona de unión con la cloaca, el conducto mesonéfrico desarrolla una evaginación epitelial denominada **yema ureteral** (v. fig. 16.1A).

A principios de la quinta semana de gestación, la yema ureteral empieza a crecer hacia la región más posterior del mesodermo intermedio. En este momento se inicia una serie de interacciones inductoras continuas, que acaban con la formación del riñón definitivo o **metanefros**.

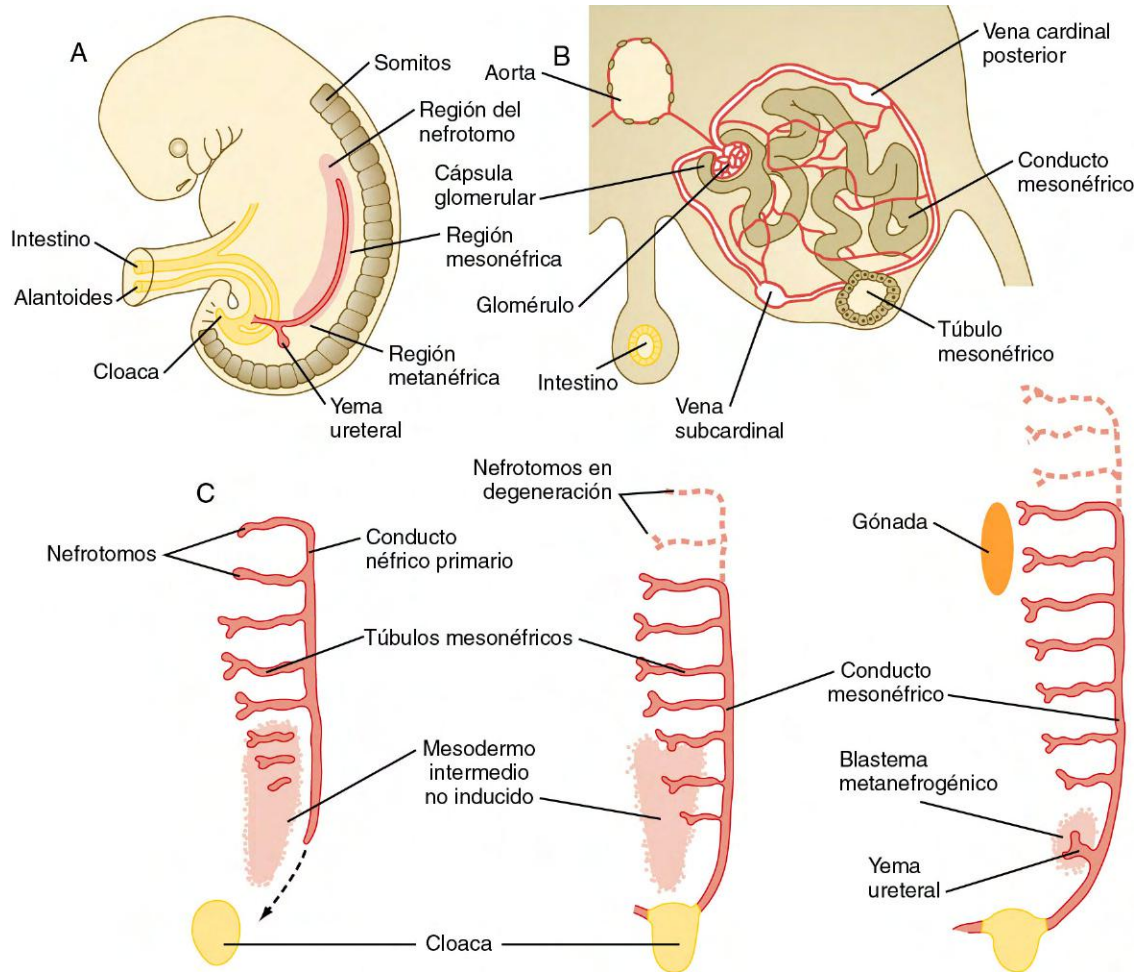


Fig. 16.1 Primeras etapas en el establecimiento del aparato urinario. **A**, Subdivisión del mesodermo intermedio en las áreas que van a formar los nefrotomos, el mesonefros y el metanefros. **B**, Corte transversal del mesonefros que muestra un túbulo mesonéfrico bien desarrollado con sus vasos asociados. **C**, Progresión caudal de la formación del mesonefros y degeneración de los segmentos más craneales del riñón primitivo.

Aunque existen pruebas de función urinaria en el riñón mesonéfrico de los mamíferos, su fisiología no se ha investigado en detalle. La formación de orina en el mesonefros empieza con un filtrado de sangre del glomérulo hacia la cápsula glomerular. Este filtrado fluye hacia la porción tubular del mesonefros, donde se produce la reabsorción selectiva de los iones y otras sustancias. El regreso de las sustancias reabsorbidas hacia la sangre se facilita por la presencia de un denso plexo de capilares alrededor de los túbulos mesonéfricos.

La estructura del mesonefros embrionario humano es muy parecida a la de los peces y anfibios acuáticos adultos, y funciona sobre todo para filtrar y para eliminar los desechos del cuerpo. Como estas especies y los embriones con amnios viven en un entorno acuático, tienen poca necesidad de conservar el agua. Por eso, el mesonefros no desarrolla una región medular ni un sistema elaborado para concentrar la orina, como debe hacer el riñón de un humano adulto.

El mesonefros es más voluminoso mientras el metanefros definitivo comienza a adquirir su forma. Aunque regresa con rapidez como unidad urinaria cuando los riñones metanéfricos se vuelven funcionales, los conductos mesonéfricos y parte de los túbulos mesonéfricos persisten en los varones y quedan incorporados como elementos integrados en el sistema de conductos genitales (fig. 16.2).

Metanefros

El desarrollo del metanefros empieza a principios de la quinta semana de gestación, cuando la yema ureteral (**divertículo metanéfrico**) crece hacia la porción posterior del mesodermo intermedio. Las células mesenquimatosas de dicho mesodermo intermedio se condensan alrededor de este divertículo metanéfrico para formar el **blastema metanefrogénico** (v. fig. 16.1C). El crecimiento de la yema ureteral a partir del conducto mesonéfrico es una respuesta a la secreción de **factor neurotrófico derivado de células gliales (GDNF)** por parte del mesénquima indiferenciado del blastema metanefrogénico (fig. 16.3A). Esta señal inductora se liga a **c-RET**, un miembro de la superfamilia de receptores de la tirosina cinasa, y al correceptor **Gfra-1**, que se localizan en las membranas plasmáticas de las células epiteliales de la yema ureteral temprana. La formación de GDNF por el mesénquima metanéfrico está regulada por **WT-1**. La posterior localización de la yema ureteral se debe a la combinación de la represión de la expresión de GDNF en las regiones más anteriores del mesonefros, por las acciones de **Slit-2/Robo-2** en el mesénquima y la acción de **Sprouty**, que reduce la sensibilidad del conducto mesonéfrico anterior a la acción de GDNF. La proteína morfogénica ósea (**BMP**) actúa como molécula señalizadora en los alrededores del mesodermo y también inhibe el crecimiento de la yema ureteral, aunque dentro del blastema metanefrogénico su acción se ve contrarrestada por la acción inhibitoria de **gremlin** sobre BMP.

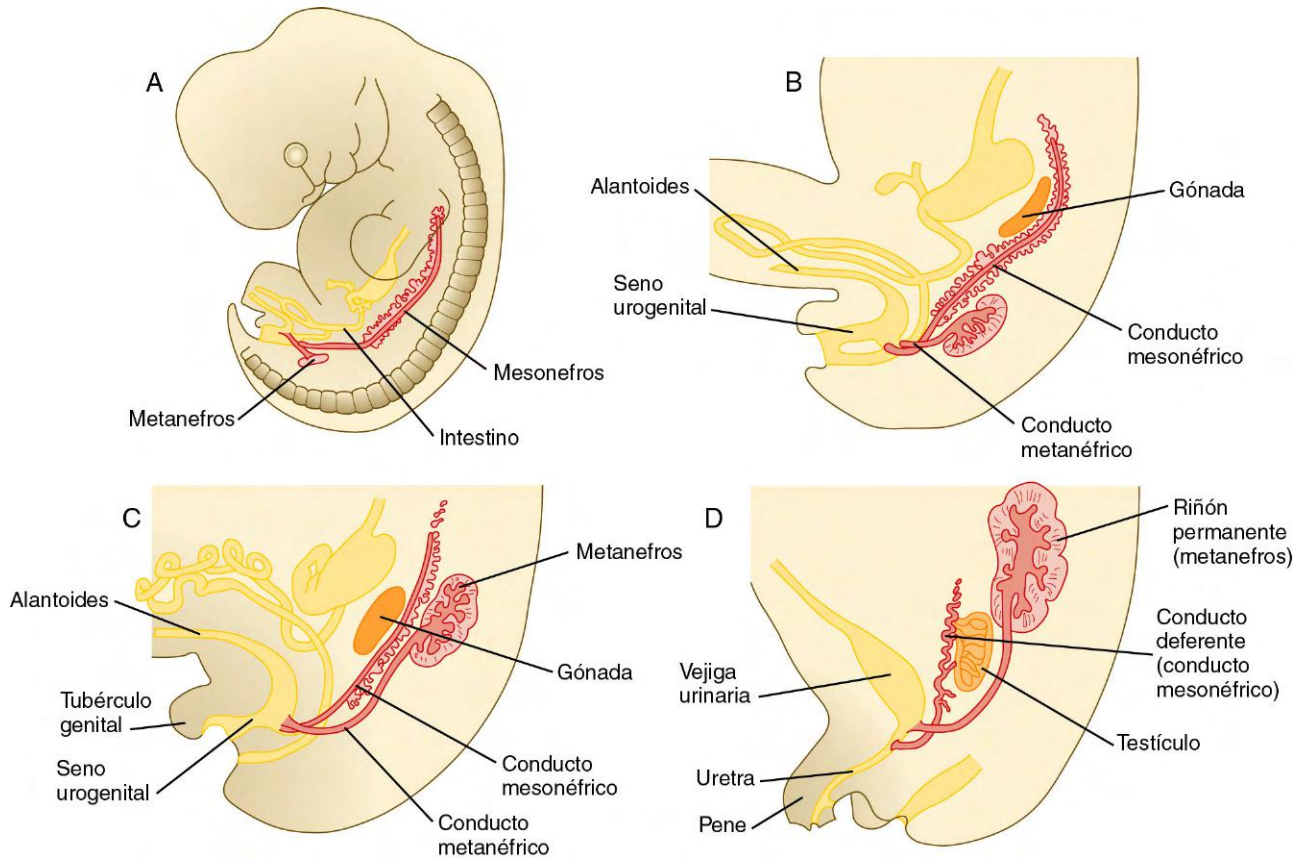


Fig. 16.2 Etapas en la formación del metanefros. **A**, A las 6 semanas. **B**, A las 7 semanas. **C**, A las 8 semanas. **D**, A los 3 meses (varón).

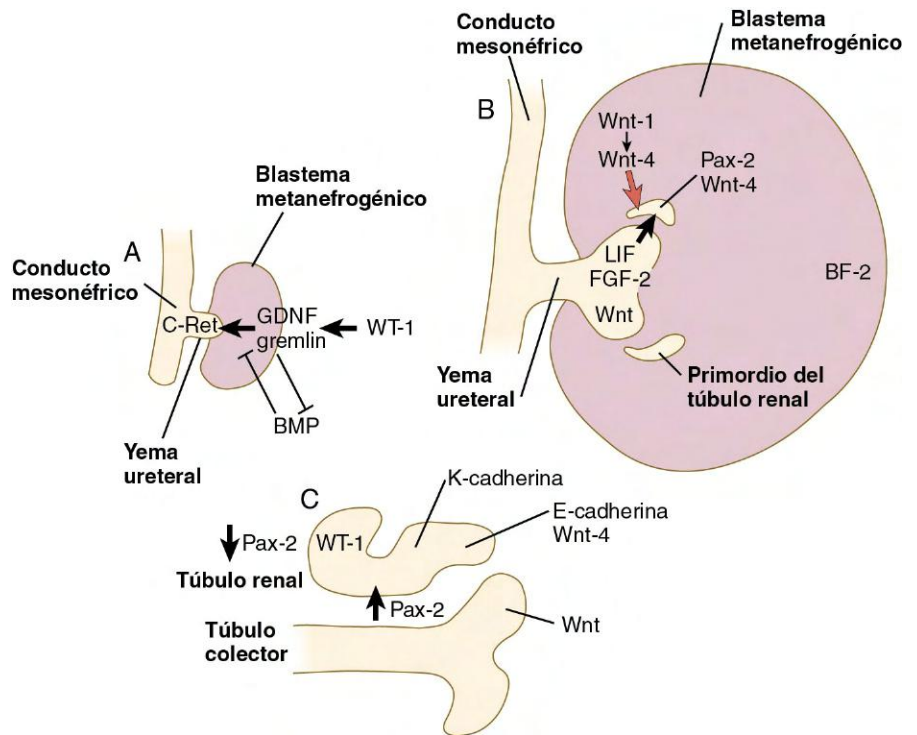


Fig. 16.3 Bases moleculares de la formación inicial del metanefros y el uréter. **A**, Inducción temprana del metanefros. **B**, Ramificación de la yema ureteral. **C**, Formación inicial de los túbulos. FGF, factor de crecimiento fibroblástico; GDNF, factor neurotrófico derivado de células gliales; LIF, factor inhibidor de la leucemia.

La evaginación de la yema ureteral se asocia con dos tipos de mesénquima: mesodermo intermedio y mesénquima del esbozo de la cola. Estos dos tipos de mesénquima crean un borde afilado entre los esbozos del uréter (asociado al mesénquima del esbozo de la cola) y del sistema de conductos colectores intrarrenal (asociado con el mesodermo intermedio). La **BMP-4**, secretada por el mesénquima circundante del esbozo de la cola, induce en el epitelio ureteral la formación de **uroplaquinas**, proteínas que dotan de impermeabilidad al epitelio del uréter. La pelvis renal del adulto posee propiedades comunes con el uréter y con el sistema colector y sus orígenes no han sido aclarados.

La base morfológica para el desarrollo del riñón metanéfrico es el alargamiento y la ramificación (hasta 14 o 15 veces) de la yema ureteral, que se convierte en el sistema de **conductos colectores (metanéfricos)** del metanefros, y la formación de los túbulos renales a partir de condensaciones del mesénquima (blastema metanefrogénico) que rodea a las puntas de estas ramas. El mecanismo responsable de estos fenómenos es una serie de interacciones inductoras recíprocas entre las puntas de las ramas de los conductos metanéfricos y las células del blastema metanefrogénico situadas alrededor de ellas. Si no existiera el sistema de conductos metanéfricos, los túbulos no se formarían; por el contrario, el mesodermo metanefrogénico actúa sobre dicho sistema para inducir su ramificación típica. El patrón de ramificación se determina en gran medida por el mesénquima circundante. Si el mesénquima de una yema pulmonar se sustituye por mesénquima metanéfrico, el patrón de ramificación de la yema ureteral se parece mucho al del pulmón.

El mecanismo de ramificación de la yema ureteral es similar al que ocurre en la inducción inicial del metanefros. En la punta de cada rama se localiza un elevado número de sistemas inductivos recíprocos. En respuesta a la señal de GDNF producida por el mesénquima metanefrogénico, las puntas de las ramas de la

yema ureteral producen moléculas señalizadoras, como el **factor de crecimiento fibroblástico 2 (FGF-2)** y el **factor inhibidor de leucemia**, que inducen al mesénquima metanefrogénico circundante para que empiece a formar los precursores epiteliales de los túbulos renales. La **BMP-7**, que se produce en la misma zona, previene la muerte de las células mesenquimatosas y las mantiene en un estado de desarrollo lábil. La expresión del factor de transcripción **Wnt-9b** en las puntas de las yemas ureterales es importante para el proceso de ramificación.

La formación de los túbulos también exige la presencia de una señal secuencial de tipo inductor, **Wnt-4**, que es producida por el propio mesénquima metanéfrico. Esta inducción temprana configura al mesénquima metanéfrico para que se convierta en un dominio epitelial tubular, en el que las células expresan Wnt-4 y Pax-2, y en una región estromal, en la cual las células mesenquimatosas expresan un factor de transcripción en hélice plegada, **BF-2**, que puede regular las señales inductoras del estroma.

La formación de los distintos túbulos funcionales (**nefronas**) en el metanefros en desarrollo implica a tres linajes celulares mesodérmicos: las células epiteliales derivadas de la yema ureteral, las células mesenquimatosas del blastema metanefrogénico y las células endoteliales vasculares que crecen hacia dentro. El primer estadio es la condensación de las células del blastema mesenquimatoso alrededor de la zona terminal de la yema ureteral (que más tarde se convierte en el conducto metanéfrico). En el mesénquima preinducido existen varias proteínas intersticiales, como los colágenos de tipo I y III y la fibronectina. Cuando las células mesenquimatosas se condensan tras la inducción local producida por las puntas en ramificación de la yema ureteral, estas proteínas se pierden y son reemplazadas por proteínas de tipo epitelial (colágeno de tipo IV, sindecán 1, laminina y heparansulfato proteoglicano), que terminan localizándose en las membranas basales (**fig. 16.4**).

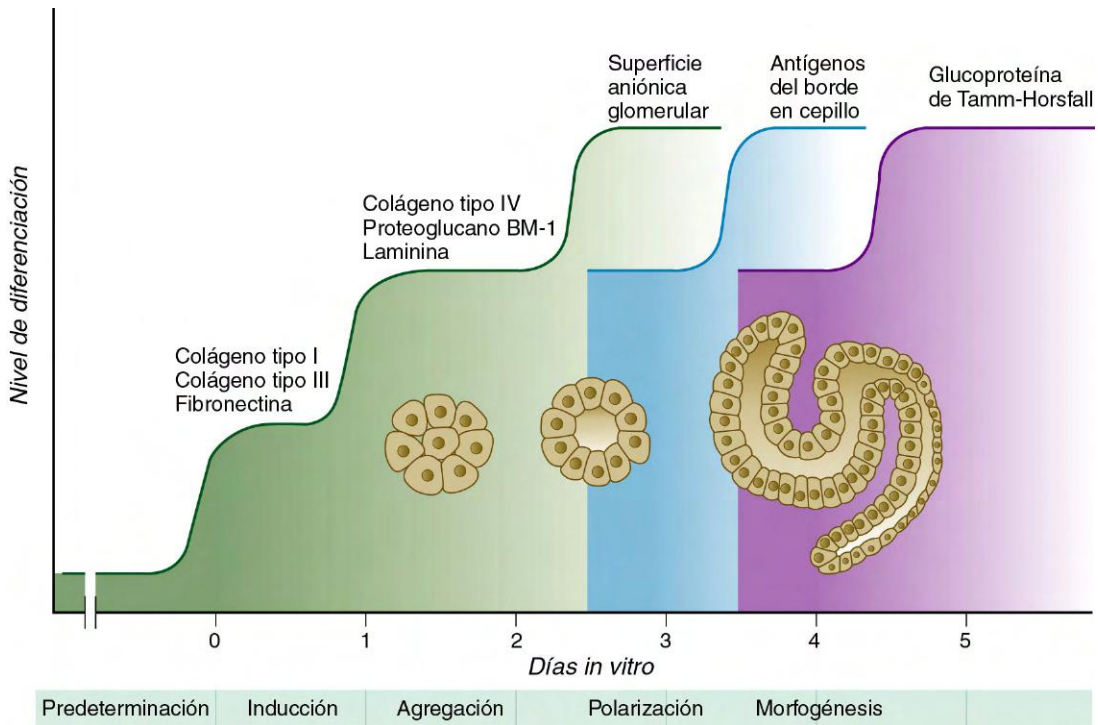


Fig. 16.4 Determinación multifásica y diferenciación del mesodermo metanéfrico del ratón in vitro. (Adaptada de Saxén L y cols.: Biology of human growth, Nueva York, 1981, Raven Press.)

Conforme la yema terminal del conducto metanéfrico se ramifica, cada punta es rodeada por una cúpula de mesénquima condensado. Rápidamente, ésta se subdivide en una **cúpula** mesenquimatosa persistente y, en su extremo, en una región en la que el mesénquima se ha transformado en una **vesícula nefrogénica** epitelial (fig. 16.5A). Una simple condensación de células mesenquimatosas sufre una serie de etapas definidas para formar un túbulo renal. Tras una fase de crecimiento, la actividad mitótica dentro del mesénquima blastémico redondeado se reduce y el primordio del túbulo adopta una forma de coma. Dentro de la coma, un grupo de células alejadas del extremo del conducto metanéfrico se polariza, formando una luz central y una lámina basal en la superficie externa. Esto marca la transformación de las células del mesénquima inducido en epitelio, en concreto en los **podocitos** especializados, que acaban rodeando al endotelio vascular del glomérulo.

Una consecuencia de esta transformación epitelial es la formación de una hendidura justo por debajo de los precursores de los podocitos en transformación en el primordio tubular

(fig. 16.5B). Los precursores de las células endoteliales vasculares crecen hacia esta hendidura, que finalmente forma el glomérulo. El mesénquima metanéfrico inducido estimula el crecimiento de células endoteliales, posiblemente mediante la liberación de un factor similar al FGF. El mesénquima no inducido no posee esta capacidad. Las células endoteliales están conectadas con ramas de la aorta dorsal y forman una compleja estructura en asas, que se acaba convirtiendo en el glomérulo renal. Las células del endotelio glomerular y del epitelio podocitario adyacente forman una gruesa membrana basal entre ellos. Esta membrana basal sirve más tarde como un componente significativo del aparato de filtración renal.

Conforme el aparato glomerular de la nefrona va adoptando su morfología, aparece otra hendidura en el primordio tubular en forma de coma, y éste se transforma en una estructura similar a una S (fig. 16.5C). Las células del resto del primordio tubular también pasan por una transformación epitelial para dar lugar al resto del túbulo renal. Esta transformación implica la adquisición de polaridad por las células epiteliales en

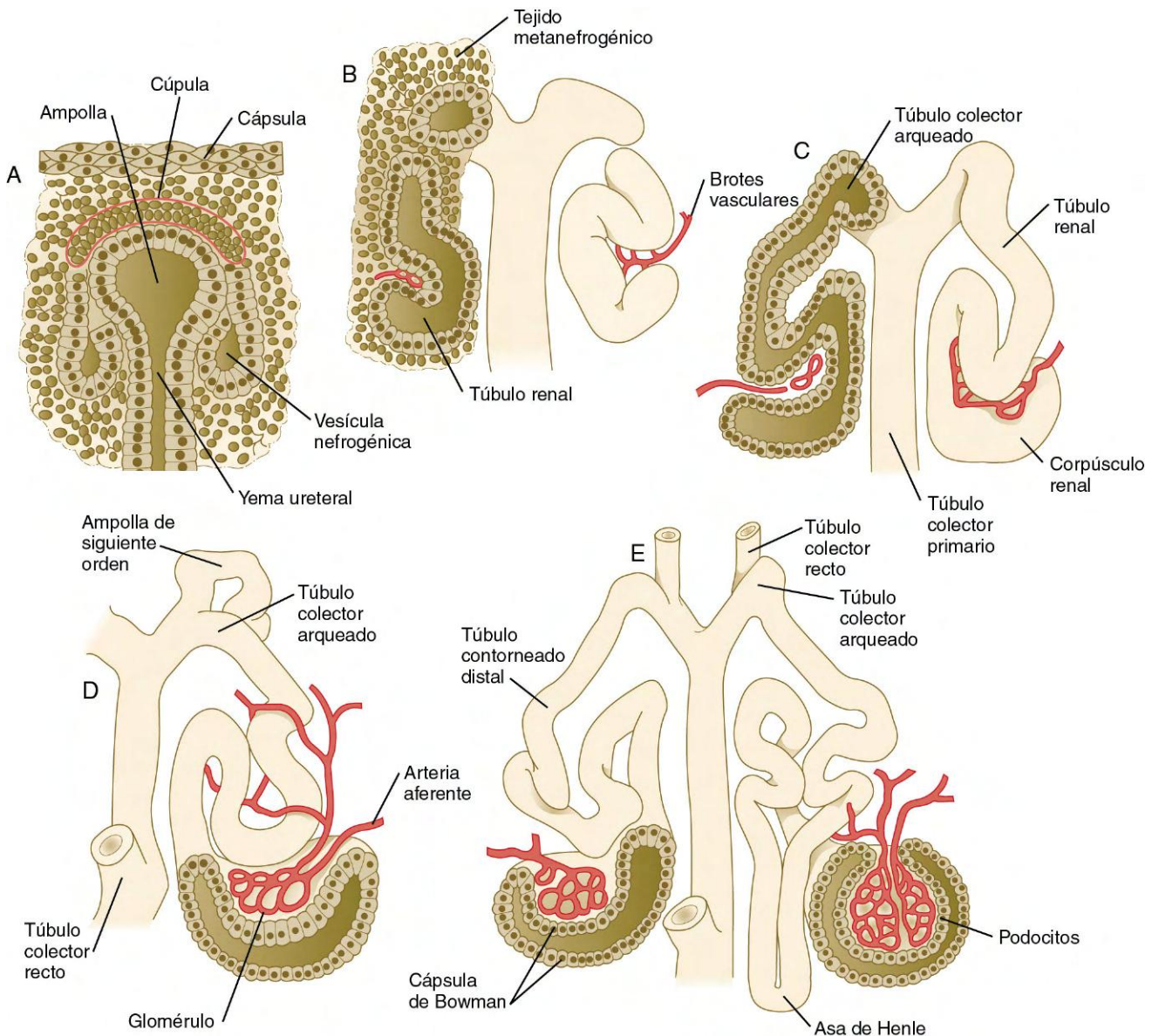


Fig. 16.5 A-E, Etapas en el desarrollo de un túbulo metanéfrico.

diferenciación y se correlaciona con el depósito de laminina en la matriz extracelular a lo largo de la superficie basal de las células y con la concentración de la glucoproteína de membrana integral **uvomorulina (E-cadherina)**, que sella los bordes laterales de las células (**fig. 16.6**). Conforme el túbulo en diferenciación adopta su forma de S, se observan distintos patrones de expresión génica por toda su longitud. Cerca del futuro extremo glomerular, disminuyen los niveles de expresión de Pax-2 y se empieza a expresar con intensidad WT-1 (v. **fig. 16.3**). Ahora sabemos que la expresión de Lim-1 y posteriormente del sistema **Delta/Notch** desempeñan un importante papel en la génesis del tubo contorneado proximal. En el otro extremo del túbulo (futuro túbulo contorneado distal), sigue siendo destacada la expresión de Wnt-4 y de E-cadherina, mientras que en la parte intermedia (futuro túbulo contorneado proximal), la K-cadherina constituye un marcador celular potente. Muchas de las células mesenquimatosas no inducidas entre los túbulos experimentan apoptosis.

La diferenciación del túbulo renal progresa desde el glomérulo hasta el túbulo contorneado proximal y posteriormente hasta el distal. Durante la diferenciación de la nefrona, una parte

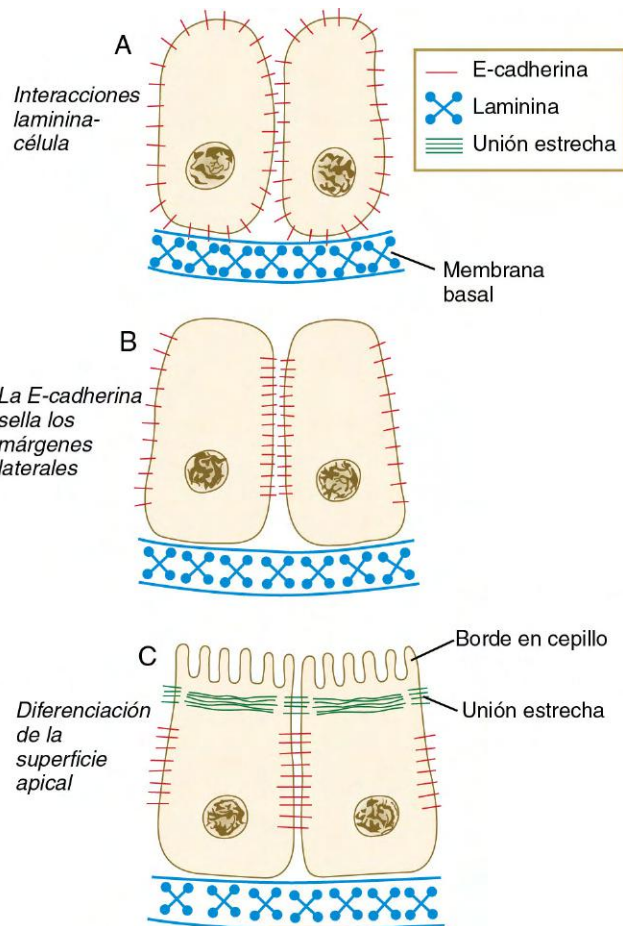


Fig. 16.6 Etapas de la transformación del mesénquima renal en epitelio, con especial énfasis en el papel de la laminina y de la E-cadherina (uvomorulina). **A**, El desarrollo de la polaridad se desencadena por interacciones entre la laminina y la superficie celular, pero la E-cadherina se distribuye todavía de una forma no polar. **B**, Se redistribuye la E-cadherina y sus interacciones sellan los márgenes laterales de las células. **C**, El margen apical de las células epiteliales se diferencia, como se evidencia por la formación de un borde en cepillo. (Basada en Ekblom P: FASEB J 3:2141-2150, 1989.)

del túbulo se convierte en un asa alargada a modo de horquilla, que se extiende hacia la médula renal y se conoce como **asa de Henle**. En esta diferenciación, las células epiteliales tubulares desarrollan características moleculares típicas del riñón maduro (p. ej., antígenos del borde en cepillo o glucoproteína de Tamm-Horsfall [v. **fig. 16.4**]).

El crecimiento del riñón implica la formación de unas 15 generaciones sucesivas de nefronas en su zona periférica, siendo las más superficiales menos maduras que las más internas. El desarrollo de la arquitectura interna del riñón es complejo y consiste en la formación de arcadas de nefronas muy ordenadas (**fig. 16.7**). Los detalles de este desarrollo sobrepasan el objetivo de este texto.

Cambios tardíos en el desarrollo renal

Conforme se diferencian muchos grupos distintos de nefronas, el riñón va aumentando poco a poco de tamaño. El sistema ramificado de conductos también se agranda mucho y gana en complejidad, para formar la pelvis y el sistema de **cálices** renales (**fig. 16.8**). Estas estructuras recogen la orina y la orientan hacia los uréteres. Durante gran parte del período fetal, los riñones se dividen en lóbulos visibles a nivel macroscópico. En el momento del parto, los lóbulos son ya mucho menos evidentes y desaparecen durante el período neonatal.

Cuando comienzan a formarse, los riñones metanéricos se localizan profundos en la región pélvica. Al final del período embrionario y fetal temprano, experimentan un destacado cambio en su posición, desplazándose hacia la cavidad abdominal. Este desplazamiento se debe en parte a una migración real, pero también a una marcada expansión de la región caudal del embrión. Se producen dos componentes simultáneos en la migración. Uno es el desplazamiento caudocraneal desde el nivel de la cuarta hasta la primera vértebra lumbar o incluso la duodécima torácica (**fig. 16.9**). El otro componente es un

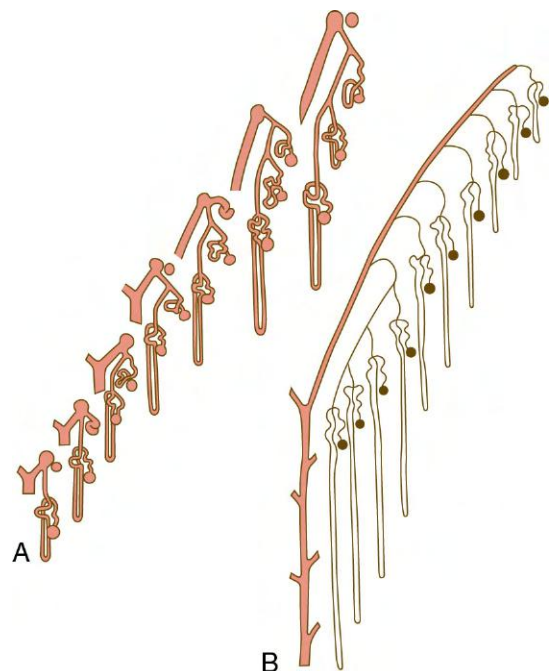


Fig. 16.7 Formación de arcadas de nefronas en el metanefros humano en desarrollo. **A**, Etapas iniciales. **B**, Distribución de las nefronas en el momento del parto. (Basada en Osathanondh V, Potter EL: Arch Pathol 76:271-302, 1963.)

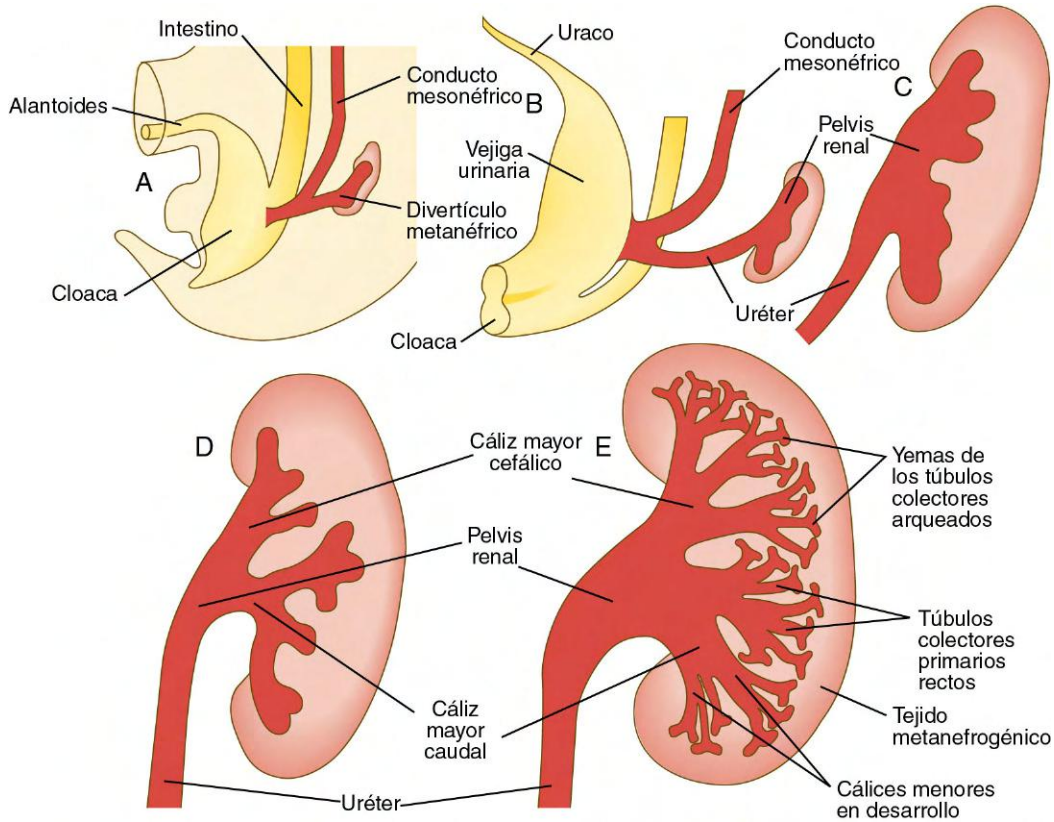


Fig. 16.8 A-E, Cambios posteriores en el desarrollo del metanefros.

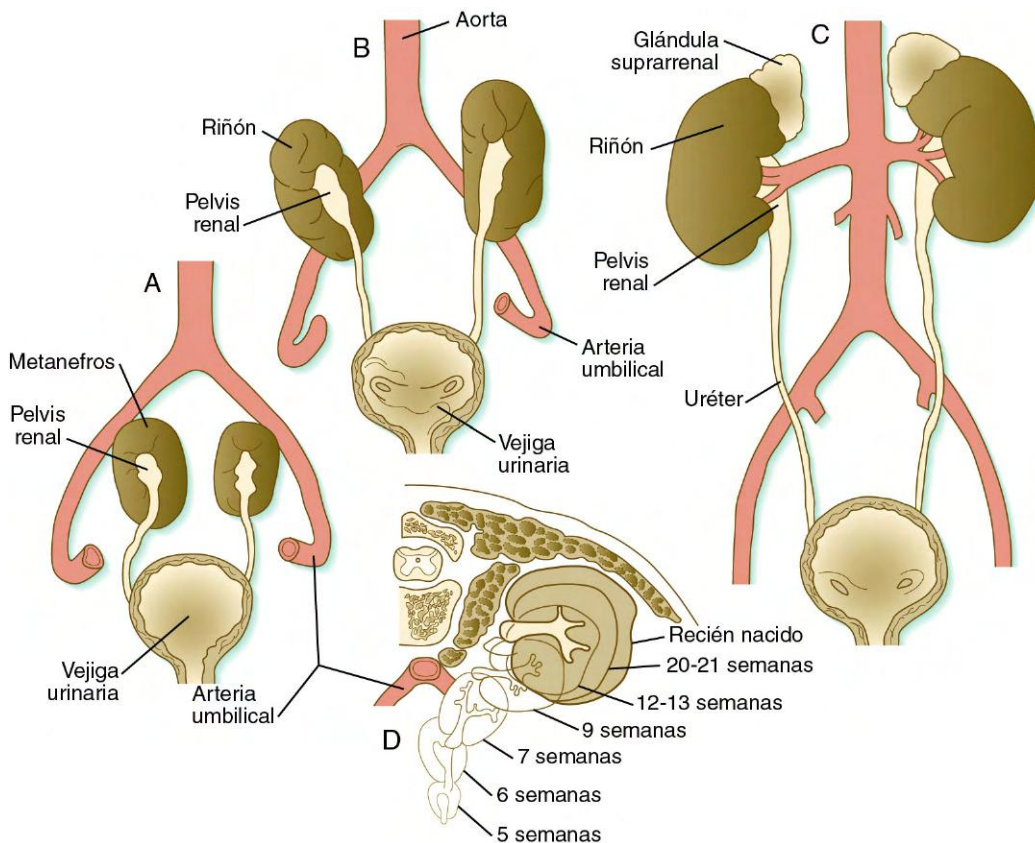


Fig. 16.9 A-C, Migración de los riñones desde la pelvis hasta su localización adulta definitiva. D, Corte transversal de la vía de migración de los riñones fuera de la pelvis.

desplazamiento lateral. Estos cambios hacen que los riñones entren en contacto con las glándulas suprarrenales, que forman una cubierta de tejido glandular en el polo craneal de cada riñón. Durante su migración, los riñones experimentan también una rotación de 90°, de forma que finalmente la pelvis está dirigida hacia la línea media. Conforme migran fuera de la cavidad pélvica, los riñones se deslizan a lo largo de las grandes arterias umbilicales, que se originan en el extremo caudal de la aorta. Todos estos cambios se producen detrás del peritoneo, dado que los riñones son órganos retroperitoneales. En el curso de las primeras etapas en la migración de los riñones metanefricos, los riñones mesonéfricos degeneran. Sin embargo, los conductos mesonéfricos se conservan y se asocian de manera estrecha a las gónadas en desarrollo.

Aunque el riñón adulto suele estar irrigado por una arteria renal única que se origina en la aorta directamente, está constituido por 5 lóbulos vasculares. Las arterias que irrigan cada uno de estos lóbulos eran en principio vasos segmentarios que irrigaban el mesonefros, pero que se incluyeron en el metanefros en migración. Típicamente sus orígenes aórticos quedan reducidos a un único par de arterias renales, aunque las variaciones anatómicas son frecuentes.

Formación de la vejiga urinaria

La división de la cloaca en recto y región del seno urogenital se ha comentado ya en el capítulo 15 (v. fig. 15.13). El seno urogenital se continúa con la alantoides, que tiene una base amplia en la zona de unión con él y una prolongación delgada tubular, que se extiende hacia el pedículo vitelino en el otro extremo. Junto con parte del seno urogenital, la base dilatada de la alantoides se sigue expandiendo para dar origen a la **vejiga urinaria**, y su extremo distal adelgazado se solidifica en el uraco, similar a un cordón, que acaba dando lugar al ligamento umbilical mediano, que une la vejiga urinaria con la región umbilical (v. fig. 16.19).

Conforme crece la vejiga, su pared en expansión, que deriva del mesénquima del esbozo de la cola, incorpora los conductos mesonéfricos y las yemas ureterales (fig. 16.10). El resultado es que estas estructuras se abren por separado en la pared posterior de la vejiga. Mediante un mecanismo mal conocido, que podría implicar la tensión mecánica ejercida por los riñones al

desplazarse, los extremos de los uréteres se abren en la vejiga, en localización lateral y cefálica respecto a los conductos mesonéfricos. La región limitada por estas estructuras se denomina **trígono vesical**, aunque gran parte de la estructura de dicho trígono está formada por musculatura de la vejiga. Sólo pequeñas tiras de músculo liso a lo largo de los bordes del trígono pueden proceder del músculo liso ureteral. En la zona de entrada de los conductos mesonéfricos, la vejiga se reduce considerablemente. Esta región, que en su origen formaba parte del seno urogenital, constituye la **uretra**, que sirve como vía de salida para la vejiga (v. pág. 399).

La **correlación clínica 16.1** presenta anomalías congénitas del aparato urinario.

Sistema genital

El desarrollo del sistema genital es una parte de la diferenciación sexual global de un individuo (fig. 16.21). La determinación sexual empieza en el momento de la fecundación, cuando un cromosoma Y o un segundo cromosoma X se unen al cromosoma X presente ya en el óvulo. Esta fase representa la determinación genética del sexo. Aunque el sexo genético queda determinado en el momento de la fecundación, el género macroscópico fenotípico del embrión no se pone de manifiesto hasta la 7.ª semana de desarrollo. Antes de este momento, el principal indicador morfológico del sexo del embrión es la presencia o ausencia de **cromatina sexual (cuerpo de Barr)** en las mujeres. El cuerpo de Barr es resultado de la inactivación de uno de los cromosomas X. En este **estadio indiferenciado** del desarrollo sexual, los gametos migran hacia los primordios gonadales desde el saco vitelino.

Se considera de forma clásica que la diferenciación del fenotipo sexual empieza en las gónadas* y progresa mediante la influencia que éstas ejercen sobre el sistema de conductos sexuales. Parecidas influencias actúan sobre la diferenciación

*Los estudios más recientes han demostrado que existen diferencias sexuales ya en el embrión antes de la implantación. Los genes *Sry* (v. más adelante) ya se han transcrito antes de la implantación. Además, el embrión XY preimplantado se desarrolla con más rapidez que el XX. Los embriones masculinos y femeninos en esta fase se pueden distinguir por sus antígenos, lo que sugiere diferencias en la expresión genética.

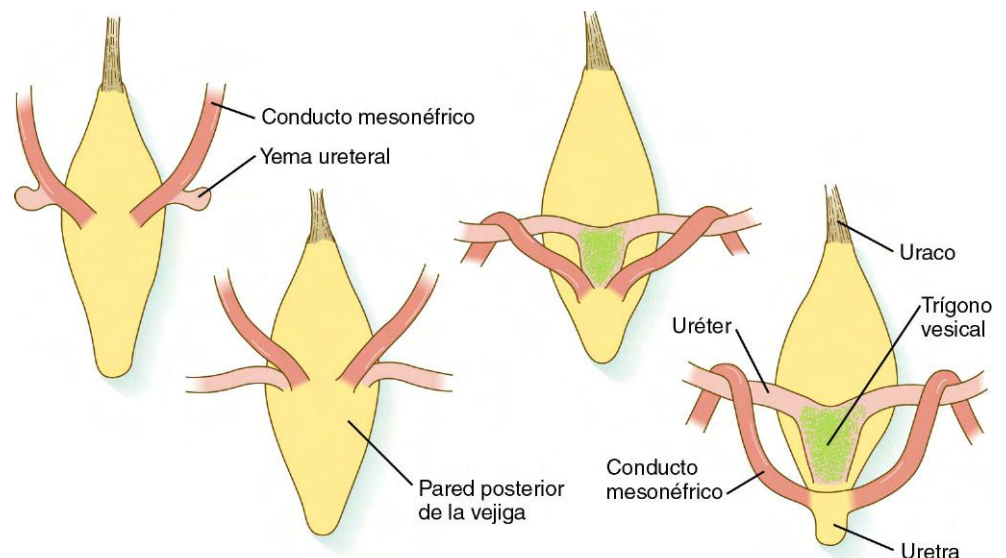


Fig. 16.10 Visiones dorsales de la vejiga urinaria en desarrollo, que muestran los cambios en las relaciones entre los conductos mesonéfricos y los uréteres conforme se van acercando e incorporando a la vejiga. En las dos imágenes de la derecha, obsérvese la incorporación de partes de las paredes de los conductos mesonéfricos al trígono vesical.

CORRELACIÓN CLÍNICA 16.1

Malformaciones congénitas del aparato urinario

Las malformaciones del aparato urinario son frecuentes (entre el 3% y el 4% de todos los nacidos vivos). Muchas de ellas son asintomáticas y otras se manifiestan sólo en fases tardías de la vida. La **figura 16.11** resume las localizaciones de muchas de las malformaciones urinarias más frecuentes.

Agenesia renal

La **agenesia renal** es la ausencia unilateral o bilateral de cualquier traza de tejido renal (**fig. 16.12A**). La agenesia renal unilateral se ve más o menos en el 0,1% de los adultos, mientras que la bilateral afecta a 1 de cada 3.000-4.000 recién nacidos. Es posible que existan uréteres. Esta malformación se suele atribuir a la ausencia de una interacción inductora entre la yema ureteral y el mesénquima metanefrogénico. Al menos la mitad de las agenesias renales del ser humano han sido atribuidas a mutaciones de RET o del factor neurotrófico derivado de células gliales (GDNF), actores de la inducción temprana de la yema ureteral. Los enfermos con agenesia renal unilateral suelen mostrarse asintomáticos, pero el riñón único generalmente sufre **hipertrofia compensadora** para mantener una masa funcional normal de tejido renal.

Los lactantes nacidos con agenesia renal bilateral suelen morir a los pocos días del parto. Dada la ausencia de diuresis, estos niños suelen mostrar una reducción del volumen de líquido amniótico durante el embarazo (**oligohidramnios**). Los lactantes con agenesia renal bilateral se caracterizan por demostrar la **secuencia de Potter**, que consiste en la presencia de nariz aplanada, amplio espacio interpupilar, barbilla retraída (retrognática), dedos afilados, orejas de implantación baja, luxación de cadera e hipoplasia pulmonar (**fig. 16.13**). En estos casos, una causa común de muerte neonatal es la insuficiencia respiratoria producida por la hipoplasia pulmonar, especialmente cuando esta última es causada

por otros desórdenes como la agenesia renal. Una secuencia se define como un conjunto de malformaciones secundarias a una perturbación principal en el desarrollo. En la secuencia de Potter, la reducción de la producción de orina secundaria a una agenesia renal o a una obstrucción urinaria es el factor que pone en marcha el resto de trastornos observados en esta patología (**fig. 16.14**). Los efectos mecánicos observados son el resultado de una falta de amortiguación producida por la cantidad reducida de líquido amniótico.

Hipoplasia renal

Un cuadro intermedio entre la agenesia renal y el riñón normal es la **hipoplasia renal** (v. **fig. 16.12B**), en la que un riñón o, más raramente, los dos riñones son notablemente más pequeños de lo normal, aunque conservan cierto grado de capacidad funcional. Aunque no se ha identificado una causa específica de la hipoplasia renal, algunos casos pueden deberse a deficiencias en los factores de crecimiento (o sus receptores), que están activos durante las fases críticas tardías de la metanefrogénesis. Igual que en la agenesia renal, el riñón normal asociado a un riñón hipoplásico suele sufrir una hipertrofia compensadora.

Duplicaciones renales

Las duplicaciones renales abarcan desde una duplicación sencilla de la pelvis renal hasta un **riñón supernumerario** separado por completo. Igual que los riñones hipoplásicos, las duplicaciones renales pueden ser asintomáticas, aunque es posible que la incidencia de infecciones renales sea mayor. Se han descrito muchas variantes de **duplicaciones ureterales** (v. **fig. 16.12**). Las duplicaciones anómalas se suelen atribuir a una escisión o separación amplia entre las ramas de la yema ureteral, consecuencia de la expresión ectópica de GDNF a lo largo de la porción más proximal del conducto mesonéfrico.

Alteraciones de la migración y rotación renal

El trastorno más frecuente de la migración renal deja el riñón localizado en la cavidad pélvica (**fig. 16.15A**). Esta alteración se suele asociar a una malrotación, de forma que el hilio del **riñón pélvico** se orienta hacia la superficie anterior en lugar de hacia la línea media. Otro tipo de alteración migratoria es la **ectopia cruzada**, en la cual un riñón y su uréter asociado se encuentran en el mismo lado del cuerpo que el otro riñón (**fig. 16.15B**). En este trastorno se puede producir una fusión entre el riñón ectópico y el normal.

En el **riñón en herradura**, anomalía que afecta a 1 de cada 400 individuos, los riñones están típicamente fusionados en su polo inferior (**fig. 16.16**). Este tipo de riñones no puede migrar fuera de la cavidad pélvica porque la arteria mesentérica inferior, que se origina en la aorta, los bloquea. En la mayoría de los casos, los riñones en herradura son asintomáticos, pero en ocasiones producen dolor u obstrucción ureteral. Este cuadro se puede asociar a alteraciones de otros órganos internos. Los riñones pélvicos sufren una mayor incidencia de infecciones y de obstrucciones ureterales.

Alteraciones de las arterias renales

Son frecuentes las duplicaciones o la existencia de ramas extra-renales grandes de la arteria renal, en lugar de una arteria renal única originada a cada lado de la aorta. En ocasiones no se produce la consolidación del principal aporte arterial externo al riñón, a causa de la apropiación de ramas arteriales segmentarias del mesonefros por parte del metanefros.

Enfermedad del riñón poliquístico

La **enfermedad del riñón poliquístico congénito** ocurre en algo más de 1 por cada 800 nacidos vivos y se manifiesta por la

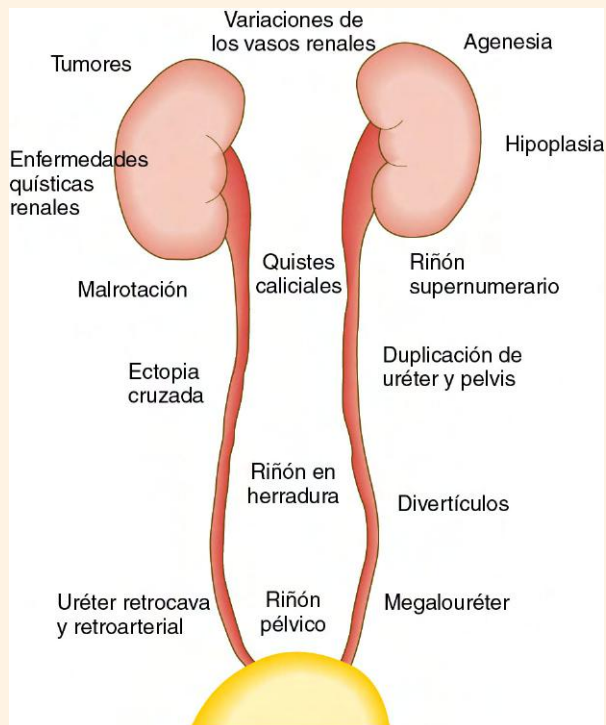


Fig. 16.11 Tipos y localizaciones de las anomalías de los riñones y los uréteres. (Adaptada de Gray SW, Skandalakis JE: Embryology for surgeons, Filadelfia, 1972, Saunders.)

CORRELACIÓN CLÍNICA 16.1
Malformaciones congénitas del aparato urinario (cont.)

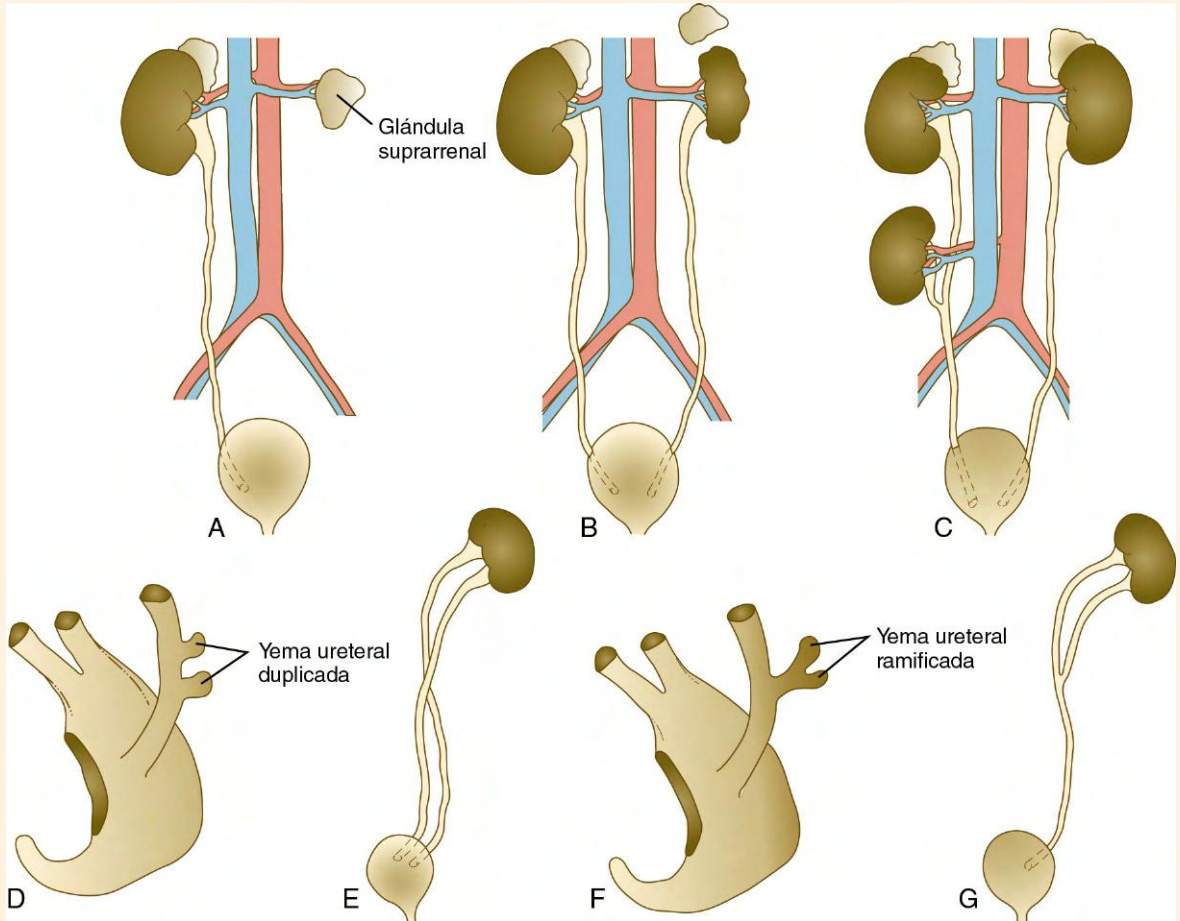


Fig. 16.12 Alteraciones renales frecuentes. **A**, Agenesia renal unilateral. El uréter también falta. **B**, Hipoplasia renal unilateral. **C**, Riñón supernumerario. **D** y **E**, Duplicación completa del uréter, posiblemente al surgir desde dos yemas ureterales distintas. **F** y **G**, Duplicación parcial del uréter, posiblemente al surgir desde una yema ureteral bifurcada.

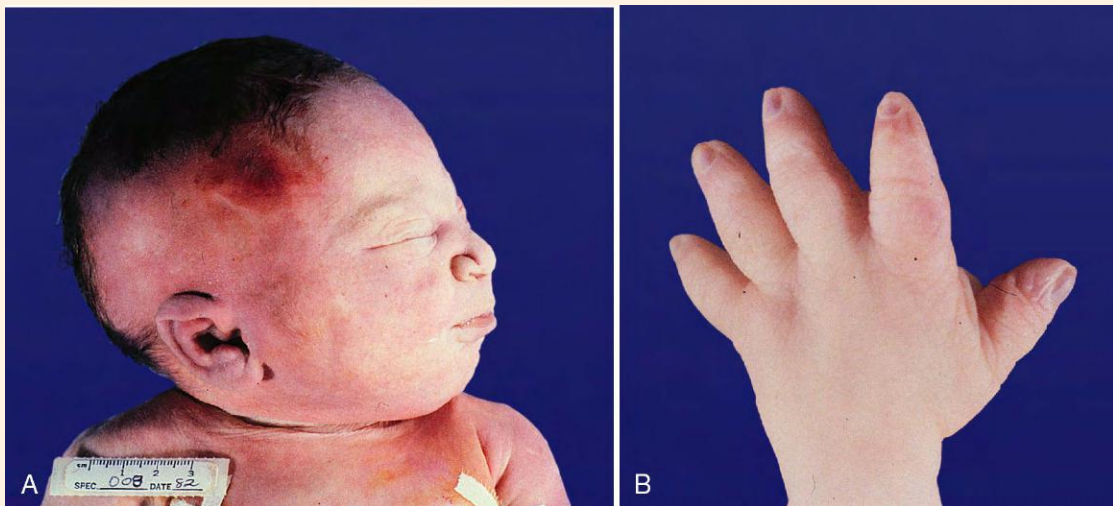

Fig. 16.13 **A**, Cara de Potter típica de un feto sometido a oligohidramnios. Obsérvese la nariz aplanada y las orejas de implantación baja. **B**, Mano de Potter, con dedos gruesos y afilados. (Cortesía de M. Barr, Ann Arbor, Mich.)

CORRELACIÓN CLÍNICA 16.1

Malformaciones congénitas del aparato urinario (cont.)

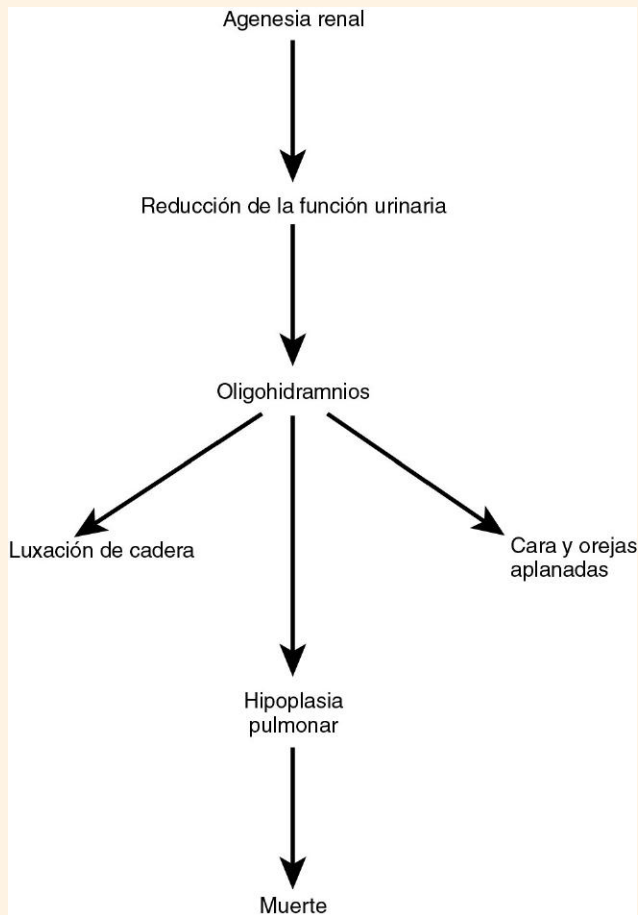


Fig. 16.14 Los principales pasos en el desarrollo de la secuencia de Potter.

presencia de quistes de distintos tamaños en el parénquima renal (**fig. 16.17**). La forma más frecuente, autosómica dominante, es debida a mutaciones de *PKD1* y *PKD2*, que producen las proteínas **poliquistina-1** y **poliquistina-2**. Estas proteínas, que son receptores de membrana, se relacionan con varios procesos celulares, como la proliferación, la polaridad y la diferenciación. Los afectados exhiben patrones fetales persistentes en la localización de estas proteínas, junto con receptores para el factor de crecimiento epidérmico y adenosina trifosfato de sodio y potasio (Na^+ , K^+ -ATPasa); el resultado es la producción de brotes de vesículas quísticas esféricas en varias localizaciones a lo largo de la nefrona. En algunos mutantes genéticos, los quistes son causados por perturbaciones en la orientación de las mitosis dentro de los conductos en desarrollo. En el desarrollo ductal normal, las mitosis están alineadas a lo largo del eje mayor del conducto. En las mutaciones que producen mitosis orientadas al azar, los conductos e incluso los túbulos colectores tienden a tomar forma de globos y forman quistes en lugar de alargarse. Estas vesículas se alargan y pueden alcanzar diámetros superiores a los 10 centímetros. Los quistes en otros órganos, sobre todo en el hígado y el páncreas, se asocian frecuentemente con riñones poliquísticos.

Orificios ureterales ectópicos

Los uréteres pueden desembocar en distintas localizaciones ectópicas (**fig. 16.18**). A causa de la continua salida de orina por ellos, estos lugares son sintomáticos y el diagnóstico resulta sencillo. Su embriogénesis se suele atribuir a un origen ectópico de las yemas ureterales en el embrión precoz.

Quistes, senos y fístulas del uraco

Si una parte de la luz del alantoides no se oblitera, se pueden producir **quistes, fístulas** o **senos del uraco** (**fig. 16.19**). En las fístulas del uraco se produce una salida de orina por el ombligo. Los senos o quistes de uraco pueden aumentar de tamaño en etapas posteriores de la vida, sin ser aparentes en los lactantes.

Extrofia vesical

La **extrofia vesical** es una malformación grave en la que la vejiga urinaria protruye de la pared abdominal (**fig. 16.20**). Más que un defecto primario del aparato urinario, se suele atribuir a una insuficiencia del tejido mesodérmico de la pared abdominal ventral. Aunque esta pared se puede cerrar al principio con ectodermo, en ausencia de mesodermo se rompe y se produce la subsiguiente degeneración de la pared vesical anterior. En los varones la extrofia vesical suele afectar al pene, produciéndose un trastorno denominado **epispadias** (v. **pág. 404**). Una reducción en la expresión de las señales de Sonic hedgehog (*shh*) en el epitelio pericloacal puede contribuir a una deficiencia de tejido en la vejiga y en los genitales externos. De acuerdo con diferentes hipótesis, la presencia de dilataciones aneurismáticas en la aorta dorsal impide la formación de los tejidos a lo largo de la línea media ventral, y mantiene sin cerrar las paredes de la cloaca alrededor de la futura vejiga.

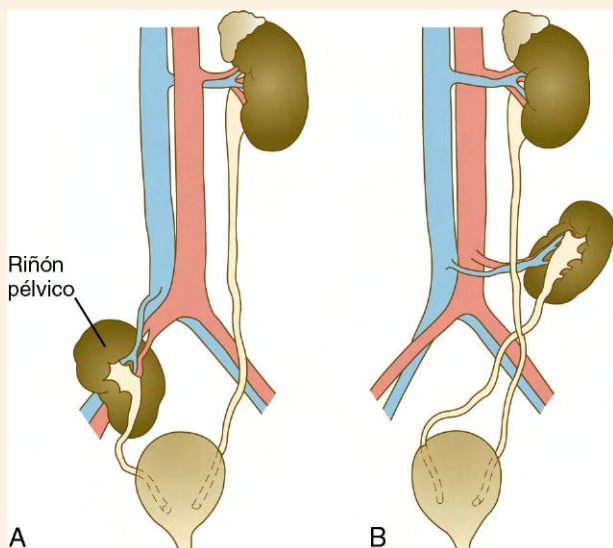


Fig. 16.15 Defectos en la migración del riñón. **A**, Riñón pélvico. **B**, Ectopia cruzada. El riñón derecho ha cruzado el uréter izquierdo y sólo ha migrado una parte de la distancia normal.

CORRELACIÓN CLÍNICA 16.1
Malformaciones congénitas del aparato urinario (cont.)

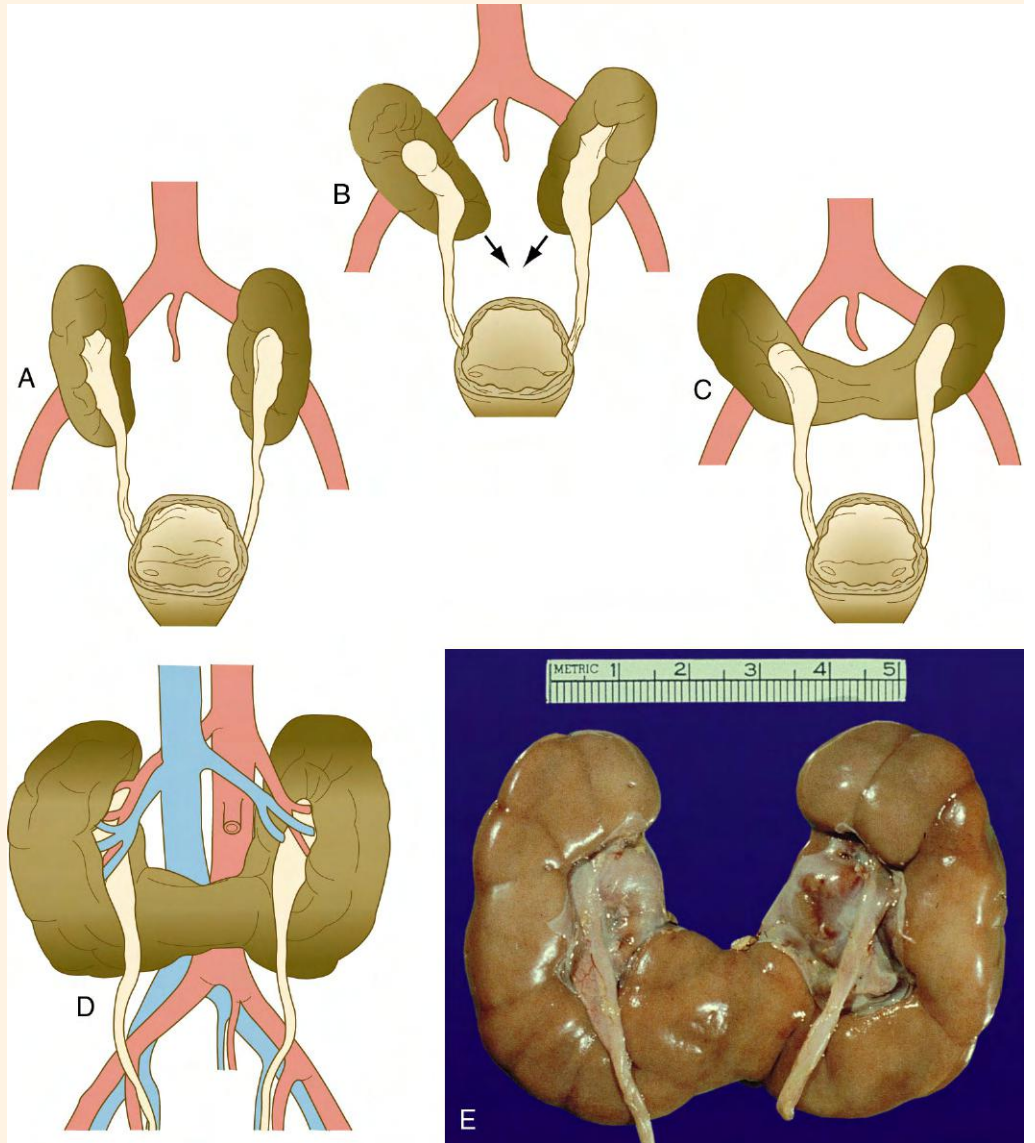


Fig. 16.16 Etapas en la formación de un riñón en herradura. **A-C**, Cuando los riñones abandonan la pelvis, sus extremos caudales se tocan y fusionan. **D**, Riñón pélvico en un adulto. Obsérvese la falta de rotación de los riñones, de forma que los uréteres quedan orientados en dirección ventral en lugar de medial. **E**, Riñón en herradura. (*E*, Fotografía 914E de la Arey-DaPeña Pediatric Pathology Photographic Collection, Human Developmental Anatomy Center, National Museum of Health and Medicine, Armed Forces Institute of Pathology, Washington, D.C.)

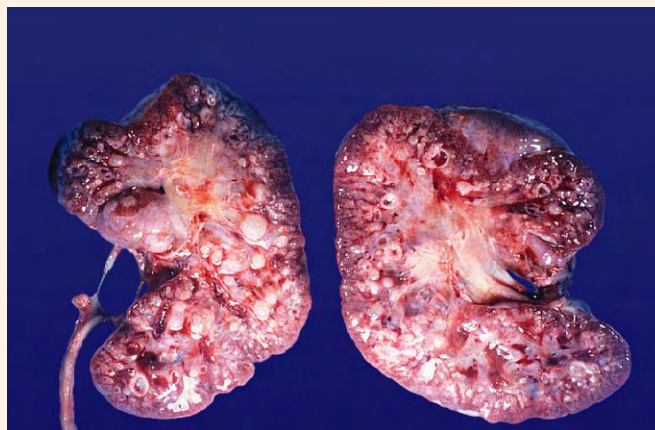


Fig. 16.17 Riñones poliquisticos. (Cortesía de M. Barr, Ann Arbor, Mich.)

CORRELACIÓN CLÍNICA 16.1 Malformaciones congénitas del aparato urinario (cont.)

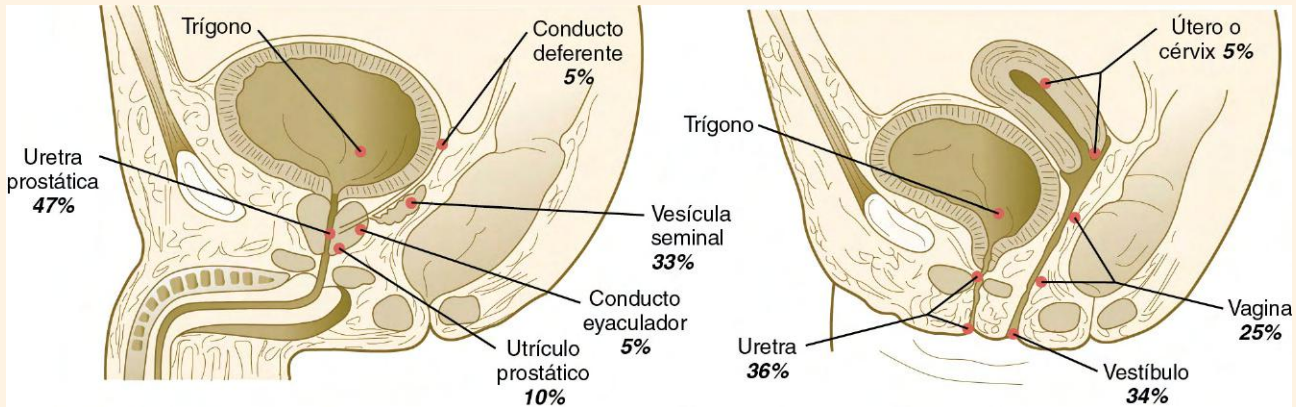


Fig. 16.18 Localizaciones frecuentes de los orificios ureterales ectópicos. (Adaptada de Gray SW, Skandalakis JE: *Embryology for surgeons*, Filadelfia, 1972, WB Saunders.)

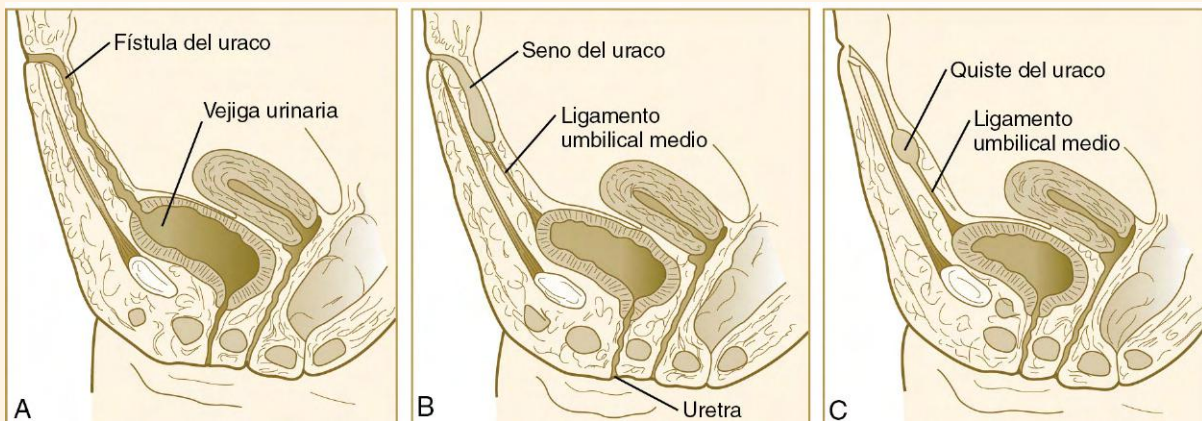
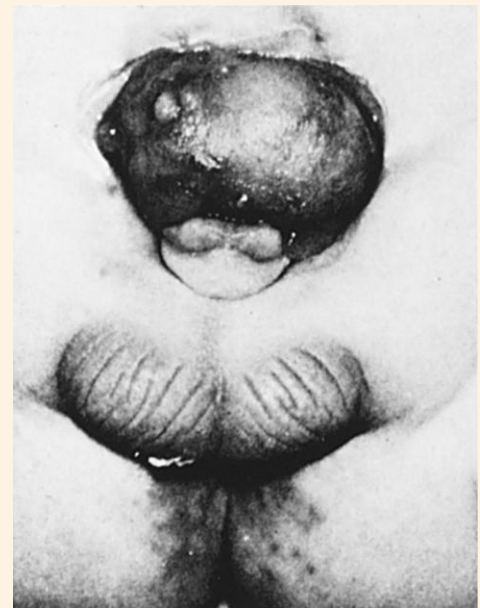


Fig. 16.19 Alteraciones del uraco. **A**, Fístula del uraco. **B**, Seno del uraco. **C**, Quiste del uraco.

Fig. 16.20 Extrofia vesical en un lactante varón, que muestra una protrusión de la pared posterior de la vejiga urinaria a través de un defecto en la pared abdominal inferior. En la base de la vejiga urinaria abierta se observa un pene parcialmente bifido, con una uretra abierta (no se muestra en la imagen) sobre su superficie dorsal. El amplio y superficial escroto está separado del pene. (De Crowley LV: *An introduction to clinical embryology*, St. Louis, 1974, Mosby.)



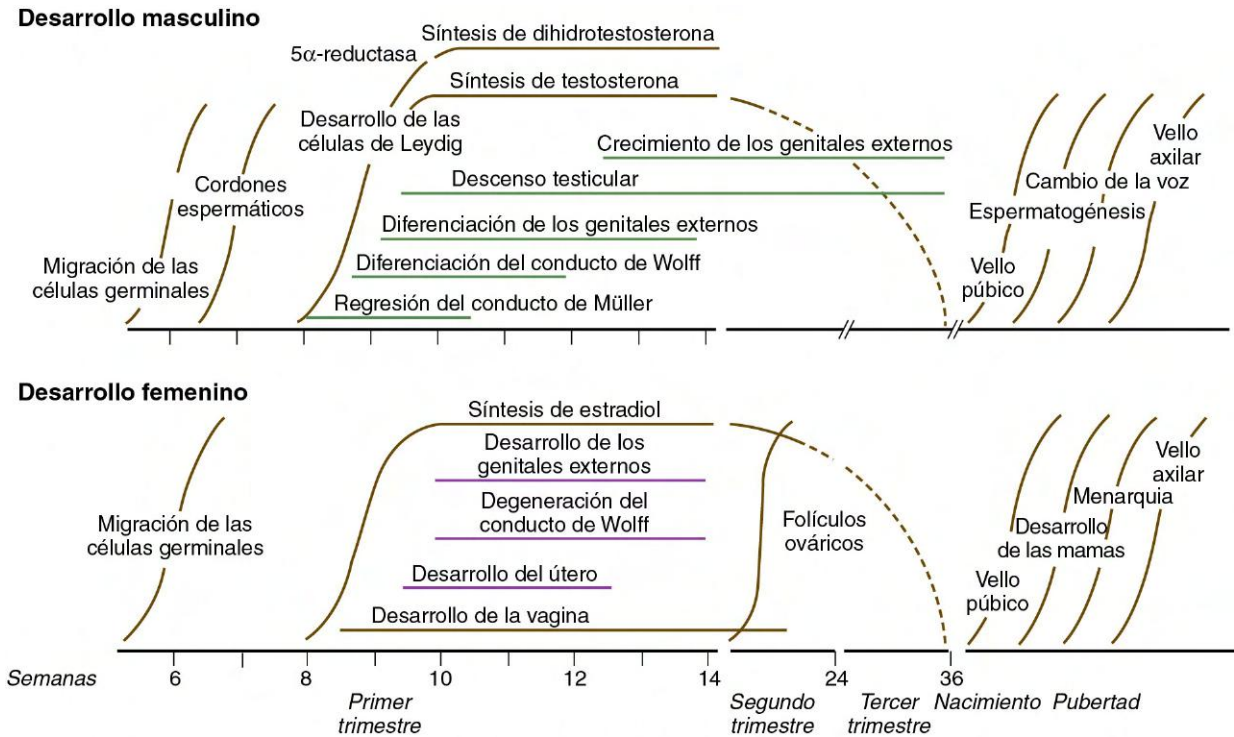


Fig. 16.21 Principales acontecimientos en la diferenciación sexual de los embriones humanos masculinos y femeninos.

de los genitales externos y, por último, sobre el desarrollo de los caracteres sexuales secundarios (p. ej., la configuración corporal, las mamas, el patrón del vello), y completan el proceso de diferenciación sexual en su conjunto. También existe una diferenciación sexual del cerebro, que condiciona el comportamiento.

En determinadas circunstancias, el sexo genético de un individuo se puede ver superado por factores ambientales, de forma que no exista correlación entre el genotipo y el fenotipo sexual. Un principio general importante es que el desarrollo de los rasgos fenotípicos masculinos precisa de la acción de sustancias producidas por los testículos y que el fenotipo femenino se produce por la ausencia de dichas influencias testiculares específicas o por la incapacidad de responder a ellas. Basándonos en los conocimientos actuales, el fenotipo femenino es considerado el basal o fenotipo por defecto, ya que sobre él tienen que actuar las influencias masculinas para conseguir un fenotipo masculino.

Determinación genética del sexo

Desde 1923, los científicos han reconocido que los pares de cromosomas XX y XY representan la base genética para la femineidad y la masculinidad humanas. Durante muchas décadas se creyó que la presencia de dos cromosomas X era el factor determinante del sexo en humanos, pero en 1959 se comprobó que era el cromosoma Y el que determinaba la diferenciación entre varones y mujeres. Sin embargo, todavía no se comprendía la relación entre el cromosoma Y y la determinación de los testículos. En décadas más recientes se han propuesto tres candidatos como posibles **factores de determinación testicular**.

El primero fue el **antígeno H-Y**, un antígeno de histocompatibilidad menor presente en las células de los varones, pero no en las de las mujeres. El antígeno H-Y se ha localizado en el

brazo largo del cromosoma Y humano. Se ha considerado que es producto del gen determinante de los testículos en los mamíferos. Se observó que una cepa de ratones (*Sxr*) producía varones en ausencia de este antígeno. Se demostró que los ratones *Sxr* tenían una transposición de una región del cromosoma Y en el cromosoma X, pero que no incluía el locus que codifica el antígeno H-Y. Además, se comprobó que determinados varones humanos con rasgos fenotípicos de tipo masculino y con un genotipo XX carecen del material genético para el antígeno H-Y.

El siguiente candidato fue un locus en el brazo corto del cromosoma Y, denominado gen del *dedo de zinc* Y (*ZFY*). Con técnicas de hibridación de ADN se demostró que este gen está presente en los varones XX y en los ratones que perdieron pequeños trozos de los cromosomas X e Y durante el entrecruzamiento de la meiosis. Por el contrario, este gen no se encontró en unas pocas mujeres XY. Sin embargo, se observó que algunos varones XX carecen de este gen y que otros casos de anomalías poco frecuentes en la diferenciación sexual no muestran una correspondencia entre el fenotipo sexual y la presencia o ausencia esperadas del gen *ZFY*.

El candidato más reciente para ser el gen de determinación testicular se denomina *Sry*, un miembro de la familia de factores de transcripción *Sox* y posiblemente un derivado evolutivo de *Sox-3*; también está localizado en una región de 35 kilobases en el brazo corto del cromosoma Y (fig. 16.22). El gen *Sry* codifica una proteína no histona de 223 aminoácidos, que pertenece a una familia de proteínas con un ligando de ADN muy conservado, de 79 aminoácidos, llamado **secuencia de grupo de alta movilidad**. Tras conseguir clonar el gen, se detectó en muchos casos de inversión del sexo, incluidos algunos varones XX sin los genes *ZFY*. El gen *SRY* del cromosoma Y humano está cerca de la región homóloga, por lo que es susceptible de trasladarse al cromosoma X.

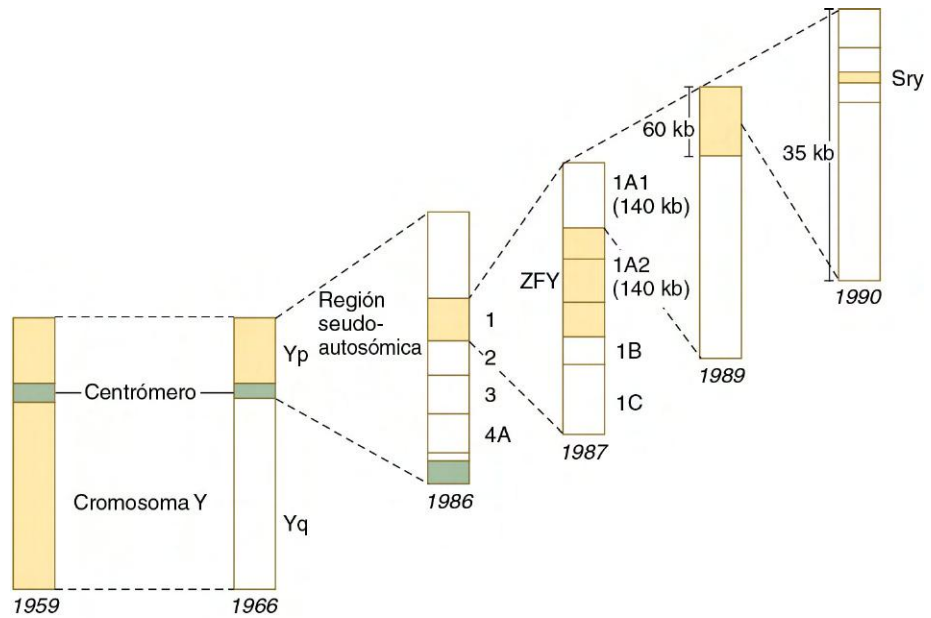


Fig. 16.22 Historia de los avances en la localización del gen responsable de la determinación sexual en el cromosoma Y. (Adaptada de Sultan C y cols.: *SRY and male sex determination*, *Horm Res* 36:1-3, 1991.)

El gen *Sry* también está ausente en una cepa de ratones XY de fenotipo femenino. Otra prueba experimental procede de la producción de ratones transgénicos, a los que se inserta un fragmento de 14 kilobases del cromosoma Y que contiene el gen *Sry*. Muchos de estos ratones transgénicos XX se convierten fenotípicamente en varones con testículos normales y comportamiento masculino. Los estudios de hibridación in situ con ratones han demostrado que la expresión del gen *Sry* se produce en el tejido gonadal masculino en el momento de la determinación sexual, pero que no se expresa en las gónadas de los embriones femeninos.

Especificación de las células germinales, migración hacia las gónadas y entrada en meiosis

En el capítulo 1 se describe brevemente la aparición temprana de las células germinales primordiales (CGP) en el revestimiento del saco vitelino y su migración a las gónadas en embriones humanos. Los estudios experimentales y descriptivos han demostrado que en el ratón se pueden observar CGP por primera vez en el epiblasto, derivado del mesodermo extraembrionario del extremo posterior de la línea primitiva. En el ratón, tan sólo seis células precursoras se especifican hacia CGP en respuesta a la secreción de BMP-2, BMP-4 y BMP-8b por parte del ectodermo extraembrionario. Estas células mantienen la pluripotencia mediante la expresión de los genes *Sox*, *Nanog* y *Oct-4*, la mayoría de los cuales mantienen indiferenciados a los blastómeros de los embriones en escisión (v. pág. 42). La acción del represor transcripcional **Blimp-1** protege a estas células precursoras de entrar en el programa transcripcional que por defecto dirige a las células del epiblasto en su conversión a células somáticas.

Una vez que se especifican, las CGP comienzan una etapa de migración activa (v. fig. 1.1), que les lleva primero desde la base de la alantoides al futuro intestino posterior y, en una segunda fase, desde el intestino posterior hasta las **crestas genitales** (futuras gónadas), a través del mesenterio dorsal. Durante la fase de migración, las CGP están protegidas de la apoptosis por las acciones de **Nanos-3**, una proteína conservada evolutivamente

que participa en el mantenimiento de las células germinales. Los estadios iniciales en la migración de las CGP a cierta distancia de las gónadas se consiguen mediante un movimiento activo de tipo ameboide, en respuesta a un sustrato permisivo de la matriz extracelular. También puede ayudar el desplazamiento tisular secundario al crecimiento diferencial de la región posterior del embrión. Durante su migración, muchas de las CGP se unen entre ellas gracias a largas prolongaciones citoplasmáticas. Todavía falta por determinar cómo controlan la emigración y el asentamiento de las células en las gónadas estas interconexiones. A medida que migran a través del mesenterio dorsal, las CGP proliferan en respuesta a factores mitogénicos, tales como el factor inhibidor de la leucemia y el factor de células madre o **Steel factor** (kit-ligando).

Conforme las células germinales se aproximan a las crestas genitales al final de la quinta semana del desarrollo, pueden verse influidas por factores quimiotácticos secretados por las gónadas en formación. Estas influencias se han demostrado injertando tejidos embrionarios (p. ej., de intestino posterior, que contiene células germinales dispersas) en la cavidad corporal de un embrión huésped. Las CGP del injerto se concentran típicamente en la zona injertada más próxima a las crestas genitales del huésped, y en ocasiones migran hacia las mismas desde el injerto. Más o menos entre 1.000 y 2.000 CGP penetran en las crestas genitales y, tras hacerlo, interrumpen su migración y se activa un nuevo grupo de genes.

Tras su entrada en la cresta genitales, las CGP en las mujeres entran en meiosis, mientras que en los varones se someten a una detención mitótica. Inicialmente, las CGP masculinas y femeninas son equivalentes y bajo la influencia del gen *Dazl* (suprimido en la azoospermia) ambos progresan hacia un estadio competente de la meiosis (fig. 16.23). En este punto, los diferentes entornos de las gónadas masculina y femenina ejercen un profundo efecto sobre las CGP. En la gónada femenina encontramos ácido retinoico producido por los túbulos mesonefricos adyacentes. El ácido retinoico, a través de **Stra-8**, que se requiere para la replicación premeiótica del ADN, estimula a la CGP para entrar en el ciclo de la meiosis. En la gónada masculina, la acción de la enzima citocromo P450 (**Cyp26b1**)

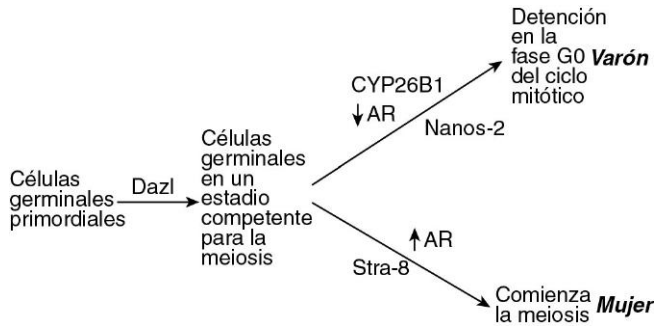


Fig. 16.23 Esquema que muestra el efecto de la exposición a diferentes concentraciones de ácido retinoico (AR) sobre el destino de las células germinales primordiales, en varones y mujeres.

cataboliza en metabolitos inactivos el ácido retinoico derivado del mesonefros. Esta acción, junto a la actividad antimetabólica de **Nanos-2** en las propias células germinales, impide la entrada de las CGP en la meiosis. En su lugar, se detienen en la fase G0 del ciclo mitótico, donde permanecen hasta después del nacimiento. Si se inactiva *Cyp26b1* en los varones, las CGP entran en el ciclo meiótico, como ocurre en la gónada femenina. La gónada femenina suprime la formación de ambos factores inhibidores de la meiosis (*Cyp26b1* y *Nanos-2*).

En cualquier caso, cuando las CGP alcanzan la gónada, se desarrollan en gametos masculinos o femeninos dependiendo del medio ambiente de las células somáticas de la gónada y no de su propia dotación genética. Las células primordiales XY se desarrollan como ovocitos si se trasplantan al interior de una gónada femenina y las células XX se desarrollan como espermatogonias si se trasplantan en el interior de una gónada masculina.

Algunas CGP siguen vías migratorias inadecuadas, que les llevan a instalarse en localizaciones extragonadales. Estas células suelen empezar a desarrollarse como ovogonias, sea cual sea su genotipo, y después degeneran. Sin embargo, en casos poco frecuentes persisten en localizaciones ectópicas, como el mediastino y la región sacrococcígea, donde pueden originar **teratomas** (v. cap. 1).

Establecimiento del sexo gonadal

Origen de las gónadas y de la corteza suprarrenal

Las gónadas se originan en una región alargada de mesodermo esteroidogénico localizada a lo largo del margen ventromedial del mesonefros. Las células de la zona craneal de esta región se condensan para formar los **primordios adrenocorticales**, mientras que las de la parte caudal se convierten en las **crestas genitales**, que se pueden identificar a mediados de la quinta semana de gestación. Las crestas genitales incipientes constan de dos poblaciones principales de células: una deriva del **epitelio celómico** y la otra de la **cresta mesonefrica**.

Uno de los primeros genes necesarios para el desarrollo gonadal es **WT-1**, que se expresa en todo el mesodermo intermedio y que, como ya se ha discutido previamente (pág. 376), es fundamental en el desarrollo inicial del riñón (v. fig. 16.3). El **factor esteroideogénico 1 (SF-1)** se expresa en la gónada indiferenciada inicial y también en la corteza suprarrenal en desarrollo. Parece que SF-1 se relaciona con las células somáticas de la gónada, más que con las CGP. SF-1 se expresa también en las células hipofisarias e hipotalámicas, de acuerdo con su asociación a órganos endocrinos. El otro gen principal implicado en las fases más tempranas del desarrollo gonadal es **Lim1**. Como ya se ha comentado en el texto (v. fig. 5.9), la ausencia de expresión de *Lim1* provoca la falta de formación de la parte anterior de la cabeza, además, tampoco se forman los riñones ni las gónadas.

En humanos, el **primordio adrenocortical** aparece durante la cuarta semana como un engrosamiento del mesotelio celómico en el extremo craneal de la cresta genital. A las 8 semanas de gestación, el primordio se localiza en el polo craneal del mesonefros. Cuando las células de la cresta neural migran al interior de la glándula suprarrenal, se forma una cápsula alrededor de la misma. La corteza comienza a diferenciarse en una zona interna que segrega precursores esteroideos como estradiol placentario, que son esenciales para el mantenimiento del embarazo. Una zona externa forma la cápsula por debajo, y en el centro las células de la cresta neural se diferencian en células de la médula suprarrenal, quizás bajo la influencia del medio ambiente cortical.

Diferenciación de los testículos

Cuando aparecen por primera vez las crestas genitales, las de los varones y las mujeres son morfológicamente indistinguibles (etapa indiferenciada). El principio general que subyace a la diferenciación gonadal es que la influencia del gen *Sry* (factor de determinación testicular) sobre el cromosoma Y hace que la gónada indiferenciada evolucione y se convierta en testículo (fig. 16.24). En ausencia de los productos de este gen, la gónada se acaba diferenciando en un ovario.

En los varones, los transcritos del gen *Sry* se detectan sólo en la cresta genital justo cuando empieza la diferenciación del testículo. Ni la expresión del gen *Sry* ni la posterior diferenciación del testículo dependen de la presencia de células germinales. Los genes determinantes del sexo actúan sobre la porción somática del testículo, no sobre dichas células germinales. En los varones, *Sry* estimula la expresión de **Sox-9**, que inicia la vía de la diferenciación de las células indiferenciadas del estroma en células de Sertoli. *Sox-9* estimula la actividad de *FGF-9*, que a su vez refuerza la actividad de *Sox-9* (v. fig. 16.27).

La sincronización temporal es fundamental para la diferenciación testicular. El testículo se desarrolla con más rapidez que el ovario. Los precursores de las células de Sertoli deben estar preparados para recibir señales genéticas (**Sox-9**) de cara a la diferenciación testicular en un momento determinado. Si no lo están, las CGP entrarán en meiosis y la gónada se convertirá en un ovario. Parece que la diferenciación inicial del testículo también depende de una señal del mesonefros, posiblemente de *WT-1*. En ausencia de mesonefros, las estructuras internas (cordones testiculares) se diferencian mal.

La morfología de la diferenciación gonadal temprana ha sido controvertida y se han propuesto diversos escenarios de linaje e interacciones celulares. Según las evidencias morfológicas más recientes, las crestas genitales se evidencian por primera vez a mediados de la quinta semana por la proliferación de **células epiteliales celómicas** a lo largo del margen medial del mesonefros (fig. 16.25). A finales de la quinta semana, las CGP entran en la cresta genital incipiente y el epitelio celómico emite cortos pilares epiteliales hacia el interior de la gónada. A principios de la sexta semana, y bajo la influencia del factor de transcripción *Sox-9*, un grupo de **cordones sexuales primitivos** empiezan a tomar forma en la cresta genital, y las CGP migran hacia los mismos. Los cordones sexuales primitivos están divididos unos de otros por las células endoteliales que crecen en la cresta genital, probablemente a partir del mesonefros. A continuación, los cordones se rodean de una delgada capa de células mioideas de origen local. Las células mioideas, que en el adulto colaboran en la movilidad y en el desarrollo de los espermatozoides a lo largo de los túbulos seminíferos, no tienen equivalente en el ovario. Aún no está claro cuántos tipos de células migran a las gónadas desde el mesonefros y si esto es así, cuál es la naturaleza del estímulo necesario para esta migración. El tejido ovárico no atrae a estas células.

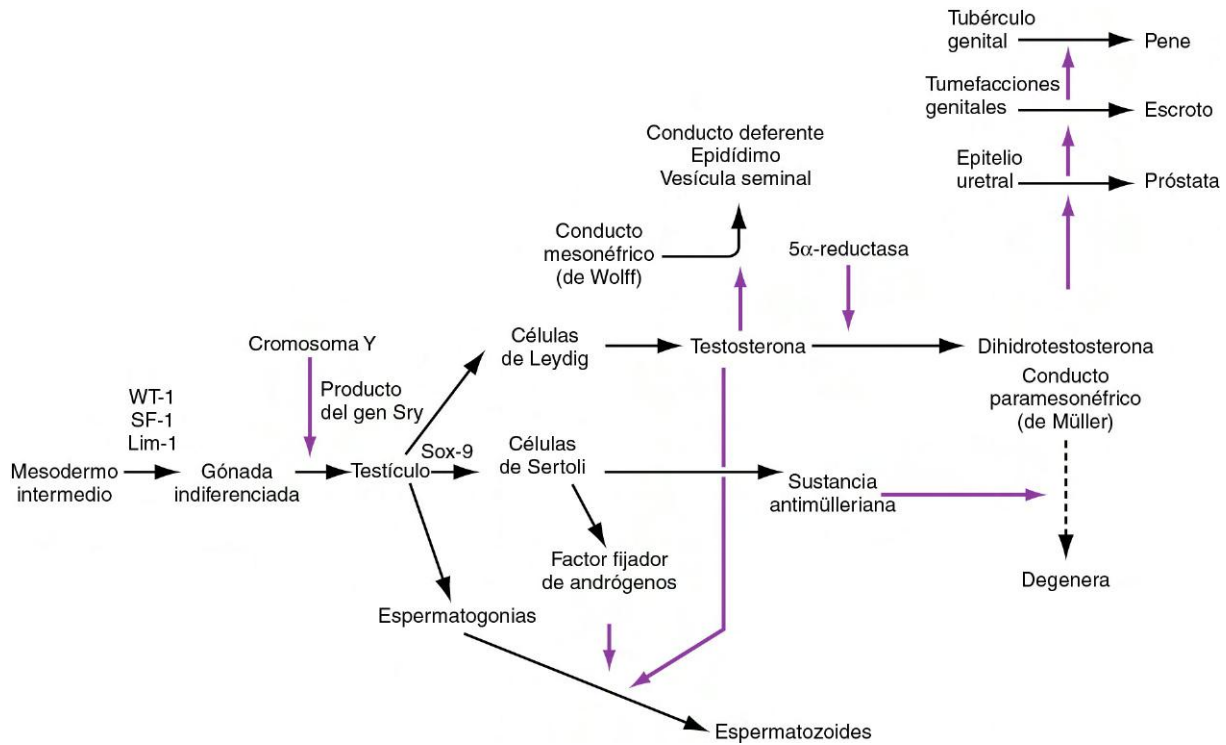


Fig. 16.24 Diferenciación del fenotipo masculino.

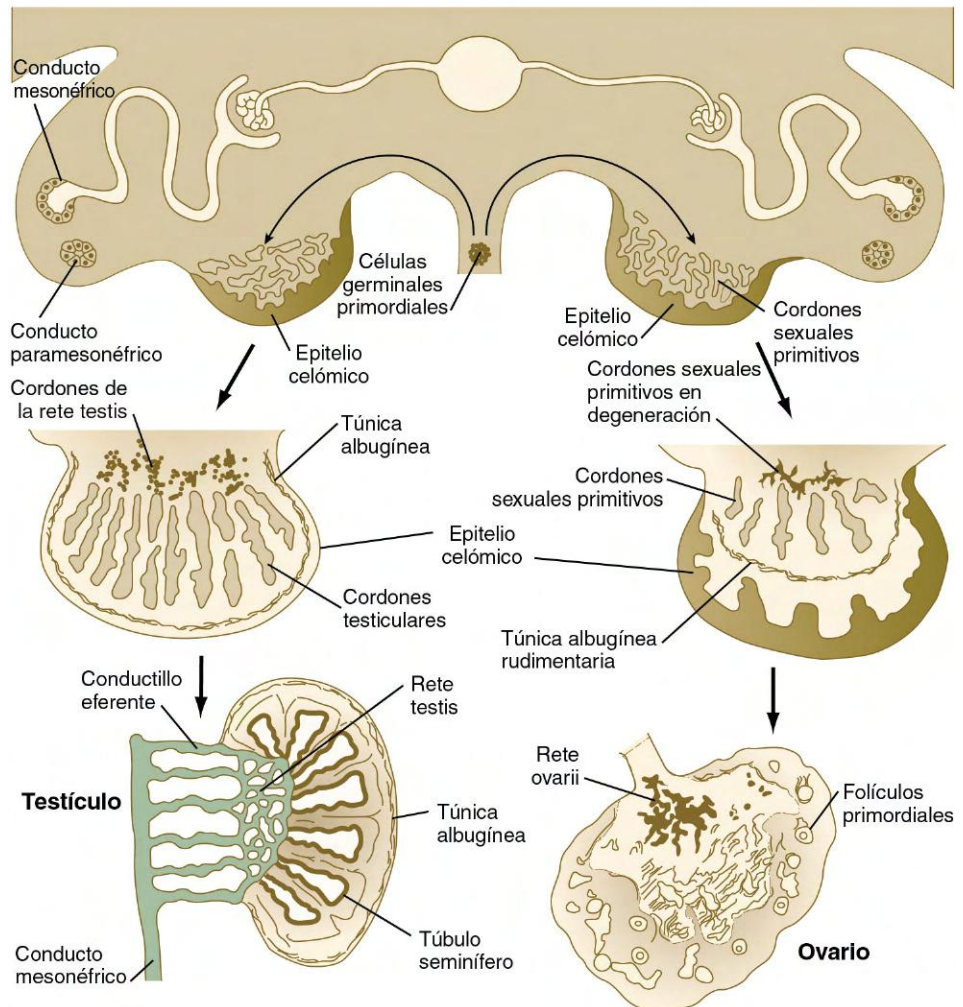


Fig. 16.25 Morfología de la diferenciación gonadal.

Cuadro 16.1 Funciones de las células de Sertoli en la diferenciación sexual masculina

1. Inducen la migración de células mesenquimatosas (células endoteliales) desde el mesonefros hasta los testículos
2. Emiten señales que inhiben la entrada de las células germinales masculinas en meiosis
3. Emiten señales que inducen la diferenciación de las células de Leydig, que secretan testosterona
4. Secretan sustancia antimülleriana
5. Secretan factor de unión a los andrógenos

A finales de la sexta semana de gestación, el testículo muestra ya signos de diferenciación. Los cordones sexuales primitivos aumentan de tamaño y están mejor definidos. Se piensa que sus células son las precursoras de las células de Sertoli (**cuadro 16.1**). Conforme se van diferenciando los cordones sexuales, se separan del epitelio de superficie (epitelio germinal) por una densa capa de tejido conjuntivo denominada **túnica albugínea**. Las porciones más profundas de los cordones sexuales testiculares están en contacto con los grupos de túbulos mesonéfricos del quinto al decimosegundo. Las zonas más externas de los cordones sexuales testiculares forman los **túbulos seminíferos** y las más internas se convierten en una red que acaba siendo la **rete testis**. Ésta se une finalmente a los **conductillos eferentes** derivados de los túbulos mesonéfricos.

Durante los 2 primeros meses del desarrollo, las **células de Leydig** no se pueden identificar en el testículo embrionario. Además de las células esteroideogénicas locales procedentes de la cresta genital, los precursores de las células de Leydig pueden migrar al interior del testículo desde el mesonefros (**tabla 16.1**). Estas células son reconocibles durante la octava semana y pronto empiezan a sintetizar hormonas androgénicas (testosterona y androstenodiona). Esta actividad endocrina resulta fundamental porque la diferenciación del sistema de los conductos genitales masculinos y de los genitales externos depende de las hormonas sexuales secretadas por el testículo fetal. Las células de Leydig fetales secretan sus productos hormonales justo en el período en que se produce la diferenciación de los conductos genitales sensibles a su acción (entre las 9 y las 14 semanas). Una vez pasadas las semanas 17 y 18, las células de Leydig fetales van involucionando de forma gradual y no reaparecen hasta la pubertad, momento en que estimulan la espermatogénesis. Las células de Leydig fetales se pueden considerar como una isoforma celular que más tarde será sustituida por la forma adulta celular definitiva. A las 8 semanas de vida, las células de Sertoli embrionarias producen la **sustancia antimülleriana** (v. pág. 394), que también desempeña un papel significativo en la formación del sistema de conductos sexuales porque causa la degeneración de los precursores de los conductos genitales femeninos.

Durante los períodos embrionario tardío y fetal y tras el parto, las CGP testiculares se dividen lentamente mediante mitosis, pero las células de Sertoli fetales son insensibles a los andrógenos y no consiguen madurar. Las células de Sertoli son capaces de secretar un **factor inhibidor de la meiosis**, aunque dicho factor no se ha aislado ni caracterizado. Las células germinales masculinas embrionarias también están protegidas de los efectos inductivos de la meiosis producidos por el ácido retinoico localizado en la profundidad de los cordones testiculares. El medio ambiente testicular no será favorable para la meiosis y la espermatogénesis hasta la pubertad.

Tabla 16.1 Orígenes de los componentes celulares de las gónadas embrionarias

Lugar de origen	Testículo	Ovario
Células germinales primordiales	Espermatogonia	Ovogonia
Cresta genital	Células de Leydig* Células mioides peritubulares Células de Sertoli*	Células tecales — Células foliculares de la granulosa Células tecales
Epitelio celómico	Células de Sertoli* Células de Leydig*	Células foliculares de la granulosa Células tecales
Mesonefros	Células de Sertoli* Células de Leydig Células endoteliales vasculares Rete testis	Células foliculares de la granulosa Células tecales ¿? Rete ovarii

*Su origen es todavía incierto.

Diferenciación de los ovarios

A pesar del número considerable de investigaciones, los factores responsables de la diferenciación de los ovarios siguen siendo parcialmente desconocidos. De acuerdo con una hipótesis, las señales de **Wnt-4** y de **Rspo-1** reprimirían la expresión de FGF-9, responsable de una reducción de Sox-9. Esta reducción inhibiría el desarrollo testicular y sería la responsable de la formación del ovario. A diferencia del caso de los testículos, la presencia de células germinales viables resulta esencial para la diferenciación ovárica, de forma que si éstas no llegan hasta las crestas genitales o si son anómalas (p. ej., XO) y degeneran, la gónada involuciona y se producen **cintillas ováricas** (ovarios vestigiales).

Cuando las CGP han entrado en el futuro ovario, permanecen concentradas en la región cortical externa o cerca de la unión corticomedular. De manera similar a lo que sucede en el testículo, el ovario contiene cordones sexuales primitivos en la región medular, pero no están tan desarrollados como en el testículo. El origen de las células que forman los folículos ováricos no se ha determinado. Se han propuesto tres posibles zonas de origen de las células epiteliales foliculares: 1) el epitelio celómico (cordones sexuales secundarios), 2) los cordones sexuales primitivos de origen mesonéfrico y 3) el propio estroma de las crestas genitales. Poco después de llegar a la gónada, los grupos de CGP en la región medular son rodeados parcialmente por las células foliculares y adoptan la forma de **nidos de células**. Las CGP, que ahora se deben denominar **ovogonias (oogonias)**, proliferan brevemente por mitosis hasta que, bajo la influencia del **ácido retinoico**, entran en la profase de la primera división meiótica. El ácido retinoico, que se produce en el mesonefros (v. más arriba), está probablemente asociado con el **rete ovarii**, derivado mesonéfrico que se encuentra en la médula del ovario. En la semana 22, las ovogonias de la región cortical también entran en meiosis. En el período fetal, las ovogonias, que se llaman ahora **ovocitos (oocitos)**, se separan de los nidos de células y se asocian de forma individual a las células foliculares, formando los **folículos primordiales** (v. fig. 1.5). Los ovocitos continúan en meiosis hasta que alcanzan la fase de diplotene en la profase de la primera división meiótica. En este momento

Tabla 16.2 Homologías de los aparatos urogenitales masculino y femenino

Estructura indiferenciada	Derivados masculinos	Derivados femeninos
Cresta genital	Testículos	Ovarios
Células germinales primordiales	Espermatozoides	Óvulos
Cordones sexuales	Túbulos seminíferos (células de Sertoli)	Células foliculares (de la granulosa)
Túbulos mesonéfricos	Conductillos eferentes Paradídimo	Epoóforo Paraoóforo
Conductos mesonéfricos (de Wolff)	Apéndice del epidídimo Conducto epididimario Conducto deferente Conducto eyaculador Vesículas seminales	Apéndice del ovario Conducto de Gartner
Ligamentos mesonéfricos	Gubernáculo testicular	Ligamento redondo del ovario Ligamento redondo del útero
Conductos paramesonéfricos (de Müller)	Apéndice testicular Utrículo prostático	Trompas uterinas Útero Parte superior de la vagina
Seno urogenital definitivo (porción inferior)	Uretra peneana Glándulas bulbouretrales	Parte inferior de la vagina Vestíbulo vaginal
Seno urogenital precoz (porción superior)	Vejiga urinaria Uretra prostática Glándula prostática	Vejiga urinaria Uretra Glándulas de Skene
Tubérculo genital	Pene	Clítoris
Pliegues genitales	Suelo de la uretra peneana	Labios menores
Tumefacciones genitales	Escroto	Labios mayores

se interrumpe la meiosis y los ovocitos siguen en esta fase hasta que se elimina el bloqueo. En los adultos esto sucede en ovocitos concretos unos días antes de la ovulación. En las mujeres premenopáusicas pueden haber transcurrido hasta 50 años desde que estos ovocitos entraron en la fase de bloqueo de la meiosis durante la vida embrionaria.

En el ovario fetal se forma una túnica albugínea mal definida a nivel de la unión corticomedular. La corteza del ovario es la parte dominante y contiene la mayor parte de los ovocitos. La médula está llena de tejido conjuntivo y vasos sanguíneos derivados del mesonefros. El testículo se caracteriza por el predominio de los componentes medulares, que quedan dentro de la túnica albugínea evidente.

El ovario en desarrollo no mantiene relación con el mesonefros. En condiciones normales, los túbulos mesonéfricos degeneran en el embrión de sexo femenino, dejando sólo unos pocos restos (tabla 16.2).

Sistema de conductos sexuales

Igual que las gónadas, el sistema de conductos sexuales atraviesa una fase temprana de tipo indiferenciada. Cuando los testículos fetales empiezan a funcionar en el varón, sus productos de secreción actúan sobre estos conductos indiferenciados, haciendo que algunos se dividan más y que otros involucionen. En las mujeres, la falta de productos de la secreción testicular produce la conservación de estructuras que degeneran en el varón y la involución de otras que en éste persisten.

Sistema de conductos sexuales indiferenciados

El sistema de conductos sexuales indiferenciados está constituido por los **conductos mesonéfricos (de Wolff)** y los **conductos paramesonéfricos (de Müller)** (fig. 16.26). Estos últimos aparecen entre los 44 y los 48 días de gestación como invaginaciones longitudinales del mesotelio celómico a lo largo de los pliegues mesonéfricos laterales a los conductos mesonéfricos. Las invaginaciones, procedentes de estructuras engrosadas similares a placodas, adquieren formas parecidas a cordones epiteliales, que se extienden hacia los conductos mesonéfricos bajo la influencia de Wnt-4 producido por el mesonefros. Los extremos de los conductos paramesonéfricos, cuando se asocian con los conductos mesonéfricos, forman un centro proliferativo y dependen de una señal del **Wnt-9b** de los conductos mesonéfricos para continuar su avance caudal hacia el seno urogenital. Si se interrumpen los conductos mesonéfricos, la elongación caudal de los conductos paramesonéfricos no se extiende más allá del punto de corte. Los conductos paramesonéfricos no desarrollan su luz hasta que han contactado con el seno urogenital. El extremo craneal de cada conducto paramesonéfrico se abre en la cavidad celómica, adoptando forma de embudo. El destino de estos conductos genitales indiferenciados depende del sexo de la gónada.

Sistema de conductos sexuales en los varones

El desarrollo del sistema de conductos sexuales en el varón depende de la secreción testicular. Bajo la influencia de la **sustancia antimülleriana** (que a veces se denomina hormona antimülleriana), una glucoproteína de la familia del factor de crecimiento transformante β secretada por las células de Sertoli testiculares a las 8 semanas de gestación, el conducto paramesonéfrico degenera, dejando sólo restos en sus extremos craneal y caudal (figs. 16.27 y 16.28; v. tabla 16.2). Parece que la sustancia antimülleriana no afecta directamente al epitelio de los conductos paramesonéfricos, sino más bien al mesénquima que los rodea. Estas células mesenquimatosas expresan un gen que codifica un receptor unido a la membrana de tipo serina/treonina cinasa, que se liga a la sustancia antimülleriana. Entonces, las células mesenquimatosas circundantes dictan a las células epiteliales del conducto mülleriano instrucciones para que degeneren a través de apoptosis y mediante transformación de células epiteliales en mesénquima.

Dos señales desde las células de Sertoli, **desert hedgehog** y **factor de crecimiento derivado de las plaquetas**, estimulan la diferenciación de las células de Leydig fetales, que comienzan entonces a segregar testosterona. Bajo la influencia de la testosterona, los conductos mesonéfricos se siguen desarrollando aunque los riñones mesonéfricos estén degenerando. Dichos conductos mesonéfricos se diferencian en el par de **conductos deferentes**, que constituyen la vía para el transporte del espermatozoide desde el testículo hasta la uretra. Partes de los túbulos mesonéfricos en degeneración pueden persistir cerca del testículo, donde constituyen

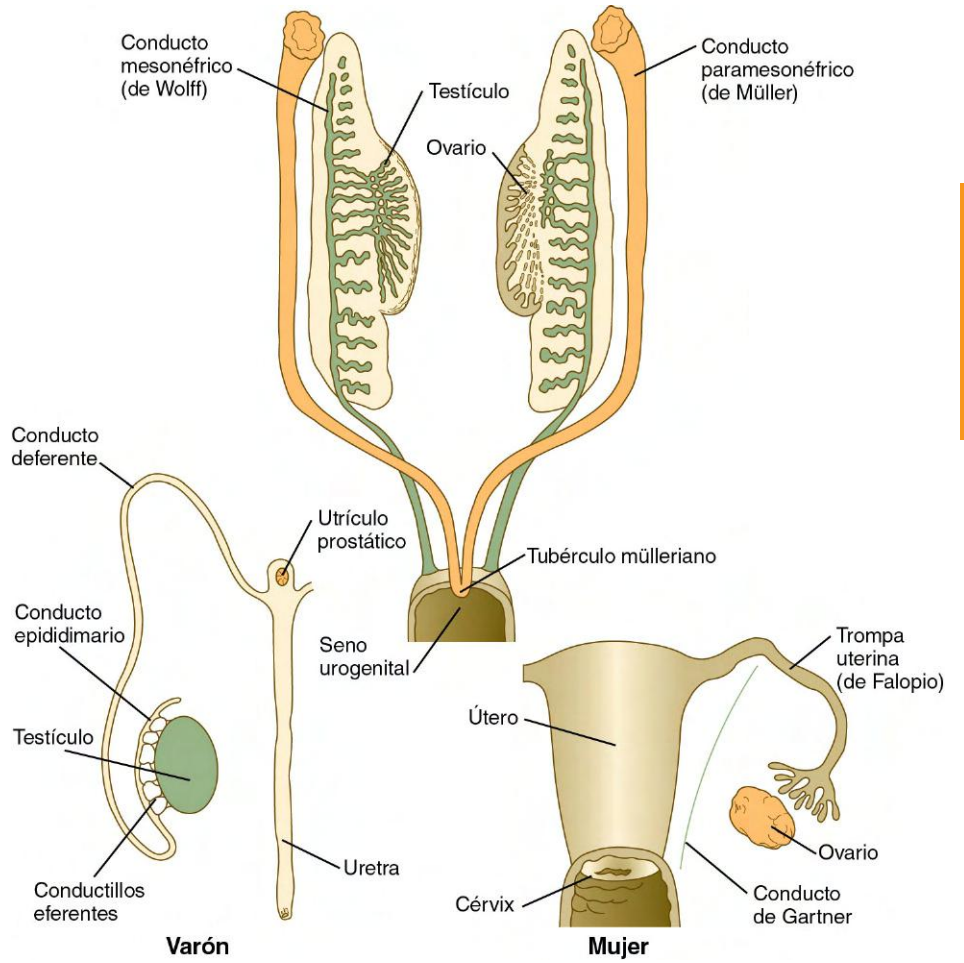


Fig. 16.26 Etapa indiferenciada de los conductos genitales en un embrión de unas 6 semanas.

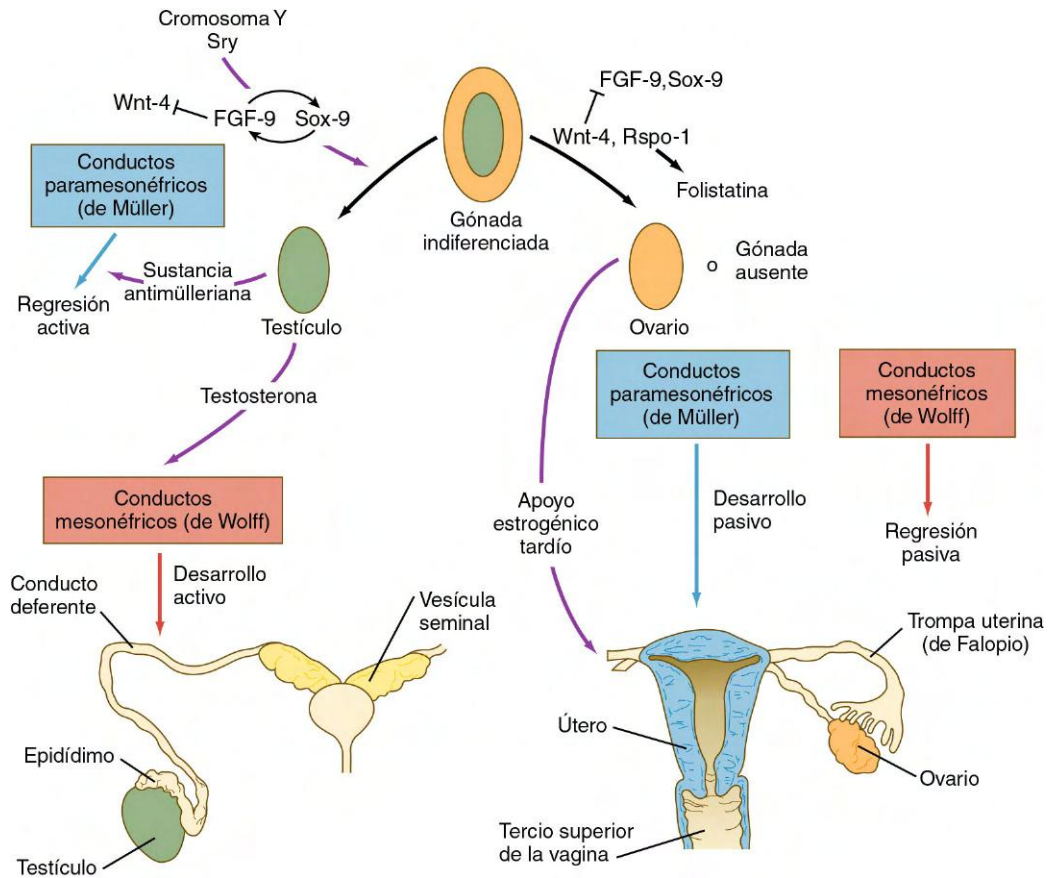


Fig. 16.27 Factores implicados en la diferenciación sexual del aparato genital. FGF, factor de crecimiento fibroblástico. (Modificada de Hutson JM y cols.: *En Burger H, deKrester D, eds.: The testis, 2.ª ed., Nueva York, 1989, Raven Press, págs. 143-179.*)

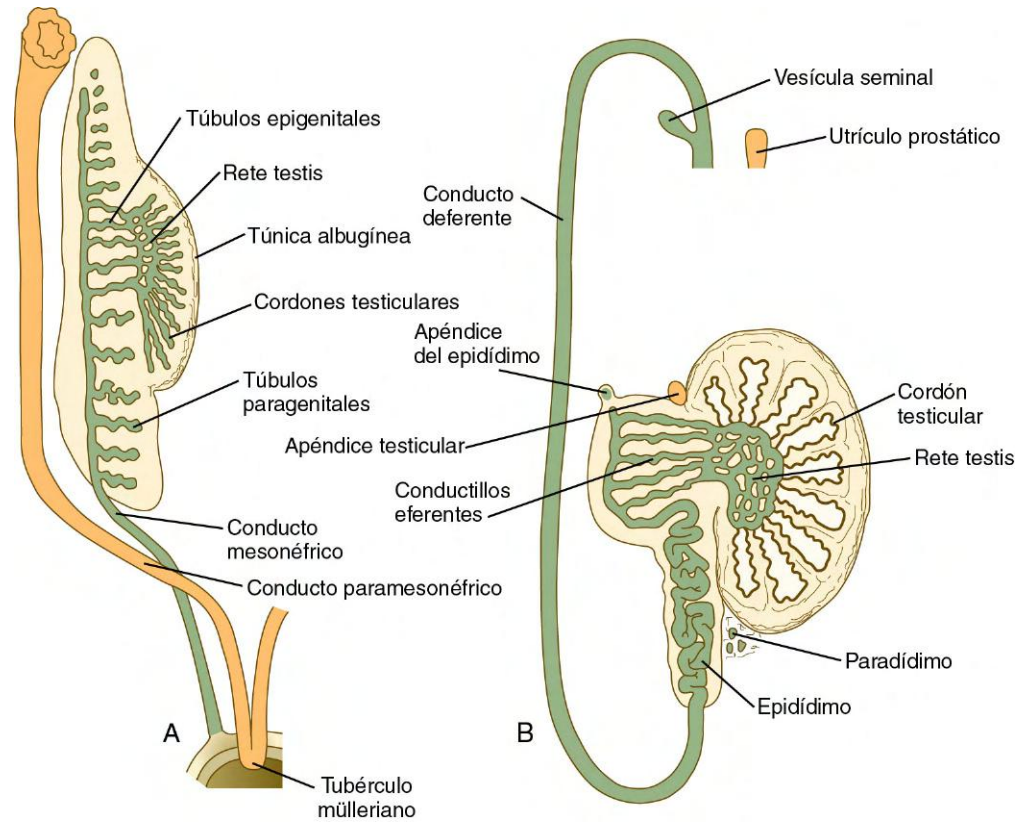


Fig. 16.28 Desarrollo del sistema de conductos genitales masculinos. **A**, A finales del segundo mes. **B**, En el feto a término. (Adaptada de Sadler T. Langman's medical embryology, 6.ª ed., Baltimore, 1990, Williams & Wilkins.)

el **paradídimo**. Los genes *Hox* intervienen en la especificación de las distintas regiones del tracto reproductor masculino. **Hoxa-10** se expresa a lo largo del conducto mesonéfrico, desde el epidídimo caudal hasta la zona en que el conducto deferente se introduce en la uretra. Los mutantes para los genes *Hoxa10* y *Hoxa11* tienen una transformación homeótica, que produce la transformación parcial del conducto deferente en epidídimo.

Asociada al desarrollo del sistema de conductos genitales masculinos (el conducto deferente y la uretra), se produce la formación de las glándulas sexuales accesorias masculinas: las **vesículas seminales, la próstata y las glándulas bulbouretrales** (fig. 16.29). Estas glándulas se originan como evaginaciones epiteliales de los sistemas de conductos a los que están asociados (las vesículas seminales proceden de los conductos deferentes y las demás del seno urogenital, el precursor de la uretra) y su formación implica interacciones epitelio-mesénquima, parecidas a las que se producen en otras glándulas. Además, el crecimiento de estas glándulas depende de los andrógenos. Específicamente, las células mesenquimatosas desarrollan receptores para los andrógenos y parecen ser el objetivo principal de las hormonas androgénicas circulantes. (En este estadio, las células epiteliales no contienen receptores de andrógenos.) Tras la estimulación con andrógenos, las células mesenquimatosas actúan sobre el epitelio asociado mediante efectos paracrinos locales de factores de crecimiento, haciendo que dicho epitelio desarrolle rasgos específicos de glándula.

En la próstata en desarrollo, el mesénquima urogenital induce la aparición de evaginaciones epiteliales a partir del endodermo del seno urogenital, justo por debajo de la vejiga urinaria. La **dihidrotestosterona** (v. más adelante), que actúa sobre receptores del mesénquima, y la consiguiente secreción de **FGF-10** y **factor de crecimiento transformante β 1** por parte del mesénquima, regulan la producción de **Sonic hedgehog (shh)** en el epitelio del seno urogenital. En respuesta a la señal de shh y a la participación del ácido retinoico, los conductos prostáticos empiezan a ramificarse a

partir de dicho epitelio. El grado de gemación depende de la acción inhibitoria de **BMP-4**, que se expresa con mayor intensidad en el área lateral de la región donde se han empezado a ramificar estos conductos prostáticos. La base de todas estas interacciones moleculares es la acción de los factores de transcripción **Hoxa-13** y **Hoxd-13**, que determinan que el órgano que se va a formar en esa zona sea la próstata. Los mutantes homocigóticos negativos para estos genes *Hox* muestran un número reducido de conductos prostáticos. El epitelio prostático en desarrollo también induce al mesénquima que lo rodea para que se diferencie en células musculares lisas.

Los experimentos de recombinação tisular en los que se combina el mesodermo glandular de ratones con **síndrome de feminización testicular** (falta de receptores de testosterona que causa una ausencia de respuesta frente a la misma) con epitelio normal han mostrado que la diana de las hormonas es el componente mesodérmico del primordio glandular. No se produce diferenciación epitelial. Por el contrario, si se combina mesodermo glandular normal con epitelio de animales con síndrome de feminización testicular, el desarrollo es normal.

En el embrión, los tejidos que rodean al seno urogenital sintetizan una enzima (**5 α -reductasa**), que convierte la testosterona en dihidrotestosterona. Mediante la acción de los receptores apropiados para cada forma de testosterona, los tejidos fundamentales del aparato reproductor masculino se mantendrán y crecerán (fig. 16.30).

Sistema de conductos sexuales en las mujeres

Si existen ovarios o si las gónadas están ausentes o son disgénicas, el sistema de conductos sexuales se diferencia en un fenotipo femenino. En ausencia de la testosterona secretada por los testículos, se produce la degeneración de los conductos mesonéfricos, que dejan sólo estructuras vestigiales (v. tabla 16.2). Por el contrario, la ausencia de sustancia antimülleriana permite que los conductos paramesonéfricos se sigan desarrollando para convertirse en las principales estructuras del aparato genital femenino (fig. 16.31).

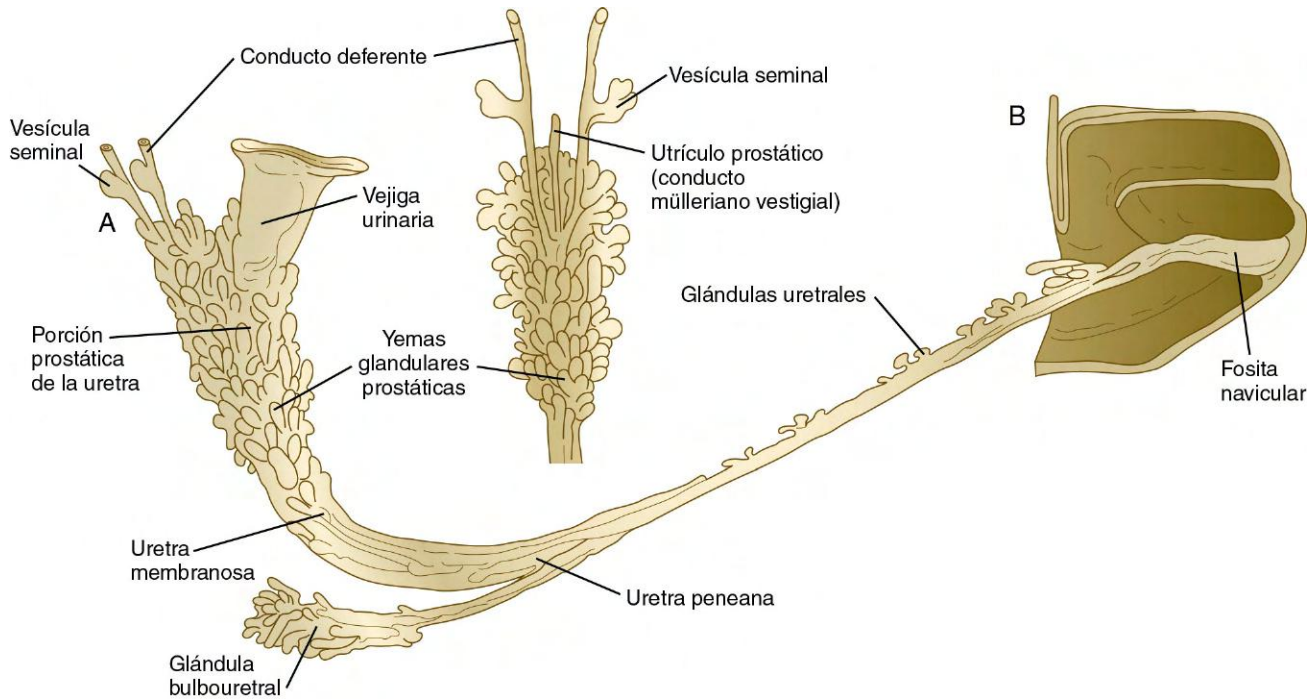


Fig. 16.29 Desarrollo de la uretra masculina y de las glándulas sexuales accesorias en un embrión de aproximadamente 16 semanas. **A**, Visión lateral. **B**, Visión dorsal de la región prostática. (Modificada de Didusch. De Johnson FP: J Urol 4:447-502, 1920.)

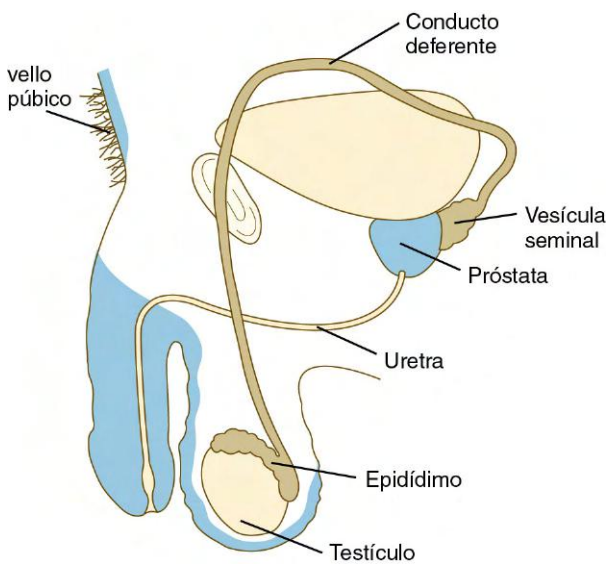


Fig. 16.30 Regiones del aparato reproductor masculino sensibles a la testosterona (color pardo) y a la dihidrotestosterona (color azul).

La formación inicial de los conductos paramesonéfricos depende de las señales de Wnt. En ausencia de Wnt-4 no se constituirán éstos. Wnt-7a, que también interviene en el establecimiento del eje dorsoventral del miembro en desarrollo, se expresa en el epitelio de todos los conductos paramesonéfricos y se necesita para su desarrollo normal. En fases posteriores, su expresión quedará limitada al epitelio uterino. De alguna forma, parece que Wnt-7a participa en el mantenimiento de la expresión de una secuencia de genes *Hox* (de *Hoxd-10* a *Hoxd-13*, y de parálogos de *Hoxa*), que están extendidos por el aparato genital femenino (fig. 16.32): *Hoxa-9* se expresa en las

trompas de Falopio; *Hoxa-10* en el útero; *Hoxa-11* en el útero y el cérvix, y *Hoxa-12* en la parte superior de la vagina.

Como sucede en el aparato reproductor masculino, las mutaciones de los genes *Hox* producen transformaciones homeóticas. En ausencia de *Hoxa-10*, la parte craneal del útero se transforma en una trompa de Falopio. A diferencia de lo que sucede en otras partes del cuerpo, al menos en los ratones, la expresión de genes *Hox* en el aparato genital femenino persiste durante la vida adulta. Esta expresión continuada puede estar relacionada con la plasticidad que precisa este sistema durante el ciclo reproductor.

Las regiones craneales de los conductos paramesonéfricos se convierten en las **trompas de Falopio (trompas uterinas)**, y sus aperturas craneales a la cavidad celómica persisten como las fimbrias. Hacia el extremo caudal, los conductos paramesonéfricos comienzan a aproximarse a la línea media y cruzan ventralmente a los mesonéfricos. Este entrecruzamiento y la posterior fusión en la línea media se deben al desplazamiento en dirección medial de toda la cresta urogenital (fig. 16.33). La región de fusión en la línea media de los conductos paramesonéfricos dará lugar al útero, y el tejido de la cresta arrastrado con los conductos será el **ligamento ancho del útero**.

De la formación de la vagina se tienen pocos datos y se han planteado varias explicaciones sobre su origen. Según la hipótesis más frecuente, los conductos paramesonéfricos fusionados forman la parte superior de la vagina, y el tejido epitelial del **tubérculo mülleriano (placa uterovaginal)** se ahueca para formar la parte inferior (fig. 16.34). En épocas más recientes, varios autores han sugerido que las porciones más caudales de los conductos mesonéfricos participan en la formación de la vagina, ya sea aportando directamente células a su pared o mediante la inducción sobre el tejido paramesonéfrico, que parece divergir hacia los conductos mesonéfricos desde el extremo de la porción fusionada. El desarrollo completo del aparato reproductor femenino depende de las hormonas estrogénicas que secretan los ovarios fetales.

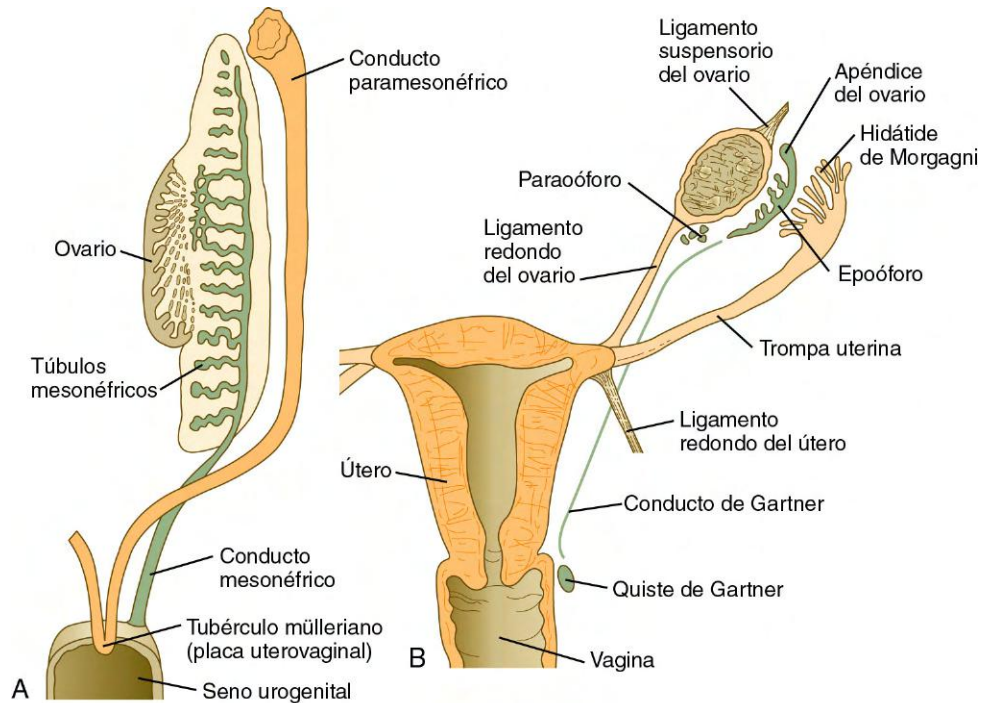


Fig. 16.31 Desarrollo del sistema de conductos genitales femeninos. **A**, Al final del segundo mes. **B**, Estado maduro. (Adaptada de Sadler T: Langman's medical embryology, 6.ª ed., Baltimore, 1990, Williams & Wilkins.)

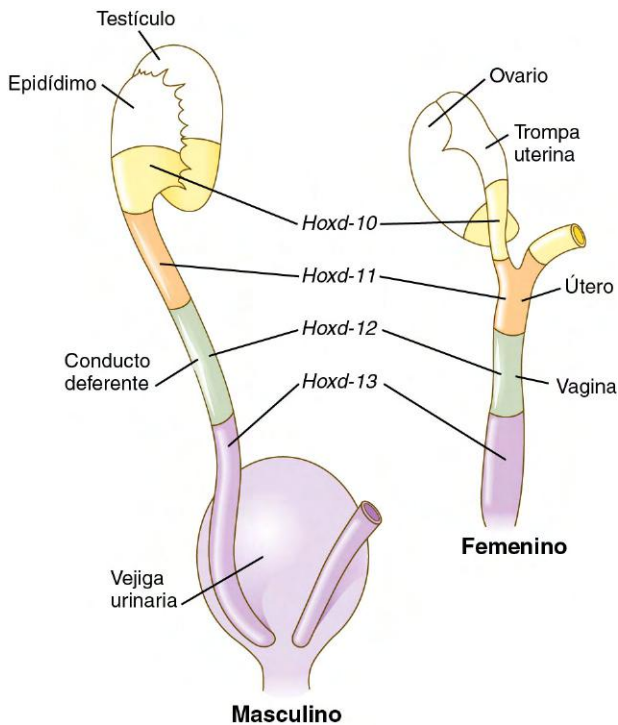


Fig. 16.32 Gradientes de expresión del gen *Hoxd* en los genitales internos masculinos y femeninos de embriones de ratón. (Basada en los estudios de Dollé y cols. [1991].)

Descenso gonadal
Descenso testicular

Los testículos no permanecen en su lugar original de desarrollo, migran desde su localización intraabdominal hasta el escroto (fig. 16.35). Igual que los riñones, los testículos son retroperitoneales y su descenso se produce por detrás del epitelio peritoneal. Antes de descender, los testículos muestran una unión

craneal mediante el **ligamento suspensorio craneal**, derivado del ligamento diafragmático del mesonefros, y otra caudal a través del **ligamento inguinal (caudal) del mesonefros**, que en el desarrollo posterior se denominará **gubernáculo**.

El control del descenso testicular, que ocurre entre la décima y la decimocuarta semanas de gestación, se produce en tres fases. La primera se asocia a un aumento de tamaño testicular y a la regresión concomitante de los riñones mesonefricos. Bajo la influencia de los andrógenos, que actúan sobre receptores específicos presentes en el ligamento suspensorio craneal, este ligamento degenera y libera a los testículos de su localización cercana al diafragma, permitiendo que se desplacen en dirección caudal. La segunda fase, que se suele denominar **descenso transabdominal**, lleva a los testículos hasta el nivel del anillo inguinal, pero no al escroto. Esta fase depende de la actividad de **Insl-3**, producido por las células de Leydig, sin cuya acción los testículos permanecerían en la parte alta del abdomen. La tercera fase, que se llama **descenso transinguinal**, lleva a los testículos al escroto, normalmente pocas semanas antes del nacimiento. En esta fase intervienen tanto la testosterona como la guía ejercida por el **ligamento inguinal del mesonefros**, más tarde llamado **gubernáculo**. No se ha determinado si este gubernáculo atrae de forma activa a los testículos hacia el escroto o se comporta sólo como un punto fijo mientras el resto de tejidos sigue creciendo.

El descenso testicular empieza durante el séptimo mes y puede no quedar completo hasta el nacimiento. Conforme van descendiendo hacia el escroto, los testículos se deslizan por detrás de una prolongación de la cavidad peritoneal, conocida como proceso vaginal (v. fig. 16.35C). Aunque esta cavidad se cierra en su mayor parte al madurar los testículos, permanece como un potencial punto débil mecánico. Al hacer esfuerzos se puede abrir y permitir que el intestino se hernie hacia el escroto.

Descenso de los ovarios

Aunque no de forma tan drástica como los testículos, los ovarios también experimentan un desplazamiento claro en dirección caudal. Los ovarios se desplazan en sentido caudal y lateral a

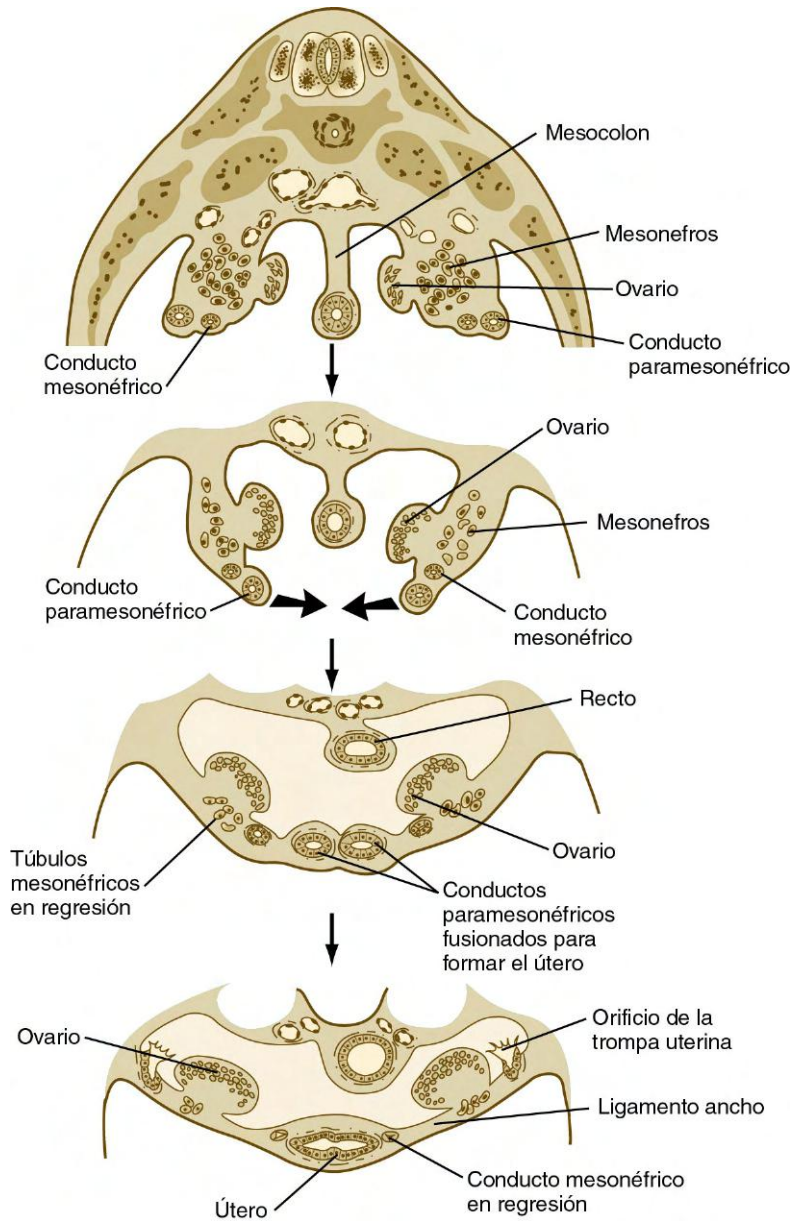


Fig. 16.33 Formación del ligamento ancho en el embrión femenino.

medida que crecen y también con el entrecruzamiento de los conductos paramesonéfricos. Su posición se estabiliza por la acción de dos ligamentos, ambos restos de estructuras asociadas al mesonefros. En la zona craneal, el **ligamento diafragmático del mesonefros** se convierte en el **ligamento suspensorio del ovario**. La parte superior del ligamento inguinal (denominado **ligamento gonadal caudal** por algunos autores) pasa a ser el **ligamento redondo del ovario**, mientras que la parte inferior será el **ligamento redondo del útero** (v. fig. 16.31). Los extremos más caudales de los ligamentos redondos del útero quedan incluidos dentro de una densa trama de tejido conjuntivo fascial en los labios mayores.

Genitales externos

Etapa indiferenciada

Los genitales externos derivan de un complejo de tejido mesodérmico localizado alrededor de la cloaca. Una elevación

muy precoz en la línea media, denominada **eminencia genital**, está situada en posición cefálica respecto a la depresión del proctodeo. Esta estructura se convierte pronto en un prominente **tubérculo genital** (fig. 16.36), flanqueado por un par de **pliegues genitales** que llegan hasta el proctodeo. Laterales a estas estructuras se encuentran las dos **tumefacciones genitales** (fig. 16.37). Cuando la membrana cloacal se rompe durante la octava semana, el seno urogenital se abre de forma directa al exterior entre los pliegues genitales. Una **placa uretral** endodérmica reviste gran parte del seno urogenital abierto. Estas estructuras, que son casi idénticas en los embriones masculino y femenino durante esta fase indiferenciada, constituyen la base para el desarrollo de los genitales externos.

El desarrollo de la etapa indiferenciada del tubérculo genital es en esencia independiente de las influencias hormonales, mientras que las diferencias en el desarrollo posterior entre varones y mujeres son altamente dependientes de los efectos de las hormonas sexuales.

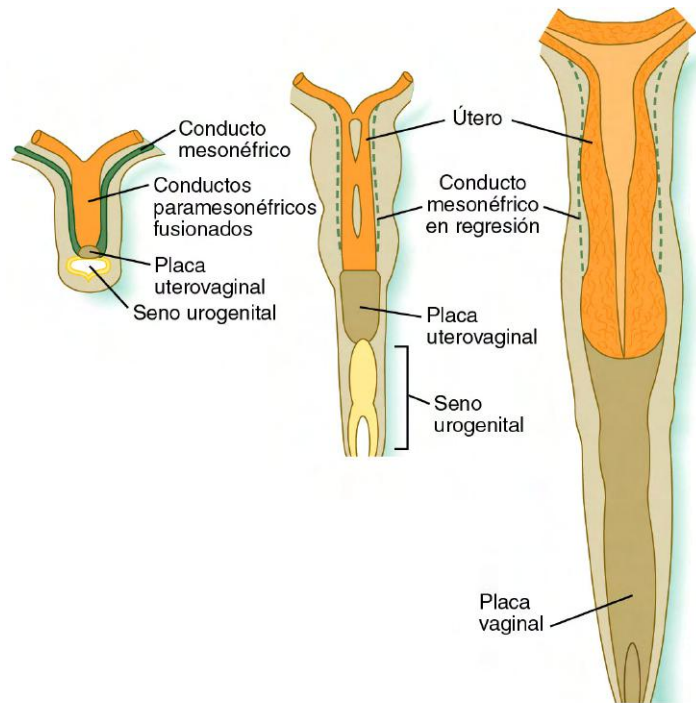


Fig. 16.34 Desarrollo del útero y de la vagina. El contacto entre los conductos müllerianos fusionados y el seno urogenital estimula la proliferación de la unión endodérmica para formar la placa uterovaginal. La posterior canalización de la placa forma la luz de la vagina.

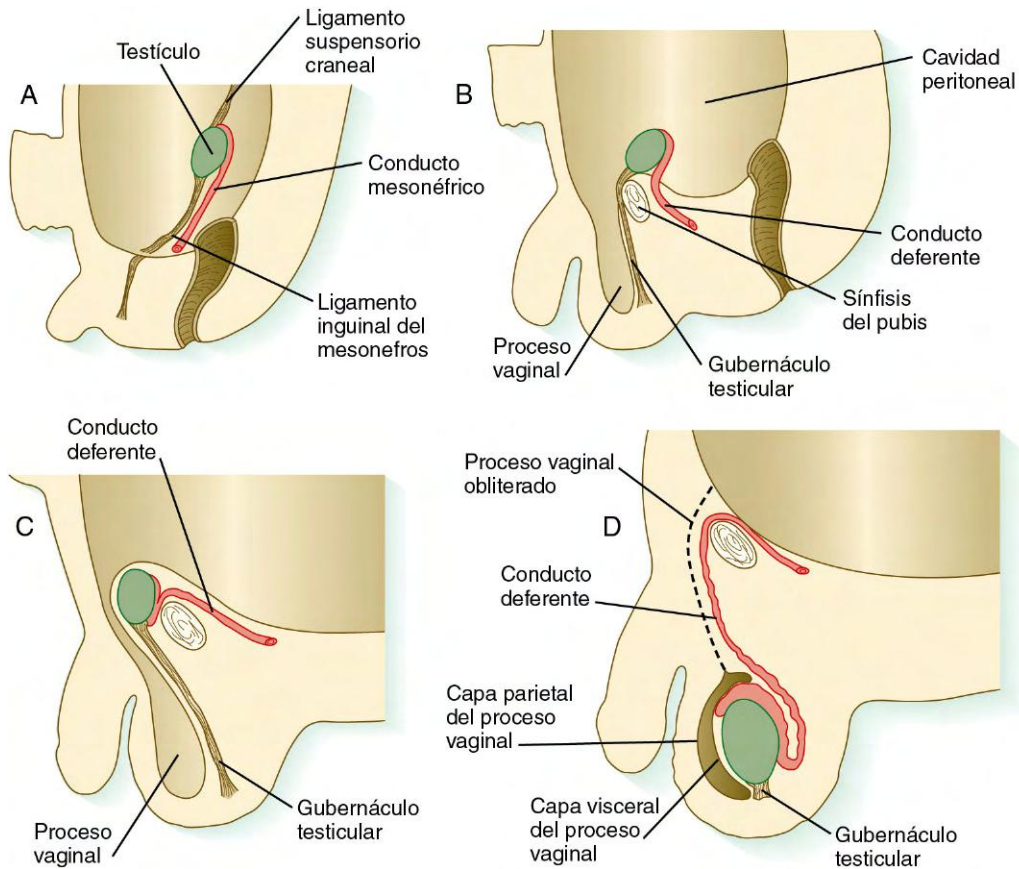


Fig. 16.35 Descenso de los testículos en el feto varón. **A,** En el segundo mes. **B,** En el tercer mes. **C,** En el séptimo mes. **D,** A término.

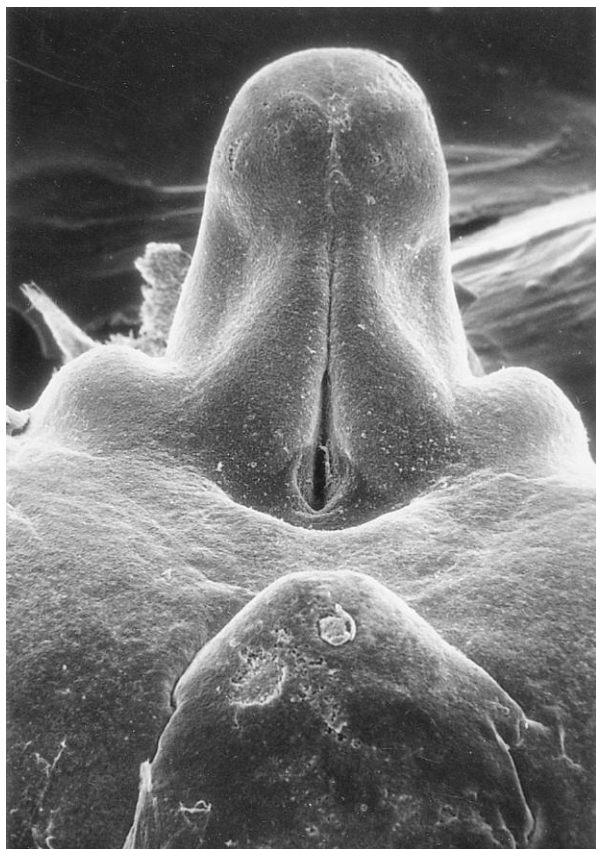


Fig. 16.36 Microfotografía electrónica de barrido de la superficie inferior de los genitales externos indiferenciados en un embrión humano a finales de la octava semana del desarrollo. (De Jirásek JE: *Atlas of human prenatal morphogenesis*, Ámsterdam, 1983, Martinus Nijhoff.)

Existen algunos paralelismos interesantes entre el desarrollo del tubérculo genital y el de los miembros, pero también existen marcadas diferencias. Ambos tienen muchas pautas moleculares comunes, que empiezan con la expresión básica de genes *Hox*. Localizado en la parte terminal del sistema urogenital, el tubérculo genital expresa los elementos 5' junto con la familia del gen *Hox*, sobre todo *Hoxa-13* y *Hoxd-13*. Todavía no se conoce la señal que da inicio al desarrollo del tubérculo genital. *Shh*, que se expresa en la placa epitelial endodérmica de la uretra, es la principal molécula que actúa sobre el mesénquima y el ectodermo para causar el crecimiento del tubérculo genital. Muchos miembros de las familias de moléculas señalizadoras FGF y Wnt están presentes en el tubérculo genital, pero su función exacta sigue sin comprenderse en su totalidad. Porciones pequeñas del tubérculo genital muestran actividad polarizante cuando se injertan en las regiones anteriores del esbozo del miembro (v. cap. 10). Esta actividad es causada probablemente por la presencia de *shh* en el endodermo del tubérculo genital.

Genitales externos masculinos

Bajo la influencia de la dihidrotestosterona (v. fig. 16.30), el tubérculo genital masculino experimenta una segunda fase de alargamiento para dar origen al pene, mientras que las tumefacciones genitales aumentan de tamaño para ori-

ginar las bolsas escrotales (v. fig. 16.37). La uretra adopta su forma conforme se produce este crecimiento. La uretra masculina se forma en dirección proximodistal mediante el plegamiento ventral y la fusión en la línea media de los pliegues genitales. Este proceso hace que se forme una costura epitelial en la línea media, en la parte ventral del tubérculo genital que se está elongando (fig. 16.38B). Esta costura se remodela proximodistalmente mediante canalización secundaria y desprendimiento del epitelio de la superficie ventral para formar la uretra (v. fig. 16.38C). Varios sistemas de señalización están involucrados en el cierre ventral de la uretra. La longitud completa de la uretra se forma a partir del revestimiento endodérmico del seno urogenital, y las características histológicas del epitelio distal (escamoso estratificado) dependen del efecto inductor específico del mesénquima glandular que actúa sobre el epitelio uretral. Después de que la uretra se ha formado y desprendido de la costura epitelial ventral, la línea de fusión de los pliegues uretrales queda marcada por la persistencia de un **rafe** ventral, que es continuo con el rafe de la línea media que pasa entre las tumefacciones escrotales.

El crecimiento del pene es altamente dependiente de la testosterona. La ausencia de testosterona o de sus receptores funcionales en el síndrome de feminización testicular (v. correlación clínica 16.2) tiene como consecuencia que no se produce el crecimiento del pene.

Genitales externos femeninos

En las mujeres, el patrón de los genitales externos es parecido al de la etapa indiferenciada (v. fig. 16.37). El tubérculo genital se convierte en el **clítoris**, los pliegues genitales se transforman en los **labios menores** y las tumefacciones genitales dan lugar a los **labios mayores**. El seno urogenital sigue abierto como el vestíbulo, en el cual se abren la uretra y la vagina. La **uretra** femenina se desarrolla a partir de la porción más craneal del seno urogenital y es equivalente a la uretra prostática de los varones, cuyo origen es similar. La falta de crecimiento del clítoris se ha considerado tradicionalmente como resultado exclusivo de la ausencia de influencia de la dihidrotestosterona, pero las investigaciones más recientes han implicado también la influencia inhibitoria de los receptores estrogénicos. En los ratones, si se inactivan los receptores estrogénicos, el clítoris sufre una elongación y se produce una masculinización parcial de los genitales externos. Esto puede ser causado por la influencia masculinizante de los niveles basales de andrógenos, que, en el desarrollo normal, es reprimida por los estrógenos.

La **correlación clínica 16.2** presenta malformaciones del aparato genital.

Caso clínico

Una deportista con amenorrea se somete a una prueba de cromatina sexual rutinaria y se le dice que no puede competir porque es un varón.

1. ¿Qué aspecto tenían las células que se analizaron?
2. ¿Cuál es la base más probable de su fenotipo femenino?
3. ¿Qué anatomía deben tener sus gónadas y conductos genitales y por qué?

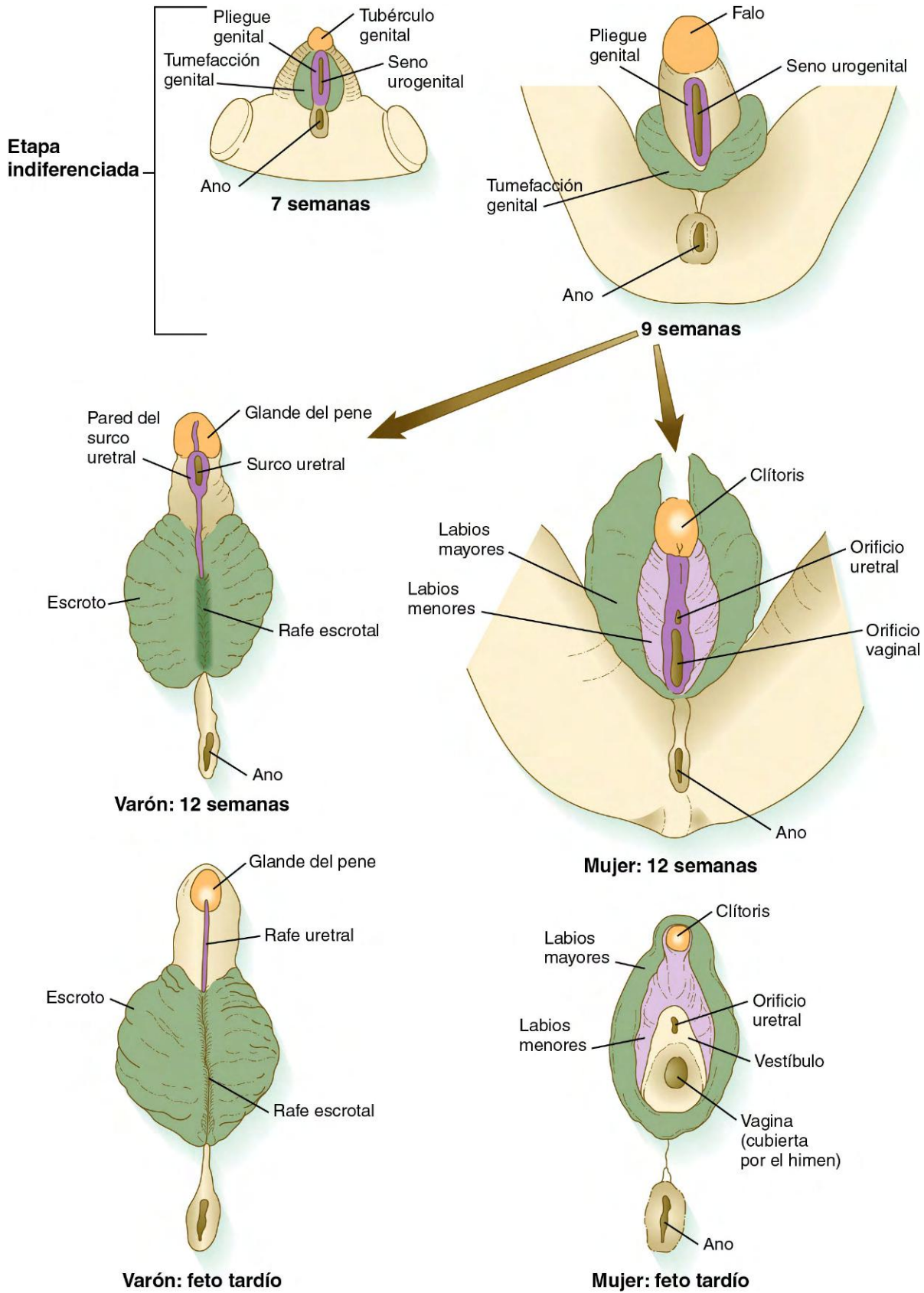


Fig. 16.37 Diferenciación de los genitales externos de los embriones.

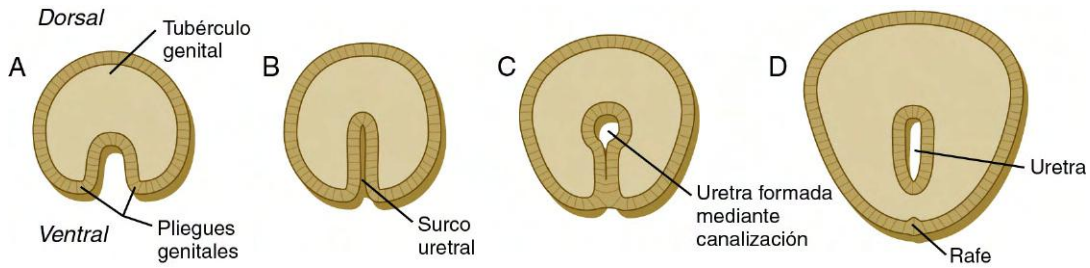


Fig. 16.38 A-D, Secciones transversales del pene en desarrollo que muestran cómo se forma la uretra peneana masculina.

CORRELACIÓN CLÍNICA 16.2 Malformaciones del aparato genital

Alteraciones de la diferenciación sexual

Síndrome de Turner (disgenesia gonadal)

El síndrome de Turner se debe a una alteración cromosómica (45,XO) (v. pág. 142). Los pacientes con este síndrome tienen células germinales primordiales que degeneran poco después de llegar a las gónadas. No se produce la diferenciación de éstas, sino la aparición de **cintillas gonadales**. En ausencia de hormonas gonadales se desarrollan genitales de tipo femenino, pero con rasgos infantiles. El sistema de conductos mesonéfricos degenera por falta de estimulación androgénica.

Hermafroditismo verdadero

Los pacientes con hermafroditismo verdadero, un cuadro muy infrecuente, tienen tejido testicular y ovárico. En los casos de mosaicismo genético pueden existir tanto ovarios como testículos; en otros casos ambos tipos tisulares se encuentran en la misma gónada (**ovotestis**). La mayor parte de los hermafroditas verdaderos tienen un cariotipo 46,XX y sus genitales externos son de tipo femenino, aunque el clítoris está hipertrofiado. Estos individuos se suelen considerar mujeres.

Seudohermafroditismo femenino

Los pseudohermafroditas femeninos son mujeres a nivel genético (46,XX) y tienen cromatina sexual positiva. Los genitales internos tienen carácter femenino, pero los externos se masculinizan, bien por una producción excesiva de hormonas androgénicas por parte de la corteza suprarrenal (**hiperplasia suprarrenal congénita virilizante**) o por un tratamiento hormonal inadecuado de la gestante. El grado de masculinización externa puede variar desde una hipertrofia simple del clítoris hasta la fusión parcial de los labios mayores para dar origen a una estructura parecida a un escroto.

Seudohermafroditismo masculino

Los pseudohermafroditas masculinos carecen de cromatina sexual (46,XY). Como este cuadro se suele deber a una producción hormonal inadecuada por parte de los testículos fetales, el fenotipo es variable. Con frecuencia se asocia a hipoplasia del pene y puede haber grados variables de persistencia de las estructuras del conducto paramesonéfrico.

Síndrome de feminización testicular (síndrome de insensibilidad frente a los andrógenos)

Los pacientes con síndrome de feminización testicular son varones a nivel genético (46,XY) y tienen testículos internos, pero sus genitales externos son de tipo femenino normal y suelen ser educados como mujeres (v. fig. 9-13). La feminización testicular no se suele descubrir hasta que la paciente acude a consulta a causa de la amenorrea o se le realizan pruebas para la detección de la cromatina sexual antes de una prueba deportiva. Los testículos producen testosterona, pero la deficiencia en sus receptores secundaria a una mutación del cromosoma X hace que ésta no pueda actuar sobre los tejidos adecuados.

Como los testículos producen una sustancia antimülleriana, el útero y la parte superior de la vagina están ausentes.

Estructuras vestigiales derivadas de los conductos genitales embrionarios

Las estructuras vestigiales son restos que quedan tras la regresión de los conductos genitales embrionarios, que no suele ser completa. Son tan frecuentes que no siempre se consideran malformaciones, aunque se pueden convertir en quistes.

Restos del conducto mesonéfrico

En los varones, la persistencia de un extremo ciego craneal del conducto mesonéfrico puede aparecer como un **apéndice del epidídimo** (v. fig. 16.28). Los restos de unos pocos túbulos mesonéfricos caudales a los conductillos eferentes pueden aparecer en ocasiones como **paradídimo**.

En las mujeres, los restos de la parte craneal del mesonefros pueden persistir en forma de **epoóforo (paraovario o cuerpo de Rosenmüller)** o **paroóforo** (v. fig. 16.31). La parte caudal de los conductos mesonéfricos se suele observar en cortes histológicos del útero o de la porción superior de la vagina, donde forman los **conductos de Gartner**. En ocasiones, algunas porciones de estos restos aumentan de tamaño y se convierten en quistes.

Restos del conducto paramesonéfrico

El extremo craneal del conducto paramesonéfrico puede persistir como un pequeño **apéndice testicular** (v. fig. 16.28). Los extremos caudales fusionados de los conductos paramesonéfricos se suelen ver en la glándula prostática en forma de un pequeño **utrículo prostático**, localizado en la línea media, y que corresponde al primordio uterino rudimentario. En los varones recién nacidos, el utrículo prostático suele estar algo aumentado de tamaño por la influencia de las hormonas estrogénicas maternas durante la gestación, pero regresa al poco de nacer. Esta estructura puede aumentar de tamaño para originar otra parecida a un útero en algunos casos de pseudohermafroditismo masculino. En las mujeres, una pequeña parte del extremo craneal del conducto paramesonéfrico puede persistir en la zona de las fimbrias de la trompa uterina, donde constituye la **hidátide de Morgagni** (v. fig. 16.31).

Otras alteraciones del sistema de conductos genitales

Varones

Las anomalías del sistema de conductos mesonéfricos son relativamente infrecuentes, pero se pueden producir duplicaciones o divertículos del conducto deferente o la uretra. Existe una correlación entre la ausencia de conducto deferente (o su presencia rudimentaria) en los varones y la fibrosis quística. Esta asociación puede ser consecuencia de un defecto en un gen situado al lado del que produce dicha fibrosis quística.

CORRELACIÓN CLÍNICA 16.2

Malformaciones del aparato genital (cont.)

El **síndrome por persistencia del conducto mülleriano** se caracteriza por la formación de un útero y trompas de Falopio y se ha descrito en algunos varones 46,XY. No existe una causa única para esta alteración y se han demostrado mutaciones de los genes que codifican la sustancia antimülleriana y su receptor.

Mujeres

Las malformaciones del útero o la vagina se explican por alteraciones en la fusión o regresión de los extremos caudales de los conductos paramesonéfricos (fig. 16.39). Las anomalías uterinas van desde un pequeño tabique que se extiende desde la pared dorsal del útero, hasta la duplicación completa del mismo y del cérvix. Se han descrito muchas gestaciones con éxito en mujeres afectadas por malformaciones uterinas. La **agenesia vaginal** se atribuye a un fallo en la formación de la placa vaginal epitelial desde el punto de unión del tubérculo mülleriano con el seno urogenital.

Alteraciones del descenso testicular

Criptorquidia

La ausencia de descenso testicular es frecuente en los varones prematuros y afecta a cerca del 3% de los nacidos a término. Normalmente, los testículos de estos individuos suelen descender al escroto en los primeros meses de vida. Si no lo hacen se produce la **criptorquidia**. Para que se cumpla el descenso de los testículos, es precisa la actividad de **Insl-3** y de los andrógenos, pero no se sabe cómo las alteraciones de estas moléculas producen la criptorquidia. Este cuadro causa esterilidad porque la espermatogénesis no se puede producir con normalidad a la temperatura de la cavidad corporal. Los testículos no descendidos también tienen una incidencia 50 veces mayor de tumores testiculares malignos.

Testículos ectópicos

Un testículo puede migrar hacia un lugar diferente del escroto, por ejemplo el muslo, el periné o la pared abdominal ventral. A causa de la elevada temperatura de los tejidos que los rodean en estas zonas, los testículos ectópicos producen una reducida cantidad de espermatozoides viables.

Hernia inguinal congénita

Si el conducto peritoneal (trayecto inguinal) que llega al escroto fetal no se cierra, se produce un trastorno denominado **persistencia del conducto vaginal**. Este espacio se puede llenar de asas intestinales que se hernian hacia el escroto.

Malformaciones de los genitales externos

Varones

La malformación más frecuente del pene es el **hipospadias**, un cuadro en el que la uretra se abre en la superficie ventral del pene en lugar de en el extremo del glande (fig. 16.40). El grado de hipospadias puede variar desde una mínima desviación ventral de la desembocadura uretral hasta un orificio alargado que representa una porción no fusionada del seno urogenital. En el ratón, la ausencia de expresión local de *Hoxa-13*, alteraciones en el sistema Eph-efrina o una reducción de las señales del factor del crecimiento fibroblástico (FGF) o de la proteína morfogénica ósea (BMP) pueden tener como consecuencia la formación de las mismas variedades de hipospadias que se han visto en humanos. En las formas más graves de hipospadias, el pene se incurva en sentido ventral (**chordee**).

El **epispadias** aislado, en el que la uretra se abre en la superficie dorsal del pene es muy poco frecuente. La existencia de un surco dorsal en el pene se suele asociar a una extrofia vesical (v. fig. 16.20).

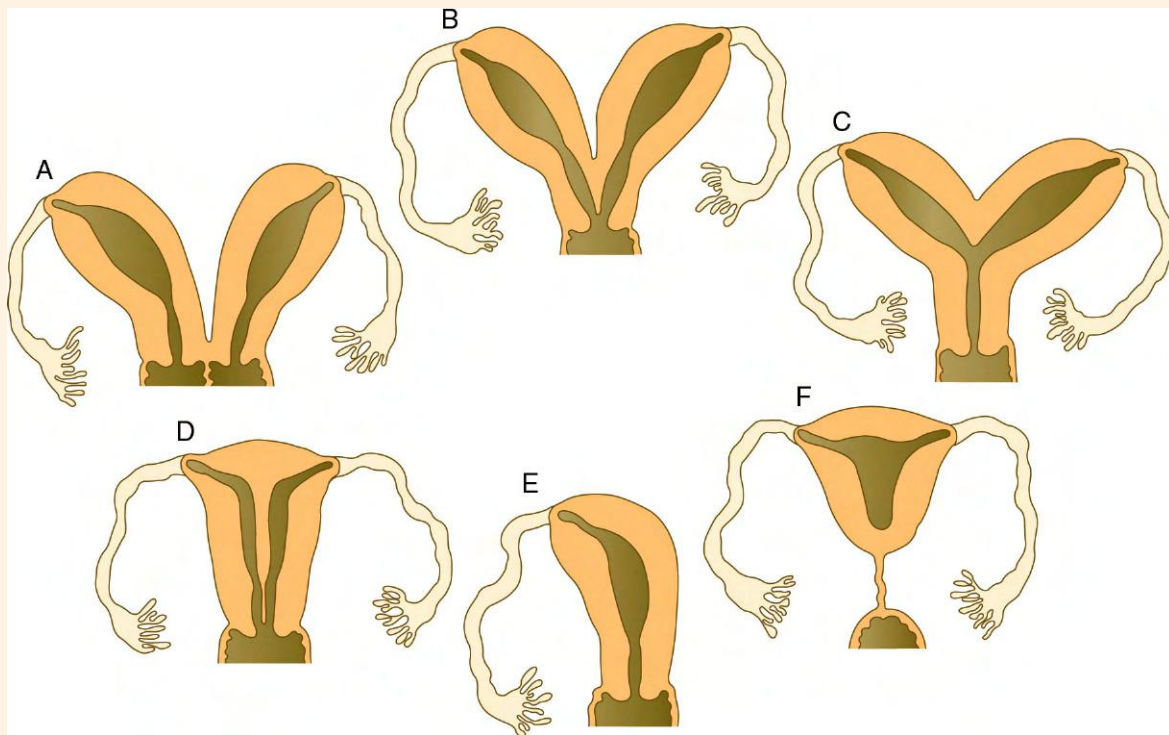


Fig. 16.39 Alteraciones del útero y la vagina. A, Útero doble con vagina doble. B, Útero doble con vagina única. C, Útero bicorne. D, Útero tabicado o septo. E, Útero unicornio. F, Atresia del cérvix.

CORRELACIÓN CLÍNICA 16.2

Malformaciones del aparato genital (cont.)

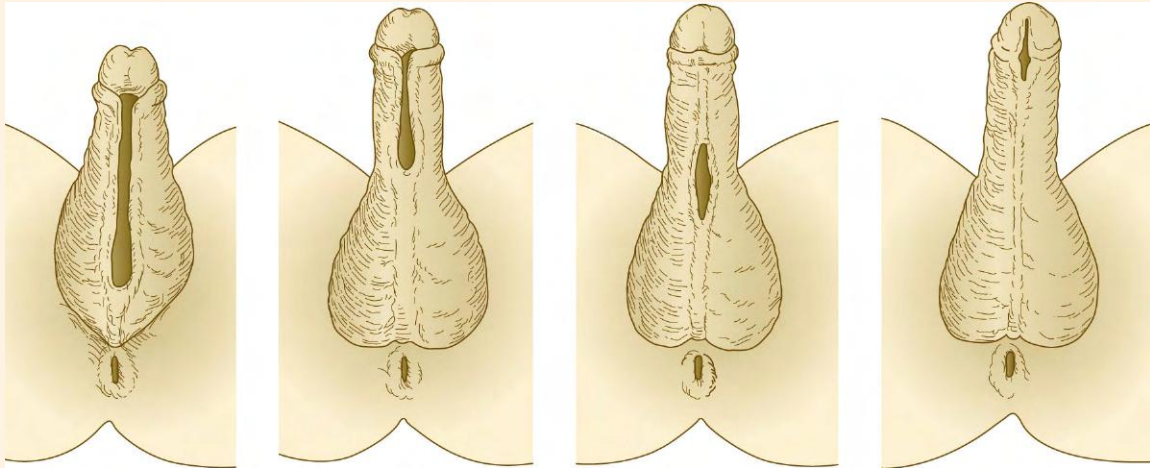


Fig. 16.40 Variaciones en la extensión del hipospadias.

La **duplicación penéana** se asocia sobre todo a la extrofia vesical y parece deberse a una separación precoz de los tejidos destinados a formar el tubérculo genital. La duplicación del pene es muy rara en pacientes que no tengan extrofia vesical.

La **ausencia congénita del pene** (o del clítoris en mujeres) es poco común. Este trastorno se debe probablemente a mutaciones de los genes *Hox* más distales, sobre todo *Hoxa-13* y *Hoxd-13*, o a la ausencia de función de Sonic hedgehog (*shh*) en el área del tubérculo genital.

Mujeres

Las alteraciones de los genitales externos en las mujeres pueden variar desde el agrandamiento del clítoris secundario a la acción hormonal hasta las duplicaciones. La exposición a andrógenos también puede masculinizar las tumefacciones genitales, con la consiguiente escrotalización de los labios mayores. Según el grado de gravedad, se puede observar la presencia de piel arrugada y fusión parcial.

Resumen

- El sistema urogenital se origina a partir del mesodermo intermedio. El aparato urinario surge antes de que empiecen a desarrollarse las gónadas.
- El crecimiento del riñón empieza con la formación de un par de nefrotomos, que se conectan con un par de conductos néfricos primarios. En localización caudal respecto a los nefrotomos, aparecen pares de túbulos mesonéfricos en una secuencia craneocaudal y se conectan a los conductos néfricos primarios, que pasan a denominarse conductos mesonéfricos. En la parte caudal de cada conducto mesonéfrico se origina una yema ureteral, que crece e induce al mesodermo que la rodea para formar el metanefros.
- El crecimiento de la yema ureteral es estimulado por GDNF, un factor producido por el mesénquima metanefrogénico. Esta señal inductora se liga a c-Ret en la yema ureteral. FGF-2, BMP-7 y el factor inhibidor de la leucemia, segregados por la yema ureteral, estimulan la formación de los túbulos renales en el mesénquima metanefrogénico.
- Dentro del metanefros en desarrollo, las nefronas (unidades funcionales del riñón) se forman a partir de tres fuentes de origen: el blastema metanefrogénico, el divertículo metanefrogénico y las células endoteliales vasculares que crecen hacia ellos. Las nefronas se siguen constituyendo durante toda la vida fetal. La inducción de nefronas se produce por inducciones recíprocas entre las ramas terminales del sistema de conductos colectores (yema ureteral) y el mesodermo metanefrogénico. Estas inducciones están mediadas por muchas interacciones moleculares.

- Los riñones se originan en la pelvis. Durante los períodos embrionario tardío y fetal temprano se desplazan hacia la región abdominal, donde se asocian a las glándulas suprarrenales. La vejiga urinaria se origina en la base de la alantoides.
- El sistema urinario puede sufrir varias malformaciones. La más grave es la agenesia renal, que probablemente se debe a un fallo en la inducción en el embrión temprano. La migración anómala puede causar la presencia de riñones pélvicos, ectopia renal o riñón en herradura. El riñón poliquístico se asocia a quistes en otros órganos internos. El cierre defectuoso de la alantoides produce quistes, fistulas o senos en el uraco.
- La determinación del sexo empieza durante la fecundación, por la suma de un cromosoma X o Y del espermatozoide al óvulo. El embrión temprano es indiferenciado desde el punto de vista sexual. La acción del gen *Sry* hace que la gónada indiferenciada en el varón se convierta en un testículo, mientras que en ausencia de este gen se convierte en un ovario.
- La diferenciación gonadal empieza tras la migración de las CGP hacia las gónadas indiferenciadas. Bajo la influencia del producto del gen *Sry* (factor determinante testicular), el testículo empieza a diferenciarse. No es precisa la existencia de células germinales para que se diferencien los cordones testiculares. Las células de Leydig secretan testosterona y las de Sertoli, sustancia antimülleriana. Si no se expresa *Sry*, la gónada se diferencia en ovario y contiene folículos. La diferenciación folicular ovárica no tiene lugar en ausencia de células germinales.

- El sistema de conductos sexuales incluye los conductos mesonéfricos (de Wolff) y los paramesonéfricos (de Müller). Este sistema es indiferenciado en sus fases iniciales. En el varón, la sustancia antimülleriana causa la involución del sistema de conductos paramesonéfricos, y la testosterona permite el desarrollo posterior de los conductos mesonéfricos. En la mujer, los conductos mesonéfricos degeneran por la ausencia de testosterona y los paramesonéfricos persisten por la falta de sustancia antimülleriana.
- En los varones, los conductos mesonéfricos forman los conductos deferentes y originan las glándulas sexuales accesorias masculinas. En las mujeres, los conductos paramesonéfricos dan lugar a las trompas uterinas o de Falopio, el útero y parte de la vagina.
- Los testículos descienden desde la cavidad abdominal al escroto en fases posteriores del desarrollo. Los ovarios también se desplazan a una posición más caudal. La falta de descenso testicular provoca criptorquidia y se asocia con esterilidad y riesgo de tumores testiculares.
- Los genitales externos también comienzan en un estadio indiferenciado. Sus principales elementos son el tubérculo genital, los pliegues y las tumefacciones genitales. Bajo la influencia de la dihidrotestosterona, el tubérculo genital se alarga para formar un pene, y los pliegues genitales se fusionan para generar la uretra peneana. Las tumefacciones genitales dan lugar al escroto. En la mujer, el tubérculo genital se convierte en el clítoris, los pliegues genitales forman los labios menores y las tumefacciones forman los labios mayores.
- Si un individuo sólo tiene un cromosoma X (XO), se produce el síndrome de Turner. Estas personas serán mujeres desde el punto de vista del fenotipo, pero tienen cintillas gonadales. El hermafroditismo o pseudohermafroditismo verdadero puede responder a diversos motivos. La feminización testicular se observa en varones genéticos que carecen de receptores de testosterona. Estos individuos tienen fenotipo femenino. Son raras las malformaciones graves del sistema de conductos sexuales, pero pueden producir duplicaciones o ausencia del útero en las mujeres.

Preguntas de repaso

1. ¿Cuál de las siguientes estructuras no se conecta directamente con el conducto néfrico primario (mesonéfrico)?

- A. El metanefros.
- B. La cloaca.
- C. Los nefrotomos.
- D. Los túbulos mesonéfricos.
- E. La yema ureteral.

2. ¿Cuál de estas asociaciones es correcta?

- A. Cara de Potter e hidramnios.
- B. Fístula del uraco e hidramnios.
- C. Riñón en herradura y arteria mesentérica superior.
- D. GDNF y blastema metanefrogénico.
- E. Agenesia renal bilateral e hipertrofia compensadora.

3. ¿Qué defecto está fuertemente asociado con el oligohidramnios?

- A. El riñón pélvico.
- B. La agenesia renal.

- C. El riñón en herradura.
- D. La ectopia cruzada.
- E. El riñón poliquistico.

4. ¿Qué alteración se asocia de forma más estrecha con la extrofia vesical?

- A. El epispadias.
- B. La agenesia renal.
- C. La atresia anal.
- D. El riñón pélvico.
- E. El orificio ureteral ectópico.

5. El útero se origina a partir de:

- A. Los conductos paramesonéfricos.
- B. El seno urogenital.
- C. Los túbulos mesonéfricos.
- D. Los conductos pronéfricos.
- E. Los conductos mesonéfricos.

6. El suelo de la uretra peneana del varón es análogo a una estructura femenina, ¿de cuál se trata?

- A. El clítoris.
- B. El triángulo vesical.
- C. Los labios mayores.
- D. Los labios menores.
- E. El periné.

7. El blastema metanefrogénico es inducido por:

- A. El conducto pronéfrico.
- B. La yema ureteral.
- C. Los túbulos mesonéfricos.
- D. La alantoides.
- E. El conducto mesonéfrico.

8. Se observan gotas de un líquido amarillento alrededor del ombligo de un lactante. ¿Qué diagnóstico es más probable y cuál es su base embriológica?

9. Una mujer que ha ganado relativamente poco peso durante la gestación da a luz a un lactante con orejas grandes y de implantación baja, nariz aplanada y un espacio interpupilar amplio. A las pocas horas de nacer el lactante está claramente enfermo y muere a los 2 días. ¿Cuál es el diagnóstico?

10. Una mujer en apariencia normal sufre dolores pélvicos en las últimas fases del embarazo. Una ecografía pone de manifiesto que tiene un útero bicorne. ¿Cuál es la base embriológica de esta alteración?

Bibliografía

- Barsoum I, Yao HH-C: The road to maleness: from testis to wolffian duct, *Trends Endocrinol Metab* 17:223-228, 2006.
- Baskin LS and others: Urethral seam formation and hypospadias, *Cell Tissue Res* 305:379-387, 2001.
- Basson MA and others: Sprouty1 is a critical regulator of GDNF/RET-mediated kidney induction, *Dev Cell* 8:229-239, 2005.
- Bowles J, Koopman P: Retinoic acid, meiosis and germ cell fate in mammals, *Development* 134:3401-3411, 2007.
- Boyle S, de Caestecker M: Role of transcriptional networks in coordinating early events during kidney development, *Am J Physiol Renal Physiol* 291:F1-F8, 2006.

- Brennan J, Capel B: One tissue, two fates: molecular genetic events that underlie testis versus ovary development, *Nat Rev Genet* 5:509-521, 2004.
- Brenner-Anantharam A and others: Tailbud-derived mesenchyme promotes urinary tract segmentation via BMP-4 signaling, *Development* 134:1967-1975, 2007.
- Cartry J and others: Retinoic acid signalling is required for specification of pronephric cell fate, *Dev Biol* 299:35-51, 2006.
- Cohn MJ: Development of the external genitalia: conserved and divergent mechanisms of appendage patterning, *Dev Dyn* 240:1108-1115, 2011.
- Combes AN and others: Endothelial cell migration directs testis cord formation, *Dev Biol* 326:112-120, 2009.
- Costantini F: Renal branching morphogenesis: concepts, questions, and recent advances, *Differentiation* 74:402-421, 2006.
- Costantini F, Kopan R: Patterning a complex organ: branching morphogenesis and nephron segmentation in kidney development, *Dev Cell* 18:698-712, 2010.
- Costantini F, Shakya R: GDNF/Ret signaling and the development of the kidney, *Bioessays* 28:117-127, 2006.
- DeFalco T, Capel B: Gonad morphogenesis: divergent means to a convergent end, *Annu Rev Cell Dev Biol* 25:457-482, 2009.
- Dressler GR: Advances in early kidney specification, development and patterning, *Development* 136:3863-3874, 2009.
- Durcova-Hills G, Capel B: Development of germ cells in the mouse, *Curr Top Dev Biol* 83:185-212, 2008.
- Ewen KA, Koopman P: Mouse germ cell development: from specification to sex determination, *Mol Cell Endocrinol* 323:76-93, 2010.
- Guigon CJ, Magre S: Contribution of germ cells to the differentiation and maturation of the ovary: insights from models of germ cell depletion, *Biol Reprod* 74:450-458, 2005.
- Guioli S, Sekido R, Lovell-Badge R: The origin of the mullerian duct in chick and mouse, *Dev Biol* 302:389-398, 2007.
- Hammer GD, Parker KL, Schimmer BP: Minireview: transcriptional regulation of adrenocortical development, *Endocrinology* 146:1018-1024, 2005.
- Haraguchi R and others: Molecular analysis of coordinated bladder and urogenital organ formation by hedgehog signaling, *Development* 134:525-533, 2007.
- Joseph A, Yao H, Hinton BT: Development and morphogenesis of the wolffian/epididymal duct, more twists and turns, *Dev Biol* 325:6-14, 2009.
- Kashimada K, Koopman P: Sry: *The master switch in mammalian sex determination*, *Development* 137:3921-3930, 2010.
- Kim Y, Capel B: Balancing the bipotential gonad between alternative organ fates: a new perspective on an old problem, *Dev Dyn* 235:2292-2300, 2006.
- Kimble J, Page DC: The mysteries of sexual identity: the germ cell's perspective, *Science* 316:400-401, 2007.
- Klonisch T, Fowler PA, Hombach-Klonisch S: Molecular and genetic regulation of testis descent and external genitalia development, *Dev Biol* 270:1018, 2004.
- Lin Y and others: Germ cell-intrinsic and -extrinsic factors govern meiotic initiation in mouse embryos, *Science* 322:1685-1687, 2008.
- Little M and others: Kidney development: two tales of tubulogenesis, *Curr Top Dev Biol* 90:193-229, 2010.
- Liu C-F, Liu C, Yao HH-C: Building pathways for ovary organogenesis in the mouse embryo, *Curr Top Dev Biol* 90:263-290, 2010.
- Ludbrook LM, Harley VR: Sex determination: a "window" of DAX1 activity, *Trends Endocrinol Metab* 15:116-121, 2004.
- Ludwig KS, Landmann L: Early development of the human mesonephros, *Anat Embryol* 209:439-447, 2005.
- Maatouk DM, Capel B: Sexual development of the soma in the mouse, *Curr Top Dev Biol* 83:151-183, 2008.
- Männer J, Kluth D: The morphogenesis of the exstrophy-epispadias complex: a new concept based on observations made in early embryonic cases of cloacal exstrophy, *Anat Embryol* 210:51-57, 2005.
- Mathiot A and others: Uncommon ureteric ectopias: embryological implications, *Anat Embryol* 207:4889-4893, 2004.
- O'Rahilly RO, Muecke EC: The timing and sequence of events in the development of the human urinary system during the embryonic period proper, *Z Anat Entwicklungsgesch* 138:99-109, 1972.
- Orvis GD, Behringer RB: Cellular mechanisms of müllerian duct formation in the mouse, *Dev Biol* 306:493-504, 2007.
- Richards JS, Pangas SA: The ovary: basic biology and clinical implications, *J Clin Invest* 120:963-972, 2010.
- Saga Y: Mouse germ cell development during embryogenesis, *Curr Opin Genet Dev* 18:337-341, 2008.
- Saxén L: *Organogenesis of the kidney*, Cambridge, 1987, Cambridge University Press.
- Sebastian CJ, van der Putte SC, Sie-Go DM: Development and structure of the glandopreputal sulcus of the human clitoris with a special reference to glandopreputal glands, *Anat Rec* 294:156-164, 2011.
- Sekido R, Lovell-Badge R: Mechanisms of gonadal morphogenesis are not conserved between chick and mouse, *Dev Biol* 302:132-142, 2007.
- Swain A, Lovell-Badge R: Sex determination and differentiation. In Rossant J, Tam PPL, eds: *Mouse development*, San Diego, 2002, Academic Press, pp 371-393.
- Thompson AA, Marker PC: Branching morphogenesis in the prostate gland and seminal vesicles, *Differentiation* 74:382-392, 2006.
- Van der Werff JFA and others: Normal development of the male anterior urethra, *Teratology* 61:172-183, 2000.
- Vezina CM and others: Retinoic acid induces prostatic bud formation, *Dev Dyn* 237:1321-1333, 2008.
- Viana R and others: The development of the bladder trigone, the center of the anti-reflux mechanism, *Development* 134:3763-3769, 2007.
- Wainwright EN, Wilhelm D: The game plan: cellular and molecular mechanisms of mammalian testis development, *Curr Top Dev Biol* 90:231-262, 2010.
- Wilhelm D, Palmer S, Koopman P: Sex determination and gonadal development in mammals, *Physiol Rev* 87:1-28, 2007.
- Wilson PD: Polycystic kidney disease, *N Engl J Med* 350:151-164, 2004.
- Yamada G and others: Molecular genetic cascades for external genitalia formation: an emerging organogenesis program, *Dev Dyn* 235:1738-1752, 2006.
- Yin Y, Ma L: Development of the mammalian female reproductive tract, *J Biochem* 137:677-683, 2005.

Aparato cardiovascular

Este capítulo presenta el desarrollo del corazón desde que es una estructura tubular simple hasta que se convierte en un órgano de cuatro cámaras, que puede asumir la responsabilidad de mantener la circulación independiente tras el nacimiento. Del mismo modo, el patrón de los vasos sanguíneos se puede trazar a partir de su primera aparición hasta que se forma un sistema integrado, que transporta la sangre a todas las partes del embrión y a la placenta. (Los primeros estadios de la formación del corazón y los grandes vasos se describen en el [cap. 6](#) [v. [figs. 6.14 a 6.19](#)], y el plan general de la circulación embrionaria se resume en la [fig. 6.26](#)). Los aspectos celulares de la formación de la sangre también se comentan de forma breve. Las correlaciones clínicas 17.1 y 17.2 al final del capítulo describen las malformaciones cardíacas y de los vasos sanguíneos. La [tabla 17.6](#), también al final del capítulo, resume las etapas en que se desarrolla el corazón.

A nivel funcional, el corazón embrionario sólo tiene que actuar como una bomba sencilla para mantener el flujo de sangre por el cuerpo del embrión y la placenta, donde los desechos fetales se intercambian por oxígeno y nutrientes. Sin embargo, una función de igual importancia es anticiparse a los cambios radicales en la circulación que se producen en el nacimiento como consecuencia de la súbita interrupción de la circulación placentaria y el inicio de la respiración. Para cubrir estos complejos requerimientos de la circulación posnatal, el corazón embrionario debe desarrollar cuatro cámaras que puedan recibir o bombear todo el flujo sanguíneo que circula por el cuerpo. El corazón también se debe adaptar a la condición de los pulmones fetales, que están poco desarrollados y que durante gran parte del período fetal no tienen vasos adecuados que puedan acomodarse a un gran flujo de sangre. Este dilema fisiológico se resuelve por la presencia de dos cortocircuitos, que permiten que cada cámara cardíaca maneje grandes volúmenes de sangre al tiempo que respeta los conductos vasculares pulmonares poco desarrollados.

La morfogénesis cardíaca se basa en interacciones celulares y moleculares intrínsecas que tienen que suceder junto a un fondo de función mecánica continua. Algunos de estos mecanismos no se conocen, pero otros se van definiendo cada vez mejor a través de los estudios de investigación sobre el desarrollo cardíaco normal y patológico.

El desarrollo de los vasos a nivel macroscópico de arterias y venas se conoce bien desde hace muchos años. En los últimos tiempos nuevos marcadores celulares y moleculares han permitido a los investigadores definir los orígenes celulares y los factores que controlan la diferenciación de las arterias y las venas en órganos específicos o regiones corporales.

Desarrollo de la sangre y del aparato vascular

El desarrollo del aparato vascular empieza en la pared del saco vitelino durante la tercera semana de la gestación (a los 18 días) con la formación de islotes sanguíneos (v. [fig. 6.19](#)). En este momento el embrión ha alcanzado un tamaño demasiado grande para que el oxígeno llegue a todos los tejidos sólo mediante difusión. Por eso se tienen que desarrollar muy pronto el corazón y el sistema vascular. Como los tejidos que suelen producir células sanguíneas en el adulto no se han empezado a formar, la hematopoyesis en el saco vitelino sirve como adaptación temporal para cubrir las necesidades inmediatas del embrión.

Se barajan dos hipótesis principales sobre el origen y la naturaleza de las células que constituyen los islotes sanguíneos. De acuerdo con la hipótesis más extendida, las células fundadoras de los islotes sanguíneos, que se denominan **hemangioblastos**, tienen una capacidad de desarrollo bipotencial y pueden dar origen tanto a células endoteliales como a células madre hematopoyéticas. Una vez están comprometidas en una de estas dos líneas, las células hijas pierden la capacidad para formar el otro tipo celular. Una hipótesis más reciente postula que cuando los hemangioblastos colonizan el saco vitelino, estas células ya han sido segregadas hacia los linajes hematopoyético y endotelial. Las investigaciones en embriones de ratón sugieren que en vez de formar islotes sanguíneos, las células hematopoyéticas se agregan en una banda sanguínea que rodea el saco vitelino.

Hematopoyesis embrionaria

Las células precursoras hemangiogénicas aparecen por primera vez en el mesodermo posterolateral durante la gastrulación y desde aquí migran a los órganos formadores de sangre iniciales ([fig. 17.1](#)). Bajo la influencia de Runx-1 algunos descendientes siguen el linaje hematopoyético, mientras que otros responden a Hoxa3 y siguen el linaje endotelial. Un tercer grupo sigue otro linaje y terminan formando células de músculo liso vascular. Aunque la formación de la sangre (**hematopoyesis**) empieza en el saco vitelino, las células derivadas del mismo pronto son sustituidas por otras células sanguíneas, que se originan de forma independiente en otros focos de hematopoyesis ([fig. 17.2](#)).

Los islotes sanguíneos contienen **células madre hematopoyéticas** pluripotenciales, que pueden originar la mayor parte de los tipos celulares presentes en la sangre embrionaria. Los eritrocitos producidos en el saco vitelino son células nucleadas grandes que penetran en la corriente sanguínea justo antes de que el tubo cardíaco empiece a latir, en torno al día 22 de la gestación. Durante las primeras 6 semanas los eritrocitos circulantes derivan mayoritariamente del saco vitelino, pero

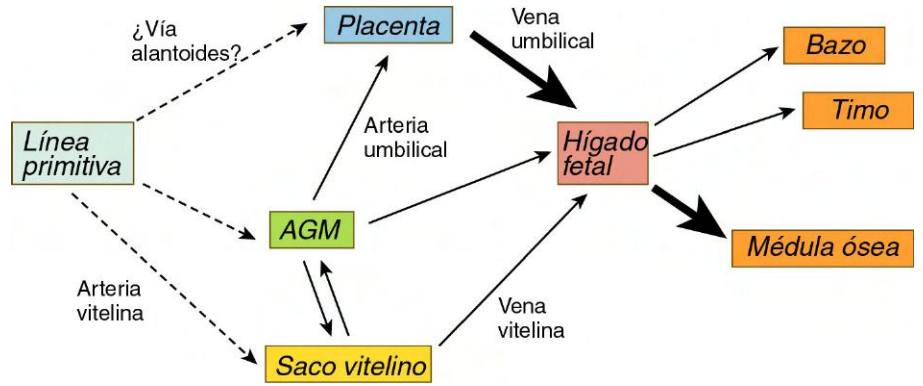


Fig. 17.1 Lugares donde se produce la hematopoyesis embrionaria y rutas por las que llegan a los órganos las células sanguíneas embrionarias. AGM, región aorta/cresta genital/mesonefros. (Adaptada de Mikkola HKA, Orkin SH, *Development* 133:3733-3744, 2006.)

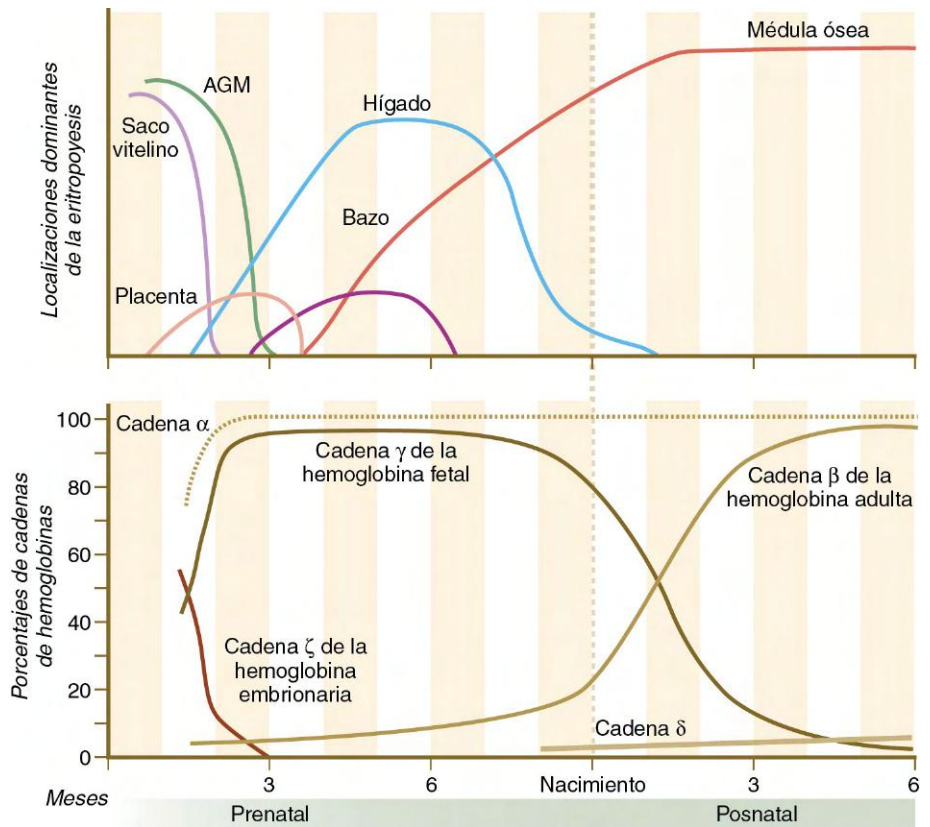


Fig. 17.2 Localización de la hematopoyesis (arriba) y fases de la síntesis de hemoglobina (abajo) en el embrión humano. El gráfico superior muestra la importancia relativa entre los distintos lugares de hematopoyesis. El gráfico inferior presenta los porcentajes de varias cadenas polipeptídicas de hemoglobina presentes en la sangre en un momento determinado. La cadena α se trata por separado de las otras. AGM, región aorta/cresta genital/mesonefros. (Basada en Carlson B: *Patten's foundations of embryology*, 6.ª ed., Nueva York, 1996, McGraw-Hill.)

en ese momento se están preparando las fases siguientes de la hematopoyesis.

El análisis de embriones humanos ha demostrado que, comenzando en el día 28, la **hematopoyesis intraembrionaria** definitiva empieza en pequeños agregados de células (**acúmulos paraaórticos**) en el mesodermo esplancopleural asociado a la pared ventral de la aorta dorsal, y poco después en la **región aorta/cresta genital/mesonefros (AGM)**. Los precursores celulares de la región AGM alcanzan por vía sanguínea los lugares formadores de sangre del hígado, del saco vitelino y de la placenta. Las células madres hematopoyéticas formadas en la región AGM, el saco vitelino y en la placenta son transportadas hasta el hígado a través de la circulación de este órgano (v. [fig. 17.1](#)). Hacia las 5 o 6 semanas de gestación, los focos de hematopoyesis van siendo cada vez más destacados en el hígado. Tanto en el saco vitelino como en los primeros focos de hematopoyesis embrionaria, las células endoteliales conservan durante un breve período la capacidad de dar origen a células

productoras de sangre. En la actualidad, existen evidencias de que en la región AGM la señalización del óxido nítrico, resultante del intenso esfuerzo causado por el flujo sanguíneo en las células endoteliales, puede inducir la transformación en células madre hematopoyéticas.

Los eritrocitos que se producen en el hígado son bastante distintos a los derivados del saco vitelino. Aunque siguen siendo mucho más grandes que las células sanguíneas rojas normales del adulto, los eritrocitos de origen hepático no tienen núcleo y contienen distintos tipos de hemoglobina. Hacia las 6-8 semanas de gestación en el humano, el hígado sustituye al saco vitelino como principal fuente de células sanguíneas. Aunque el hígado sigue produciendo hematíes hasta el período neonatal temprano, su contribución empieza a decaer en el sexto mes de gestación. En este momento, la formación de sangre se desplaza hacia la médula ósea, el lugar definitivo de la hematopoyesis en el adulto. Este desplazamiento está controlado por el cortisol secretado en la corteza suprarrenal fetal. En ausencia de cortisol,

la hematopoyesis permanece confinada en el hígado. Antes de que dicha hematopoyesis se establezca por completo en la médula ósea se pueden formar pequeñas cantidades de sangre en el eiplón y posiblemente en el bazo.

Aspectos celulares de la hematopoyesis

Las primeras **células madre hematopoyéticas** que se originan en el embrión son verdaderamente pluripotenciales, porque pueden dar origen a todos los tipos celulares presentes en la sangre (fig. 17.3). Estas **células madre pluripotenciales**, que a veces se denominan **hemocitoblastos**, tienen gran capacidad proliferativa. Producen gran número de progenitores, la mayor parte de los cuales son células en el siguiente estadio de diferenciación, aunque también producen un pequeño número de células de su tipo pluripotencial original, que actúan como una reserva para reponer distintas líneas individuales de células en caso de necesidad. En fases muy precoces del desarrollo, la línea de células que forman sangre de manera activa se subdivide en dos linajes distintos. Las **células madre linfoides** producen en última instancia las dos líneas de linfocitos: los **linfocitos B** (responsables de la producción de anticuerpos) y los **linfocitos T** (que se encargan de las reacciones inmunes celulares). Las **células madre mieloides** son precursoras de las otras líneas de células sanguíneas: los eritrocitos, los granulocitos (neutrófilos, eosinófilos y basófilos), los monocitos y las plaquetas. Las células madre de la segunda generación (linfoides

y mieloides) son todavía pluripotenciales, aunque su capacidad de desarrollo está restringida, ya que ninguna de ellas puede dar lugar a descendencia del otro tipo.

Según su comportamiento en determinadas situaciones experimentales, las células madre hematopoyéticas se denominan a menudo **unidades formadoras de colonias (CFU)**. Las células madre de primera generación se llaman CFU-ML, porque pueden originar líneas celulares linfoides y mieloides. Las células madre de segunda generación reciben el nombre de CFU-L (linfocitos) y de CFU-S (bazo) (determinadas a partir de experimentos en los que la diferenciación de células madre se estudió en bazos irradiados). En todos los casos la progenie de las CFU-ML y las CFU-S son **células madre comprometidas**, que sólo pueden dar origen a un tipo de célula sanguínea madura. Los tipos celulares que forman cada linaje deben atravesar varios estadios de diferenciación antes de llegar a su fenotipo maduro.

¿Qué factores controlan la diversificación de las células madre en linajes celulares específicos? Los experimentos iniciados en la década de 1970 han aportado pruebas de que existen **factores estimuladores de colonias (CSF)** para cada línea de células sanguíneas. Los CSF son proteínas difusibles que estimulan la proliferación de las células madre hematopoyéticas. Algunos CSF actúan sobre varios tipos de células madre, mientras que otros sólo estimulan a un tipo. Aunque todavía falta mucho por conocer sobre los puntos de origen y los mecanismos de acción de los CSF, muchos parecen ser producidos de forma local por las células del estroma de la médula ósea y algunos pueden almacenarse en la matriz extracelular local. Los CSF se unen a las células madre diana por un pequeño número de receptores de la superficie. A nivel funcional, los CSF representan mecanismos para estimular la expansión de determinados tipos de células sanguíneas si surge la necesidad. El reconocimiento de la existencia de CSF ha suscitado un notable interés sobre su aplicación clínica en los trastornos caracterizados por una deficiencia de leucocitos (leucopenia).

Determinados genes *Hox*, sobre todo los de las familias *Hoxa* y *Hoxb*, tienen un relevante papel en algunos aspectos de la hematopoyesis. La exposición de la médula ósea a oligonucleótidos antisentido frente a genes *Hox* específicos produce la supresión de algunas líneas concretas de diferenciación de células sanguíneas. Por el contrario, la sobreexpresión mediante ingeniería genética de genes como *Hoxb8*, *Hoxa9* y *Hoxa10* causa leucemia en ratones. Cada vez se dispone de más evidencias sobre la participación de los genes *Hox* en la patogenia de las leucemias humanas. Una función significativa de los genes *Hox* en la hematopoyesis es la regulación de la proliferación. Varios factores de crecimiento, especialmente la proteína morfogénica ósea 4 (BMP-4), Indian hedgehog y las proteínas Wnt, son importantes para estimular y mantener la actividad de las células madre hematopoyéticas.

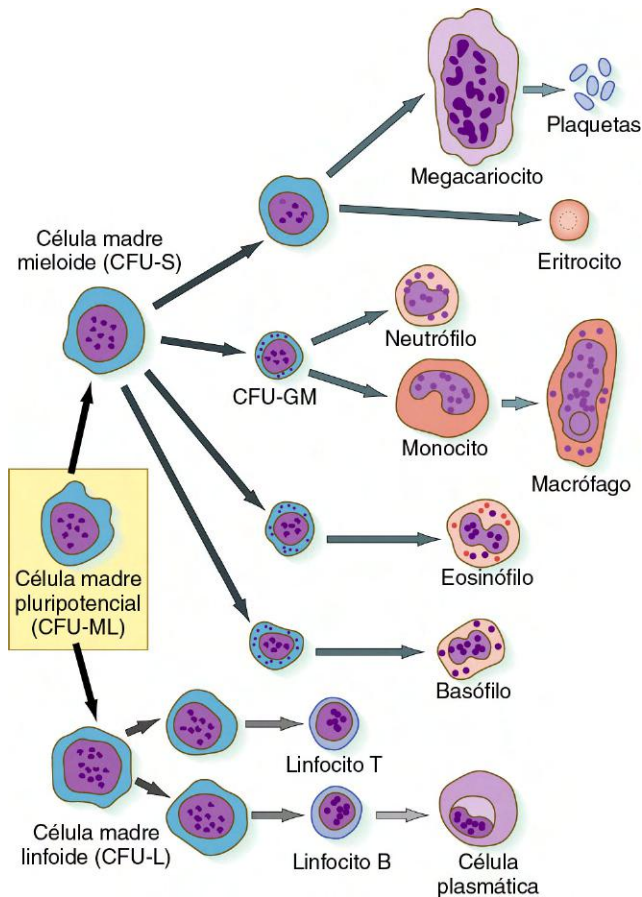


Fig. 17.3 Principales linajes celulares en la hematopoyesis. Las células sanguíneas maduras se muestran a la derecha. CFU, unidades formadoras de colonias; GM, granulocitos y monocitos; L, linfocitos; ML, mieloides y linfoides. S, bazo.

Eritropoyesis

La **eritropoyesis** se produce en tres oleadas durante el desarrollo embrionario. La primera oleada comienza con los precursores en el interior del saco vitelino, que producen eritrocitos nucleados primitivos que maduran en el interior del torrente sanguíneo. La segunda oleada también comienza en el interior del saco vitelino, pero las células precursoras colonizan el hígado embrionario y producen la primera generación de eritrocitos fetales definitivos, que serán dominantes durante el período fetal. La tercera oleada se compone de células precursoras que

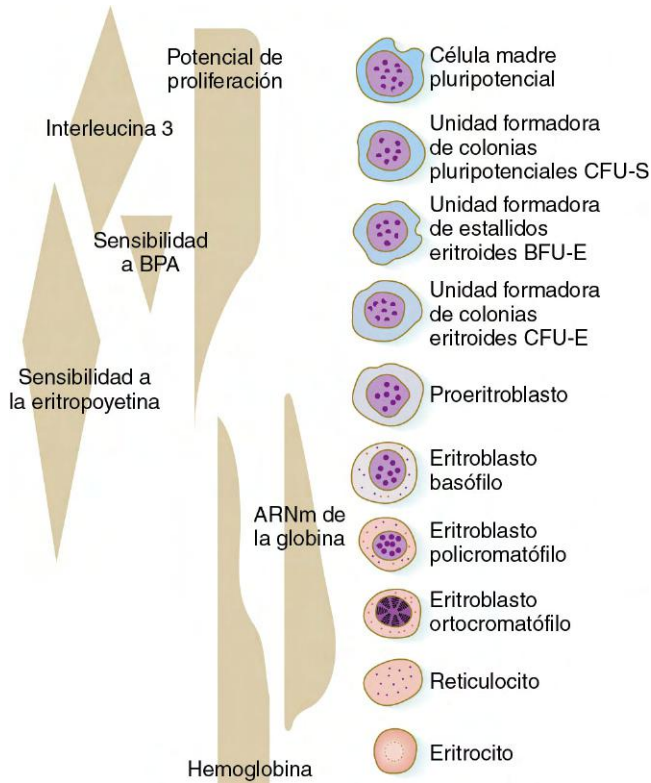


Fig. 17.4 Derecha, estadios morfológicos durante la diferenciación de un eritrocito a partir de una célula madre pluripotencial. Izquierda, correlaciones moleculares de la diferenciación. El grosor del fondo sombreado es proporcional a la cantidad en el estadio correspondiente de la eritropoyesis. BFU, unidades formadoras de brotes; BPA, (hormona) promotora de la actividad de brotes; CFU, unidades formadoras de colonias; E, eritroides; S, bazo.

entran en el hígado a partir del mesodermo de la región AGM y de la placenta. Algunas de estas células progenitoras eritroides definitivas envían su progenie directamente desde el hígado al torrente sanguíneo como eritrocitos fetales definitivos. En otros casos serán la semilla de la médula ósea y producirán eritrocitos de tipo adulto en el período fetal tardío.

El linaje de los eritrocitos representa una línea de descendientes de las células CFU-S. Aunque las células progenitoras eritroides están restringidas a formar eritrocitos, existen muchas generaciones de células precursoras (fig. 17.4). Los primeros estadios de la eritropoyesis se reconocen por el comportamiento de las células precursoras en cultivo, más que por diferencias morfológicas o bioquímicas. Éstas son las denominadas **unidades formadoras de brotes eritroides (BFU-E)** y **CFU eritroides (CFU-E)**, respondiendo cada una de ellas a estímulos distintos. Los precursores CFU-S pluripotenciales (v. fig. 17.3) responden a la **interleucina 3**, un producto de los macrófagos de la médula ósea adulta. Una hormona denominada **promotora de la actividad de brote** estimula las mitosis en los precursores BFU-E (v. fig. 17.4). Una célula CFU-E, que tiene menor capacidad proliferativa que una BFU-E, necesita la presencia de **eritropoyetina** como factor estimulante.

La eritropoyetina es una glucoproteína que estimula la síntesis del ARN de la globina y se produce por vez primera en el hígado fetal. Posteriormente en el desarrollo, la síntesis se desplaza al riñón, que permanece como punto de producción de eritropoyetina en el adulto. En condiciones de hipoxia (p. ej., pérdida de sangre o gran altitud), la producción de eritropoyetina por

los riñones se incrementa, lo que estimula la formación de más hematíes para compensar así el aumento de la demanda. En la eritropoyesis adulta el estadio de CFU-E parece uno de los que mejor responde a estímulos ambientales. La placenta parece ser impermeable a la eritropoyetina y esta propiedad aísla al embrión de los cambios en los niveles maternos de esta sustancia y elimina la influencia de la eritropoyetina fetal sobre el aparato de formación sanguínea de la madre.

Una o dos generaciones después del estadio de CFU-E se pueden reconocer sucesivas generaciones de precursores de eritrocitos por su morfología. El primer estadio reconocible es el **proeritroblasto** (fig. 17.5), una célula grande y muy basófila que todavía no produce suficiente hemoglobina como para detectarla mediante análisis citoquímicos. Esta célula tiene un nucléolo grande, mucha cromatina nuclear no condensada, numerosos ribosomas y una elevada concentración de ARNm para la globina. Estas características citológicas son típicas de una célula indiferenciada.

Los siguientes estadios de diferenciación eritroide (**basófilos, policromatófilos** y **eritroblastos ortocromáticos**) se caracterizan por cambios progresivos en el balance entre la acumulación de hemoglobina recién sintetizada y la disminución de la maquinaria para la producción de ARN y más tarde del aparato para la síntesis de proteínas. El tamaño global de la célula disminuye y el núcleo se hace cada vez más **picnótico** (menor y con cromatina más condensada), hasta que al final es expulsado en el estadio de eritrocito ortocromático. Tras la pérdida del núcleo y de la mayor parte de las organelas citoplasmáticas, las células rojas inmaduras, que aún contienen un pequeño número de polisomas, son los **reticulocitos**. Éstos se liberan a la corriente sanguínea, donde siguen produciendo pequeñas cantidades de hemoglobina durante 1 o 2 días.

El estadio final de la hematopoyesis es el **eritrocito** maduro, que representa la célula terminal diferenciada, porque ha perdido su núcleo y la mayor parte de sus organelas citoplasmáticas. Los eritrocitos en los embriones son más grandes que sus equivalentes adultos y su vida media es más corta (de 50 a 70 días en el feto frente a 120 días en los adultos).

Síntesis de la hemoglobina y su control

Tanto los eritrocitos como la hemoglobina que contienen pasan por transiciones en sus isoformas durante el desarrollo embrionario. La molécula de hemoglobina adulta es un complejo compuesto de hemo y de cuatro cadenas de globina: dos cadenas α y dos β . Tanto las subunidades α como las β son productos de genes localizados en los cromosomas 16 y 11, respectivamente (fig. 17.6). Las distintas isoformas de las subunidades se codifican de forma lineal en estos cromosomas.

Durante el período de la hematopoyesis en el saco vitelino, se producen isoformas de globina embrionaria. La primera hemoglobina embrionaria, a veces denominada **Gower 1**, se compone de dos cadenas ζ (de tipo α) y dos ϵ (de tipo β). Tras pasar por dos formas de transición (tabla 17.1), la síntesis de hemoglobina entra en un estadio fetal hacia las 12 semanas, que corresponde con el desplazamiento del lugar de la eritropoyesis desde el saco vitelino al hígado. La hemoglobina fetal está constituida por dos cadenas α de tipo adulto, que se forman muy pronto en la embriogénesis, y dos cadenas γ , la principal isoforma fetal de las cadenas β . La hemoglobina fetal es la forma predominante durante el resto del embarazo. El principal valor adaptativo de esta isoforma fetal de la hemoglobina es que muestra una mayor afinidad por el oxígeno que la forma adulta. Esto es ventajoso

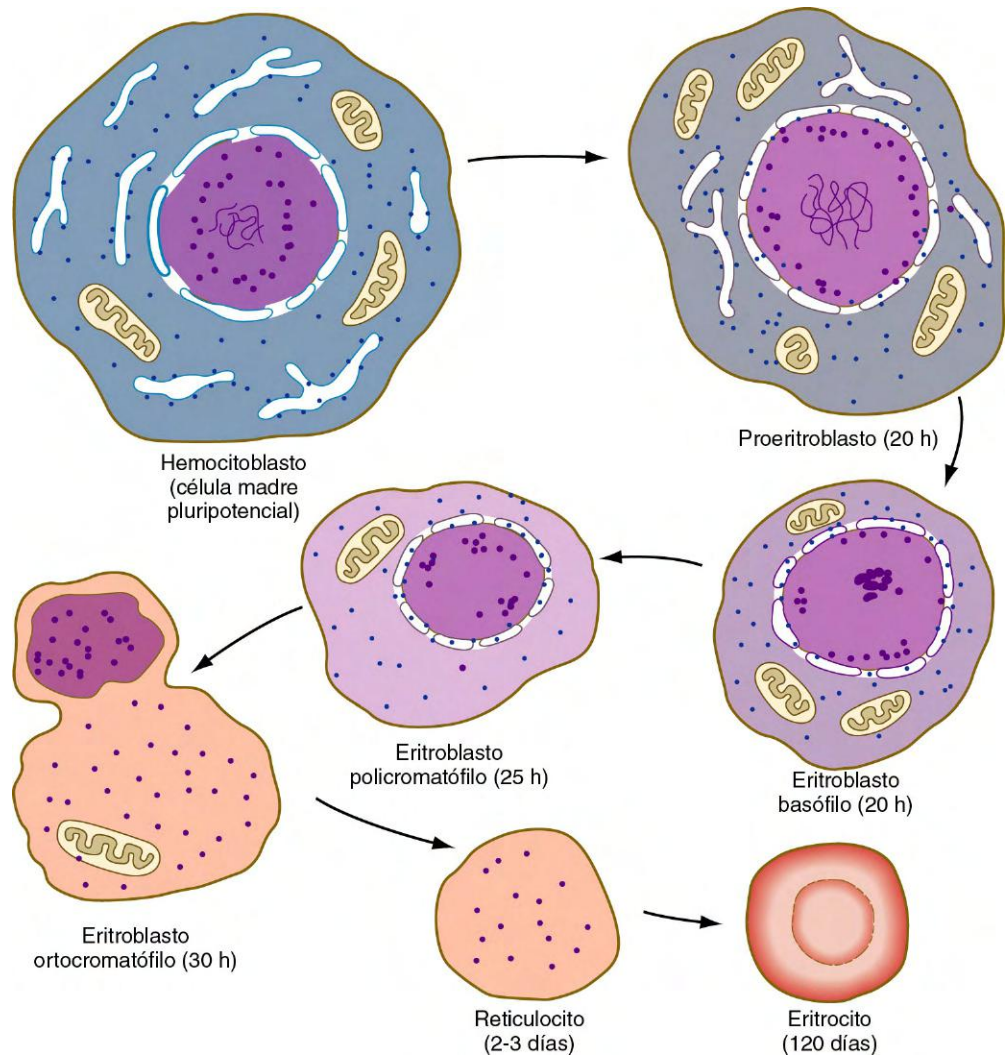


Fig. 17.5 Rasgos estructurales de la eritropoyesis. En estadios sucesivos la basofilia citoplasmática disminuye y la concentración de hemoglobina aumenta en las células.

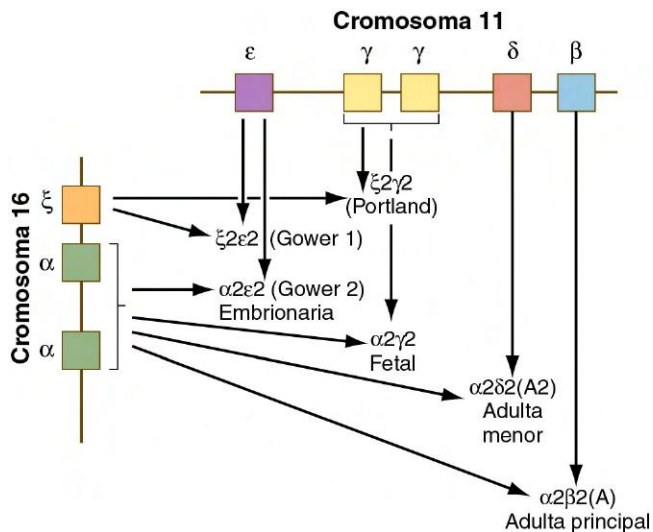


Fig. 17.6 Organización de los genes de hemoglobina a lo largo de los cromosomas 11 y 16 y su activación secuencial durante el desarrollo embrionario.

Tabla 17.1 Isoformas durante el desarrollo de la hemoglobina humana

Etapa del desarrollo	Tipo de hemoglobina	Composición de las cadenas de globina
Embrión	Gower 1	ζ ₂ ε ₂
Embrión	Gower 2	α ₂ ε ₂
Embrión	Portland	ζ ₂ γ ₂
De embrión a feto	Fetal	α ₂ γ ₂
De feto a adulto	A (adulto)	α ₂ β ₂
Adulto	A ₂	α ₂ δ ₂
Adulto	Fetal	α ₂ γ ₂ *

*La hemoglobina fetal que se expresa en los adultos difiere de la verdadera hemoglobina fetal por la sustitución de un aminoácido en la posición 136 de la cadena γ.
Adaptada de Brown MS: En Stockman J, Pochedly C, eds.: *Developmental and neonatal hematology*, Nueva York, 1988, Raven Press.

para el feto, que depende de las concentraciones maternas de oxígeno. Hacia la semana 30 de la gestación empieza a producirse un cambio gradual de la hemoglobina fetal por la tipo adulta, siendo el tipo $\alpha_2\beta_2$ el predominante. Existe una variante menor, aunque parecida a nivel funcional, es la $\alpha_2\delta_2$.

Formación de los vasos sanguíneos embrionarios

El embrión temprano carece de vasos sanguíneos. Aunque aparecen islotes sanguíneos en la pared del saco vitelino y se forman canales vasculares extraembrionarios asociados a ellos (v. fig. 6.19), gran parte de la vascularización del cuerpo del embrión deriva de orígenes intraembrionarios. Durante el período inicial de formación de los somitos aparecen con rapidez redes de vasos pequeños en muchas regiones del cuerpo embrionario.

La constitución de los vasos sanguíneos en el embrión se produce en varias fases (fig. 17.7). La primera es la especificación de una población de precursores vasculares, que se denominan **angioblastos**. Estas células se organizan en un **plexo capilar primario**, mediante un proceso llamado **vasculogénesis**. Para mantenerse al ritmo del rápido crecimiento embrionario, el plexo capilar primario debe pasar por una rápida reorganización mediante la reabsorción de los vasos existentes y la aparición de nuevas ramas, para mantener esta red vascular en expansión. Este último proceso se denomina **angiogénesis**. La angiogénesis continúa no sólo en el período prenatal, sino durante toda la vida adulta, ya que los tejidos y los órganos se tienen que adaptar continuamente a los cambios en las condiciones de vida, tanto normales como patológicos.

Los estudios descriptivos detallados y los experimentos de trasplantes realizados con marcadores celulares intrínsecos o marcajes con anticuerpos monoclonales específicos del tejido injertado han demostrado que los **angioblastos** se originan en la mayor parte de los tejidos mesodérmicos del cuerpo, salvo en la notocorda y el mesodermo precordial (tabla 17.2). Los vasos sanguíneos embrionarios se forman a partir de los angioblastos

por tres mecanismos esenciales. Muchos de los vasos sanguíneos más grandes, como la aorta dorsal, se constituyen por coalescencia de los angioblastos in situ. Otros conductos también de gran calibre, como los del endocardio, se forman por los angioblastos que migran a la región desde distintas localizaciones. Otros vasos, sobre todo los intersegmentarios del eje corporal principal y los del sistema nervioso central, surgen a partir de yemas vasculares derivadas de vasos mayores existentes. Muchos de los angioblastos del tronco se asocian en origen con el mesodermo esplácnico.

Los procesos del desarrollo responsables de la formación inicial de la aorta continúan siendo desconocidos. El endotelio

Tabla 17.2 Distribución de los angioblastos endógenos en los tejidos embrionarios

Tejidos	Angioblastos
Cefálico	
Mesodermo paraaxial	+
Mesodermo lateral	+
Mesodermo precordial	-
Notocorda	-
Cerebro	-
Cresta neural	-
Tronco	
Somitos completos	+
Mitad dorsal de los somitos	+
Mesodermo de la placa segmentaria	+
Mesodermo somático lateral	+
Mesodermo esplácnico lateral	+
Médula espinal	-

De Noden DM: *Ann NY Acad Sci* 588:236-249, 1990.

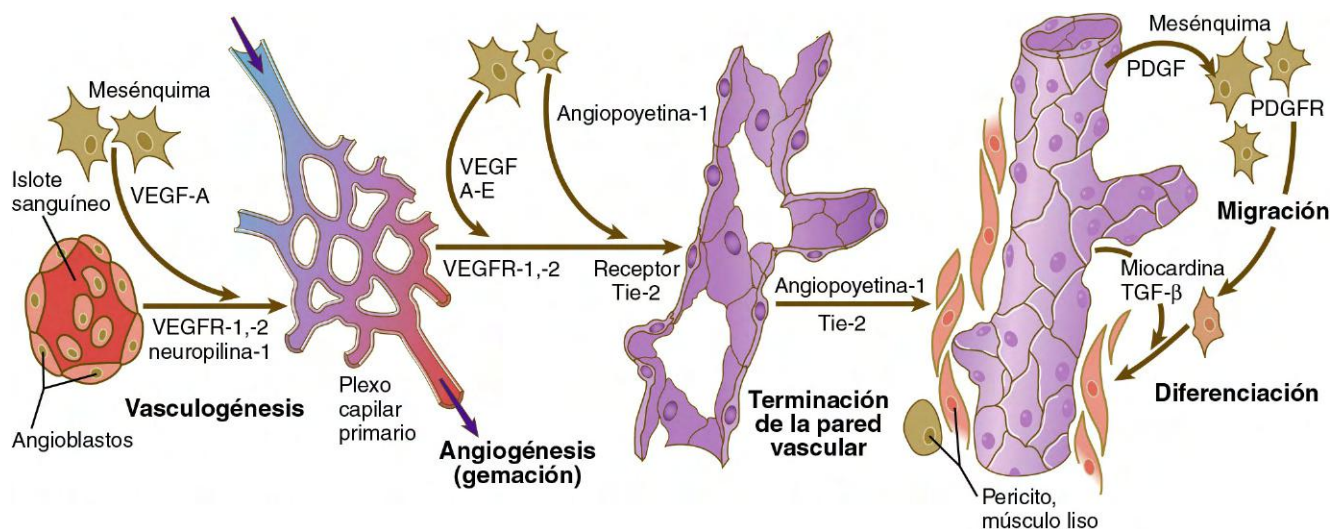


Fig. 17.7 Esquema que ilustra la vasculogénesis, la angiogénesis y el ensamblaje de la pared vascular. Los angioblastos, que al principio expresan receptor del factor de crecimiento endotelial vascular (VEGFR-2), son estimulados por el factor de crecimiento endotelial vascular (VEGF-A), segregado por el mesénquima circundante, para formar un plexo capilar primario mediante el proceso de la vasculogénesis. Bajo la estimulación adicional por parte de factores de crecimiento, las células endoteliales competentes del plexo capilar primario forman yemas vasculares en los estadios más precoces de la angiogénesis. Después se produce el reclutamiento de las células mesenquimales circundantes para constituir los elementos celulares de la pared vascular. PDGF, factor de crecimiento derivado de las plaquetas; PDGFR, receptor del factor de crecimiento derivado de las plaquetas; TGF- β , factor de crecimiento transformante β .

de las aortas pares iniciales deriva de la esplacnopleura y para su desarrollo requiere de la interacción con el endodermo infrayacente. Mientras las aortas permanecen en el estadio doble, células derivadas de los somitos contribuyen a la formación de sus paredes dorsales. A la vez, el endotelio derivado de la esplacnopleura ventral da lugar a agrupaciones de células madre hematopoyéticas. Entonces las células endoteliales derivadas de las porciones dorsales de los somitos tapizan a aquellas otras derivadas de la esplacnopleura ventral.

Todas las etapas en la diferenciación del sistema vascular se producen en respuesta a poderosos factores de crecimiento y sus receptores. La fase inicial de reclutamiento de una población de angioblastos del mesodermo se caracteriza por la aparición de un **receptor del factor de crecimiento endotelial vascular (VEGFR-2)** sobre sus superficies (v. fig. 17.7). Pronto, en respuesta a la producción de **factor de crecimiento endotelial vascular (VEGF-A)** por las células mesenquimales circundantes, se produce la fase de vasculogénesis, y los angioblastos forman los tubos celulares que se convierten en la base de los plexos capilares primarios.

La formación de yemas vasculares endoteliales, la base celular de la angiogénesis, tiene lugar sobre un fondo de interacciones entre VEGF/VEGFR-1 y VEGF/VEGFR-2, a los que se añade una nueva serie de procesos. Un factor de ramificación, la **angiopoyetina-1**, interacciona con su receptor, **Tie-2**, en las células endoteliales, en las zonas donde se van a producir yemas vasculares. La vía de señales **Notch** también está fuertemente relacionada con la formación de las yemas vasculares (un denominador común con otros sistemas orgánicos que muestran morfogénesis mediante ramificación), aunque no está clara su conexión con el mecanismo angiopoyetina 1/Tie-2.

El siguiente paso en la construcción de un vaso sanguíneo es la formación de la pared vascular, que en el caso de los vasos del tronco y las extremidades deriva de mesodermo local asociado al endotelio que reviste al vaso. En la cabeza y en muchas regiones del sistema de los arcos aórticos, el mesénquima derivado del ectodermo de la cresta neural es el principal contribuyente del tejido conjuntivo y músculo liso de la pared vascular. Sin embargo, la cresta neural no origina células endoteliales.

Dos vías de señalización molecular intervienen en la formación de las paredes de los vasos sanguíneos. En respuesta a

la interacción entre la angiopoyetina-1/Tie-2, que se produce durante la angiogénesis, las células endoteliales liberan su propia molécula transdutora de señales, el **factor de crecimiento derivado de las plaquetas**, que estimula la migración de las células mesenquimales hacia el endotelio vascular. La liberación de otros factores de crecimiento (factor de crecimiento transformante β [TGF- β] y **miocardina**, un regulador de la formación del músculo liso) por parte de las células endoteliales estimula la diferenciación de las células mesenquimales en musculares lisas del vaso o pericitos.

Las investigaciones han aportado bastante información sobre la diferenciación del sistema arterial en comparación con el venoso. La identidad venosa o arterial de las células endoteliales se establece en fases muy tempranas de su desarrollo, antes de la angiogénesis y del comienzo de la circulación. Las células endoteliales de las arterias en desarrollo expresan el ligando de membrana **Efrina-B2**, mientras que las de las venas expresan el receptor **Eph-B4** en su superficie de las membranas. Estos fenotipos característicos son el resultado de diferentes cascadas de señalización. Los vasos arteriales son los primeros en diferenciarse desde los precursores endoteliales genéricos y un conjunto de señales, a partir de **Sonic hedgehog (shh)**, conduce finalmente a la adquisición de un fenotipo arterial (fig. 17.8). **Notch**, uno de los enlaces en la cascada, no sólo produce la progresión de la secuencia de la diferenciación arterial mediante la expresión de Efrina-B2, sino que inhibe la expresión de Eph-B4 y de la vía que conduce al fenotipo venoso. La diferenciación venosa, que hasta ahora se había asumido como un tipo de diferenciación por defecto, se produce bajo la influencia de **COUP-TFII** (factor promotor de la transcripción procedente de la ovoalbúmina de pollo), que suprime la vía arterial mediante la inhibición de la señalización de Notch, pero es un factor determinante de la diferenciación venosa a través de Eph-B4. Bajo la influencia de **Sox-18** y **Prox-1**, los vasos linfáticos se forman y ramifican desde las venas. Prox-1 es un regulador maestro de la identidad venosa. Más tarde, factores fisiológicos y locales desempeñan un papel en la diferenciación de los vasos sanguíneos. Cuando el flujo de sangre del saco vitelino se reduce considerablemente, láminas vasculares destinadas a ser arterias adquieren características venosas; y de forma similar venas en desarrollo expuestas a altas presiones sanguíneas se transforman en arterias.

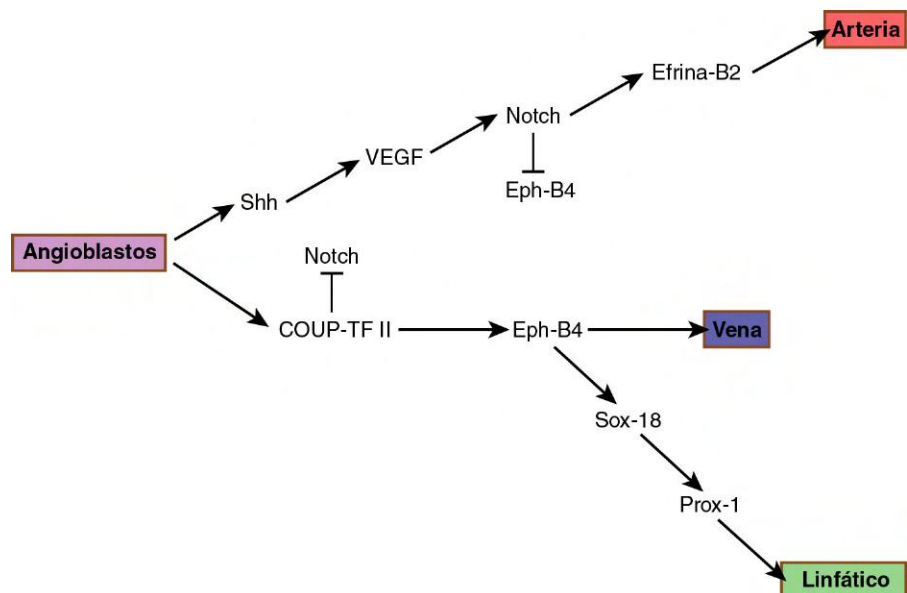


Fig. 17.8 Representación esquemática de las principales vías que conducen a la diferenciación del endotelio arterial, venoso y linfático. COUP-TFII, factor promotor de la transcripción procedente de la ovoalbúmina de pollo; Shh, Sonic hedgehog; VEGF, factor de crecimiento endotelial vascular.

Tabla 17.3 Capacidad de respuesta de los conos de crecimiento axonal y células endoteliales del extremo de los brotes vasculares a ligandos ambientales

Ligando	Conos de crecimiento	Células endoteliales
Atrayentes		
Semaforina	+	–
VEGF	–	+
Netrina	+	+
Slit	+	+
Repelentes		
Semaforina	+	+
Efrina	+	+
Netrina	+	+
Slit	+	+

VEGF, factor de crecimiento endotelial vascular.

Igual que los mioblastos, parece que los angioblastos reaccionan frente a estímulos del ambiente local que determinan el patrón morfológico específico del vaso. Un hallazgo inesperado es que el patrón de inervación periférica a menudo determina el de las arterias de pequeño calibre. Las puntas de los brotes en crecimiento de las células endoteliales y los conos de crecimiento axónico de las fibras nerviosas contienen receptores que responden de forma similar a las grandes familias de ligandos ambientales (tabla 17.3). VEGF, segregado por las fibras nerviosas, actúa como un agente efectivo en el patrón de formación de los vasos sanguíneos. Las células musculares lisas de las arterias en desarrollo secretan un factor, **artemina**, que guía la extensión de los nervios simpáticos a lo largo de las paredes vasculares.

Los estudios de trazado con angioblastos trasplantados han demostrado que algunos pueden migrar grandes distancias. Los angioblastos que migran lejos del lugar donde se injertaron se integran en vasos sanguíneos morfológicamente normales de la zona en que se establecen.

Los factores locales también influyen sobre el inicio de la vasculogénesis. En algunos órganos (p. ej., el hígado) o partes de los mismos (p. ej., los bronquios del aparato respiratorio), los vasos sanguíneos que irrigan las regiones se originan en el mesodermo local, mientras que otros órganos (p. ej., los riñones metanéfricos) o partes de ellos (p. ej., los alvéolos pulmonares) son irrigados por vasos que crecen hacia el mesénquima desde otros tejidos. En este último tipo de mecanismo de vascularización, cada vez más pruebas indican que estos primordios de órganos producen sus propios **factores angiogénicos**, que estimulan el crecimiento de las yemas vasculares (al aumentar las mitosis de las células endoteliales) hacia el mesénquima glandular. Por su parte, los vasos sanguíneos cercanos influyen en la morfogénesis y diferenciación de muchas estructuras (p. ej., páncreas, glómulo, hígado) con las que están asociados.

Desarrollo de las arterias Arcos aórticos y sus derivados

La aorta dorsal se forma a partir de la agregación directa de las células precursoras endoteliales derivadas del mesodermo de la placa lateral. Estas células forman un vaso directamente por un mecanismo de vasculogénesis. La vasculogénesis es estimulada

por VEGF y otros factores producidos por el endodermo y por BMP en el mesodermo lateral. En el comienzo de su formación, la parte craneal de la aorta dorsal es doble con sus elementos situados a ambos lados de la línea media. La razón es que en la línea media la notocorda segrega antagonistas de las BMP, **noggin** y **cordina**, que inhiben la actividad de las BMP y también inactivan las influencias vasculogénicas procedentes del endodermo. Al final de la cuarta semana, las células madres hematopoyéticas se forman en el revestimiento de la porción ventral de la aorta (v. pág. 409).

El sistema de los arcos aórticos en el embrión humano temprano se organiza siguiendo los mismos principios generales que el sistema de arterias que irriga las branquias de muchos vertebrados acuáticos inferiores. La sangre sale de un ventrículo común cardíaco hacia una raíz aórtica ventral, desde la cual se distribuye a través de los arcos branquiales mediante pares de arcos aórticos (fig. 17.9A). En los vertebrados con agallas, las arterias de los arcos aórticos se ramifican en lechos capilares, donde la sangre se reoxigena al pasar por las branquias. En los embriones de mamíferos los arcos aórticos siguen siendo vasos continuos porque el intercambio de gases no se produce en los arcos faríngeos, sino en la placenta. Los arcos aórticos se vacían en las aortas dorsales pares, por las que la sangre entra en la circulación sistémica normal. En los embriones humanos todos los arcos aórticos no están nunca presentes al mismo tiempo. Su formación y remodelado muestran un pronunciado gradiente craneocaudal. La sangre que fluye desde el tracto de salida cardíaco (la región troncoconal) se dirige hacia el **saco aórtico**, que se diferencia de la región troncoconal en la constitución de su pared. Los arcos aórticos se ramifican a partir del saco aórtico.

La anatomía del desarrollo del sistema de arcos aórticos ilustra con claridad el principio de la adaptación morfológica del lecho vascular en las distintas etapas de la embriogénesis (tabla 17.4). El desarrollo continuo de las regiones craneal y cervical hace que los componentes de los tres primeros arcos y las raíces aórticas asociadas se remodelen en el sistema de la arteria carótida (v. fig. 17.9). Al remodelarse el tubo cardíaco y producirse la división interna del tracto de salida en los componentes pulmonar y aórtico, los cuartos arcos experimentan una adaptación a la asimetría temprana del corazón. El cuarto arco izquierdo se mantiene como un canal principal (el cayado de la aorta), que transporta todo el flujo de salida del ventrículo izquierdo del corazón. El cuarto arco derecho se incorpora a la arteria subclavia derecha.

Los libros de texto de embriología clásicamente reflejan que el sistema de arcos aórticos está constituido por seis pares de arcos vasculares, pero el quinto y el sexto arco nunca aparecen como conductos vasculares definidos similares a los cuatro primeros. El quinto arco aórtico, cuando existe, está representado por no más de unas cuantas asas capilares. El sexto (**arco pulmonar**) se origina como un plexo capilar asociado a la tráquea y a las yemas pulmonares primitivas. El plexo capilar está irrigado por las arterias segmentarias ventrales originadas en las aortas dorsales pares de la región (fig. 17.10). El equivalente del sexto arco está representado por un segmento distal bien definido (arteria segmentaria ventral) conectado a la aorta dorsal y un segmento proximal a modo de plexo que establece una conexión entre el saco aórtico en la base del cuarto arco y el segmento distal. Conforme se van alargando el divertículo respiratorio y las yemas pulmonares tempranas, partes de la red capilar pulmonar se consolidan para formar un par de **arterias pulmonares** bien definidas, que conectan con el posible

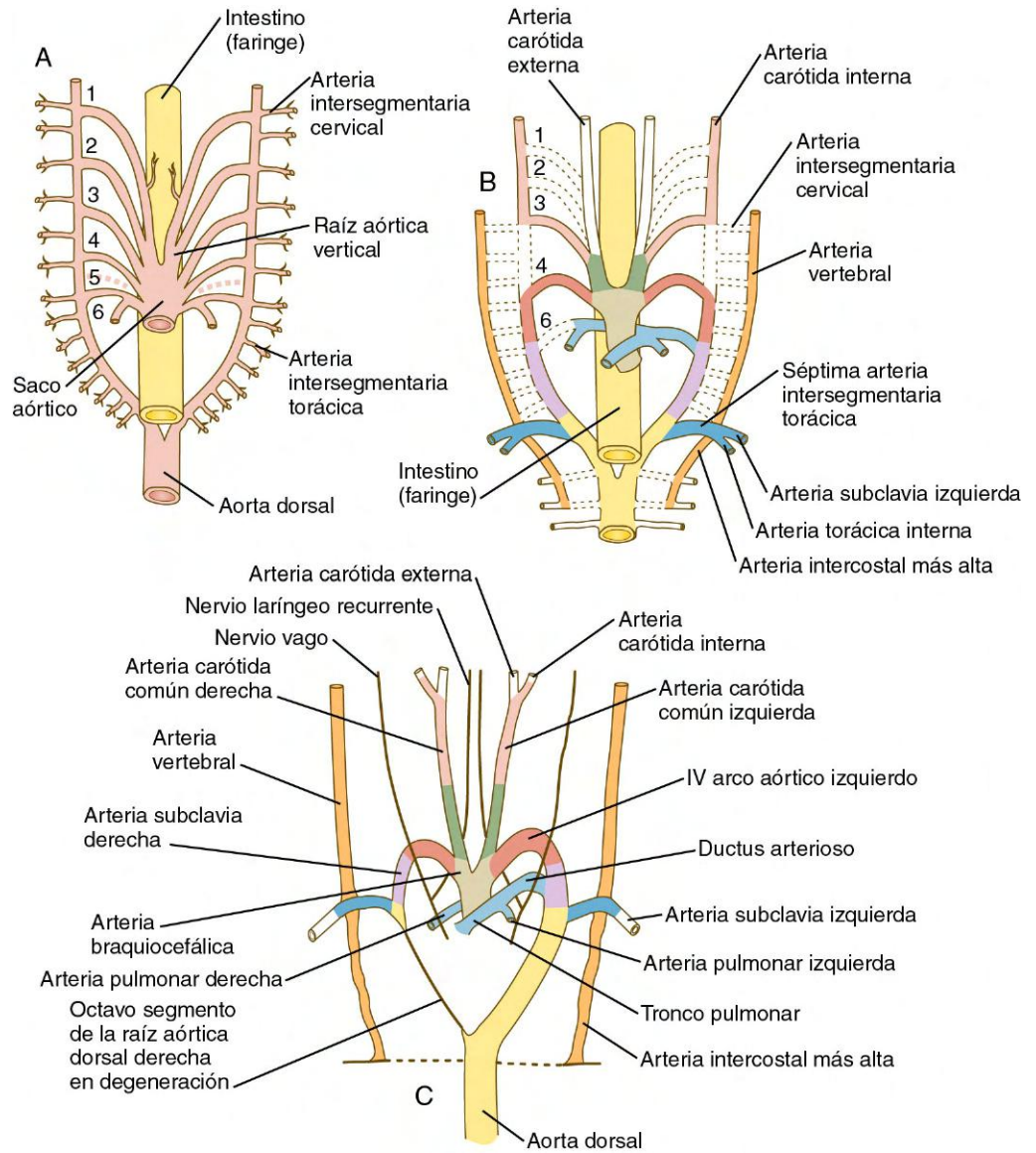


Fig. 17.9 A, Representación esquemática del sistema de arcos aórticos embrionario. B y C, Pasos posteriores en la transformación del sistema de arcos aórticos en el ser humano. La disposición del nervio laríngeo recurrente en relación con los arcos aórticos cuarto derecho y sexto izquierdo se muestra también en C.

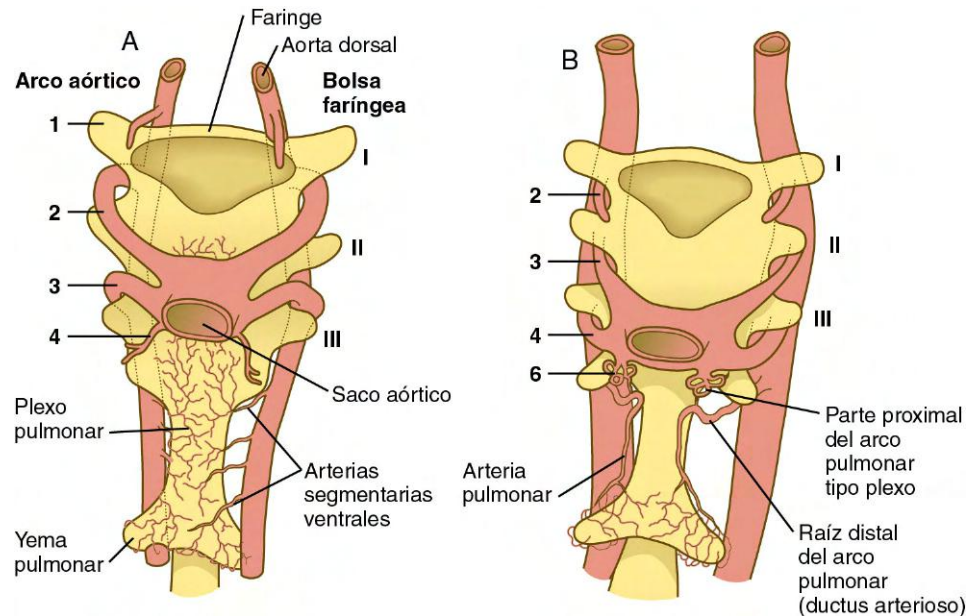


Fig. 17.10 A y B, Desarrollo del arco pulmonar que muestra el plexo pulmonar inicial en relación con varias arterias segmentarias ventrales asociadas al divertículo respiratorio precoz (A) y su consolidación en vasos definidos que establecen una conexión con las bases de los cuartos arcos aórticos (B). (Basada en DeRuiter MC y cols.: Anat Embryol 179:309-325, 1989.)

Tabla 17.4 Derivados adultos del sistema de arcos aórticos

	Lado derecho	Lado izquierdo
Arcos aórticos		
1	Desaparece la mayor parte de la estructura Parte de la arteria maxilar	Desaparece la mayor parte de la estructura Parte de la arteria maxilar
2	Desaparece la mayor parte de la estructura Arterias hioidea y estapedia	Desaparece la mayor parte de la estructura Arterias hioidea y estapedia
3	Parte ventral: arteria carótida común Parte dorsal: arteria carótida interna	Parte ventral: arteria carótida común Parte dorsal: arteria carótida interna
4	Parte proximal de la arteria subclavia derecha	Parte del arco de la aorta
5	Raras veces se reconoce, incluso en el embrión temprano	Raras veces se reconoce, incluso en el embrión temprano
6 (pulmonar)	Parte de la arteria pulmonar derecha	Ductus arterioso Parte de la arteria pulmonar izquierda
Raíces aórticas ventrales		
Craneales al tercer arco	Arteria carótida externa	Arteria carótida externa
Entre los arcos tercero y cuarto	Arteria carótida común	Arteria carótida común
Entre los arcos cuarto y sexto	Arteria braquiocefálica	Parte ascendente de la aorta
Raíces aórticas dorsales		
Craneal al tercer arco	Arteria carótida interna	Arteria carótida interna
Entre los arcos tercero y cuarto	Desaparece la estructura	Desaparece la estructura
Entre los arcos cuarto y sexto	Parte central de la arteria subclavia derecha	Aorta descendente
Caudal al sexto arco	Desaparece la estructura	Aorta descendente

sexto arco. Aunque el término **sexto arco aórtico** se utiliza con frecuencia en los textos anatómicos y clínicos, es más apropiado hablar de **arco pulmonar**, porque no implica equivalencia con los otros arcos aórticos.

De manera similar al cuarto arco aórtico, el pulmonar es asimétrico en su desarrollo. En el lado izquierdo se convierte en un conducto de gran tamaño. Su segmento distal, que derivaba de la arteria segmentaria ventral, persiste como un gran conducto (**ductus arterioso**) que pasa la sangre desde la arteria pulmonar izquierda hasta la aorta (v. fig. 17.9C). Este cortocircuito protege los pulmones de un flujo de sangre que supera el que sus vasos pueden manejar durante la mayor parte de la vida intrauterina. En el lado derecho, el segmento distal del arco pulmonar degenera y el segmento proximal (la base de la arteria pulmonar derecha) se ramifica desde el tronco pulmonar.

La asimetría de los derivados del arco pulmonar explica las diferencias observadas en los trayectos de los **nervios laríngicos recurrentes** derecho e izquierdo, que son ramas del nervio vago (X par craneal). Estos nervios inervan la laringe y rodean los arcos pulmonares. Conforme el corazón desciende hacia la cavidad torácica desde la región cervical, el punto en el que cada nervio laríngeo recurrente se origina del nervio vago también se desplaza correlativamente. En el lado izquierdo, el nervio se asocia al ductus arterioso (v. fig. 17.9C), que persiste durante todo el período fetal, de forma que es atraído hacia el interior de la cavidad torácica. En el lado derecho, la regresión de gran parte del arco pulmonar derecho hace que el nervio se desplace hasta el nivel del cuarto arco, que constituye una barrera anatómica. Las posiciones de los nervios laríngicos recurrentes derecho e izquierdo en el adulto reflejan esa asimetría, con el nervio derecho girando por debajo de la arteria subclavia derecha (cuarto arco) y el nervio izquierdo haciéndolo alrededor

del **ligamento arterioso** (derivado adulto del ductus arterioso, el segmento distal del arco pulmonar izquierdo).

Los **barorreceptores** especializados comienzan a formarse cuando los arcos aórticos se están modelando en su configuración adulta. Uno de ellos es el seno carotídeo, que se encuentra en la porción proximal de cada arteria carótida interna y está inervado por fibras del nervio glosofaríngeo. Del mismo modo, los barorreceptores situados en la porción proximal de la arteria subclavia derecha y en el arco aórtico entre las arterias carótida común y subclavia izquierdas, están inervados por ramas de los nervios vago y laríngeo recurrente. Los quimiorreceptores asociados a los arcos aórticos son los **cuerpos carotídeos**, de carácter par, situados en la bifurcación de la arteria carótida común e inervados por una rama sensitiva del ganglio cervical superior del simpático y por el nervio glosofaríngeo.

Principales ramas de la aorta

En el embrión temprano, cuando las aortas dorsales siguen siendo vasos pares, tres conjuntos de ramas arteriales se originan de las mismas: las **intersegmentarias dorsales**, las **segmentarias laterales** y las **segmentarias ventrales** (fig. 17.11). Estas ramas sufren una serie de modificaciones en su forma antes de adoptar su configuración adulta (tabla 17.5). Las segmentarias ventrales se originan como vasos pares que circulan por las paredes dorsales y laterales del intestino y el saco vitelino. Cuando se cierra el intestino y se estrecha el mesenterio dorsal, algunas ramas se fusionan en la línea media para formar el tronco celiaco y las arterias mesentéricas superior e inferior.

Las **arterias umbilicales** empiezan como ramas segmentarias ventrales puras que irrigan el mesoderma de la alantoides, pero sus bases acaban conectando con los vasos intersegmentarios lumbares. Los conductos umbilicales más proximales

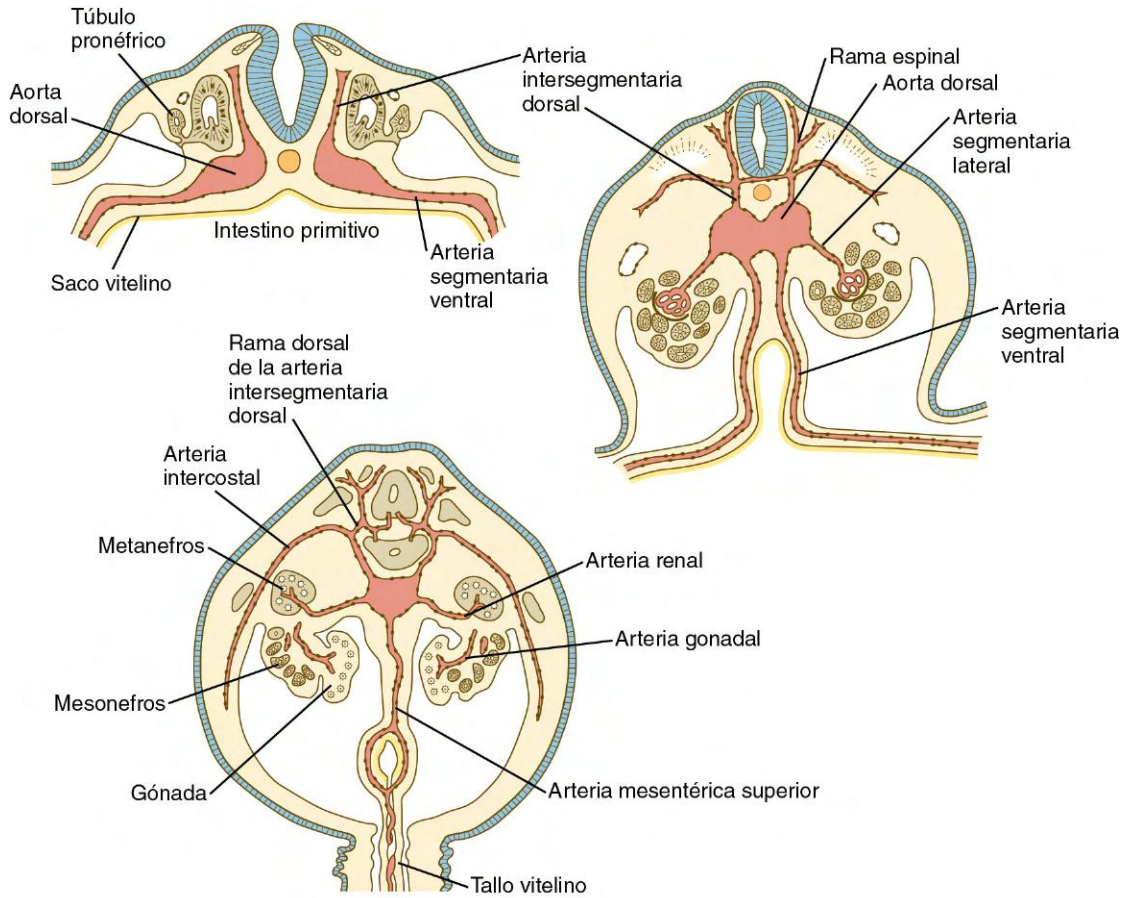


Fig. 17.11 Tipos de ramas segmentarias que se originan en la aorta abdominal en distintos estadios del desarrollo.

Tabla 17.5 Principales ramas arteriales de la aorta

Vasos embrionarios	Derivados adultos
Ramas intersegmentarias dorsales (pares)	
Intersegmentaria cervical (1-16)	Ramas laterales que se unen para formar las arterias vertebrales
Séptimas intersegmentarias	Arterias subclavias
Intersegmentarias torácicas	Arterias intercostales
Intersegmentarias lumbares	Arterias ilíacas
Ramas segmentarias laterales	
Hasta 20 pares de vasos que irrigan al mesonefros	Arterias suprarrenales, renales, gonadales (ováricas o espermáticas)
Ramas segmentarias ventrales*	
Vasos vitelinos	Tronco celíaco, arterias mesentéricas superior e inferior
Vasos alantoideos	Arterias umbilicales

*En origen eran pares en las zonas donde la aorta embrionaria se compone de elementos pares.

a continuación degeneran, y las ramas intersegmentarias se convierten en sus ramas principales que salen de la aorta. Al igual que sus equivalentes subclavios en los brazos, las ramas arteriales al principio pequeñas (**arterias ilíacas**) que irrigan las yemas de las piernas aparecen como componentes de las ramas intersegmentarias dorsales (lumbares) de la aorta. Después de que las arterias umbilicales incorporen los segmentos proximales de los vasos intersegmentarios, las arterias ilíacas surgen como ramas de las arterias umbilicales.

Arterias de la cabeza

Las arterias que irrigan la cabeza se originan en dos lugares. En la parte ventral, el sistema de arcos aórticos (del arco primero al tercero y sus correspondientes raíces) da origen a las arterias que irrigan la cara (**arterias carótidas externas**) y la parte frontal de la base del encéfalo (**arterias carótidas internas**) (v. fig. 17.9).

A nivel de la médula espinal, las **arterias vertebrales**, que se forman mediante conexiones de las ramas laterales de las arterias intersegmentarias dorsales, crecen hacia el encéfalo. Pronto se desplazan hacia la línea media y se fusionan con la **arteria basilar**, la cual a su vez se ha formado previamente a partir de la fusión de las arterias neurales longitudinales (fig. 17.12). Estas arterias, que se sitúan a lo largo de las superficies ventrales del cerebro, desde el mesencéfalo hasta la porción caudal del rombencéfalo, representan el principal aporte arterial cerebral durante la cuarta semana del desarrollo. La arteria basilar circula por la superficie ventral del tronco

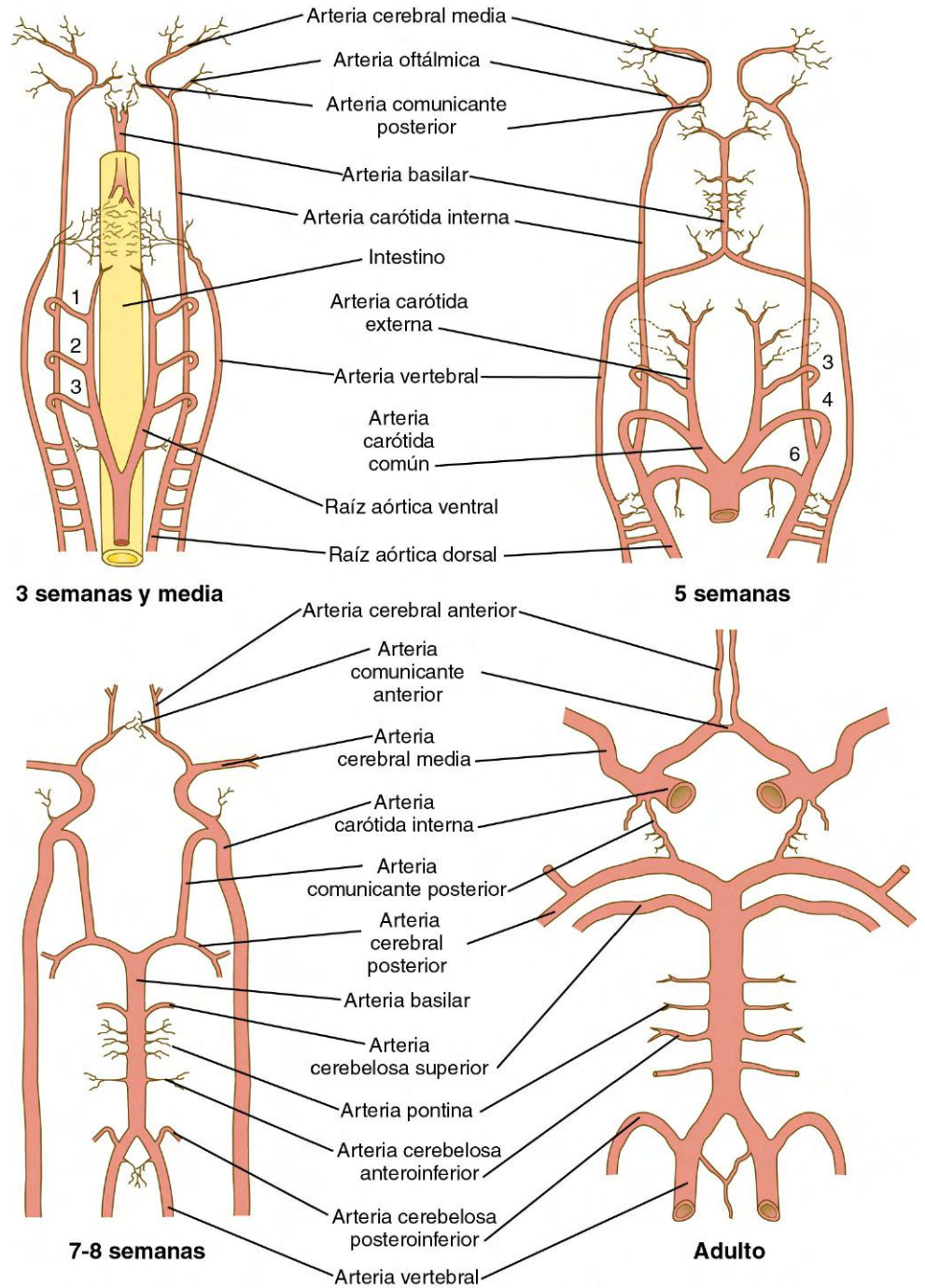


Fig. 17.12 Etapas en el desarrollo de las principales arterias que irrigan el encéfalo. Visiones ventrales.

del encéfalo, irrigándola mediante una serie de arterias pares. Cuando la arteria basilar llega al nivel del diencéfalo y de las arterias carótidas internas, conjuntos de ramas derivadas de cada uno de estos vasos principales crecen y se fusionan para formar las **arterias comunicantes posteriores**, que suponen la unión de la circulación basilar y de las carótidas internas. Otras dos pequeñas ramas del sistema de las arterias carótidas internas se fusionan en la línea media para completar un anillo vascular (**polígono de Willis**), que se localiza en la base del diencéfalo y que rodea al quiasma óptico y al tallo hipofisario. El polígono de Willis es una adaptación estructural que garantiza la irrigación continua en caso de producirse una oclusión de alguna de las arterias principales que irrigan el encéfalo. Además, es un punto de referencia estructural que marca la transición entre los vasos

sanguíneos que derivan del mesodermo del tronco y los de la cabeza, que se originan principalmente en la cresta neural.

Arterias coronarias

Aunque de forma intuitiva se podría esperar que las arterias coronarias se originaran como ramas que crecen de la aorta, los estudios experimentales han demostrado que los precursores celulares de las arterias coronarias se originan en el mismo primordio celular que el futuro epicardio y más tarde migran hacia la aorta e invaden su pared (v. **fig. 6.18B**). Las células musculares lisas de los vasos coronarios son de origen mesodérmico puro, en lugar de originarse de una mezcla de la cresta neural y el mesodermo, como sucede con los derivados de los arcos aórticos.

Los estudios con el uso de marcadores retrovirales confirman que las células progenitoras de los vasos coronarios penetran en la pared del corazón que ya está latiendo cuando la capa de epicardio envuelve al miocardio y que, tras formarse in situ, las arterias coronarias desembocan de forma secundaria en la aorta.

Desarrollo de las venas

Las venas siguen un patrón de desarrollo morfológicamente complejo, que se caracteriza por la formación de redes muy irregulares de capilares y la expansión última de determinados conductos para originar las venas definitivas. A causa de su origen a partir de múltiples conductos y de la existencia de distintas alternativas (fig. 17.13), el sistema venoso del adulto se caracteriza por una elevada incidencia de variaciones

anatómicas, superior a la del sistema arterial. Una descripción detallada del desarrollo de los conductos venosos sobrepasa el objetivo de este libro.

Venas cardinales

Las venas cardinales constituyen la base de la circulación venosa intraembrionaria. Varios grupos de venas cardinales aparecen en distintas localizaciones en momentos diferentes. Dentro de cada grupo algunos segmentos involucionan y otros persisten, ya sea como canales independientes o como componentes de venas complejas que también comprenden partes de otras venas cardinales.

El patrón más temprano de venas cardinales está constituido por las **venas cardinales anteriores** y **posteriores** pares, que

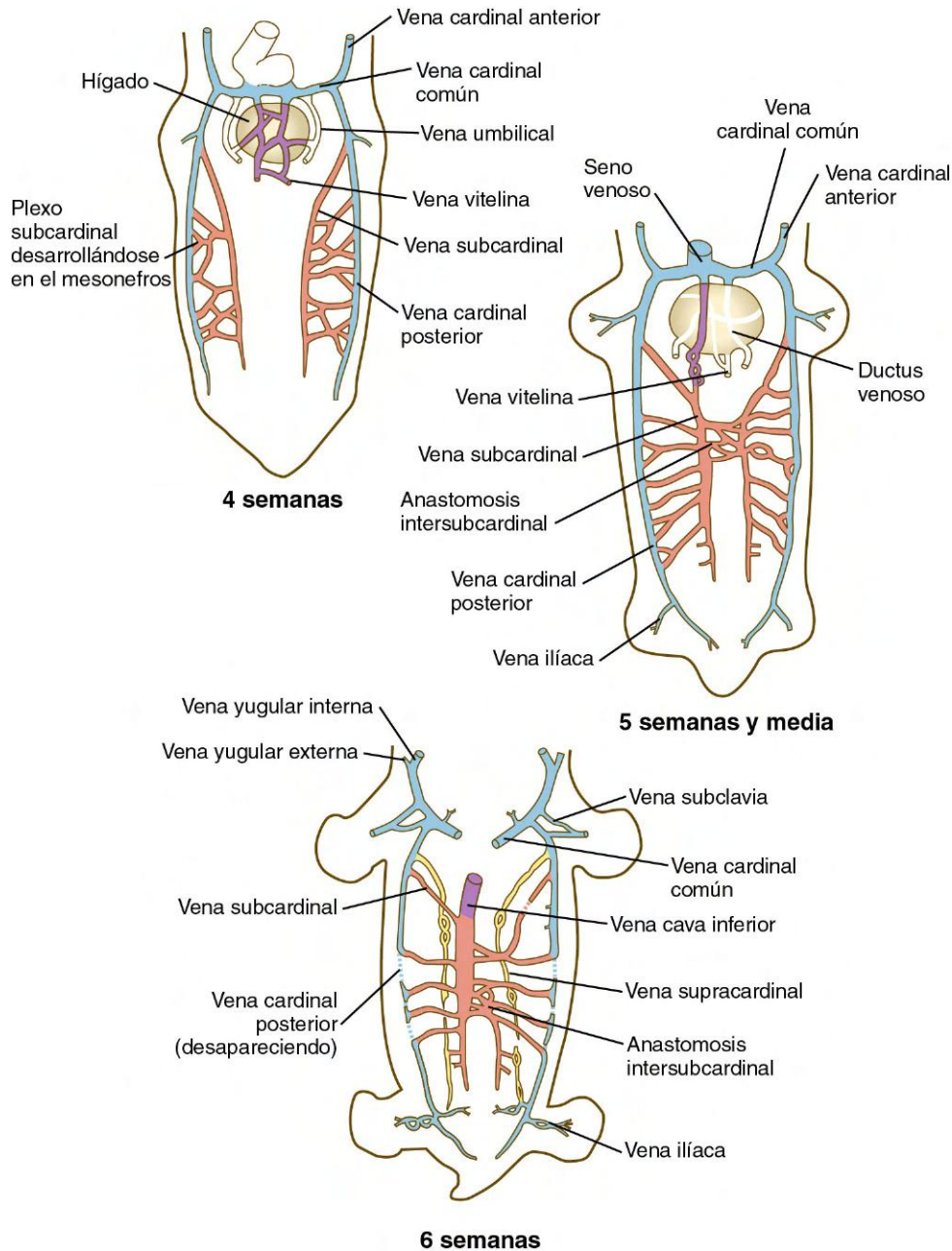


Fig. 17.13 Desarrollo del sistema de venas cardinales en un embrión humano. Los colores de las venas cardinales embrionarias originales se conservan en todos los dibujos para facilitar la comprensión de los derivados de las venas adultas. (Basada en McClure CFW, Butler EG: Am J Anat 35:331-383, 1925.)

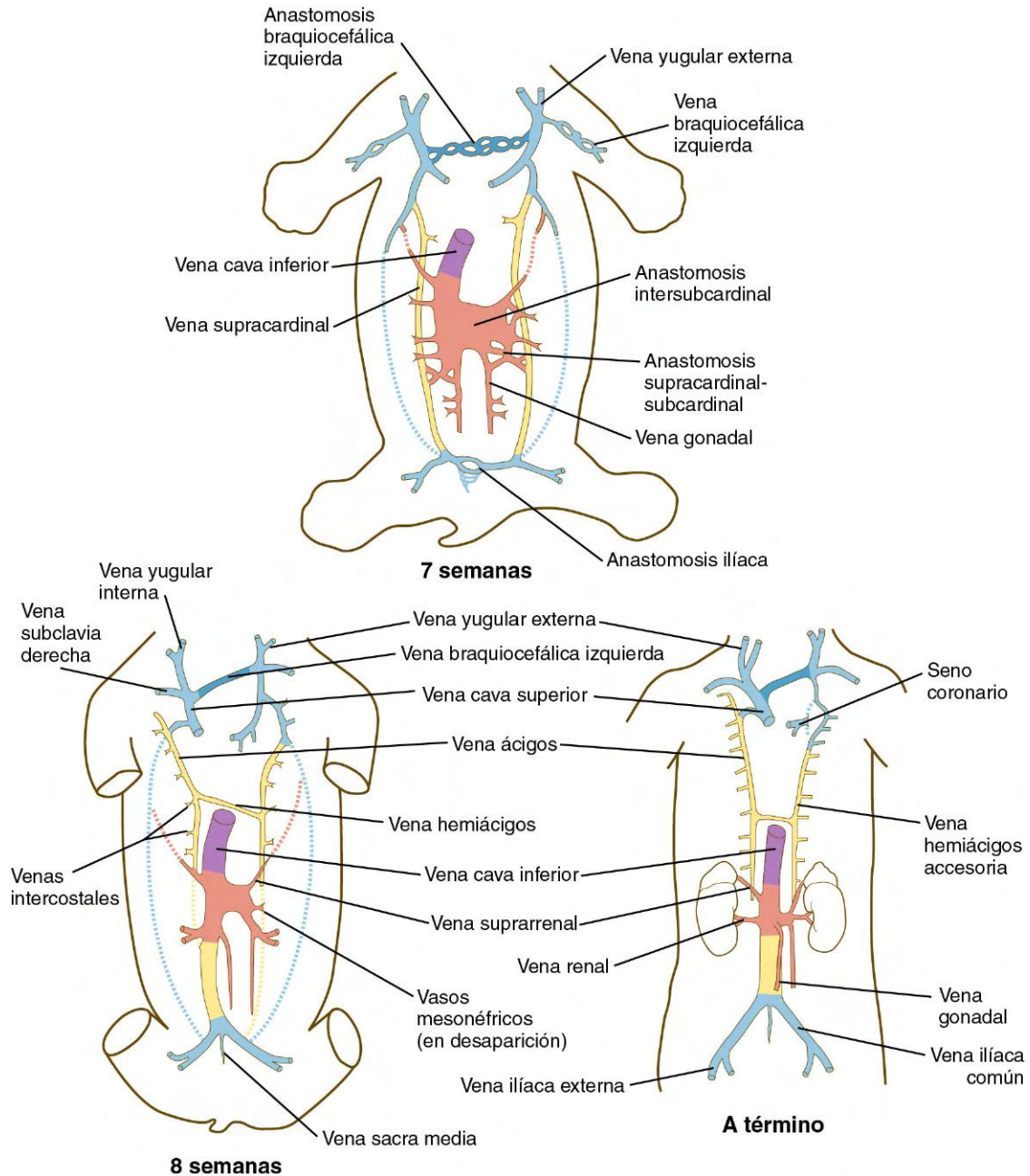


Fig. 17.13 (cont.)

drenan la sangre de la cabeza y el cuerpo hacia otro par de **venas cardinales comunes** más cortas (v. fig. 17.13). Las venas cardinales comunes a su vez se vacían en el **seno venoso** del corazón primitivo (v. fig. 17.15).

En la región craneal, las venas cardinales anteriores que inicialmente eran simétricas se transforman en las **venas yugulares internas** (fig. 17.14). Conforme el corazón rota hacia la derecha, la base de la vena yugular interna izquierda se adelgaza. Al mismo tiempo se forma un nuevo conducto anastomótico, que acaba convirtiéndose en la **vena braquiocefálica izquierda**, que conecta la vena yugular interna izquierda con la derecha. Esta anastomosis permite que la sangre del lado izquierdo de la cabeza drene hacia la vena cardinal anterior derecha primitiva, que al final se convierte en la **vena cava superior**, y ésta drene en la aurícula derecha del corazón. Entre tanto, la parte proximal

de la vena cardinal común izquierda persiste como un conducto pequeño, el **seno coronario**, que es la vía de drenaje final para muchas de las venas coronarias, también hacia la aurícula derecha cardíaca.

En el tronco se originan un par de **venas subcardinales** asociadas al mesonefros en desarrollo. Las venas subcardinales están conectadas con las venas cardinales posteriores y por numerosas anastomosis entre ellas. Tanto las venas subcardinales como las poscardinales realizan el drenaje de los riñones mesonéfricos a través de numerosas ramas laterales pequeñas. Cuando los riñones mesonéfricos empiezan a degenerar, las venas que los drenaban también comienzan a romperse. En este momento aparecen un par de **venas supracardinales** en la pared corporal, en localización dorsal a las venas subcardinales. Con el tiempo, los tres pares de

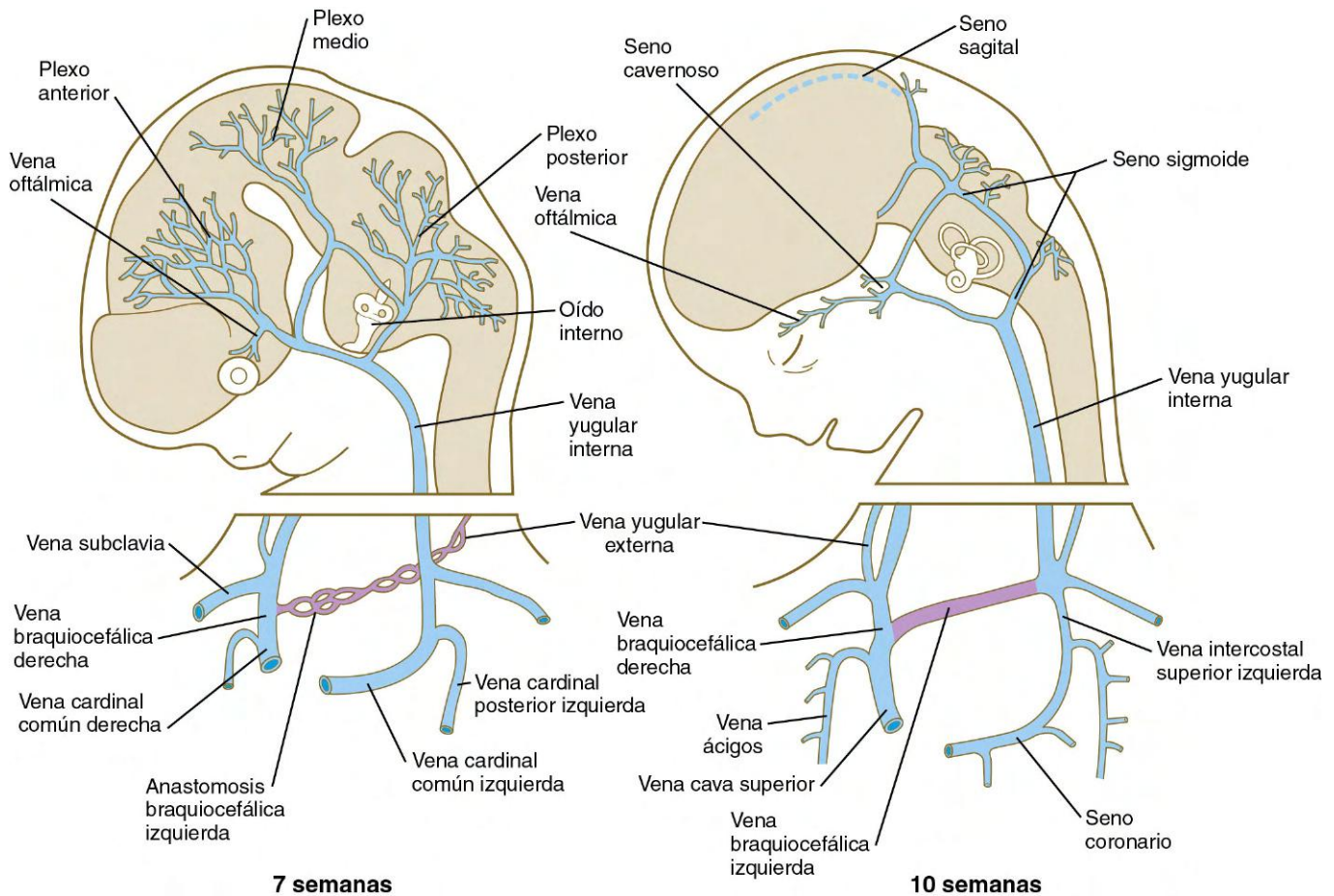


Fig. 17.14 Etapas en la formación de las principales venas que drenan la cabeza y la parte superior del tronco. A las 7 semanas, una anastomosis (púrpura) entre la vena yugular derecha y la izquierda constituye la base para la formación de la vena braquiocefálica izquierda.

venas cardinales del cuerpo se rompen en distinta medida y los restos que persisten se incorporan a la **vena cava inferior**. Ésta se forma como un único vaso asimétrico que discurre paralelo y a la derecha de la aorta (v. fig. 17.13). La mayor parte de las llamadas venas de las cavidades torácica y abdominal derivan de segmentos persistentes del sistema de venas cardinales.

Venas umbilicales y vitelinas

Las **venas umbilicales** y **vitelinas** extraembrionarias empiezan como pares de vasos simétricos que drenan por separado en el seno venoso del corazón (fig. 17.15). Con el tiempo, estos vasos se asocian íntimamente al hígado en rápido crecimiento. Las venas vitelinas, que drenan el saco vitelino, desarrollan conjuntos de conductos anastomosados dentro y fuera del hígado. Fuera del mismo, las dos venas vitelinas y sus canales anastomóticos laterolaterales se asocian con intensidad al duodeno. Mediante la persistencia de unos conductos y la desaparición de otros empieza a formarse la **vena porta hepática**, que drena el intestino. Dentro del hígado, el plexo vitelino se transforma en un lecho capilar, lo que permite la distribución extensa de los alimentos absorbidos desde el intestino a través de las regiones funcionales del hígado. Desde el lecho capilar hepático la sangre que llega por la vena porta hepática pasa a un grupo de **venas hepáticas**, que vacían su sangre en el seno venoso.

Las venas umbilicales, simétricas en su origen, pierden pronto sus segmentos hepáticos y drenan directamente en el hígado, combinándose con el plexo vascular intrahepático de las venas vitelinas. Pronto se forma un conducto principal, el **ductus venoso**, que deriva gran parte de la sangre que entra en la vena umbilical izquierda directamente a través del hígado y a la vena cava inferior. El ductus venoso es una adaptación necesaria para mantener el patrón embrionario de circulación desde el punto de vista funcional. Poco después, la vena umbilical derecha degenera con rapidez, de forma que la izquierda se convierte en el único conducto que devuelve la sangre que se ha reoxigenado y purificado en la placenta al cuerpo embrionario. El conducto venoso permite que la sangre placentaria oxigenada que entra evite el paso por la red de capilares hepáticos y se distribuya por los órganos (p. ej., el cerebro y el corazón) que más la necesitan.

Venas pulmonares

Las venas pulmonares son estructuras recientes a nivel filogenético, que se forman de manera independiente en lugar de incorporar porciones de los sistemas previos de las venas cardinales. Desde cada pulmón, los conductos de drenaje venosos convergen hasta formar una única **vena pulmonar común** de gran calibre, que vacía su contenido en la aurícula izquierda del corazón. A medida que se expande la aurícula, la vena pulmonar común se incorpora a su pared (fig. 17.16).

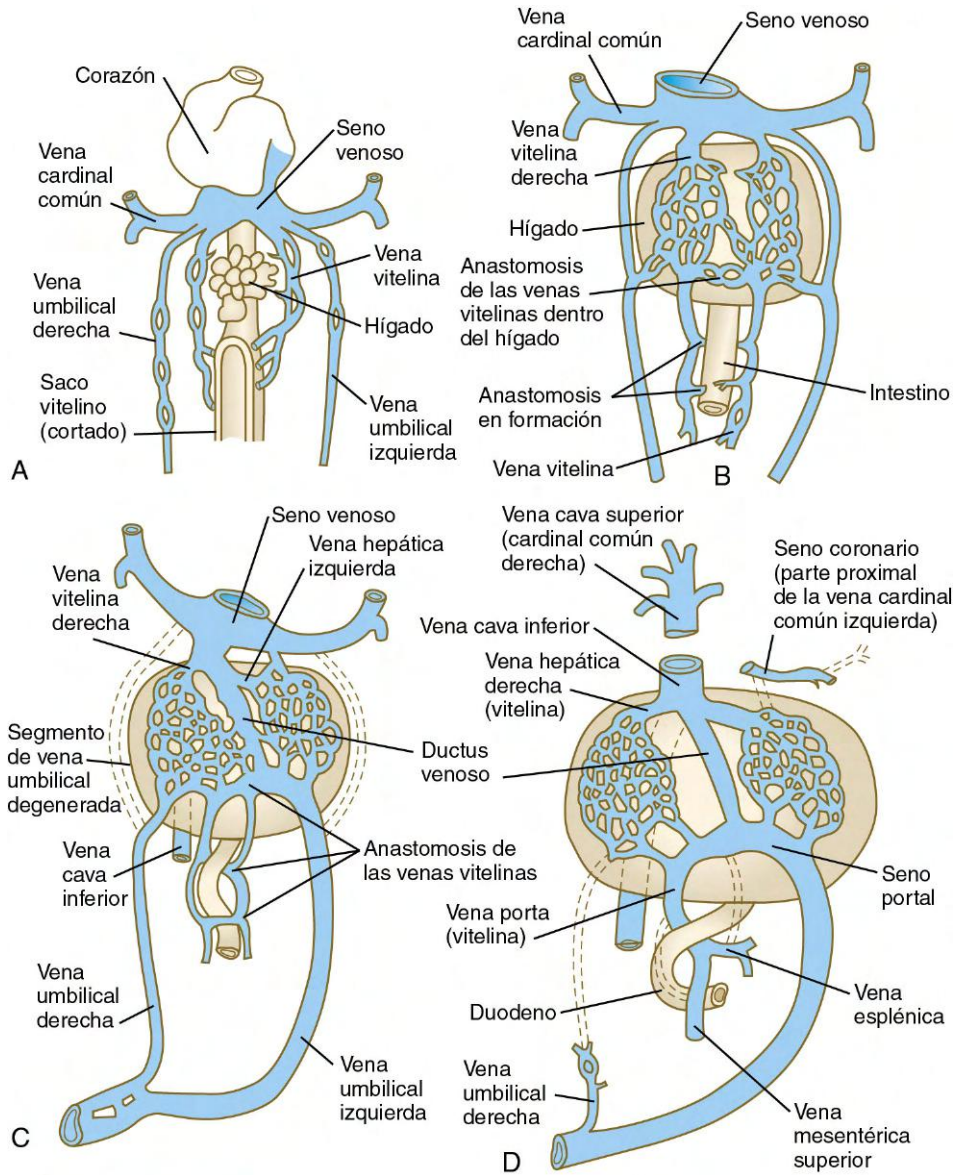


Fig. 17.15 A-D, Etapas en el desarrollo de las venas umbilical y porta hepática y de la circulación intrahepática.

Por último, la incorporación supera los puntos de ramificación primero y segundo de las venas pulmonares originales, de forma que al final en la aurícula izquierda entran cuatro venas pulmonares independientes.

Desarrollo de los conductos linfáticos

El sistema linfático procede de células que emergen de las superficies laterales de las venas cardinales anterior y posterior (v. fig. 17.8). A medida que se preparan para emerger de las venas, las células endoteliales prelinfáticas expresan los genes homeobox *Sox18* y *Prox-1*. Este proceso continúa con la expresión de *VEGFR-3* y su especificación como células endoteliales linfáticas. Estas células responden a dos isoformas específicas de VEGF: VEGF-C y VEGF-D. Estas células linfáticas endoteliales en migración se reúnen en áreas donde el mesodermo de la placa lateral produce VEGF-C para formar los **sacos linfáticos primarios**. Los primeros de ellos son los **sacos linfáticos yugulares**, que proceden de las venas cardinales anteriores y de los sacos linfáticos abdominales, que a su vez derivan del endotelio de las venas cardinales posteriores

(fig. 17.17). Durante la octava semana, en el abdomen, concretamente en la pared corporal posterior, se forma un **saco linfático retroperitoneal** en la raíz del mesenterio. Más tarde se constituye la **cisterna del quilo** al mismo nivel, aunque dorsal a la aorta. Aproximadamente en el mismo momento surgen un par de **sacos linfáticos posteriores** en la bifurcación de las venas femoral y ciática. A finales de la novena semana los vasos linfáticos conectan ya estos sacos.

Dos vasos linfáticos principales comunican la cisterna del quilo con los sacos linfáticos yugulares. Entre estos dos conductos se forma una anastomosis. Un vaso linfático único que comprende la parte caudal del canal derecho, el segmento anastomótico y la parte craneal del conducto izquierdo se transforma en el **conducto torácico** definitivo del adulto. Este conducto torácico drena la linfa de la mayor parte del cuerpo y del lado izquierdo de la cabeza en el sistema venoso, en la unión entre las venas yugular interna y la subclavia izquierdas. El conducto linfático derecho, que drena la parte derecha de la cabeza y la mitad superior del tórax y el brazo derecho, también se vacía en el sistema

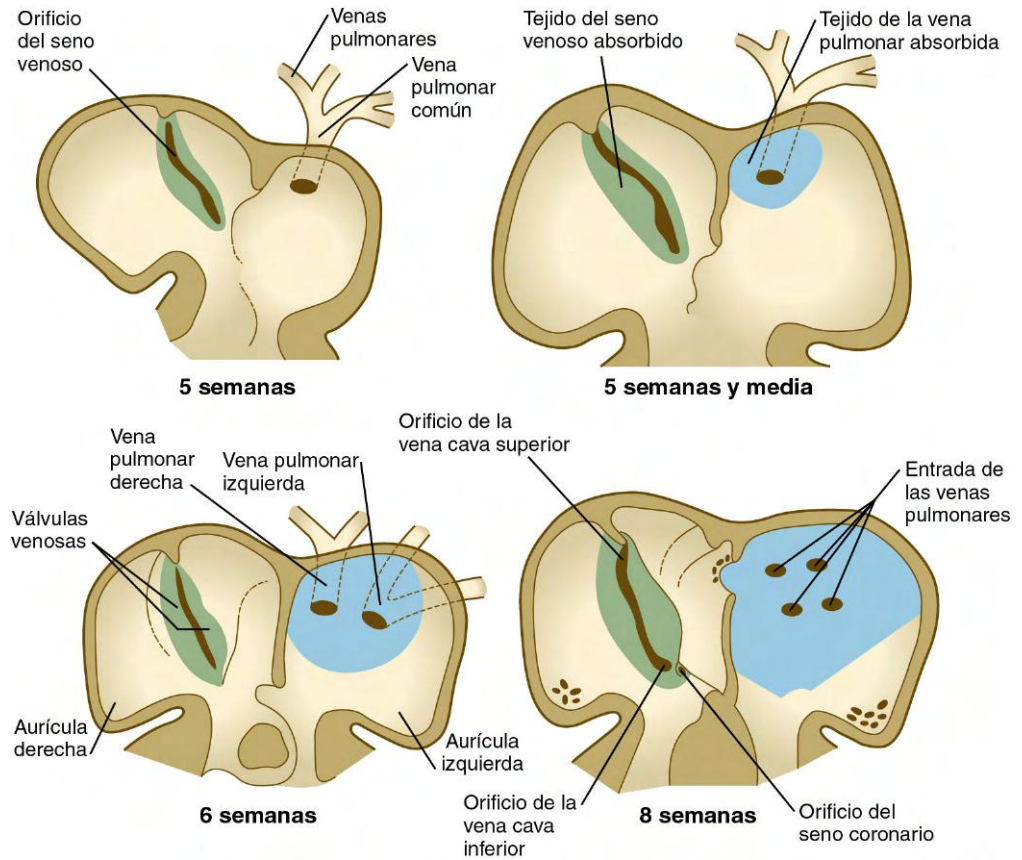


Fig. 17.16 Etapas en la absorción de la vena pulmonar común y de sus ramas en la pared de la aurícula izquierda, y cambios que se producen con el tiempo en la desembocadura del seno venoso en la aurícula derecha.

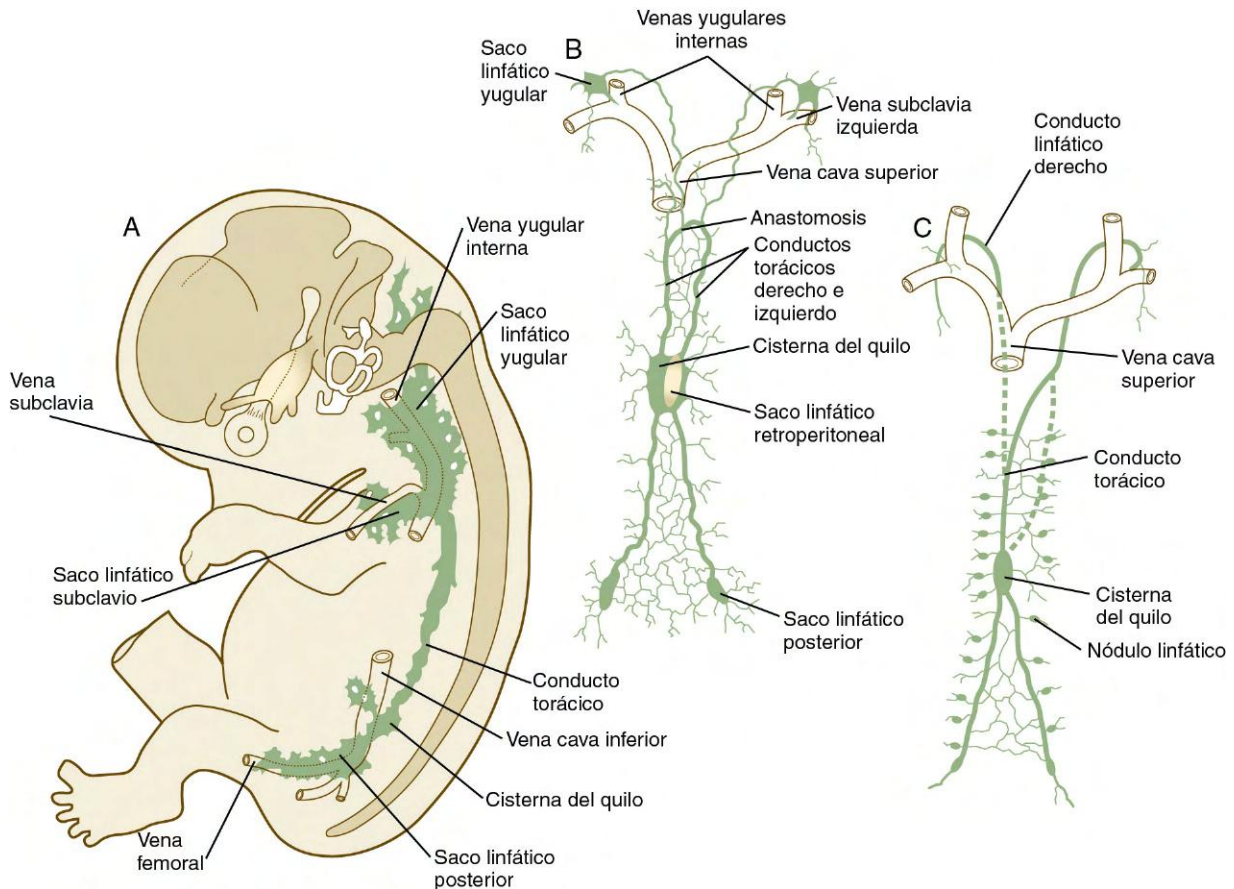


Fig. 17.17 Etapas en el desarrollo de los principales conductos linfáticos. **A** y **B** representan embriones de 9 semanas. **C** muestra el período fetal. Entre **B** y **C** se observa la transformación entre la disposición bastante simétrica de los principales conductos linfáticos y la clara asimetría característica de los adultos.

venoso, en la zona de localización original del saco yugular derecho. En contraste con los sacos linfáticos, la mayoría de los vasos linfáticos periféricos se originan a partir de **linfangioblastos** locales.

Desarrollo y tabicación del corazón

Desarrollo inicial del corazón

Orígenes celulares

El corazón deriva del mesodermo esplácnico. La parte principal que forma el corazón es el **campo cardíaco primario** (creciente cardíaco; v. [fig. 6.14B](#)), que forma el ventrículo izquierdo y las aurículas, los componentes filogenéticamente más primitivos del corazón de los mamíferos. La exposición de las células más posteriores del creciente cardíaco a un gradiente de **ácido retinoico** trae como consecuencia que estas células adoptan identidad auricular, mientras que las células más anteriores, no expuestas al ácido retinoico, adoptan por defecto una identidad ventricular ([fig. 17.18](#)). La aparición del **campo cardíaco secundario** proporciona material celular para la formación de las porciones evolutivamente más modernas, el ventrículo derecho

y el tracto de salida. Células del campo cardíaco secundario también forman el proepicardio (v. [pág. 105](#)) y contribuyen con células miocárdicas en las áreas de entrada (aurículas) de flujo cardíaco.

Las células del campo cardíaco secundario surgen a partir de precursores multipotenciales en el espesor del mesodermo faríngeo. Estas células precursoras pueden formar tanto músculo esquelético como cardíaco. Las células procedentes del primer arco faríngeo pueden migrar a la cabeza y formar los músculos de la masticación o migrar caudalmente hacia el campo cardíaco secundario, donde más tarde se acaban incorporando al ventrículo derecho. Del mismo modo, las células precursoras del segundo arco faríngeo pueden dar lugar a los músculos de la expresión facial o contribuir a los tractos de salida del corazón.

Se forman varios grupos de moléculas (MEF2, NKX2, GATA, Tbx y Hand) que han sido denominadas red nuclear reguladora y que guían la diferenciación del tejido cardíaco. Sin embargo, estos grupos de moléculas son reguladores diferenciales, de tal modo que su activación contracorriente es específica de cada uno de los campos cardíacos, primario o secundario (v. [fig. 17.18](#)). Cada variante molecular de la red nuclear reguladora es exclusiva de los

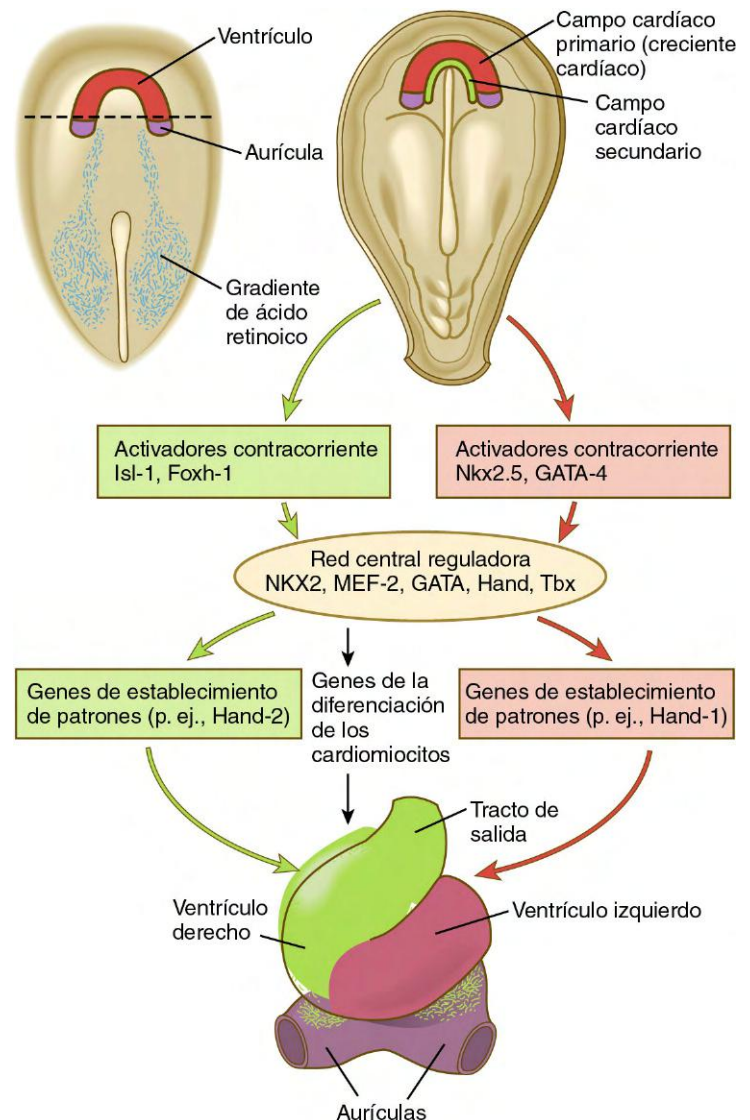


Fig. 17.18 Fases del establecimiento temprano del corazón.

derivados de los campos cardíacos primario o secundario. **Hand-1** se expresa en las células derivadas del campo cardíaco primario y en su ausencia se han descrito anomalías del ventrículo izquierdo. **Hand-2** se expresa en las células derivadas del campo cardíaco secundario y si no se expresa no se forma el ventrículo derecho. Las investigaciones han demostrado que las acciones de los **microARN** están estrechamente integradas en los programas de regulación general que guían el desarrollo del corazón.

Durante su desarrollo, el tracto de salida recibe contribuciones celulares adicionales desde varias fuentes. Componentes endoteliales derivan del mesodermo cefálico paraaxial y lateral en la región de la placoda ótica. Un importante componente celular de la pared del tracto de salida se origina en la cresta neural cardíaca, en concreto del nivel entre la mitad de la placoda ótica y el extremo caudal del tercer somito (v. fig. 12.11). Estos componentes craneales se integran con los primordios cardíacos bilaterales mientras están en la región cervical. Conforme desciende el corazón hacia la cavidad torácica, las células del tracto de salida de origen craneal le acompañan.

Otra fuente de células para el desarrollo cardíaco es el **proepicardio** (v. fig. 6.18). El proepicardio, que consiste en un agregado de células mesoteliales en el pericardio cercano al área de entrada de flujo del corazón en desarrollo, da origen al epicardio, a la mayoría de las células intersticiales del corazón y a la vascularización coronaria. A través de un mecanismo de transformación del tipo epitelio-mesénquima, algunas de las células epicárdicas se transforman en fibroblastos, que invaden la musculatura cardíaca y constituyen la mayor parte de las células intersticiales del corazón, así como las células musculares lisas de los vasos coronarios.

El **endocardio** surge por un proceso de vasculogénesis en el interior del tubo cardíaco en formación. Las células endocárdicas se originan en las células del mesodermo del campo cardíaco primario, pero no se sabe si dentro del creciente las células precursoras endoteliales ya están totalmente comprometidas con el linaje endotelial o si son bipotenciales y también son capaces de diferenciarse en células del músculo cardíaco.

Formación del asa cardíaca

El tubo cardíaco, que comienza a formarse a finales de la tercera semana, tiene simetría bilateral (v. fig. 6.17) y está compuesto principalmente de células derivadas del campo cardíaco primario. Durante su desarrollo, el tubo cardíaco incorpora células procedentes del campo cardíaco secundario. Pronto experimenta un característico plegamiento a la derecha, que lo convierte en la primera estructura asimétrica que aparece en el cuerpo del embrión. (La base molecular temprana de esta asimetría del cuerpo embrionario se discute en la pág. 87.)

Determinados genes específicos del corazón también parecen estar implicados en este plegamiento inicial del tubo cardíaco. La eliminación de cuatro tipos de factores de transcripción cardíacos (**Nkx-2.5**, **MEF-2**, **Hand-1** y **Hand-2**) se caracteriza por el bloqueo del desarrollo cardíaco en esta etapa de formación del asa. La primera indicación molecular del desarrollo asimétrico del tubo cardíaco es el desplazamiento en la expresión del factor de transcripción **Hand-1 (e-Hand)** desde los dos lados de la región caudal del tubo cardíaco al lado izquierdo. **Hand-2 (d-Hand)** se expresa principalmente en el primordio del ventrículo derecho. Las moléculas **Hand** pueden intervenir en la interpretación de las primeras señales moleculares asimétricas y en la traducción de esta información al comportamiento celular, que produce la formación del asa.

Conforme el tubo cardíaco recto empieza a plegarse, su superficie ventral original se convierte en el margen externo del asa y la superficie originalmente dorsal se transforma en el margen interno. Cuando comienzan a formarse las cámaras cardíacas individuales se originan como evaginaciones del margen externo del asa cardíaca. Ha resultado muy difícil definir la base celular de este plegamiento cardíaco. Aunque se ha mostrado de forma clara que la formación del asa es una propiedad intrínseca del tubo cardíaco en desarrollo, permanecen sin aclarar los mecanismos mediante los que las instrucciones moleculares modelan los cambios estructurales.

Las investigaciones han revelado que el embolsamiento de las futuras cámaras ventriculares y auriculares se acompaña durante el desarrollo de importantes propiedades estructurales y funcionales. El tubo cardíaco inicial simétrico (denominado **miocardio primario**) se caracteriza por su lentitud en el crecimiento, en la conducción de impulsos y en las contracciones, así como por la capacidad de tener despolarizaciones espontáneas. Cuando el corazón sigue incurvándose aparecen abombamientos en la superficie externa del asa y en el extremo de la entrada de flujo del tubo cardíaco que representan las incipientes cámaras ventricular y auricular (fig. 17.19).

En contraste con el miocardio primario, las células de la **cámara miocárdica** se caracterizan por su alta capacidad proliferativa, su intensa contractibilidad, su alta velocidad de conducción y una baja capacidad de generar impulsos espontáneos. El desarrollo del tubo cardíaco primario es guiado por el factor de transcripción **Tbx-2**, mientras que el desarrollo de las cámaras ventriculares es controlado por **Tbx-5**. Con las siguientes remodelaciones cardíacas durante el desarrollo, la cámara miocárdica constituye el grosor de las cámaras auricular y ventricular, mientras que el miocardio primario es retenido en el tracto de salida (donde más tarde se une a células de la cresta), en el canal y las válvulas auriculoventriculares (donde se une a células que se originan en el proepicardio) y en determinadas partes del sistema de conducción (los nódulos senoauricular y auriculoventricular y el haz auriculoventricular).

El resultado final del plegamiento cardíaco es que el corazón adopta una forma de S en la que la parte originalmente caudal de entrada del flujo (**aurícula**) se localiza en posición dorsal al tracto de salida. En el corazón en desarrollo el tracto de salida se suele denominar **bulbus cordis** y se dirige directamente al interior del saco aórtico y al incipiente sistema de arcos aórticos (fig. 17.20). Durante el asa temprana, la parte craneal de la S corresponde al bulbus cordis, y la parte media es la porción ventricular del corazón, con el primordio del ventrículo derecho más cerca del tracto de salida y el del izquierdo más cerca de la rama caudal. Esta rama caudal representa una aurícula común. Algo más tarde, la aurícula común protruye a cada lado (fig. 17.21) y un tabique interno empieza a dividir al ventrículo común en dos cámaras, derecha e izquierda. El tracto de salida (bulbus cordis del corazón en desarrollo) conserva su aspecto tubular macroscópico. Su parte distal, que entra directamente en el sistema de arcos aórticos, se denomina **tronco arterioso**. El segmento más corto de transición entre el tronco y el ventrículo se llama **cono arterioso**. El cono está separado de los ventrículos por unos surcos poco marcados.

División del canal inicial auriculoventricular del corazón

Durante el desarrollo inicial del corazón, la aurícula se separa parcialmente del ventrículo por la formación de unos gruesos

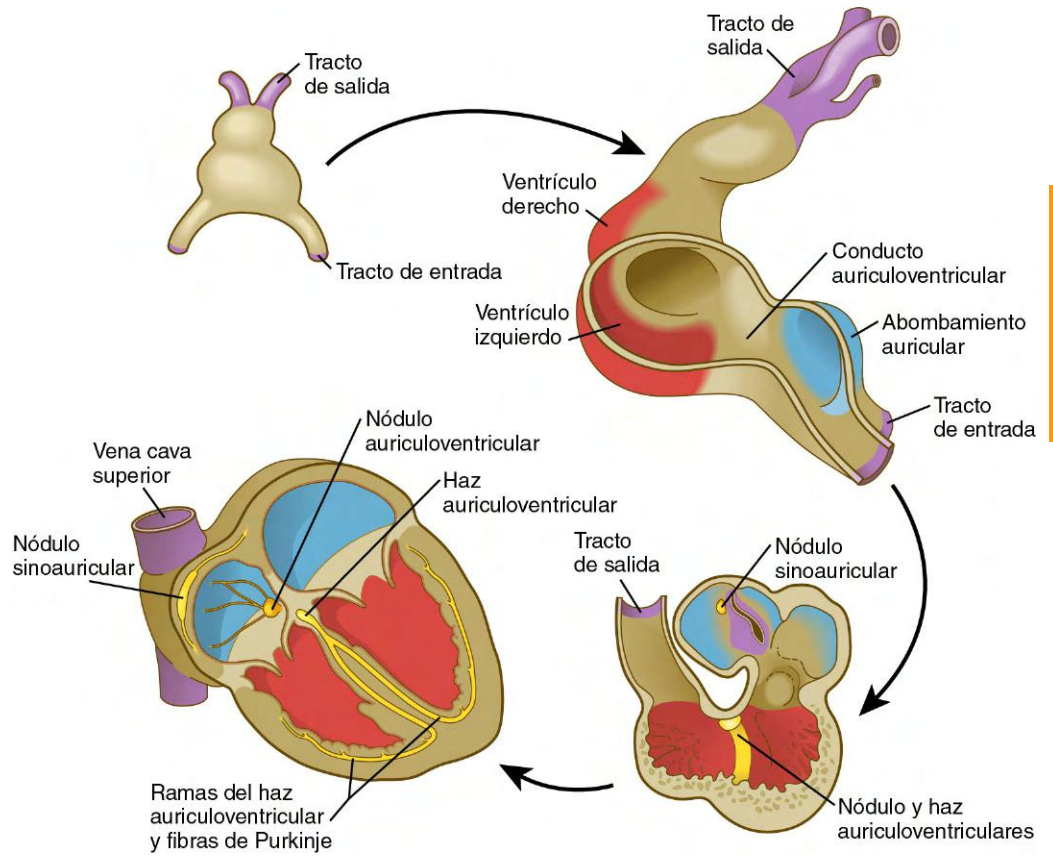


Fig. 17.19 Desarrollo temprano del corazón que muestra el abombamiento de las cuatro cámaras a partir del miocardio primario (gris). (Adaptada de Christoffels AM, Burch JBE, Moorman AFM: Trends Cardiovasc Med 14:301-307, 2004.)

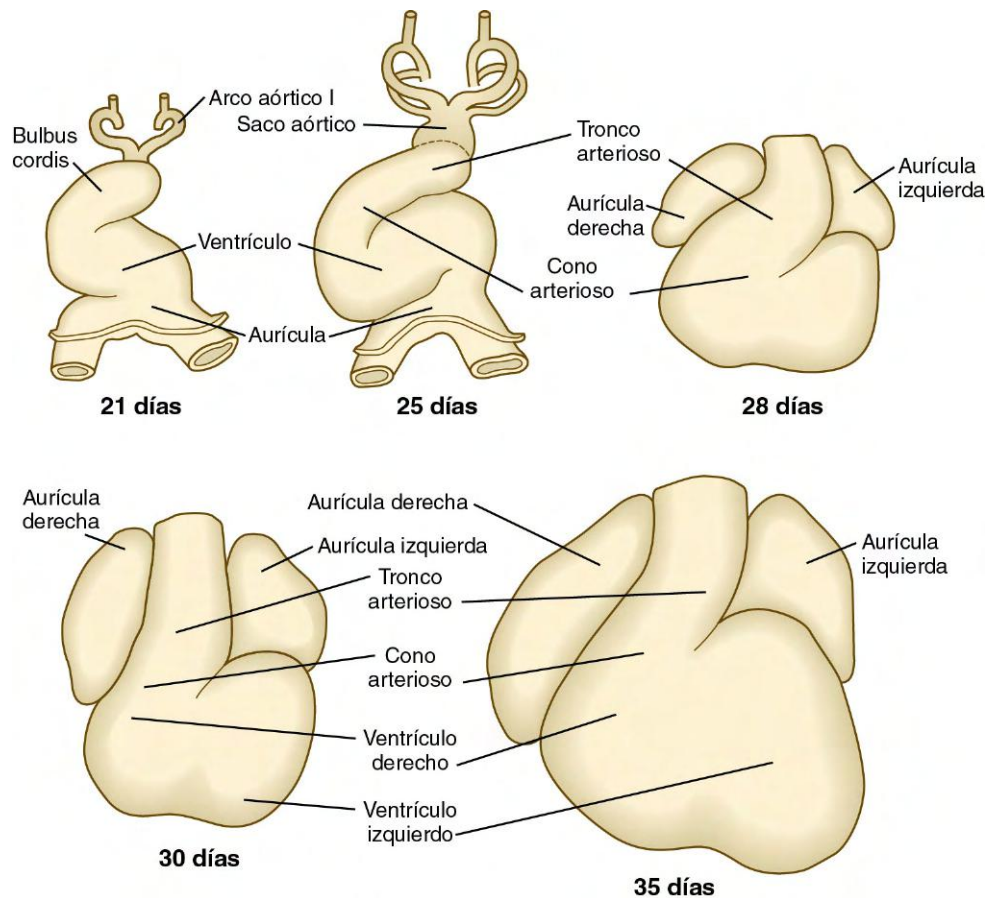


Fig. 17.20 Visiones ventrales de corazones embrionarios humanos que ilustran la curvatura del tubo cardíaco y el establecimiento de sus divisiones regionales.

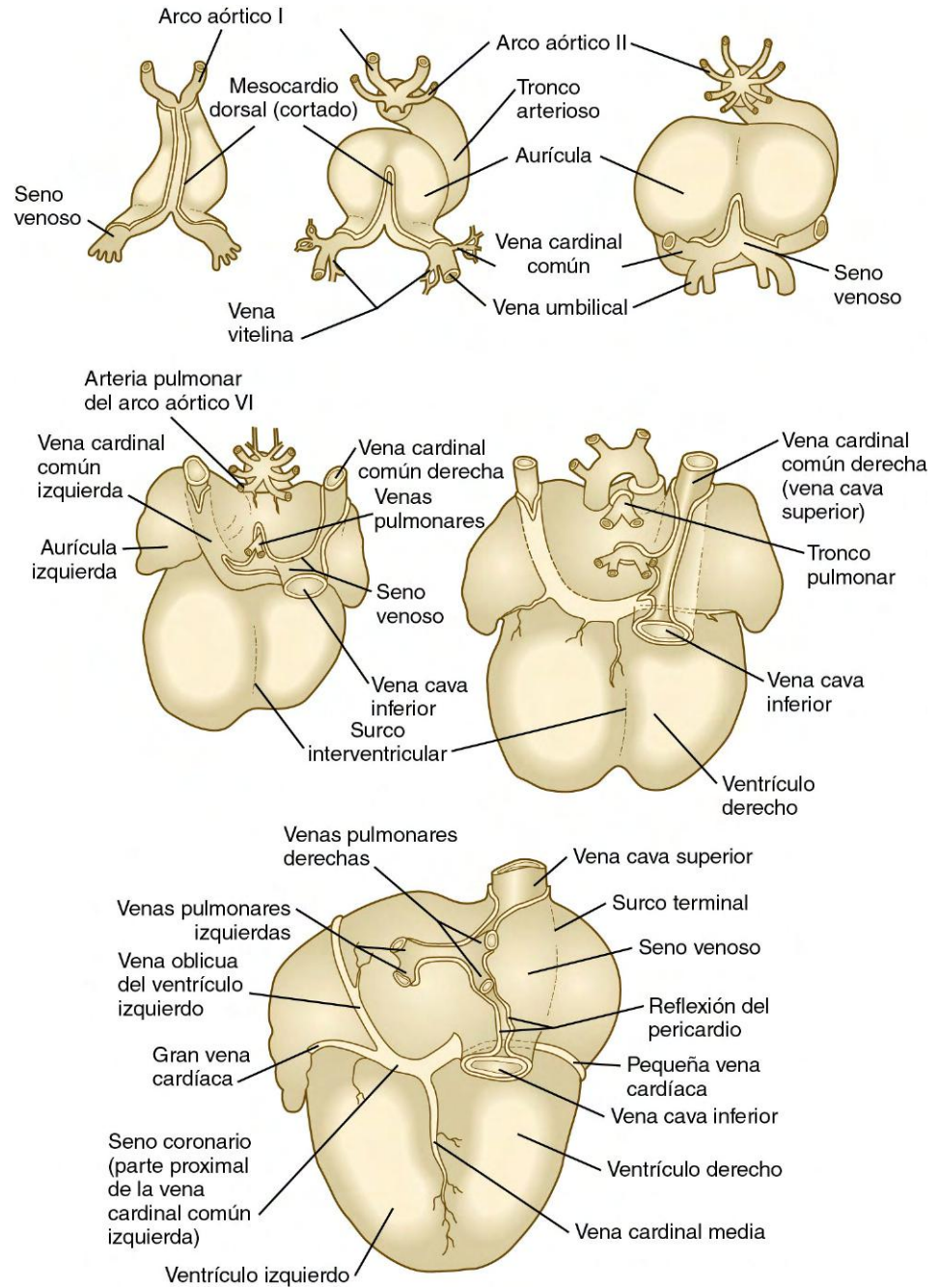


Fig. 17.21 Visiones dorsales del corazón humano en desarrollo que muestran los cambios en los conductos venosos de entrada al corazón.

cojinetes auriculoventriculares. Aparece un engrosamiento parecido, aunque menos pronunciado, en la unión entre el ventrículo y el tracto de salida (fig. 17.22). En estas áreas, la gelatina cardíaca, que se organiza como una membrana basal gruesa, protruye hacia el conducto auriculoventricular. Los **cojinetes endocárdicos** se comportan como válvulas primitivas, que ayudan a la propulsión en sentido hacia delante de la sangre.

En respuesta a la acción inductora del miocardio primario subyacente, determinadas células de los cojinetes endocárdicos distintas desde un punto de vista antigénico, pierden su carácter epitelial y se transforman en células mesenquimales, que migran hacia la gelatina cardíaca. El estímulo inductor que emana de las células del miocardio primario (no de la cámara miocárdica) fue descrito inicialmente como paquetes de partículas de 20 a 50 nm, denominadas **adheronas** (v. fig. 17.22). Los datos ac-

tuales sugieren que **TGF-β3** y la **BMP-2**, que actúan a contracorriente con respecto a **Notch** y **Tbx-2**, son importantes componentes de varias señales inductivas, como resultado de la expresión de **Snail 1/2**, **Msx-1** y **Twist-1** en ciertas células endoteliales. Las células endocárdicas expresan en sus superficies la molécula de adhesión celular neural (N-CAM). Estas células que se transforman en mesénquima disminuyen la producción de N-CAM, lo que parece favorecer su transformación en células móviles. Las células mesenquimales transformadas secretan proteasas, que destruyen las adheronas activas y restauran la estabilidad morfogénica en la región de los cojinetes endocárdicos.

Estos acontecimientos moleculares y celulares son la base de la formación temprana de las válvulas cardíacas principales. Los trastornos en estos procesos pueden explicar muchas malformaciones congénitas cardíacas.

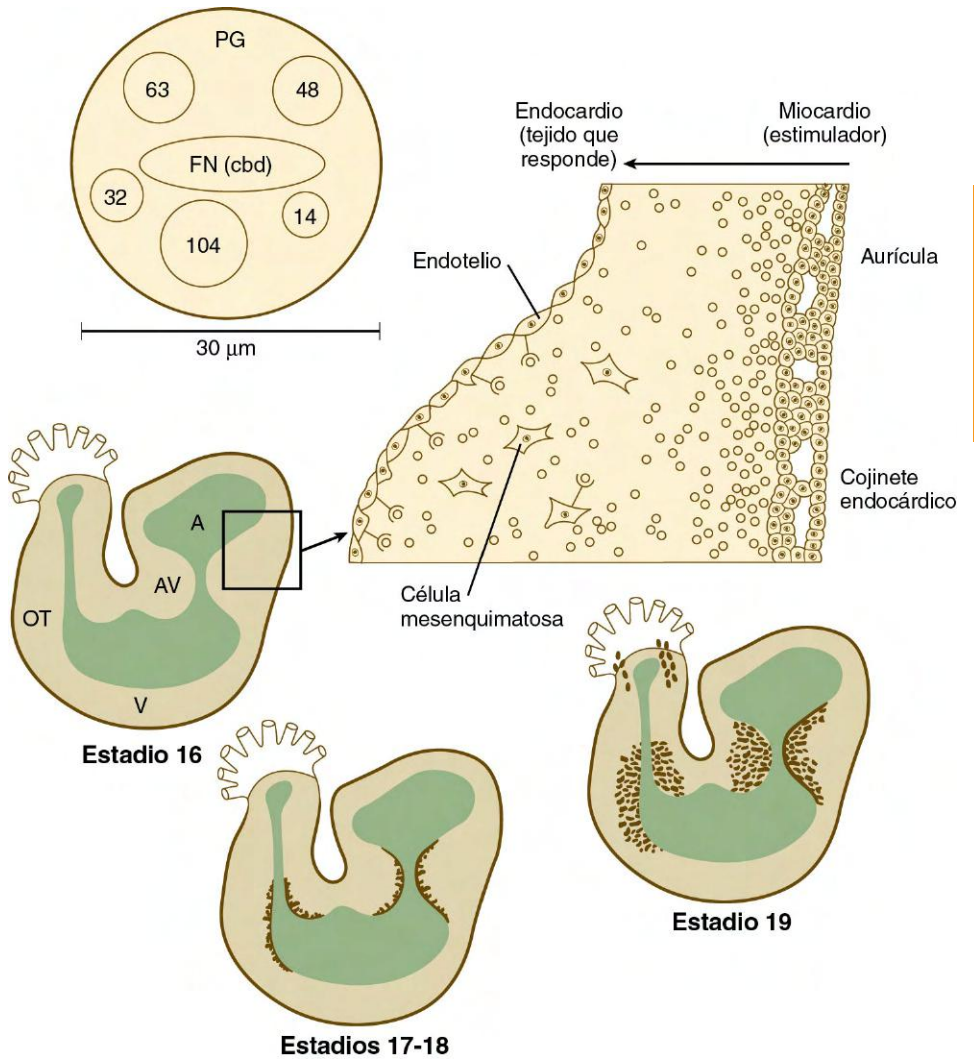


Fig. 17.22 Invasión de los cojinetes endocárdicos por células mesenquimales en el corazón en desarrollo de ave. El dibujo a gran aumento de la parte superior derecha muestra detalles de la transformación de las células endocárdicas en mesenquimatosas. También se representa el hipotético modelo de la partícula de 30 nm tipo adherón que parece inducir esta transformación en las células endocárdicas. Los círculos numerados indican otras proteínas. A, aurícula; AV, canal auriculoventricular; FN (cbd), fibronectina (dominio de unión celular); OT, tracto de salida; PG, proteoglicano; V, ventrículo. (Basada en Bolender DL, Markwald RR: En Feinberg RN, Sherer GK, eds.: The development of the vascular system, Basilea, 1991, Karger, págs. 109-124.)

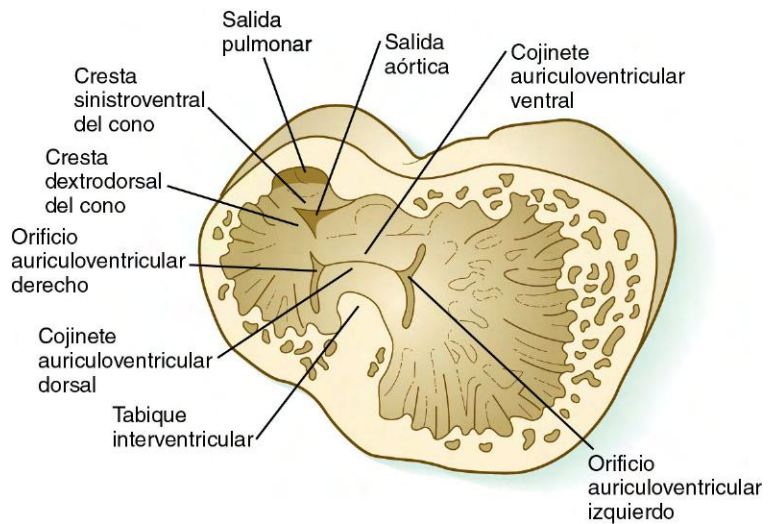


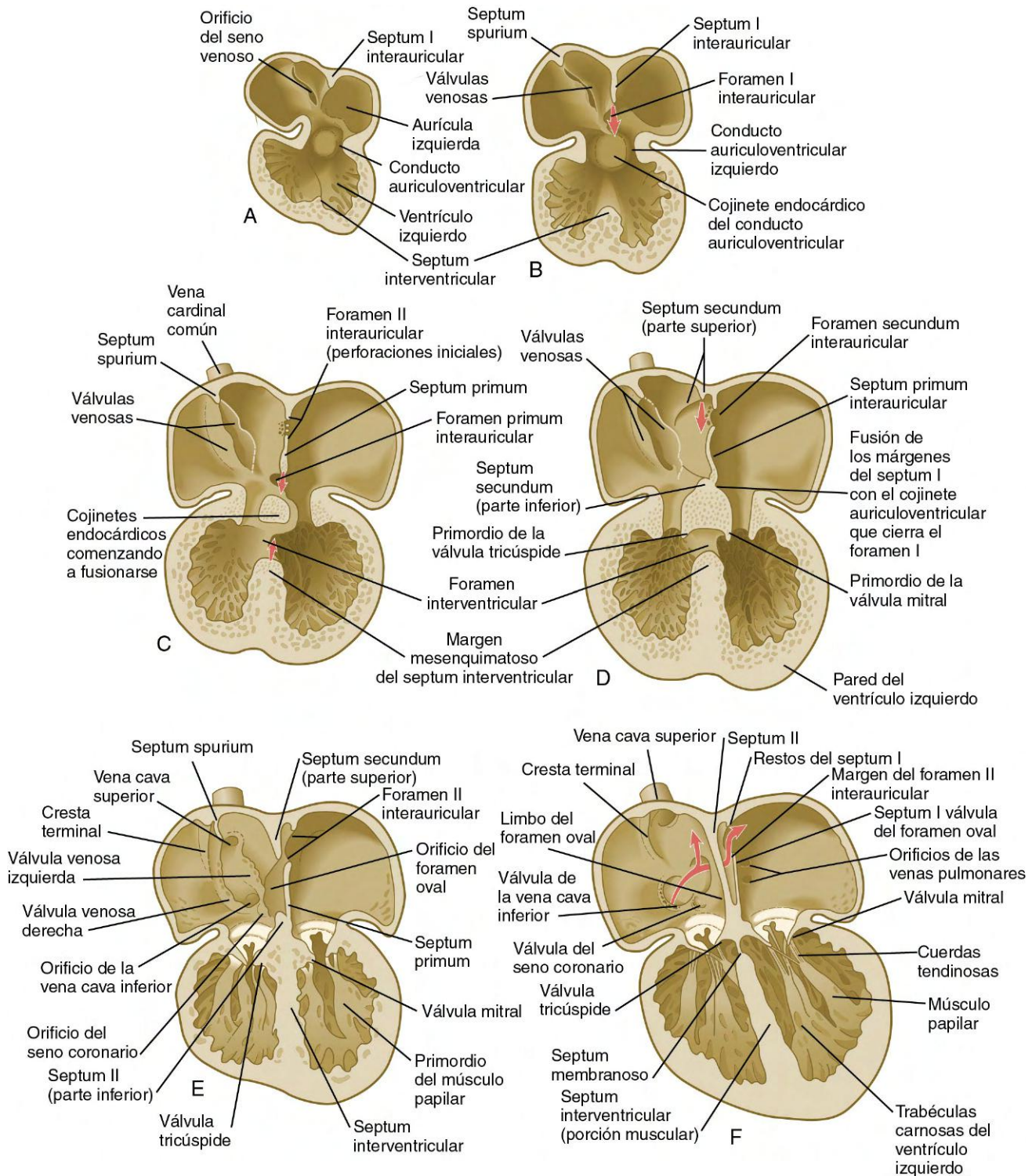
Fig. 17.23 División del canal auriculoventricular vista desde la vertiente ventricular.

Tabicación tardía del corazón

Separación de las aurículas de los ventrículos

Los cojinetes endocárdicos (v. fig. 17.22), que acaban transformándose en tejido conjuntivo denso, forman las paredes dorsal y ventral del conducto auriculoventricular. Conforme

crecen en este canal, los dos cojinetes se encuentran y separan el canal auriculoventricular en los conductos derecho e izquierdo (figs. 17.23 y 17.24). Los cojinetes endocárdicos precoces sirven como válvulas primitivas que ayudan en la propulsión hacia delante de la sangre a través del corazón. Más tarde en el



desarrollo aparecen delgadas hojas en las válvulas anatómicas del canal auriculoventricular. Las hojas valvulares definitivas no parecen originarse del tejido de los cojinetes endocárdicos, sino más bien en una invaginación de los tejidos superficiales derivados del epicardio del surco auriculoventricular. La válvula que protege el canal auriculoventricular derecho desarrolla tres valvas (**válvula tricúspide**), mientras que la del canal izquierdo (**válvula mitral** o **bicúspide**) sólo desarrolla dos.

A nivel molecular, la inhibición de la expresión de **Tbx-2** en las caras auricular y ventricular del canal auriculoventricular trae como consecuencia la separación entre las aurículas y los ventrículos.

División de las aurículas

Mientras se van formando los canales auriculoventriculares se produce una serie de cambios estructurales que dividen la

aurícula común en dos cámaras separadas, derecha e izquierda. La división empieza durante la quinta semana con un crecimiento descendente de un **septum primum interauricular** en forma de media luna, desde la pared cefálica, entre las protuberancias de ambas cámaras auriculares (v. fig. 17.24). Las puntas de la media luna del septum primum crecen hacia el canal auriculoventricular y se fusionan con los cojinetes endocárdicos. El espacio que queda entre el frente de avance del septum primum y los cojinetes endocárdicos se denomina **foramen primum interauricular**. Este espacio actúa como un cortocircuito, permitiendo que la sangre pase del lado derecho al izquierdo de forma directa.

Los cortocircuitos sanguíneos del corazón en desarrollo tienen una utilidad muy práctica. Toda la sangre entra por el lado derecho del septum primum. Sin embargo, debido al tardío desarrollo pulmonar y a la escasa capacidad de transporte de los vasos pulmonares durante la mayor parte del período fetal, la circulación pulmonar no puede asumir esta carga de sangre. Si el corazón tuviera cuatro cámaras totalmente separadas desde un principio, la circulación pulmonar estaría sobrecargada y el lado izquierdo del corazón no sería capaz de bombear suficiente sangre como para garantizar el desarrollo normal, sobre todo en las primeras semanas.

El problema de mantener una carga circulatoria equilibrada en todas las cámaras del corazón se resuelve mediante la existencia de dos cortocircuitos, lo que facilita que la mayor parte de la sangre circulante evite pasar por los pulmones. Un cortocircuito es una conexión directa entre las aurículas derecha e izquierda que permite que la sangre que entra en la aurícula derecha evite completamente la circulación pulmonar pasando directamente a la aurícula izquierda. Este cortocircuito permite el desarrollo funcional normal de la aurícula izquierda. Sin embargo, si toda la sangre que entra a la aurícula derecha pasara directamente a la izquierda, el ventrículo derecho no tendría nada que bombear y se volvería hipoplásico. En la mitad de la gestación más del 30% de la sangre que entra en la aurícula derecha pasa directamente a la aurícula izquierda, pero en el embarazo a término este porcentaje se reduce a menos del 20%. La reordenación de los orificios de los conductos vasculares en la aurícula derecha permite que una cantidad significativa de sangre entre al ventrículo derecho y abandone el mismo a través del tracto de salida pulmonar. La mayor parte de la sangre que abandona el ventrículo derecho, todavía excesiva para ser acomodada en los vasos pulmonares, evita los pulmones a través del ductus arterioso y se vacía de forma directa en la aorta descendente. Mediante estos dos mecanismos, el corazón se ejercita de forma homogénea y protege la circulación pulmonar.

Cuando el septum primum interauricular está casi a punto de fusionarse con los cojinetes endocárdicos, un área de muerte celular programada genéticamente causa la aparición de múltiples perforaciones cerca de su extremo cefálico (v. fig. 17.24C). Al fusionarse el borde libre del septum primum con los cojinetes endocárdicos, cerrando el foramen primum, las perforaciones cefálicas del septum primum se agrupan para dar lugar al **foramen secundum interauricular**. Este nuevo orificio conserva la conexión directa entre las aurículas derecha e izquierda.

Poco después de aparecer el foramen secundum se empieza a constituir el **septum secundum** en forma de media luna justo a la derecha del septum primum. Esta estructura, que crece desde la parte dorsal de la aurícula hasta la ventral, forma el **foramen oval**. La posición del foramen oval permite que la mayor parte de la sangre que entra en la aurícula derecha a través de la vena cava inferior pase directamente a la aurícula izquierda cruzándolo a él y al foramen secundum. Sin embargo, la disposición de los

dos tabiques interauriculares permite que se comporten como una válvula unidireccional, que deja pasar sangre desde la aurícula derecha hasta la izquierda, pero no en dirección contraria.

Reordenación del seno venoso y del flujo venoso de entrada a la aurícula derecha

Durante la etapa de corazón tubular recto, el seno venoso es una cámara bilateral simétrica en la que drenan las principales venas del cuerpo (v. fig. 17.15). Conforme el corazón se va incurvando y se forman los tabiques interauriculares, la entrada del seno venoso se desplaza completamente hacia la aurícula derecha (v. figs. 17.21 y 17.24). A medida que esto ocurre, el cuerno derecho del seno venoso se va incorporando cada vez más a la pared de la aurícula derecha, de forma que el cuerno izquierdo muy reducido de tamaño, el **seno coronario** (que es el conducto de drenaje común para las venas coronarias), se abre directamente a la aurícula derecha (v. fig. 17.16). También en la aurícula derecha se forman unos repliegues de tejido a modo de válvulas (**válvulas venosas**) alrededor de las entradas de las venas cava superior e inferior. Dada la orientación de estos orificios y su presión, la sangre que entra en la aurícula derecha desde la vena cava inferior pasa sobre todo por el cortocircuito interauricular hacia la aurícula izquierda, mientras que la sangre que llega desde la vena cava superior y el seno coronario fluye a través de la válvula tricúspide hacia el ventrículo derecho.

División de los ventrículos

Cuando los tabiques interauriculares se están formando por primera vez, un **tabique interventricular** muscular empieza a crecer desde el vértice del asa ventricular, entre las protuberancias de las cámaras ventriculares derecha e izquierda, hacia los cojinetes endocárdicos auriculoventriculares (v. fig. 17.24C). La división inicial del ventrículo común también se refleja por la aparición de un surco en la superficie externa del corazón (fig. 17.25). Aunque al comienzo existe un **agujero interventricular**, al final se oblitera mediante: 1) un crecimiento adicional del tabique interventricular muscular, 2) una contribución del tejido de la cresta troncoconal que divide el tracto de salida del corazón y 3) un componente membranoso derivado del tejido conjuntivo de los cojinetes endocárdicos.

División del tracto de salida del corazón

En el corazón tubular muy temprano el tracto de salida es un tubo único, el bulbus cordis. Cuando se empieza a formar el tabique interventricular, el bulbo se ha elongado y puede dividirse en un cono arterioso proximal y un tronco arterioso distal (v. fig. 17.20). En las porciones más cercanas al corazón, la pared del tracto de salida se compone sobre todo de células derivadas del campo cardíaco secundario; más distalmente, las células derivan mayoritariamente de la cresta neural. Aunque al principio se trata de un solo canal, el tracto de salida se divide en dos conductos separados, el aórtico y el pulmonar, por la aparición de dos **crestas troncoconales** espirales, que derivan en gran parte del mesénquima de la cresta neural. Estas crestas o rebordes protruyen hacia la luz y acaban confluyendo, hasta separar la luz del conducto en dos partes. El saco aórtico, que se localiza en posición distal respecto a la región troncoconal, no contiene crestas. La división del tracto de salida empieza cerca de la raíz aórtica ventral, entre los arcos cuarto y sexto, y se extiende hacia los ventrículos, adoptando forma de espiral al avanzar (fig. 17.26). Este fenómeno explica la forma espiral parcial de la aorta y de la arteria pulmonar en el corazón del adulto.

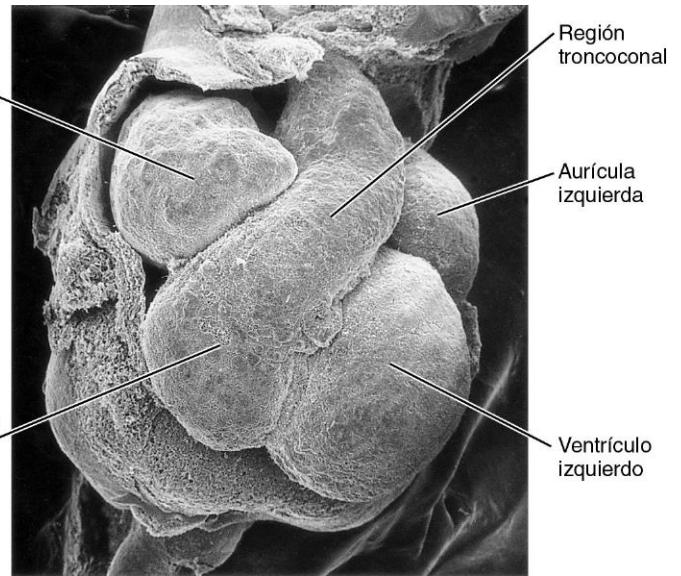


Fig. 17.25 Microfotografía electrónica de barrido que muestra una visión oblicua derecha de un embrión humano al comienzo de la sexta semana. Se ha diseccionado el pericardio y separado del corazón. (De Jirásek J: Atlas of human prenatal morphogenesis, Boston, 1983, Martinus Nijhoff.)

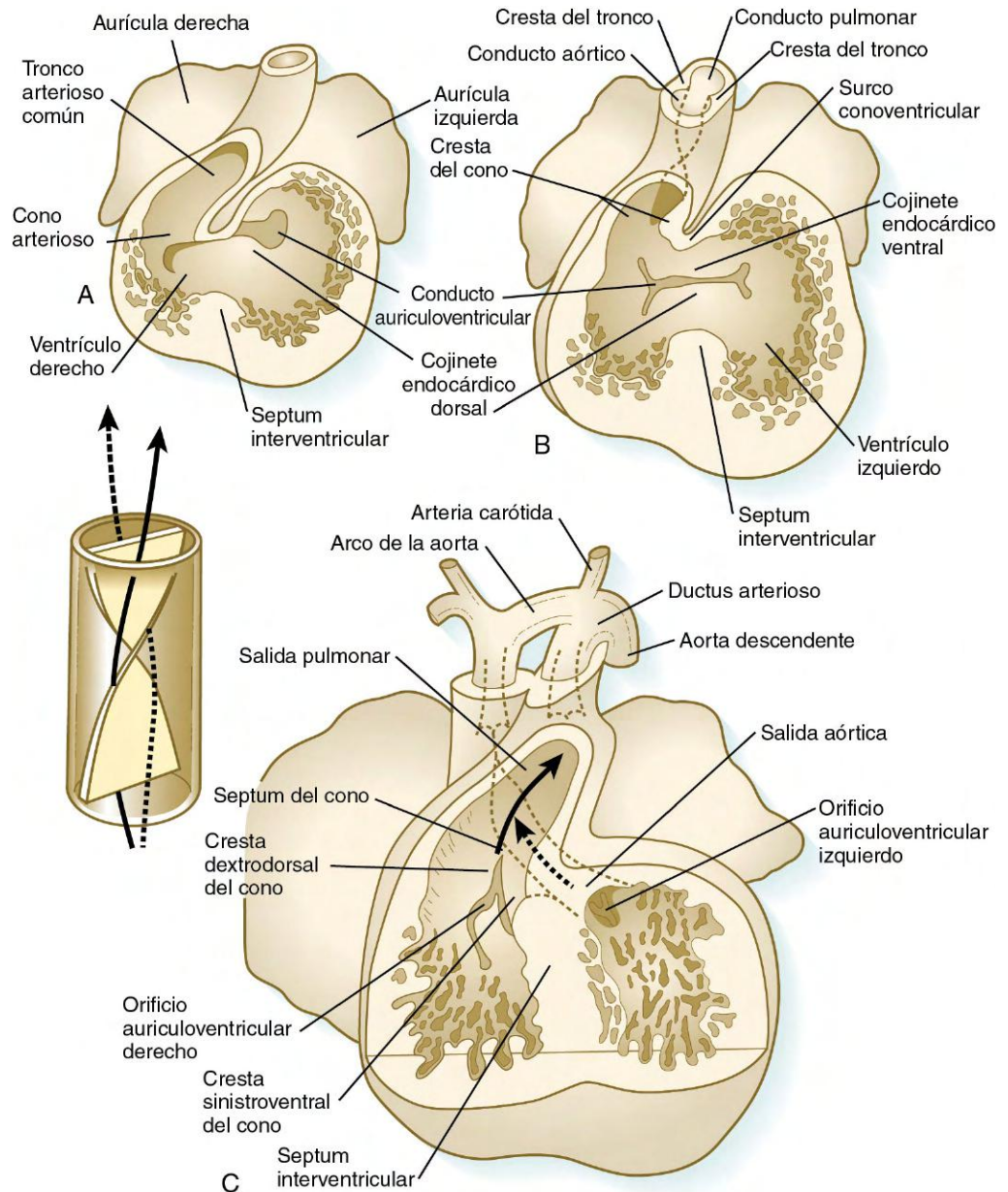


Fig. 17.26 A-C, División del tracto de salida en el corazón en desarrollo. Las crestas troncoconales forman una espiral de 180°. (De Kramer TC: Am J Anat 71:343-370, 1942.)

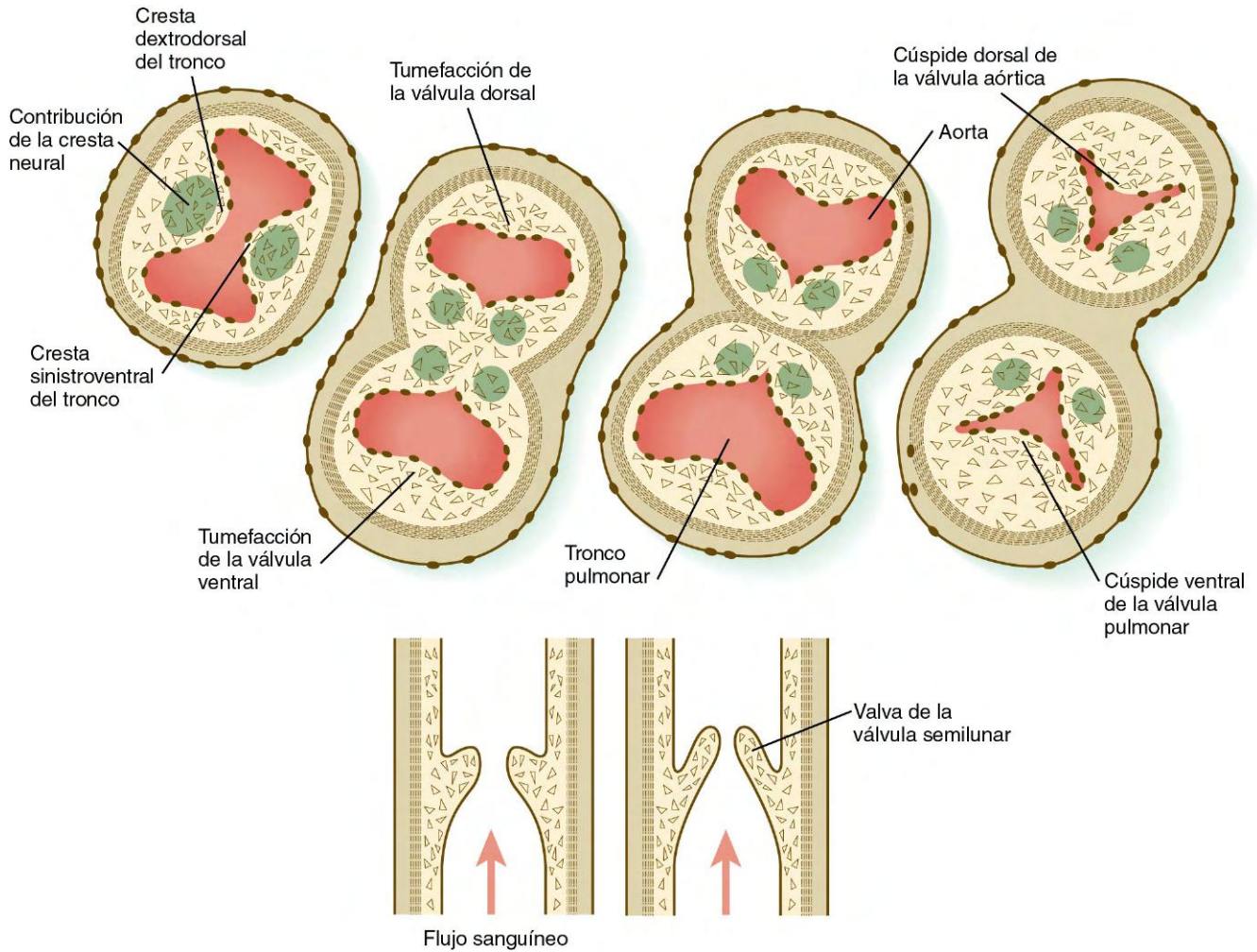


Fig. 17.27 Formación de las válvulas semilunares en el tracto de salida del corazón. Las células de la cresta neural (verde) contribuyen a la formación de las valvas valvulares.

Antes y durante el proceso de división, las células derivadas de la cresta neural en la pared del tracto de salida empiezan a producir fibras elásticas, que aportan la flexibilidad que necesitan la aorta y otros grandes vasos. La elastogénesis sigue un gradiente, que empieza en el tracto de salida, después pasa por la propia aorta y termina en las pequeñas ramas arteriales que se originan de la aorta.

En la base del cono, donde se forma el tejido de los cojinetes endocárdicos de la misma forma que en el canal auriculoventricular, aparecen dos grupos de **válvulas semilunares** (fig. 17.27). Estas válvulas, cada una de las cuales tiene tres valvas, evitan que la sangre propulsada regrese hacia los ventrículos. Las células de la cresta neural craneal y el mesodermo cardíaco contribuyen a la formación de las válvulas semilunares. Como se ha comentado antes, las extensiones más proximales de las crestas troncoconales contribuyen a la formación del tabique interventricular. Justo al lado aórtico de la válvula semilunar aórtica, las dos arterias coronarias se unen a la aorta para irrigar el corazón.

Inervación del corazón

Aunque el desarrollo inicial del corazón se produce con independencia de los nervios, tres conjuntos de fibras nerviosas inervan finalmente el corazón (fig. 17.28). Las fibras nerviosas simpáticas (adrenérgicas), que aceleran el latido cardíaco, llegan

como evaginaciones de los ganglios simpáticos del tronco. Estas fibras nerviosas derivan de la cresta neural del tronco. La inervación parasimpática (colinérgica) deriva de la cresta neural cardíaca. Las neuronas de los ganglios cardíacos, que son las neuronas parasimpáticas de segundo orden, migran de manera directa hacia el corazón desde la cresta neural cardíaca. Éstas establecen sinapsis con los axones de las neuronas parasimpáticas de primer orden, que llegan al corazón a través del nervio vago. La inervación sensitiva del corazón también se realiza por vía del nervio vago, pero las neuronas sensitivas se originan en la placoda ectodérmica (placoda nodosa) (v. fig. 13.1). Por tanto, la inervación directa del corazón tiene tres orígenes distintos.

Si se reseca la cresta neural cardíaca en un embrión temprano de pollo se seguirán formando ganglios cardíacos colinérgicos. Los experimentos han determinado que las placodas nodosas compensan la pérdida de la cresta neural aportando neuronas que toman el lugar de las parasimpáticas normales.

Inicio de la función cardíaca y el sistema de conducción del corazón

El corazón humano comienza a latir de 21 a 23 días después de la fertilización, cuando se encuentra todavía en el estadio de miocardio cardíaco primario (v. pág. 107). El latido es lento (<40 latidos/min) y la actividad marcapasos comienza en las

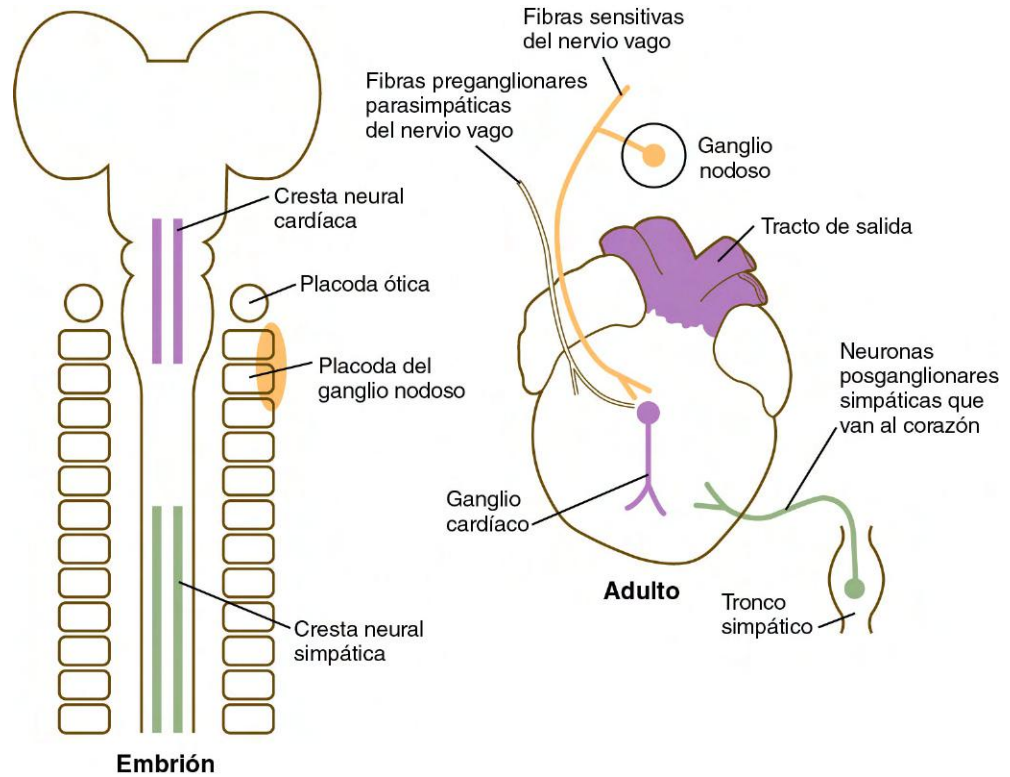


Fig. 17.28 Contribuciones de la cresta neural craneal y del tronco y de la placoda nudosa a la inervación del corazón de las aves. (Basada en Kirby ML: Cell Tissue Res 252:17-22, 1988.)

cercanías de la región de entrada de flujo, extendiéndose hacia el tracto de salida merced a la despolarización espontánea de las células. En este estadio el corazón funciona como una simple bomba peristáltica.

Cuando las cámaras auricular y ventricular adquieren forma, los cardiomiocitos en diferenciación son capaces de generar o propagar latidos de la misma manera que las células del miocardio primario. Para que el corazón de los mamíferos desarrolle un sistema de conducción especializado, es necesaria la coordinación de los latidos de las cámaras cardíacas en expansión, comenzando inicialmente por algunos elementos del miocardio primario en la región auricular y sumándose posteriormente un sistema de conducción filogenéticamente nuevo procedente del miocardio ventricular.

El **nódulo senoauricular** es el marcapasos del corazón maduro (fig. 17.29), que es un descendiente directo de las células del miocardio primario que iniciaron los primeros latidos cardíacos coordinados. Terminales de las fibras nerviosas simpáticas y parasimpáticas crecen hacia el interior del área que modula el latido cardíaco. El estímulo contráctil pasa al nódulo auriculoventricular por mecanismos todavía no conocidos. En las etapas tempranas del desarrollo, el **nódulo auriculoventricular**, que también es un derivado directo del miocardio primario, funciona con un ritmo más bajo del impulso de conducción para separar las contracciones de las cámaras auriculares y ventriculares. La actividad del represor transcripcional **Tbx-3** impide que las células miocárdicas primarias destinadas a formar los nódulos senoauricular y auriculoventricular se diferencien en las células altamente contráctiles y en las células de conducción más pobre que caracterizan a las cámaras ventriculares. Desde el nódulo auriculoventricular, el impulso marcapasos pasa con poco incremento de velocidad al **haz auriculoventricular** y después a las **ramas derecha e izquierda** de este haz, para

extenderse por todo el miocardio ventricular a través de las **fibras de Purkinje**.

El nódulo y el haz auriculoventriculares se originan en un segmento de un anillo de células miocárdicas que rodea inicialmente al agujero interventricular y que más tarde, en algunas especies, se transloca para formar una figura de un anillo en forma de ocho en la unión auriculoventricular (v. fig. 17.29). Las ramas de este anillo acaban pasando a lo largo de cada lado del tabique interventricular y después se distribuyen siguiendo las paredes ventriculares como fibras de Purkinje.

La parte del sistema de conducción formada por el haz auriculoventricular y las fibras de Purkinje representa una red de fibras musculares cardíacas altamente modificadas, cuyas características estructurales y funcionales han sido modificadas durante el desarrollo por influencias paracrina. Estimuladas por fuerzas hemodinámicas procedentes de las contracciones ventriculares, las células endoteliales producen una enzima que activa el péptido **endotelina-1**, que junto a otros factores, como **neuroregulina** procedente del endocardio, estimula la transformación de los cardiomiocitos tempranos en células de conducción del sistema de Purkinje. Las células de Purkinje elaboran **conexinas**, que facilitan la rápida conducción del estímulo entre ellas. Hace falta una conducción muy rápida para asegurar la transmisión cercana y simultánea de un latido por todo el ventrículo.

Circulación fetal

En muchos aspectos el plan general de la circulación embrionaria parece ineficaz y más complejo de lo necesario para mantener el crecimiento y el desarrollo fetales. Sin embargo, el embrión debe prepararse para el momento en que cambie de

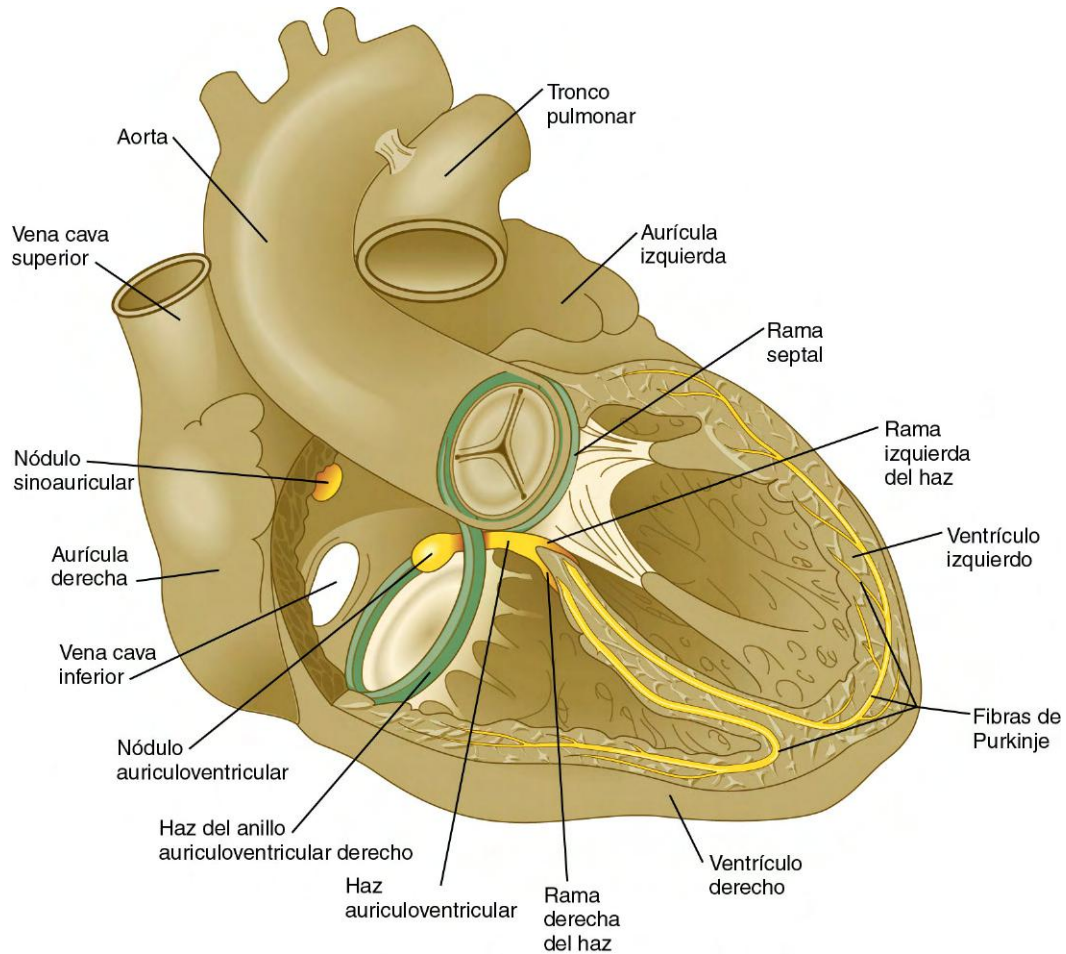


Fig. 17.29 Representación del corazón humano adulto que muestra la localización de los restos del anillo miocárdico interventricular temprano (verde) y de la porción donde se originan el nódulo y el haz auriculoventriculares (amarillo). Las ramas derecha e izquierda del haz surgen de esta estructura y se extienden finalmente por las paredes ventriculares formando las fibras de Purkinje. (Basada en Moorman A, Lamers WH: *En Harvey RP, Rosenthal N eds.: Heart development, Nueva York, 1999, Academic Press.*)

forma súbita a un patrón de oxigenación de la sangre totalmente diferente, a través de los pulmones en lugar de la placenta, y para esta adaptación resultan esenciales las modificaciones en el plan de la circulación fetal.

La sangre muy oxigenada entra desde la placenta en la vena umbilical formando una gran corriente, que en ocasiones se encuentra a gran presión debido a las contracciones uterinas. Dentro del tejido hepático, la sangre de la vena umbilical a elevada presión pasa directamente al conducto venoso, que le permite evitar los pequeños conductos circulatorios del hígado y llegar de forma directa a la vena cava inferior (fig. 17.30). Una vez en la vena cava, tiene un acceso inmediato al corazón. La sangre poco oxigenada que fluye por la vena cava inferior puede retroceder en cierta medida por la potencia del flujo de la sangre umbilical.

Existen pruebas funcionales de un esfínter fisiológico en el conducto venoso, que fuerza a la mayor parte de la sangre umbilical a pasar por los conductos capilares hepáticos y a entrar en la vena cava inferior a través de las venas hepáticas cuando se cierra. Este mecanismo reduce de forma notable la presión de la sangre umbilical y permite que la sangre sistémica poco oxigenada de la vena cava inferior entre en la aurícula derecha a una presión más baja. La sangre que entra a alta presión por la vena umbilical desde la placenta también tiende a evitar

que la sangre de la vena porta hepática pase al conducto venoso. Cuando el útero está relajado y la sangre venosa umbilical soporta una presión baja, la sangre portal poco oxigenada se mezcla con la sangre umbilical en el conducto venoso. En la vena cava inferior se produce también más mezcla de sangre umbilical y sistémica.

En la aurícula derecha, la orientación de la entrada de la vena cava inferior permite que una corriente de sangre sometida a una presión algo más elevada pase directamente por el foramen oval y el foramen secundum hacia la aurícula izquierda (v. fig. 17.30). Esta vía es la que suele seguir la sangre muy oxigenada procedente del cordón umbilical que entra en el cuerpo a alta presión. Como el cortocircuito interauricular del feto es menor que el agujero de la vena cava inferior, parte de la sangre muy oxigenada de la cava pasa de la aurícula derecha al ventrículo derecho. Cuando la sangre a baja presión (que suele ser sangre poco oxigenada sistémica) entra en la aurícula derecha, se une a la sangre venosa que procede de la cabeza por la vena cava superior y del corazón por el seno coronario, y se dirige en su mayor parte a través de la válvula tricúspide hacia el ventrículo derecho.

Toda la sangre que entra en el ventrículo derecho fetal sale por la arteria pulmonar en dirección a los pulmones. Incluso en los fetos relativamente mayores, los vasos pulmonares no

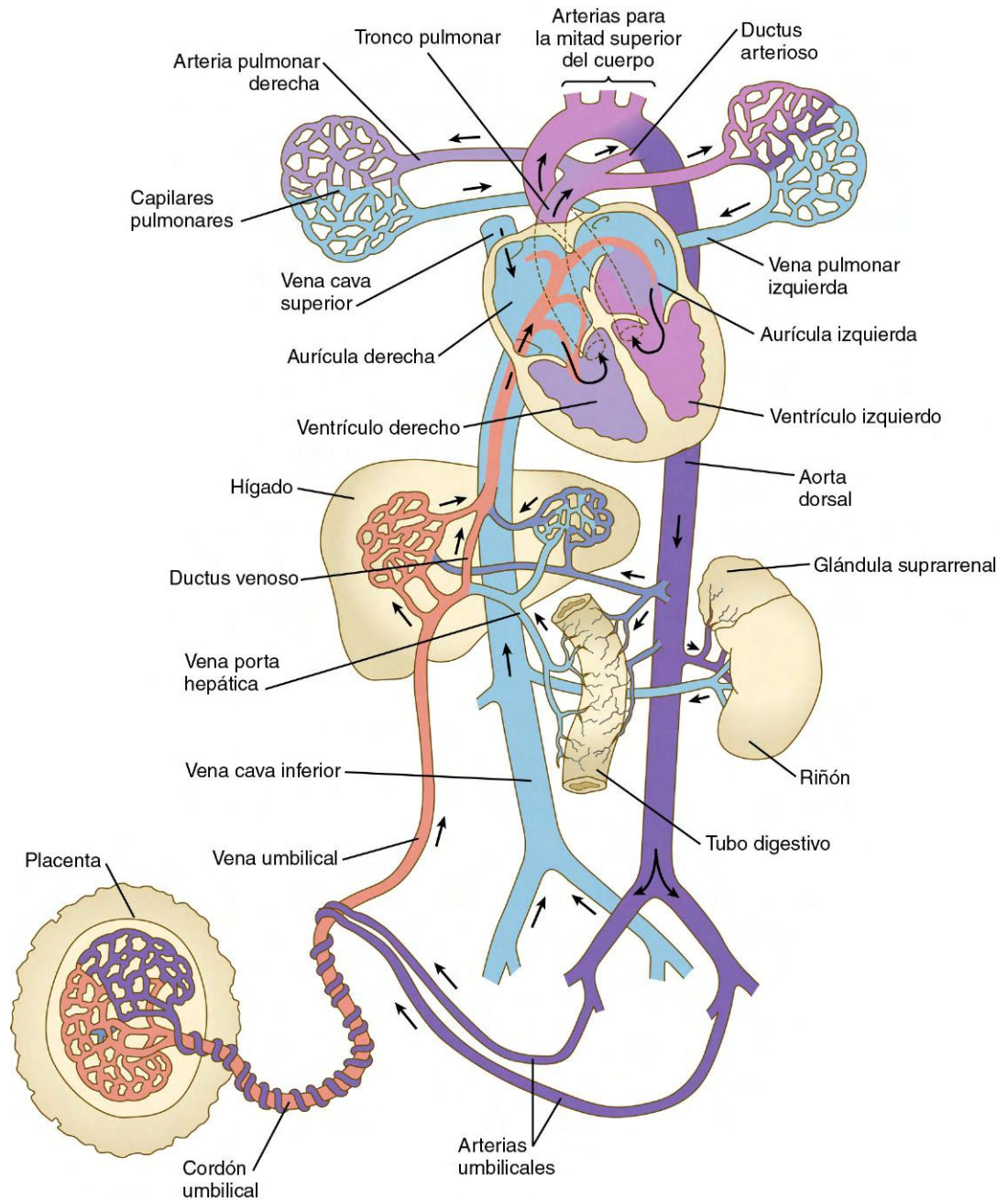


Fig. 17.30 Circulación fetal a término.

son capaces de manejar todo el volumen de sangre que llega a la arteria pulmonar. Un motivo importante para ello es que la sangre que entra en los pulmones desde el ventrículo derecho está relativamente poco saturada de oxígeno (~50%). Más adelante en la vida fetal la baja saturación de oxígeno tiene como consecuencia un gran incremento de la resistencia vascular pulmonar. La sangre que no puede acomodarse a estas arterias pulmonares es derivada a la aorta por el ductus arterioso. Esta estructura protege a los pulmones de la sobrecarga circulatoria, a la vez que permite que el ventrículo derecho se ejercite para su función con total capacidad nada más nacer. Sólo un 12% del volumen de salida del ventrículo derecho atraviesa los pulmones del feto. El control de la permeabilidad del conducto arterioso ha sido objeto de considerables especulaciones. La permeabilidad de los conductos venoso

y arterioso fetales se mantiene de forma activa mediante la acción de las prostaglandinas E_2 (ductus arterioso) e I_2 (ductus venoso), parte de cuyo efecto está mediado por el óxido nítrico.

La aurícula izquierda recibe una corriente de sangre umbilical muy oxigenada a través del cortocircuito interauricular y una pequeña cantidad de sangre poco oxigenada procedente de las venas pulmonares. Esta sangre, que en conjunto está bien oxigenada, pasa al ventrículo izquierdo y luego sale del corazón a través de la aorta. Algunas de las primeras ramas arteriales que salen de la aorta irrigan el corazón y el cerebro, órganos que requieren una elevada concentración de oxígeno para su desarrollo normal.

Cuando el arco aórtico empieza su descenso, el ductus arterioso vacía en su interior sangre poco oxigenada. Esta mezcla de

sangre poco oxigenada y bien oxigenada se distribuye después por los órganos y tejidos irrigados por las ramas torácicas y abdominales de la aorta. Cerca de su extremo caudal, la aorta da origen a dos grandes arterias umbilicales, que llevan la sangre hacia la placenta para su renovación.

La **correlación clínica 17.1** presenta malformaciones del corazón y la **correlación clínica 17.2** presenta malformaciones de los vasos sanguíneos. La **tabla 17.6** resume la cronología del desarrollo cardíaco.

Caso clínico

Un niño de 8 años acude a consulta aquejado de fatiga excesiva y molestias en las piernas al caminar o correr. En la exploración física el médico nota una disminución del pulso en la arteria pedia y cierta cianosis en los dedos de los pies. Las manos del niño no muestran signos de cianosis.

En base a la exploración física, ¿qué malformación sospecha el médico que existe? ¿Por qué?

Tabla 17.6 Cronología del desarrollo cardíaco normal y anómalo

Momento normal	Procesos del desarrollo	Malformaciones que surgen en este período
18 días	Aparece el primordio cardíaco en forma de herradura	Mutaciones letales
20 días	Se fusionan los primordios cardíacos bilaterales Aparece la gelatina cardíaca Se forma el arco aórtico	Cardia bifida (experimental) — —
22 días	El corazón se pliega para adoptar forma de S El corazón empieza a latir El mesocardio dorsal se rompe Se forman los arcos aórticos I y II	Dextrocardia — — —
24 días	Las aurículas empiezan a protruir Los ventrículos derecho e izquierdo actúan como 2 bombas en serie El tracto de salida ya se distingue en el ventrículo derecho	— — —
Final de la cuarta semana	El seno venoso se va incorporando a la aurícula derecha Aparecen los cojinetes endocárdicos Aparece el septum I entre las aurículas derecha e izquierda Se está formando el tabique interventricular muscular Se están formando las crestas troncoconales Regresión del arco aórtico I El arco aórtico III está formado Se está formando el arco aórtico IV	Malformaciones del tracto venoso de entrada Canal auriculoventricular persistente Aurícula común Ventrículo común Tronco arterioso persistente — — Pérdida del segmento del cuarto arco aórtico
Inicio de la quinta semana	Los cojinetes endocárdicos se aproximan para formar los canales auriculoventriculares derecho e izquierdo Sigue el crecimiento del septum I interauricular y del tabique interventricular muscular El tronco arterioso se divide en aorta y arteria pulmonar Se está formando el haz auriculoventricular; posible control neurogénico del latido cardíaco Las venas pulmonares se van incorporando a la aurícula izquierda Los arcos aórticos I y II han involucionado Se han formado los arcos aórticos III y IV El arco aórtico VI se está constituyendo Se forma el sistema de conducción	Canal auriculoventricular persistente Defectos del tabique interventricular muscular Transposición de los grandes vasos; estenosis o atresia pulmonar o aórtica — Drenaje pulmonar aberrante — — — —
Final de la quinta y comienzo de la sexta semana	Se fusionan los cojinetes endocárdicos Se forma el orificio interauricular II El septum I interauricular casi contacta con los cojinetes endocárdicos La porción membranosa del tabique interventricular se empieza a formar Se empiezan a formar las válvulas semilunares	— — Defectos septales interauriculares bajos Defectos del tabique interventricular membranoso Estenosis valvular aórtica y pulmonar
Final de la sexta semana	El foramen II interauricular es grande Se empieza a formar el septum II interauricular Se están formando las válvulas auriculoventriculares y los músculos papilares El tabique interventricular casi está completo Se está estableciendo la circulación coronaria	Defectos altos del tabique interauricular — Estenosis o atresia valvular tricuspídea o mitral Defectos del tabique interventricular membranoso —
De la octava a la novena semana	Se completa la parte membranosa del tabique interventricular	Defectos del tabique interventricular membranoso

CORRELACIÓN CLÍNICA 17.1

Malformaciones cardíacas

Con una incidencia de casi 1 de cada 100 nacidos vivos, los defectos cardíacos son las malformaciones congénitas más frecuentes. Dado el estrecho equilibrio fisiológico de la circulación, la mayoría de las malformaciones de este tipo provocan síntomas. A nivel clínico, las malformaciones cardíacas se clasifican generalmente en las que se asocian con cianosis (**defectos cianóticos**) durante la vida posnatal y las que no lo hacen (**defectos no cianóticos**).

La cianosis se produce cuando la sangre contiene más de 5 g/dl de hemoglobina reducida. Se reconoce con facilidad por un tinte azulado o morado de la piel en áreas con una densa circulación capilar superficial. Se asocia a **politemia**, un aumento en la concentración de eritrocitos en la sangre secundario a una menor saturación global de oxígeno. La cianosis prolongada se relaciona con acropaquias en los dedos (v. fig. 17.42) y retraso del crecimiento. En los casos graves de cianosis, los niños suelen adoptar una posición en cuclillas para facilitar la reoxigenación de la sangre.

En el período posnatal, la cianosis se asocia a la presencia de un cortocircuito de derecha a izquierda, de forma que la sangre venosa se mezcla con la sistémica. Algunas cardiopatías congénitas son no cianóticas durante muchos años, pero más tarde se vuelven cianóticas. Estas malformaciones se caracterizan al principio por un cortocircuito de izquierda a derecha, en el que la sangre sistémica oxigenada refluye hacia la aurícula o el ventrículo derechos. El resultado neto es un incremento de la carga que el ventrículo derecho debe bombear, que acaba produciendo una hipertrofia ventricular derecha. Tras un prolongado período, el aumento de flujo que pasa por los pulmones produce una reacción hipertensiva de los vasos pulmonares que incrementa la presión en la aurícula y el ventrículo derechos. Cuando la presión de la sangre en el lado derecho del corazón supera a la de la cámara izquierda correspondiente, se produce una inversión del cortocircuito y el paso de sangre poco oxigenada a la circulación

sistémica, con la consiguiente cianosis. En este momento el paciente afectado por esta cardiopatía frecuentemente empeora de forma rápida.

El análisis de numerosas líneas de ratones genéticamente modificados ha mostrado que las interferencias en la función de muchos genes trae como consecuencia una amplia variedad de defectos cardíacos y vasculares. Un determinado tipo de defecto cardíaco puede producirse interfiriendo con una amplia variedad de moléculas (tanto moléculas señalizadoras como factores de transcripción) que tienen componentes de la cascada responsable de la formación normal de una determinada parte del corazón. El tratamiento de los defectos cardíacos que se exponen a continuación se basa en características clínicas y anatómicas. También se discuten las bases moleculares, cuando son conocidas, aunque en el caso de algún defecto sólo se mencionan los patrones moleculares más alterados. El motivo es tener una perspectiva global antes que conocer detalles más específicos. La **figura 17.31** resume el estado actual de conocimiento del papel desempeñado por los principales factores de transcripción en la génesis de las malformaciones cardíacas más importantes.

Cortocircuitos de cámara a cámara

Los defectos de los tabiques auricular y ventricular son comunes, representando casi el 50% de las malformaciones cardíacas congénitas. Dada su naturaleza, han estado entre los primeros defectos cardíacos tratados con cirugía a corazón abierto.

Defectos del tabique interauricular

Diversos tipos de defectos anatómicos del tabique interauricular pueden producir una comunicación persistente entre las dos aurículas. Las variantes más frecuentes son las causadas por una reabsorción excesiva del tejido que rodea al foramen secundum o

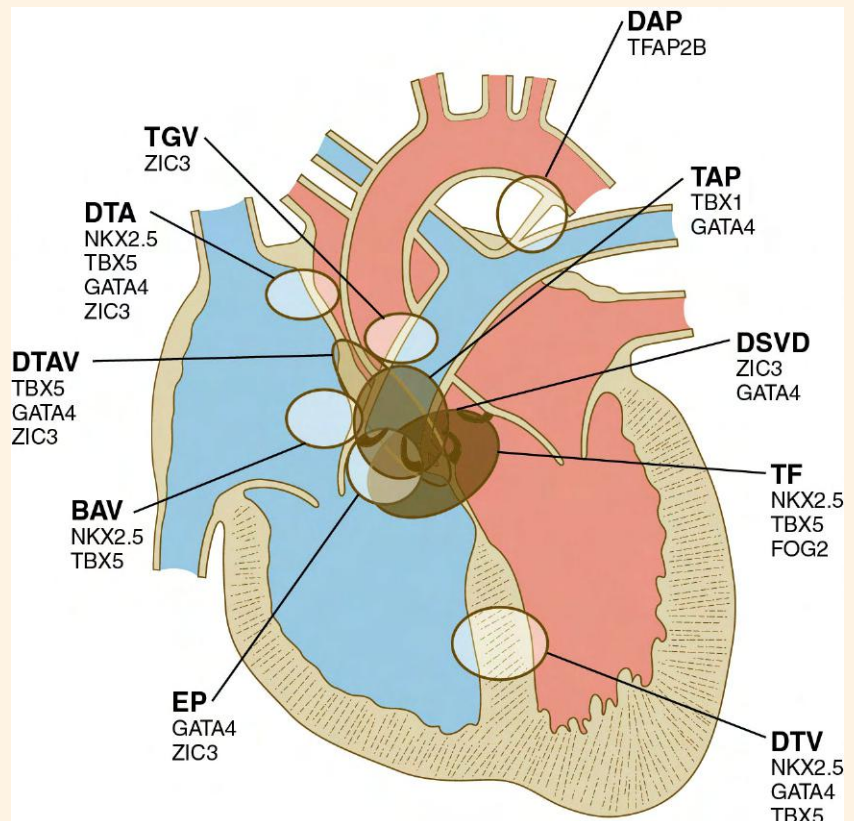


Fig. 17.31 Esquema que muestra la asociación entre las anomalías estructurales del corazón y las mutaciones de los factores de transcripción. BAV, bloqueo auriculoventricular; DAP, ductus arterioso persistente; DSVD, doble salida del ventrículo derecho; DTA, defectos del tabique auricular; DTAV, defectos del tabique auriculoventricular; DTV, defectos del tabique ventricular; EP, estenosis pulmonar; TAP, tronco arterioso persistente; TF, tetralogía de Fallot; TGV, transposición de grandes vasos. (Adaptada de Clark KL, Yutzey KE, Benson DW: Annu Rev Physiol 68:97-121, 2006.)

CORRELACIÓN CLÍNICA 17.1

Malformaciones cardíacas (cont.)

un crecimiento hipoplásico del septum secundum (**fig. 17.32A**). Otra variante menos frecuente es la comunicación interauricular baja, que está causada normalmente por la falta de fusión entre el borde libre del septum primum y los cojinetes endocárdicos (**fig. 17.32B**). Si el defecto es el resultado de una deficiencia en el tejido del cojinete endocárdico, las alteraciones asociadas en las válvulas auriculoventriculares pueden complicar en gran medida la lesión. La ausencia de tabiques dentro de la aurícula provoca la **aurícula común**, un defecto grave que suele estar asociado a otras malformaciones cardíacas. Los defectos septales interauriculares están entre las malformaciones del corazón más frecuentes. De forma creciente los defectos septales auriculares se están asociando con alteraciones en el cromosoma 21. Los individuos con síndrome de Down (trisomía del cromosoma 21) suelen tener una elevada incidencia de defectos septales interauriculares e interventriculares.

De entre los muchos genes cuyas mutaciones se asocian con defectos del tabique interauricular merece la pena destacar *Nkx2-5*, *GATA4* y *Tbx5*. Los individuos con mutaciones autosómicas dominantes del gen *Nkx2-5* (v. **pág. 426**) muestran una alta incidencia de anomalías en el septum secundum, con los consiguientes defectos septales interauriculares. Se asocia a estas últimas malformaciones el bloqueo auriculoventricular, también de elevada incidencia, que puede causar muerte súbita en individuos afectados a quienes no se coloque un marcapasos. Antes del descubrimiento de esta mutación se sospechaba que muchos casos de bloqueo auriculoventricular se debían a la interrupción del haz auriculoventricular durante el proceso de reparación. En los primeros días de la cirugía cardíaca, antes de que se determinara con precisión la anatomía

del haz auriculoventricular, el bloqueo de la rama del haz inducido quirúrgicamente era un problema al reparar los defectos septales interauriculares bajos.

Otro trastorno que se asocia con frecuencia a los defectos septales interauriculares (e interventriculares) y también a anomalías de los miembros es el **síndrome de Holt-Oram**. Este síndrome se debe a una mutación en *Tbx-5* del gen *T-box*, que se expresa en los miembros superiores, pero no en los inferiores (v. **pág. 200**).

Los defectos septales interauriculares no complicados suelen ser compatibles con muchos años de vida asintomática. Incluso en este período sin síntomas, la sangre de la aurícula izquierda, que está sometida a una presión ligeramente superior a la de la aurícula derecha, pasa hacia esta última. Este flujo adicional de sangre causa hipertrofia auricular derecha e incrementa el flujo sanguíneo a los pulmones. Al cabo de muchos años se puede producir hipertensión pulmonar, con el consiguiente incremento de la presión sanguínea en el ventrículo derecho y, finalmente, de la aurícula derecha. Un aumento de sólo unos milímetros en la presión de la aurícula derecha puede invertir el flujo sanguíneo en el cortocircuito interauricular y producir cianosis.

Un cuadro más grave es el **cierre prematuro del foramen oval**, situación en la que todo el volumen de sangre que entra en la aurícula derecha pasa al ventrículo derecho, produciendo hipertrofia masiva del lado derecho del corazón. El lado izquierdo mostrará una hipoplasia grave por la reducción del flujo en las cámaras izquierdas. Aunque este defecto suele ser compatible con la vida intrauterina, los bebés mueren al poco de nacer porque el corazón izquierdo hipoplásico es incapaz de manejar el volumen circulatorio normal.

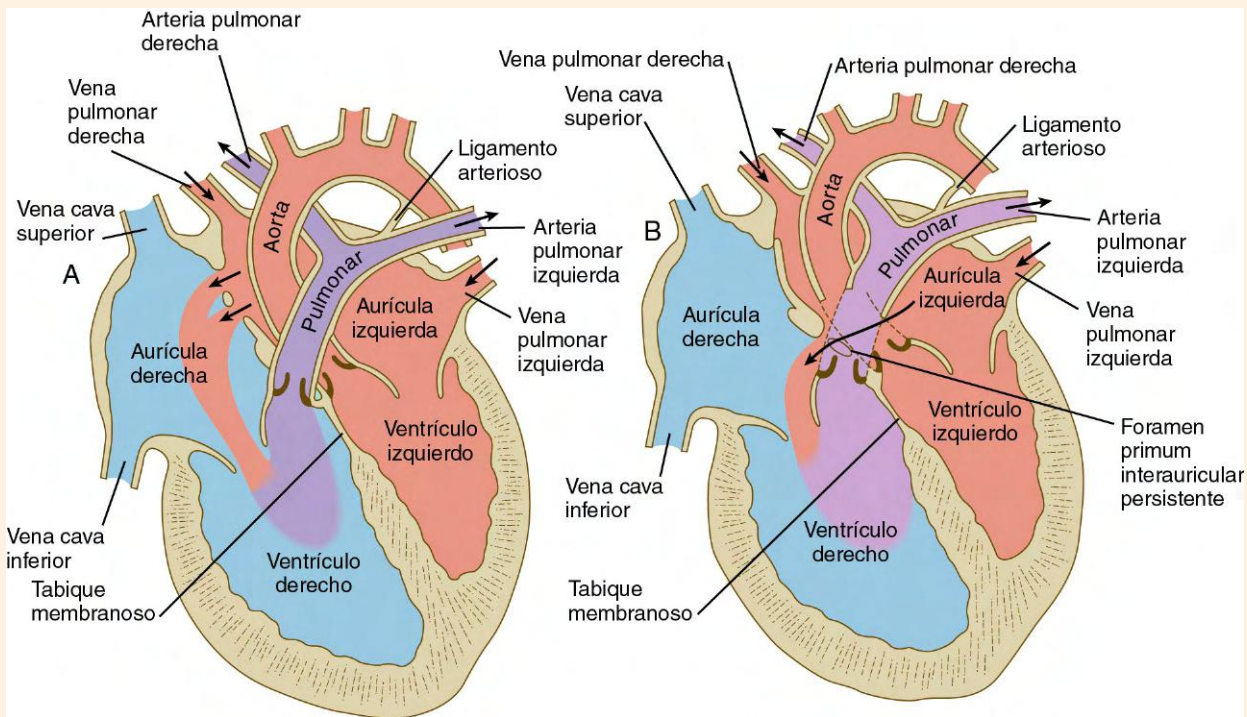


Fig. 17.32 Defectos septales auriculares alto (A) y bajo (B) en el corazón. El color rojo indica sangre arterial bien oxigenada y el azul sangre venosa poco oxigenada, mientras que el morado representa una mezcla de sangre venosa y arterial.

(Continúa)

CORRELACIÓN CLÍNICA 17.1 Malformaciones cardíacas (cont.)

Canal auriculoventricular persistente

La base más frecuente del canal auriculoventricular persistente es el desarrollo insuficiente de los cojinetes endocárdicos, que produce una falta de división del canal auriculoventricular inicial en los conductos derecho e izquierdo. Debido al gran número de moléculas que participan en la formación normal de los cojinetes endocárdicos y las válvulas auriculoventriculares, los defectos en las válvulas se han atribuido a mutaciones en muchos genes, algunos de los cuales están implicados en el patrón y otros en efectuar los cambios de transición epitelio-mesénquima en los cojinetes.

El canal auriculoventricular persistente se suele asociar con graves defectos de los tabiques interauricular e interventricular (**fig. 17.33**). Este grave defecto causa un retraso del crecimiento y acorta mucho la vida. A pesar de la posibilidad de mezcla de la sangre, la dirección predominante del cortocircuito es de izquierda a derecha, y algunos pacientes tienen poca cianosis.

Atresia tricuspídea

En la atresia tricuspídea, cuya etiología se conoce mal, la apertura valvular normal entre la aurícula y el ventrículo derechos está ocluida por completo (**fig. 17.34B**). Este defecto causa la muerte

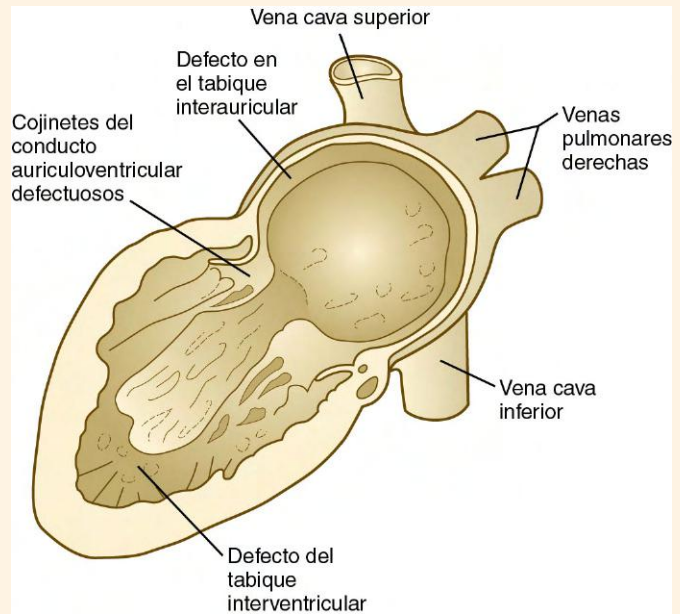


Fig. 17.33 Diseccción de un corazón con un canal auriculoventricular persistente en un niño de 12 días de vida. (De Patten BM: Human Embryology, 3.ª ed., Nueva York, 1968, McGraw-Hill.)

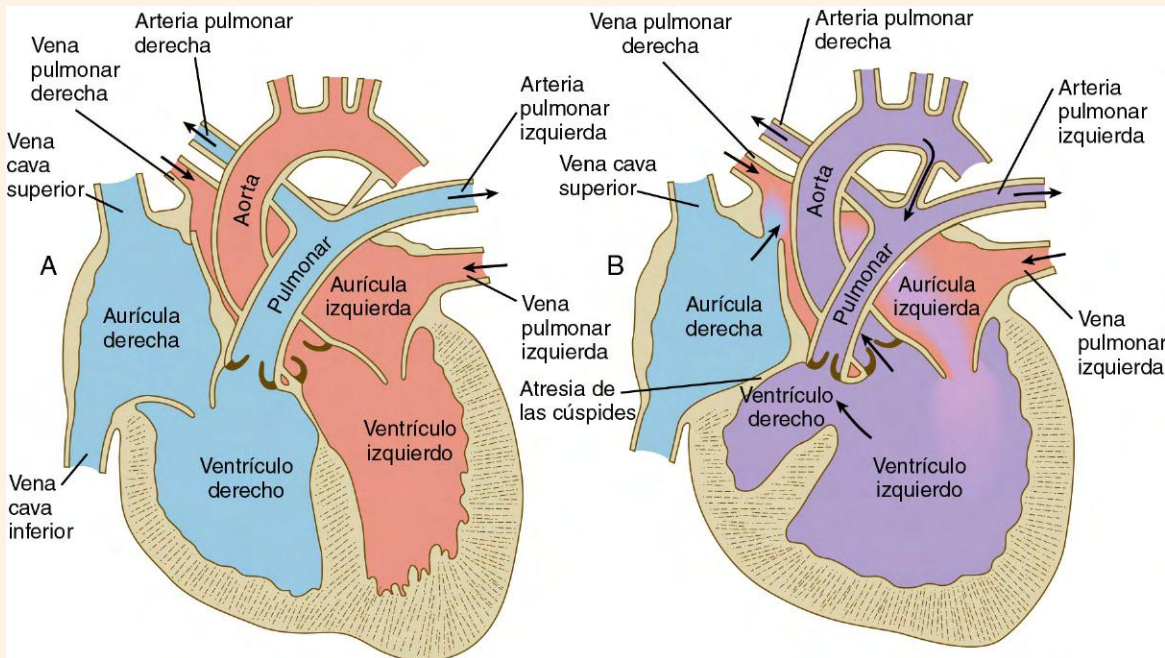


Fig. 17.34 A, Corazón posnatal normal. B, Atresia tricuspídea con defectos compensadores en los tabiques interauricular e interventricular (flechas) que permiten a este paciente sobrevivir.

CORRELACIÓN CLÍNICA 17.1

Malformaciones cardíacas (cont.)

por sí solo, ya que la sangre no puede llegar a los pulmones para oxigenarse. Sin embargo, los niños con esta malformación pueden sobrevivir, lo que demuestra un punto esencial en la embriología del corazón. Con frecuencia una lesión primaria está acompañada de una o más lesiones secundarias (en general cortocircuitos) que permiten la supervivencia, aunque muchas veces con un pobre nivel funcional.

En esta situación, los cortocircuitos secundarios deben cumplir dos funciones. La primera es que un defecto septal interauricular persistente ha de permitir que la sangre que no puede atravesar la válvula tricúspide atrésica penetre en la aurícula izquierda. La sangre desde la aurícula izquierda fluye a continuación hacia el ventrículo izquierdo. En segundo lugar, uno o más cortocircuitos secundarios deben permitir que la sangre llegue a los pulmones para oxigenarse. La sangre del ventrículo izquierdo puede entrar en el derecho y en el sistema arterial pulmonar si existe un defecto septal interventricular. Otra posibilidad es que la sangre del ventrículo izquierdo pase a la circulación sistémica y llegue a los pulmones a través del ductus arterioso persistente de la aorta, que comunica con las arterias pulmonares. Desde los pulmones la sangre oxigenada entra a la aurícula izquierda, quizá para ser reciclada de nuevo a través de los pulmones antes de entrar en la circulación sistémica.

Asimismo se puede producir una **atresia mitral**, aunque es mucho más rara que la atresia tricuspídea. También tienen que existir defectos secundarios de compensación para mantener la supervivencia, aunque los niños con estas lesiones sólo viven algunos meses o años.

Defectos del tabique interventricular

Los defectos del tabique interventricular representan la malformación congénita cardíaca más frecuente en niños, aunque en su inmensa mayoría se cierran de forma espontánea antes de los 10 años. En el adulto no son tan comunes como los defectos del tabique interauricular. Casi un 70% de los defectos del tabique interventricular afectan a la porción membranosa del tabique, en la que confluyen varios tejidos embrionarios (fig. 17.35). Como la presión en el ventrículo izquierdo es mayor que en el derecho, esta

lesión se asocia inicialmente a un cortocircuito de izquierda a derecha no cianósante del flujo sanguíneo (fig. 17.36). Sin embargo, el aumento del flujo hacia el ventrículo derecho produce hipertrofia ventricular derecha y puede provocar hipertensión pulmonar, lo que acaba invirtiendo el cortocircuito. La dinámica patológica básica es similar a la observada en los defectos de tabicación interauriculares. Muchas de las mutaciones que causan defectos del tabique interauricular también pueden causar defectos en el tabique interventricular.

Malformaciones del tracto de salida

El tracto de salida del corazón (región troncoconal) puede sufrir distintas malformaciones, que suponen entre un 20% y un 30% de todas las cardiopatías congénitas. Los estudios experimentales han demostrado una destacada contribución de las células de la cresta neural a esta región. Los experimentos de extirpación y trasplante han revelado unas necesidades específicas de las células de la cresta neural cardíaca en el desarrollo normal del tracto de salida (fig. 17.37). Si se reseca la cresta neural cardíaca, las células ectodérmicas de la placoda nodosa pueblan el tracto de salida, pero no se produce su tabicación, lo que da lugar a un tronco arterioso persistente.

Aunque todas las malformaciones de esta región no se pueden atribuir a un defecto en el desarrollo de la cresta neural, pruebas circunstanciales sugieren que éste puede ser un factor significativo. Algunos trastornos en el tracto de salida se asocian a translocaciones o deleciones en el cromosoma 22, y la mayor parte de ellas implican a la cresta neural. Las lesiones del tracto de salida se pueden provocar de forma experimental interfiriendo en la función de genes específicos, con frecuencia localizados en el cromosoma 22, un ejemplo significativo lo constituiría *Tbx1*, y genes que afectan a las propiedades de las células de la cresta neural craneal. Se observan anomalías del tracto de salida en los ratones con deficiencia de **neurotrofina-3**, un miembro de la familia del factor de crecimiento nervioso. Además, todas las mutaciones en los componentes de la cascada, empezando con endotelina-1, Hand-2, y después con neuropilina-1, un receptor para las semaforinas en el sistema nervioso y para el factor de crecimiento endotelial vascular (VEGF) en el sistema vascular, producen grados variables de alteración en el tracto de salida.

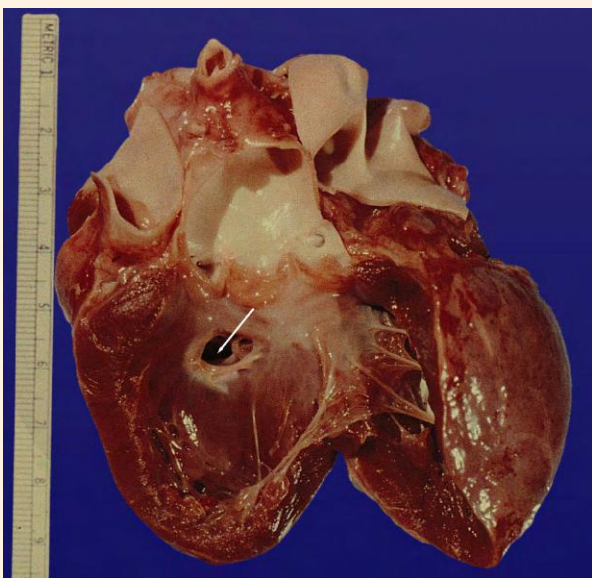

Fig. 17.35 Defecto del tabique ventricular (flecha) asociada a atresia tricuspídea. (Fotografía 147 de la Arey-DaPeña Pediatric Pathology Photographic Collection, Human Developmental Anatomy Center, National Museum of Health and Medicine, Armed Forces Institute of Pathology, Washington, D.C.)

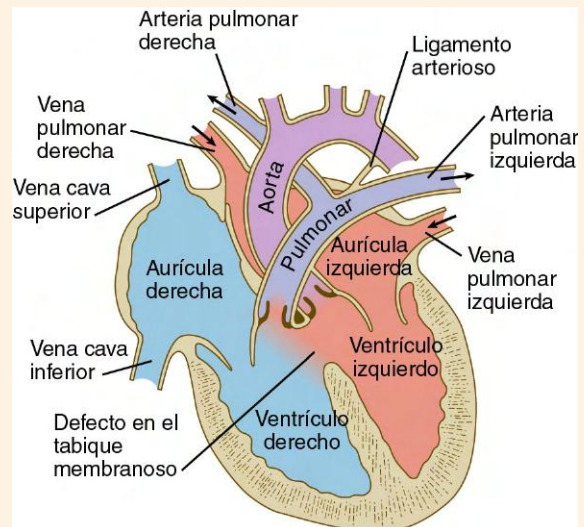


Fig. 17.36 Defecto del tabique ventricular (parte membranosa). Se produce una mezcla de sangre venosa y arterial en ambos tractos de salida, pero sobre todo en la arteria pulmonar.

CORRELACIÓN CLÍNICA 17.1

Malformaciones cardíacas (cont.)

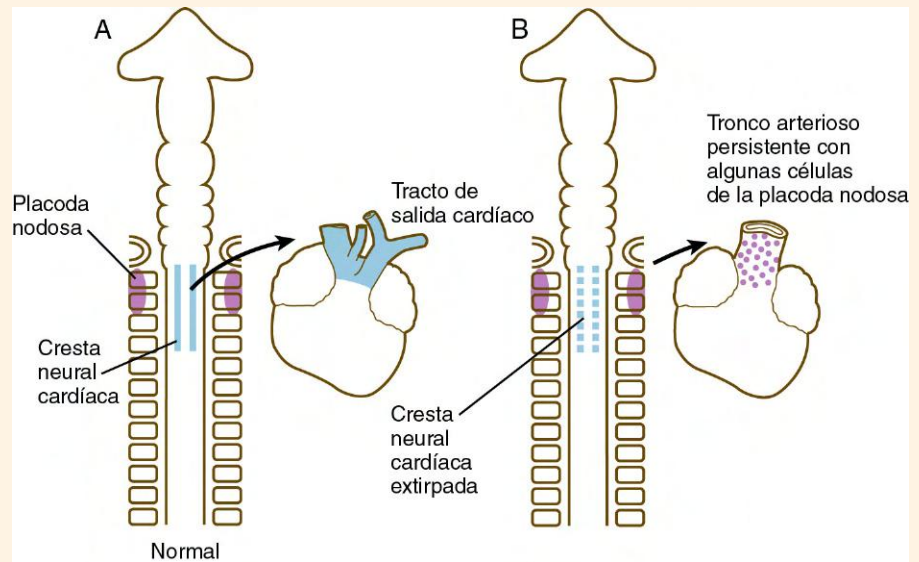


Fig. 17.37 Cresta neural y morfogénesis del tracto de salida del corazón. **A**, Estructura normal que muestra la contribución de la cresta neural cardíaca a la formación del tracto de salida en el corazón de las aves. **B**, La extirpación de la cresta neural cardíaca conlleva la formación de un tronco arterioso persistente que contiene células derivadas de la placoda nodosa. (Basada en Kirby ML, Waldo KL: *Circulation* 82:322-340, 1990.)

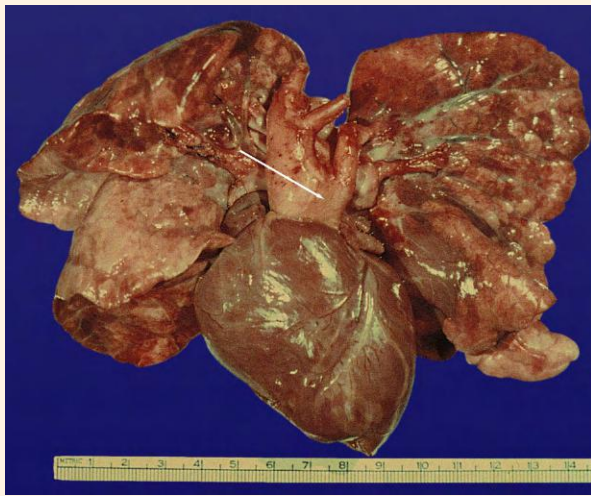

Fig. 17.38 Tronco arterioso persistente (flecha). (Fotografía 117 de la Arey-DaPeña Pediatric Pathology Photographic Collection, Human Developmental Anatomy Center, National Museum of Health and Medicine, Armed Forces Institute of Pathology, Washington, D.C.)

Tronco arterioso persistente

El tronco arterioso persistente se produce por la ausencia de división del tracto de salida mediante las crestas troncoconales (figs. 17.38 y 17.39A). Dada la contribución de las crestas troncoconales a la parte membranosa del tabique interventricular, esta malformación casi siempre está acompañada de un defecto del tabique interventricular. Un gran vaso de salida arterial cabalga sobre el tabique ventricular y recibe la sangre que sale de los dos ventrículos. Como cabe suponer, los individuos con tronco

arterioso persistente muestran una cianosis grave. Sin tratamiento, un 60-70% de los bebés nacidos con esta malformación muere en 6 meses.

Transposición de los grandes vasos

En raras ocasiones las crestas troncoconales no toman su forma espiral para dividir el tracto de salida en dos conductos, lo que da lugar a dos arcos circulatorios completamente independientes, de forma que el ventrículo derecho se comunica con la aorta y el izquierdo con la arteria pulmonar (fig. 17.39B). Si no se corrige este trastorno, el arco circulatorio izquierdo seguiría bombeando sangre oxigenada a través del lado izquierdo del corazón y los pulmones, mientras que la parte derecha del corazón bombearía sangre venosa hacia la aorta y la circulación sistémica, que después regresaría a la aurícula derecha. Esta lesión, que es la causa más frecuente de cianosis en los recién nacidos, es compatible con la vida sólo si se asocia con un defecto de tabicación interauricular e interventricular y con un conducto arterioso persistente asociado. A pesar de estas compensaciones anatómicas, la calidad de la sangre que llega al cuerpo es mala. Durante la vida fetal, el patrón de flujo de sangre es tal que la parte posterior del cuerpo recibe la sangre más oxigenada, mientras que la cabeza recibe la sangre menos oxigenada, que habría ido normalmente a la parte posterior del cuerpo. Como resultado, el cerebro se desarrolla bajo condiciones algo desfavorables y es con frecuencia de bajo peso al nacer. Cualquier nivel de deterioro funcional en el cerebro permanece poco documentado.

Estenosis aórtica y pulmonar

Si la tabicación del tracto de salida por parte de las crestas troncoconales es asimétrica, la arteria aorta o la pulmonar se estrechan de forma anómala, con la consiguiente **estenosis aórtica y pulmonar** (figs. 17.40 y 17.41). La gravedad de los síntomas depende del grado de estenosis. En los casos más extremos la estenosis es tan grave que la luz del vaso está básicamente obliterada, cuadro que se denomina **atresia pulmonar o aórtica**. Se ha producido una

CORRELACIÓN CLÍNICA 17.1
Malformaciones cardíacas (cont.)

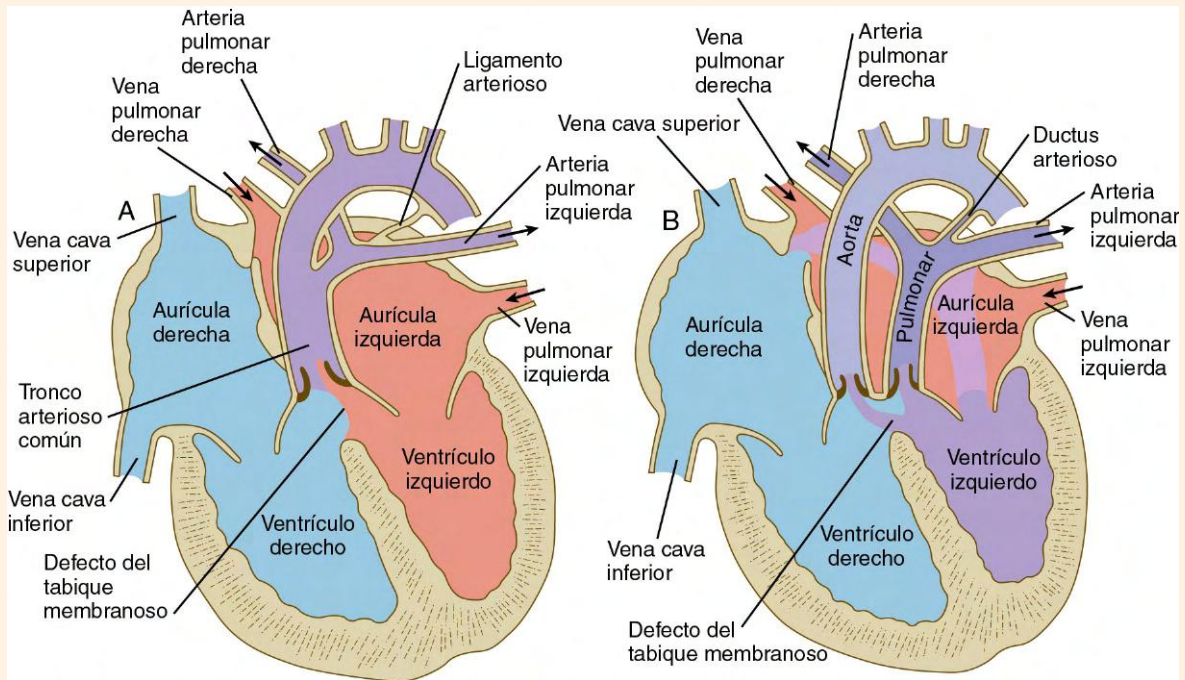


Fig. 17.39 **A**, Tronco arterioso persistente. Un tracto de salida único es alimentado por la sangre que entra desde los ventrículos derecho e izquierdo. La porción membranosa del tabique interventricular suele ser defectuosa. **B**, Transposición de los grandes vasos causada por la falta de giro espiral de las crestas troncoconales en el embrión temprano. La aorta se origina en el ventrículo derecho y la arteria pulmonar en el izquierdo.

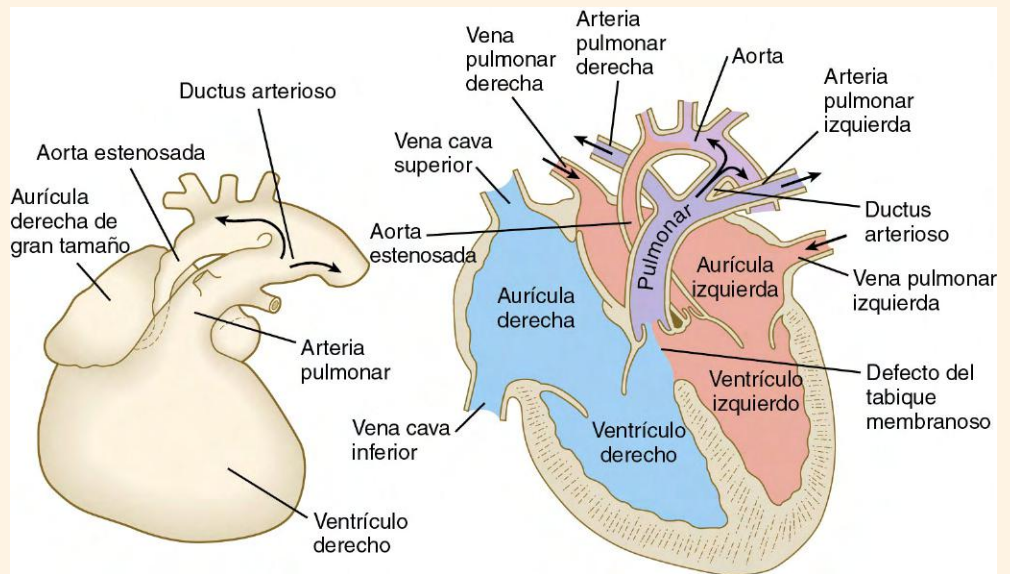


Fig. 17.40 Estenosis aórtica. En los casos graves el conducto arterioso sigue siendo permeable. Derecha, mezcla de sangre arterial y venosa en la arteria pulmonar que se muestra en color púrpura. Inicialmente la sangre del tronco pulmonar (púrpura) atraviesa el ductus arterioso hacia la aorta, causando con frecuencia cianosis.

(Continúa)

CORRELACIÓN CLÍNICA 17.1

Malformaciones cardíacas (cont.)

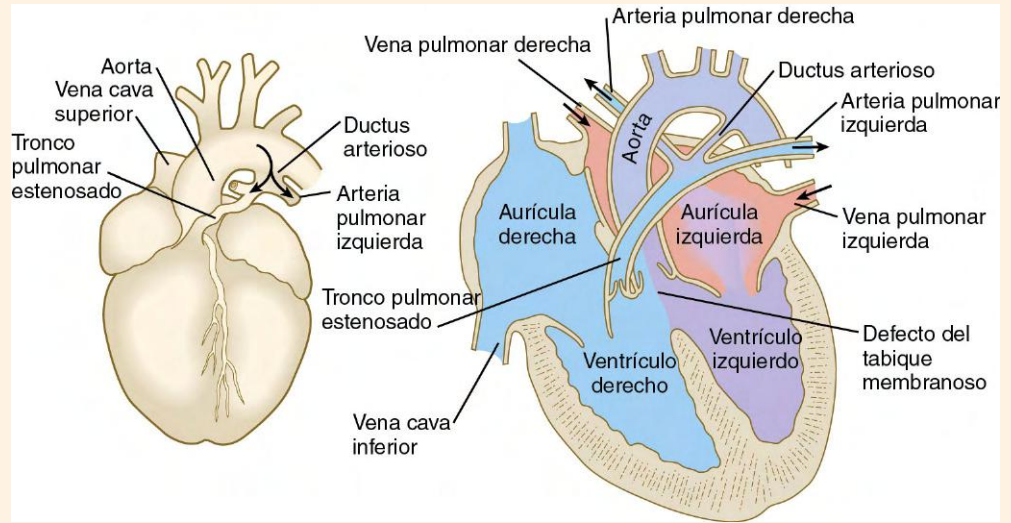


Fig. 17.41 Estenosis pulmonar. Derecha, patrones del flujo sanguíneo. En los casos graves el conducto arterioso sigue siendo permeable, de forma que la sangre circula desde la aorta hasta la circulación pulmonar (flechas).

lesión parecida a la estenosis pulmonar en ratones con una mutación que anula el gen de la **conexina 43**, que codifica una proteína componente del canal de unión comunicante. Todavía no se sabe por qué podría afectar esta lesión genética al tracto de salida pulmonar del corazón.

Una de las lesiones mejor conocidas de este tipo es la **tetralogía de Fallot**, que se caracteriza por 1) estenosis pulmonar, 2) un defecto del tabique interventricular membranoso, 3) una aorta grande (acabalgamiento aórtico, cuya apertura se extiende hasta el ventrículo derecho) y 4) hipertrofia del ventrículo derecho. El defecto básico en la tetralogía de Fallot es una fusión asimétrica de las crestas troncoconales y una mala alineación de las válvulas aórtica y pulmonar. La estenosis pulmonar y la apertura aórtica de mayor calibre del normal permiten el paso de sangre poco oxigenada del ventrículo derecho a través de la aorta agrandada y producen cianosis. La tetralogía de Fallot es la cardiopatía cianosante más frecuente en niños pequeños. Los pacientes muestran una intensa cianosis desde el nacimiento y acropaquias graves (fig. 17.42). Si el trastorno no recibe tratamiento, sólo el 50% de los pacientes sobrevive más de 2 años y medio.

La estenosis pulmonar o tetralogía de Fallot es uno de los trastornos que caracterizan al **síndrome de Alagille**, causado por una mutación de **Jagged-1**, un ligando del receptor Notch. También se observa en el **síndrome de Holt-Oram** en asociación con mutaciones de *Tbx5* y tras deleciones experimentales del campo cardíaco secundario.

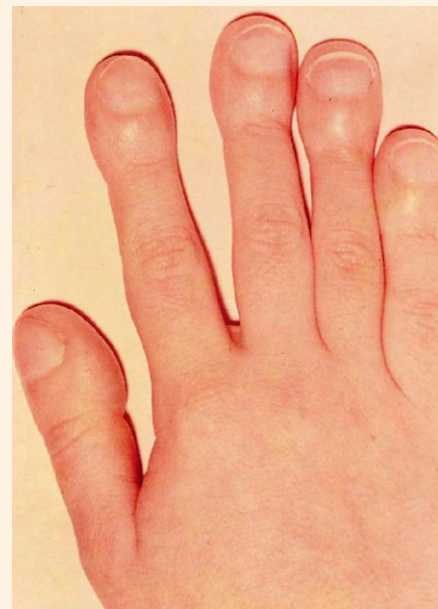

Fig. 17.42 Acropaquias graves en los dedos. (De Zitelli JB, Davis HW: *Atlas of pediatric physical diagnosis*, 4.ª ed., St. Louis, 2002, Mosby.)

CORRELACIÓN CLÍNICA 17.2

Malformaciones de los vasos sanguíneos

Por su mecanismo de formación, en el que un conducto vascular se ve favorecido dentro de una densa trama, los vasos sanguíneos (sobre todo las venas) están sujetos a grandes variaciones respecto a la normalidad. La mayoría de las variaciones que se observan en los laboratorios de disección tienen poca repercusión funcional. Los experimentos con animales sugieren que los trastornos de la cresta neural pueden intervenir en la génesis de ciertas alteraciones de las grandes arterias. Cuando se reseca la cresta neural cardíaca de embriones tempranos de ave se producen malformaciones en las arterias carótidas y en el arco de la aorta. Determinadas malformaciones de los grandes vasos pueden producir síntomas graves o ser significativas en el curso de una cirugía.

Arco aórtico doble

En pocos casos, el segmento del arco aórtico dorsal derecho localizado entre la salida de la arteria subclavia derecha y su punto de unión con el arco aórtico izquierdo persiste en lugar de degenerar. Esta alteración causa la aparición de un anillo vascular completo que rodea la tráquea y el esófago (figs. 17.43A y 17.44). Un arco aórtico doble puede producir **disnea** (dificultad para respirar) en los niños mientras comen. Aunque este cuadro sea asintomático en las primeras fases de la vida, el crecimiento posterior va estrechando el diámetro del anillo en relación con el tamaño de la tráquea y el esófago y provoca síntomas en los años siguientes.

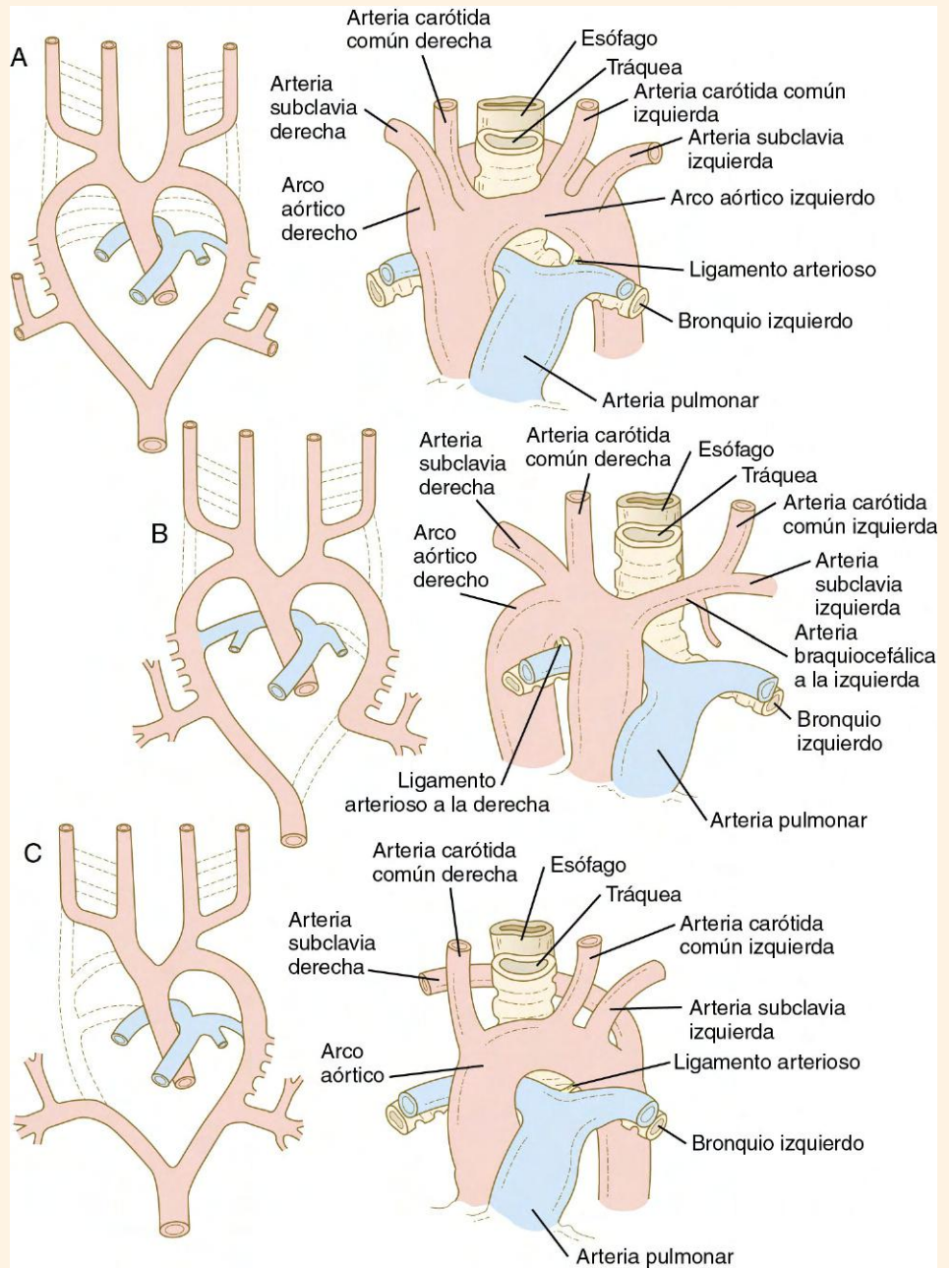


Fig. 17.43 Alteraciones de los arcos aórticos. *Izquierda*, configuración de los vasos embrionarios. *Derecha*, aspecto posnatal. **A**, Arco aórtico doble. **B**, Arco aórtico derecho. **C**, Origen de la arteria subclavia derecha en el arco de la aorta.

CORRELACIÓN CLÍNICA 17.2 Malformaciones de los vasos sanguíneos (cont.)

Arco aórtico derecho

El arco aórtico derecho se origina por la persistencia del arco aórtico derecho embrionario completo y la desaparición del arco izquierdo del segmento caudal a la salida de la arteria subclavia izquierda (fig. 17.43B). Este trastorno es en esencia una imagen especular

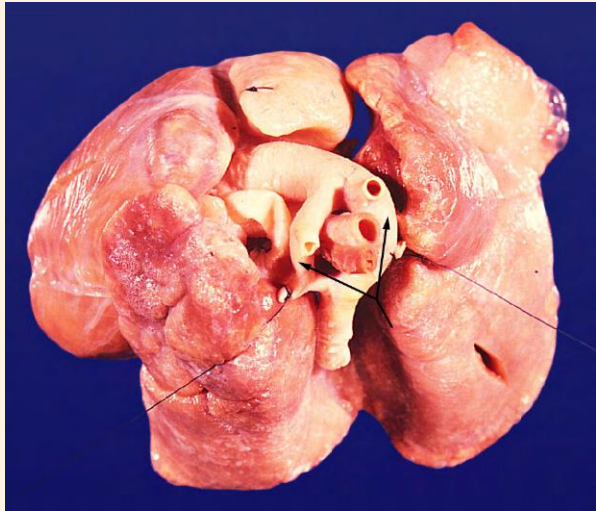


Fig. 17.44 Arco aórtico doble (flecha). (Fotografía 5.992 de la Arey-DaPeña Pediatric Pathology Photographic Collection, Human Developmental Anatomy Center, National Museum of Health and Medicine, Armed Forces Institute of Pathology, Washington, D.C.)

del desarrollo normal del arco aórtico, y puede aparecer como una anomalía aislada o como parte de un situs inversus completo del individuo. Los síntomas son generalmente escasos o nulos, salvo que una arteria subclavia izquierda aberrante presione el esófago o la tráquea.

Arteria subclavia derecha que nace del arco de la aorta

Si el cuarto arco aórtico derecho degenera entre la arteria carótida común y la salida de la séptima arteria intersegmentaria torácica (v. fig. 17.8B y C) y si persiste el segmento entre la salida de la arteria subclavia derecha y el segmento más distal del arco aórtico derecho (que normalmente desaparece), la arteria subclavia derecha nacerá en el arco aórtico izquierdo y pasará por detrás del esófago y la tráquea para llegar al brazo derecho (v. fig. 17.43C). Como sucede en el arco aórtico doble, este trastorno puede provocar dificultades para respirar y tragar.

Interrupción del arco aórtico izquierdo

La interrupción del arco aórtico izquierdo es una malformación vascular relativamente infrecuente que suele producir una rotura proximal a la salida de la arteria subclavia izquierda (fig. 17.45). Para ser compatible con la vida esta lesión debe estar acompañada de un ductus arterioso persistente, que permita el flujo de la sangre hacia la mitad inferior del cuerpo. Esta lesión ha sido provocada en ratones que carecen del factor de transcripción en hélice plegada (*mesenchyme fork head 1* [MFH-1]) y el factor de crecimiento transformante $\beta 2$ (TGF- $\beta 2$).

Ductus arterioso persistente y cierre prematuro del ductus

Una alteración vascular frecuente es la falta de cierre del ductus arterioso tras el nacimiento (fig. 17.46). Esta malformación se produce con una incidencia superior a la normal en los embarazos

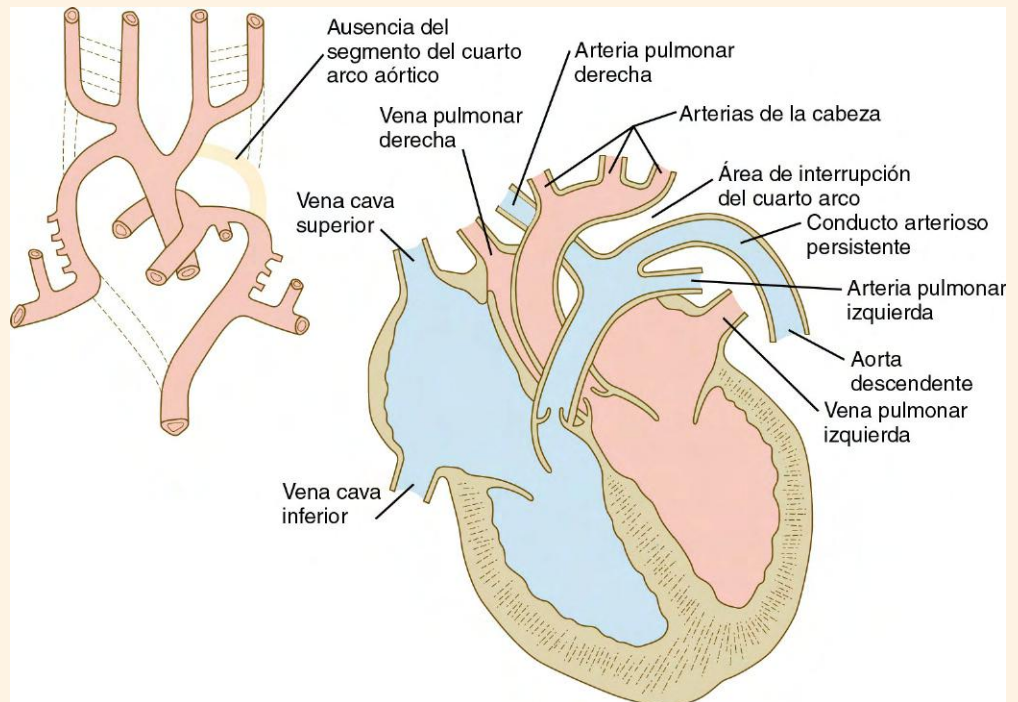


Fig. 17.45 Interrupción del arco aórtico izquierdo. Esta lesión se asocia a una deficiencia de factor de transcripción en hélice plegada MFH-1.

CORRELACIÓN CLÍNICA 17.2

Malformaciones de los vasos sanguíneos (cont.)

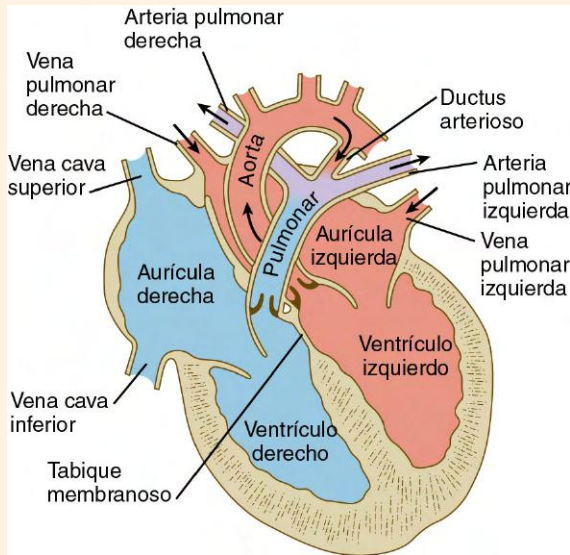


Fig. 17.46 Conducto arterioso persistente que muestra el flujo de la sangre desde la aorta a la circulación pulmonar. En etapas posteriores de la vida se puede producir hipertensión pulmonar, que causa la inversión del flujo a través del cortocircuito y la aparición de cianosis.

complicados por rubéola o hipoxia. Al menos la mitad de los bebés que padecen esta condición no tienen síntomas, pero con el paso de muchos años el poderoso flujo de sangre desde la circulación sistémica de alta presión (aórtica) hasta la circulación pulmonar sobrecarga los vasos de los pulmones, causando hipertensión pulmonar y en último término insuficiencia cardíaca. Este cuadro provoca una inversión en la dirección del flujo a través del ductus arterioso persistente y puede producir cianosis en la mitad inferior del cuerpo.

En ocasiones el ductus arterioso se cierra durante la vida fetal. Esto causa grandes desequilibrios en el flujo de sangre y ciertas anomalías estructurales secundarias. Lo más significativo clínicamente es la hipertrofia del ventrículo derecho secundaria a la resistencia causada por el cierre del ductus y al aumento del flujo de sangre hacia el ventrículo derecho desde la izquierda a través del tabique interventricular.

Coartación de la aorta

Otra malformación vascular frecuente y no mortal es la coartación de la aorta, que tiene dos variantes fundamentales. Una consiste en un estrechamiento abrupto de la aorta descendente, caudal a la entrada del ductus arterioso (fig. 17.47B). La otra variante, denominada **coartación preductal**, se produce en localización proximal al ductus (v. fig. 17.47A). La primera variante, o **coartación posductal**, es la más frecuente con gran diferencia, y supone más del 95% de todos

los casos. La embriogénesis de la coartación no está clara todavía. Varias causas de base pueden producir el mismo trastorno. En los pacientes que tienen síndrome de Down y de Turner la incidencia de coartación de la aorta es mayor.

En la coartación preductal de la aorta, que se puede relacionar con una expresión inadecuada de MFH-1, el ductus arterioso persiste tras el nacimiento. La sangre que irriga el tronco y los miembros alcanza a la aorta descendente a través del ductus, lo que puede causar una cianosis diferencial, de forma que la cabeza, la parte superior del tronco y los brazos tengan un color normal, mientras que la parte inferior del tronco y los miembros inferiores muestren cianosis, porque se produce un flujo de sangre venosa a través del ductus arterioso persistente hacia la aorta.

Los vasos deben compensar la coartación posductal de una forma distinta, ya que la localización de la estenosis en este caso divide de forma eficaz el flujo de sangre arterial hacia los brazos y la cabeza del correspondiente al tronco y las piernas. El cuerpo responde mediante la apertura de vasos colaterales y conexiones a través de arterias por lo general relativamente pequeñas, que van de la parte superior del cuerpo a la inferior (fig. 17.47C). Entre estos conductos de comunicación se incluyen las arterias torácicas internas, las asociadas a la escápula y la arteria vertebral anterior. Este flujo tan intenso de sangre por dichas arterias atraviesa las ramas segmentarias (p. ej., las arterias intercostales) hacia la aorta descendente en su tramo caudal a la coartación. El aumento del flujo sanguíneo por las arterias intercostales hace que aparezca una hendidura evidente en el tercio posterior de las costillas, entre la tercera y la octava, que se puede ver con facilidad en las radiografías. A pesar de estas adaptaciones circulatorias compensatorias, la presión sanguínea de los pacientes con una coartación posductal es muy superior en los brazos que en las piernas.

Malformaciones de las venas cavas

Como cabría esperar por su compleja formación (v. fig. 17.13), las venas cavas superior e inferior pueden sufrir muchas malformaciones. Las variaciones más comunes son las duplicaciones de la vena cava superior o inferior o la persistencia de los segmentos izquierdos de estos vasos y no de los derechos, junto con la ausencia del vaso normal. En la mayor parte de los casos, estas malformaciones son asintomáticas.

Retorno pulmonar anómalo

Como el trayecto de las distintas venas pulmonares está unido y más tarde la parte distal del sistema venoso pulmonar se incorpora a la pared auricular izquierda, se pueden producir conexiones inadecuadas de las venas pulmonares con el corazón (fig. 17.48). Una de las conexiones más frecuentes es que una o más ramas de la vena pulmonar entren en la aurícula derecha en lugar de en la izquierda. En otros casos (**retorno pulmonar anómalo total**) todas las venas pulmonares drenan en la aurícula derecha o en la vena cava superior. En estos casos debe existir un cortocircuito asociado (p. ej., comunicación interauricular) para que la sangre oxigenada llegue a la circulación sistémica.

(Continúa)

CORRELACIÓN CLÍNICA 17.2

Malformaciones de los vasos sanguíneos (cont.)

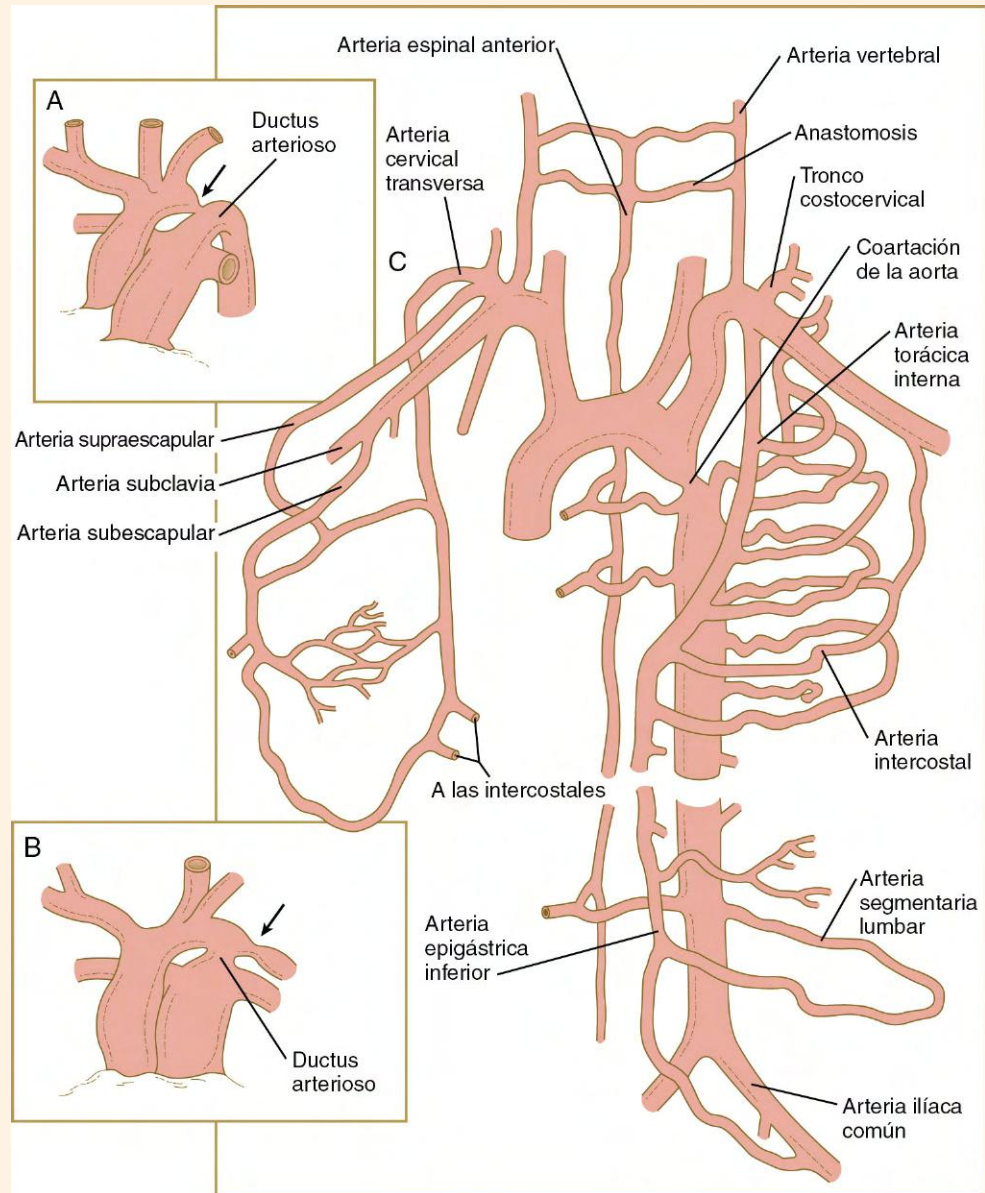


Fig. 17.47 Coartación de la aorta.
A, Coartación preductal (flecha) con ductus arterioso persistente asociado. **B,** Coartación posductal (flecha) con el mismo trastorno asociado. **C,** Circulación colateral en la coartación posductal con vasos periféricos de calibre aumentado que llevan la sangre hacia la mitad inferior del cuerpo.

Malformaciones vasculares y hemangiomas

Existen numerosas formas de alteraciones localizadas en los vasos. Entre las más destacadas se encuentran los **hemangiomas** (fig. 17.49), que son de hecho tumores vasculares que aparecen normalmente a las pocas semanas del nacimiento y se expanden con rapidez, para terminar regresando de forma espontánea, en general antes de los 10 años de edad. Se encuentran hemangiomas en el 10-12% de todos los recién nacidos, con una incidencia tres veces mayor en mujeres. El endotelio del hemangioma es mitóticamente muy activo. Por el contrario, las **malformaciones vasculares** son lesiones irregulares, elevadas y de color púrpura. Las malformaciones de los grandes vasos consisten en redes de vasos que son poco activas mitóticamente, y su crecimiento se corresponde en general

con el del resto del cuerpo. Estas lesiones no involucionan. Se producen casos familiares como consecuencia de las mutaciones de Tie-2, el receptor de la angiopoyetina. Estas mutaciones paradójicamente provocan un estímulo más activo de formación de nuevas yemas vasculares. Las **malformaciones capilares** se suelen denominar **angiomas en vino de Oporto** y constituyen el trastorno vascular más frecuente en la piel. Son lesiones inocentes, de un color rojo típico que luego evoluciona al púrpura, son inofensivas pero no desaparecen.

Malformaciones del sistema linfático

Aunque son frecuentes los cambios anatómicos menores en el sistema de los conductos linfáticos, son raras las anomalías que

CORRELACIÓN CLÍNICA 17.2
Malformaciones de los vasos sanguíneos (cont.)

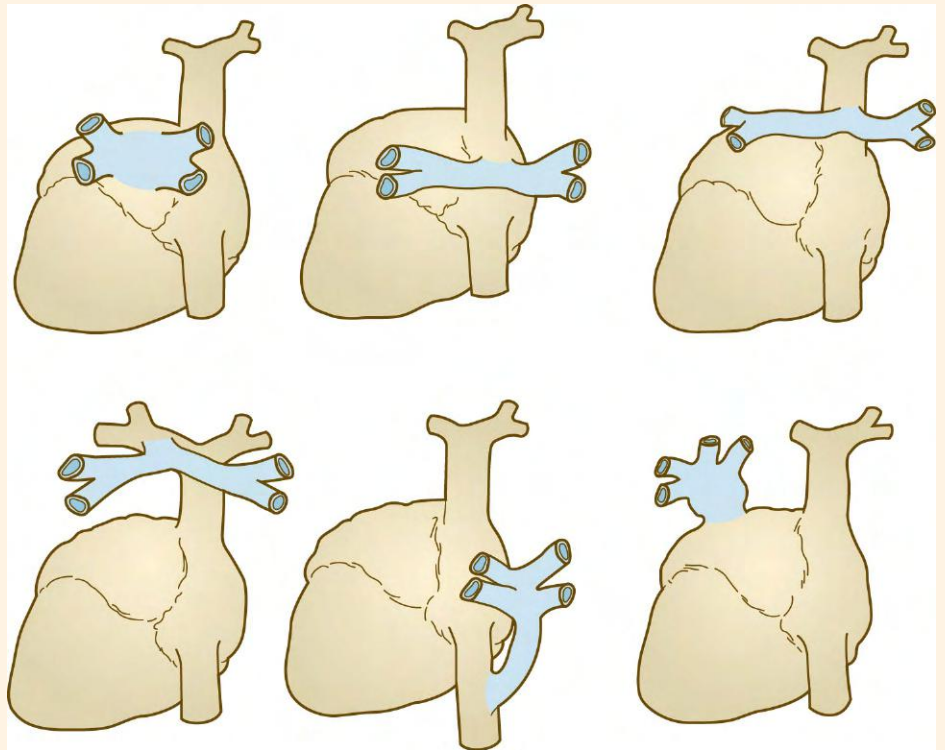


Fig. 17.48 Variaciones del drenaje pulmonar anómalo.

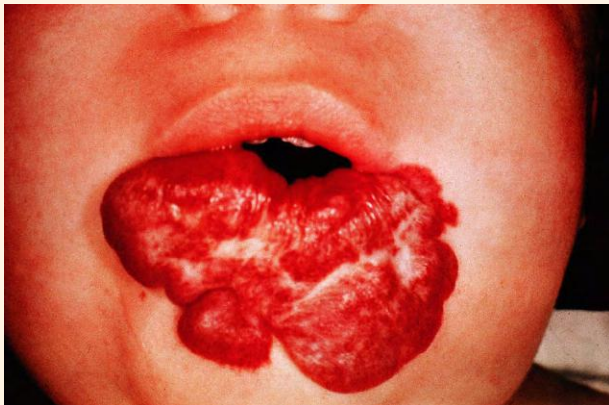

Fig. 17.49 Un hemangioma oral en un niño. (Cortesía de A. Burdi, Ann Arbor, Mich.)

producen. Estas lesiones suelen manifestarse como tumefacciones producidas por la dilatación de los vasos linfáticos de mayor calibre. La más frecuente con diferencia observada en los fetos es el **higroma quístico**, que cursa con grandes masas, en ocasiones adoptando forma de collar, en la región del cuello (v. fig. 8.1A). Aunque la base embriológica del higroma quístico se desconoce, la producción local excesiva y el crecimiento del tejido linfático, posiblemente en forma de yemas desde los sacos linfáticos yugulares, parece la causa probable.

El **linfedema** congénito es causado por vasos linfáticos mal desarrollados o disfuncionales y se caracteriza por ser una tumefacción localizada no depresible (linfedema), junto con una mayor susceptibilidad a infecciones locales. Esta patología puede ser causada por aplasia o hipoplasia de los capilares linfáticos, por válvulas linfáticas ausentes o no funcionales, o células del músculo liso no funcionales en las paredes de los vasos linfáticos.

Resumen

- El sistema vascular se origina de islotes sanguíneos mesodérmicos en la pared del saco vitelino. Los hemangioblastos dan lugar tanto a las células sanguíneas como a las células endoteliales vasculares. Las células sanguíneas rojas nucleadas producidas en los islotes sanguíneos son las primeras células sanguíneas presentes en el embrión. Más tarde, la hematopoyesis se desplaza al cuerpo embrionario, empezando en los cuerpos paraaórticos y después pasando al hígado, para terminar en la médula ósea.
- Durante la hematopoyesis, los hemocitoblastos dan origen a células madre mieloides y linfoides. Cada una de estas células madre se diferencia en las líneas definitivas de

las células sanguíneas. La eritropoyesis implica el paso de las células precursoras de células rojas sanguíneas a través de varios estadios. Los estadios más tempranos se definen por características de comportamiento, más que morfológicas. En los últimos estadios de diferenciación, las células precursoras de los eritrocitos pierden de forma gradual su maquinaria de producción de ARN y acumulan mayores cantidades de hemoglobina en su citoplasma; al tiempo que su núcleo se condensa hasta perderse. La hemoglobina también pasa por transformaciones isomórficas durante el desarrollo embrionario.

- La sangre más temprana y los vasos sanguíneos extraembrionarios asociados se originan en islotes sanguíneos de la

pared mesodérmica del saco vitelino. Gran parte de los vasos del cuerpo embrionario tienen un origen intraembrionario. Los precursores de las células endoteliales (angioblastos) se originan en la mayor parte de los tejidos mesodérmicos del cuerpo, salvo en la notocorda y el mesodermo precordial. Los vasos sanguíneos del embrión se forman por tres mecanismos principales: 1) coalescencia in situ (vasculogénesis), 2) migración de los angioblastos hacia los órganos y 3) gemación de vasos existentes (angiogénesis). El crecimiento de vasos sanguíneos hacia algunos primordios de los órganos se estimula por el VEGF u otros factores angiogénicos.

- Los tres primeros pares de arcos aórticos forman las arterias que irrigan la cabeza. El cuarto par de arcos se desarrolla de forma asimétrica, con el arco izquierdo formando parte del cayado aórtico en los adultos. El quinto par de arcos nunca se forma. Se origina un sexto par de arcos como un plexo capilar que conecta con el cuarto arco. La parte distal del sexto arco izquierdo forma el ductus arterioso, una comunicación que permite a la sangre evitar los pulmones inmaduros y entrar directamente en la aorta. Muchas de las grandes arterias en el adulto surgen de tres pares de ramas aórticas: las intersegmentarias dorsales, las segmentarias laterales y las segmentarias ventrales. Las arterias coronarias se originan a partir de plexos capilares asociados al epicardio. Estos plexos conectan secundariamente con la aorta.
- El sistema venoso se origina a partir de una red muy compleja de capilares, que inicialmente se desarrollan como componentes del sistema de venas cardinales. Las venas cardinales anteriores y posteriores drenan la cabeza y el tronco, respectivamente. Después se vacían en las venas cardinales comunes pares y posteriormente en el seno venoso del corazón. Las venas subcardinales pares se asocian al mesonefros en desarrollo. Las venas vitelinas y umbilicales extraembrionarias pares atraviesan el hígado en desarrollo y llegan directamente al seno venoso. Las venas pulmonares surgen como estructuras separadas y se vacían en la aurícula izquierda. El sistema linfático aparece por primera vez en forma de seis sacos linfáticos primarios, que se conectan entre ellos mediante conductos linfáticos. Los vasos linfáticos de la mayor parte del cuerpo drenan en el conducto torácico, que vacía su contenido en el sistema venoso en la base de la vena yugular interna izquierda.
- El corazón se origina en el mesodermo espláncnico como un primordio en forma de herradura, que consiste en campos cardíacos primarios y secundarios. En origen los tubos endocárdicos bilaterales se fusionan en la línea media. A continuación, el tubo cardíaco fusionado se pliega para adoptar forma de S, y pronto se pueden identificar regiones específicas del corazón. Empezando desde el tracto de entrada, estas regiones son el seno venoso, las aurículas, los ventrículos y el tracto de salida (bulbus cordis). El tracto de salida se divide posteriormente en el cono arterioso y el tronco arterioso.
- Los cojinetes endocárdicos auriculares son engrosamientos entre las aurículas y los ventrículos. El miocardio subyacente induce a las células del revestimiento endotelial del cojinete endocárdico para que abandonen la capa endocárdica y se transformen en células mesenquimales, que invaden la gelatina cardíaca. Estos cambios son la base para la formación de las válvulas auriculoventriculares.
- La tabicación interna del corazón empieza con la separación de las aurículas y los ventrículos y la formación de las válvulas mitral y tricúspide. Las aurículas derecha e izquierda se separan por el crecimiento del septum primum y el septum secundum, pero durante toda la vida embrionaria existe

una comunicación entre la aurícula derecha y la izquierda a través del foramen oval y del foramen secundum. El seno venoso y las venas cavas se abren directamente en la aurícula derecha, mientras que las venas pulmonares drenan en la aurícula izquierda. Los ventrículos son divididos por el tabique interventricular. Las crestas troncoconales espirales dividen el tracto de salida común en los troncos pulmonar y aórtico. Las válvulas semilunares impiden el reflujo de la sangre de estos vasos hacia el corazón.

- Además de la innervación sensitiva, el corazón recibe una innervación simpática y parasimpática. El sistema de conducción distribuye los estímulos contráctiles por el corazón y deriva de células musculares cardíacas modificadas. El corazón empieza a latir al principio de la cuarta semana de gestación. La maduración fisiológica del latido cardíaco se produce tras la maduración del sistema de marcapasos y la innervación cardíaca.
- La circulación fetal lleva sangre oxigenada desde la placenta a través de la vena umbilical hasta la aurícula derecha, donde la mayor parte de ella pasa a la aurícula izquierda. Parte de la sangre que llega a la aurícula derecha pasa al ventrículo derecho. La sangre que sale del ventrículo derecho entra en el tronco pulmonar, que aporta cierta cantidad de sangre a los pulmones, aunque la mayor parte se dirige a la aorta a través del ductus arterioso. La sangre de la aurícula izquierda pasa al ventrículo izquierdo y a la aorta, para irrigar el cuerpo. La sangre poco oxigenada entra en las arterias umbilicales, que la transportan a la placenta para renovarla.
- Las malformaciones cardíacas más frecuentes consisten en defectos septales interauriculares, que en la vida posnatal permiten el paso de sangre desde la aurícula izquierda a la derecha. Los defectos de los tabiques ventriculares, que también causan el paso de la sangre de izquierda a derecha, son más graves. Las malformaciones que bloquean el flujo de la sangre por un conducto (p. ej., la atresia tricúspide) deben estar acompañadas de defectos de derivación secundarios para ser compatibles con la vida. Un conducto auriculoventricular persistente se puede producir por un defecto en la formación o el desarrollo posterior de los cojinetes endocárdicos auriculoventriculares. La mayor parte de las malformaciones del tracto de salida cardíaco parecen estar relacionadas con una división inadecuada de las crestas troncoconales. La base de estas alteraciones se encuentra con frecuencia en trastornos de la cresta neural.
- Las malformaciones de las grandes arterias suelen ser resultado de la aparición o desaparición inadecuadas de componentes específicos del sistema de arcos aórticos. Algunas malformaciones, como el cayado aórtico doble o el cayado derecho, pueden dificultar la deglución o la respiración a causa de la presión. El ductus arterioso persistente está causado por un fallo en el cierre del mismo tras el nacimiento. La coartación de la aorta debe estar compensada por un ductus arterioso persistente o por la apertura de vasos colaterales para permitir que la sangre evite la zona de coartación.
- Debido a su origen tan complejo, las venas están sometidas a notables variaciones, pero estas malformaciones son frecuentemente asintomáticas. El retorno pulmonar anómalo, que lleva sangre oxigenada a la aurícula derecha, se debe acompañar por una comunicación de derecha a izquierda para ser compatible con la vida. Las malformaciones del sistema linfático pueden causar tumefacciones locales, como el higroma quístico, que produce una hinchazón a modo de collar en el cuello.

Preguntas de repaso

1. Los eritrocitos nucleados que se encuentran circulando en el embrión se producen en:

- A. El saco vitelino.
- B. Los agregados paraaórticos.
- C. El hígado.
- D. La médula ósea.
- E. Ninguna de las anteriores.

2. En un feto de 7 meses de edad, la sangre que drena el músculo temporal izquierdo entra al corazón a través de:

- A. La vena cardinal anterior izquierda.
- B. El seno coronario.
- C. La vena cardinal común izquierda.
- D. La vena cava superior.
- E. Ninguna de las anteriores.

3. Las adheronas son partículas inductoras liberadas por una estructura del área del cojinete endocárdico, ¿de cuál se trata?

- A. El endocardio.
- B. La gelatina cardíaca.
- C. El miocardio.
- D. El epicardio.
- E. Ninguna de los anteriores.

4. ¿A cuál de las siguientes estructuras contribuye la cresta neural?

- A. El tronco arterioso.
- B. La aorta ascendente.
- C. El tronco pulmonar.
- D. Todas las anteriores.
- E. Ninguna de las anteriores.

5. ¿En cuál de las siguientes malformaciones cardiovasculares es necesario un ductus arterioso persistente para la supervivencia del individuo?

- A. Defecto del tabique auricular.
- B. Defecto del tabique ventricular.
- C. Doble arco aórtico.
- D. La arteria subclavia derecha se origina en el arco de la aorta.
- E. Ninguna de las anteriores.

6. Cinco días después de nacer, un bebé se torna cianótico durante una crisis de llanto prolongada. La cianosis se debe probablemente a la entrada de sangre venosa en la circulación sistémica a través de:

- A. El tabique interauricular.
- B. El ductus arterioso.
- C. El conducto venoso.
- D. La vena umbilical.
- E. El tabique interventricular.

7. La arteria carótida interna se origina a partir del arco aórtico número:

- A. 1.
- B. 2.
- C. 3.
- D. 4.
- E. 5.

8. Un niño de 12 años dice al médico que durante los últimos meses ha notado cierta dificultad para deglutir al comer carne. El médico realiza una exploración física y solicita un estudio radiológico del aparato digestivo alto. Tras analizar las radiografías el doctor decide que el niño debe someterse a estudios vasculares. ¿Cuál es la razón de esta decisión?

9. Un individuo con atresia de la válvula mitral no podría sobrevivir después de nacer si no tuviera otras malformaciones del aparato cardiovascular que compensaran el defecto primario, en este caso se trata de un bloqueo completo entre la aurícula y el ventrículo izquierdos. Elabore al menos un esquema de malformaciones asociadas que fisiológicamente podrían compensar la interrupción causada por la atresia mitral.

10. ¿Cuál es la base embriológica de la duplicación de la vena cava inferior en situación caudal a los riñones?

Bibliografía

- Anderson RH, Brown NA, Moorman FM: Development and structures of the venous pole of the heart, *Dev Dyn* 235:2-9, 2006.
- Arthur HM, Bamforth SD: TGFβ signaling and congenital heart disease: insights from mouse studies, *Birth Def Res A Clin Mol Teratol* 91:423-4334, 2011.
- Bernanke DH, Velkey JM: Development of the coronary blood supply: changing concepts and current ideas, *Anat Rec* 269:198-208, 2002.
- Black BL: Transcriptional pathways in second heart field development, *Semin Cell Dev Biol* 18:67-76, 2007.
- Bressan M and others: Notochord-derived BMP antagonists inhibit endothelial cell generation and network formation, *Dev Biol* 326:101-111, 2009.
- Brickner ME, Hillis LD, Lange RA: Congenital heart disease in adults, parts I and II, *N Engl J Med* 342:256-263, 2000, 334-342.
- Butler MG, Isogai S, Weinstein BM: Lymphatic development, *Birth Def Res C Embryo Today* 87:222-231, 2009.
- Cao N, Yao Z-X: The hemangioblast: from concept to authentication, *Anat Rec* 294:580-588, 2011.
- Chappell JC, Bautch VL: Vascular development: genetic mechanisms and links to vascular disease, *Curr Top Dev Biol* 90:43-72, 2010.
- Christoffels VM, Burch JBE, Moorman AFM: Architectural plan for the heart: early patterning and delineation of the chambers and the nodes, *Trends Cardiovasc Med* 14:301-307, 2004.
- Clark KL, Yutzy KE, Benson DW: Transcription factors and congenital heart defects, *Annu Rev Physiol* 68:97-121, 2006.
- Congdon ED: Transformation of the aortic-arch system during the development of the human embryo, *Carnegie Contr Embryol* 14:47-110, 1922.
- De Val S: Key transcriptional regulators of early vascular development, *Arterioscler Thromb Vasc Biol* 31:1469-1475, 2011.
- Dunwoodie SL: Combinatorial signaling in the heart orchestrates cardiac induction, lineage specification and chamber formation, *Semin Cell Dev Biol* 18:54-66, 2007.
- Dyer LA, Kirby ML: The role of secondary heart fields in cardiac development, *Dev Biol* 336:137-144, 2009.
- Dzierzak E, Robin C: Placenta as a source of hematopoietic stem cells, *Trends Mol Med* 16:361-367, 2010.
- Firulli AB, Thattaliyath BD: Transcription factors in cardiogenesis: the combinations that unlock the mysteries of the heart, *Int Rev Cytol* 214:1-62, 2002.
- Garg V: Insights into the genetic basis of congenital heart disease, *Cell Mol Life Sci* 63:1141-1148, 2006.
- Gittenberger-De Groot AC and others: Basics of cardiac development for the understanding of congenital heart malformations, *Pediatr Res* 57:169-176, 2005.
- Gruber PJ, Epstein JA: Development gone awry: congenital heart disease, *Circ Res* 94:273-283, 2004.
- Geudens I, Gerhardt H: Coordinating cell behaviour during blood vessel formation, *Development* 138:4569-4583, 2011.
- Harris IS, Black BL: Development of the endocardium, *Pediatr Cardiol* 31:391-399, 2010.
- Harvey RP, Rosenthal N, eds: *Heart development*, San Diego, 1999, Academic Press.

- Heuser CH: The branchial vessels and their derivatives in the pig, *Carnegie Contr Embryol* 15:121-139, 1923.
- Hutson MR, Kirby ML: Model systems for the study of heart development and disease: cardiac neural crest and conotruncal malformations, *Semin Cell Dev Biol* 18:101-110, 2007.
- Iruela-Arispe ML, Davis GE: Cellular and molecular mechanisms of vascular lumen formation, *Dev Cell* 16:222-231, 2009.
- Ishii Y and others: Endothelial cell lineages of the heart, *Cell Tissue Res* 335:67-73, 2009.
- Kameda Y: *Hoxa3* and signaling molecules involved in aortic arch patterning and remodeling, *Cell Tissue Res* 336:165-178, 2009.
- Kanjuh VI, Edwards JE: A review of congenital anomalies of the heart and great vessels according to functional categories, *Pediatr Clin North Am* 11:55-105, 1964.
- Kume T: Specification of arterial, venous, and lymphatic endothelial cells during embryonic development, *Histol Histopathol* 25:637-646, 2010.
- Lincoln J, Lange AW, Yutzey KE: Hearts and bones: shared regulatory mechanisms in heart valve, cartilage, tendon and bone development, *Dev Biol* 294:292-302, 2006.
- Lincoln J, Yutzey KE: Molecular and developmental mechanisms of congenital heart valve disease, *Birth Def Res A Clin Mol Teratol* 91:526-534, 2011.
- Liu N, Olson EN: MicroRNA regulatory networks in cardiovascular development, *Dev Cell* 18:510-525, 2010.
- Ma L and others: BMP2 is essential for cardiac cushion epithelial-mesenchymal transition and myocardial patterning, *Development* 132:5601-5611, 2005.
- MacGrogan D, Luna-Zurita L, de la Pompa JL: Notch signaling in cardiac valve development and disease, *Birth Def Res A Clin Mol Teratol* 91:449-459, 2011.
- McGrath K, Palis J: Ontogeny of erythropoiesis in the mammalian embryo, *Curr Top Dev Biol* 82:1-22, 2008.
- Medvinsky A, Rubtsov S, Taoudi S: Embryonic origin of the adult hematopoietic system: advances and questions, *Development* 138:1017-1031, 2011.
- Melani M, Weinstein BM: Common factors regulating patterning of the nervous and vascular systems, *Annu Rev Cell Dev Biol* 26:639-665, 2010.
- Mikawa T, Hurtado R: Development of the cardiac conduction system, *Semin Cell Dev Biol* 18:90-100, 2007.
- Mikkola HKA, Orkin SH: The journey of developing hematopoietic stem cells, *Development* 133:3733-3744, 2006.
- Miquero L, Beyer S, Kelly RG: Establishment of the mouse ventricular conduction system, *Cardiovasc Res* 91:232-242, 2011.
- Mukouyama Y-S, others: Sensory nerves determine the pattern of arterial differentiation and blood vessel branching in the skin, *Cell* 109:693-705, 2002.
- Nakajima Y: Second lineage of heart forming region provides new understanding of conotruncal heart defects, *Congenit Anom (Kyoto)* 50:8-14, 2010.
- Okamoto N and others: Formal genesis of the outflow tracts of the heart revisited: previous works in the light of recent observations, *Congenit Anom (Kyoto)* 50:141-158, 2010.
- Oliver G, Srinivasan RS: Endothelial cell plasticity: how to become and remain a lymphatic endothelial cell, *Development* 137:363-372, 2010.
- Olson EN: Gene regulatory networks in the evolution and development of the heart, *Science* 313:1922-1927, 2006.
- Padgett DH: The development of the cranial arteries in the human embryo, *Carnegie Contr Embryol* 212:207-261, 1948.
- Pariset P and others: *Tbx1*, subpulmonary myocardium and conotruncal congenital heart defects, *Birth Def Res A Clin Mol Teratol* 91:477-484, 2011.
- Petrenko VM, Gashev AA: Observations on the prenatal development of human lymphatic vessels with focus on basic structural elements of lymph flow, *Lymphat Res Biol* 6:89-95, 2008.
- Poelmann RE, Gittenberger-de Groot AC: Apoptosis as an instrument in cardiovascular development, *Birth Def Res A Clin Mol Teratol* 75:305-313, 2005.
- Pouget C and others: Somite-derived cells replace ventral aortic hemangioblasts and provide aortic smooth muscle cells of the trunk, *Development* 133:1013-1022, 2006.
- Ransom J, Srivastava D: The genetics of cardiac birth defects, *Semin Cell Dev Biol* 18:132-139, 2007.
- Rentschler S, Jain R, Epstein JA: Tissue-tissue interactions during morphogenesis of the outflow tract, *Pediatr Cardiol* 31:408-413, 2010.
- Restivo A and others: Cardiac outflow tract: a review of some embryologic aspects of the conotruncal region of the heart, *Anat Rec A Discov Mol Cell Evol Biol* 288:936-943, 2006.
- Rossant J, Howard L: Signaling pathways in vascular development, *Annu Rev Cell Dev Biol* 18:541-573, 2002.
- Rudolph AM: Congenital cardiovascular malformations and the fetal circulation, *Arch Dis Child Fetal Neonatal Ed* 95:F132-F136, 2010.
- Sabin FR: The origin and development of the lymphatic system, *Johns Hopkins Hosp Rep* 17:347-440, 1916.
- Schulte-Merker S, Sabine A, Petrova TV: Lymphatic vascular morphogenesis in development, physiology, and disease, *J Cell Biol* 193:607-618, 2011.
- Tavian M, Péault B: Embryonic development of the human hematopoietic system, *Int J Dev Biol* 49:243-250, 2005.
- Tille J-C, Pepper MS: Hereditary vascular anomalies: new insights into their pathogenesis, *Arterioscler Thromb Vasc Biol* 24:1578-1590, 2004.
- Tomanek RJ: Formation of the coronary vasculature during development, *Angiogenesis* 8:273-284, 2005.
- Tzahor E, Evans SM: Pharyngeal mesoderm development during embryogenesis: implications for both heart and head myogenesis, *Cardiovasc Res* 91:196-202, 2011.
- van Weerd JH and others: Epigenetic factors and cardiac development, *Cardiovasc Res* 91:203-211, 2011.
- van Wijk B, van den Hoff M: Epicardium and myocardium originate from a common cardiogenic progenitor pool, *Trends Cardiovasc Med* 20:1-7, 2010.
- Vincenz J, Barnes RM, Firulli AB: Hand factors as regulators of cardiac morphogenesis and implications for congenital heart defects, *Birth Def Res A Clin Mol Teratol* 91:485-494, 2011.
- Wang J, Greene SB, Martin JF: BMP signaling in congenital heart disease: new developments and future directions, *Birth Def Res A Clin Mol Teratol* 91:441-448, 2011.
- Weichert J, Hartge DR, Axt-Flidner R: The fetal ductus arteriosus and its abnormalities: a review, *Congenit Heart Dis* 5:398-408, 2010.
- Weinstein BM: Vessels and nerves: marching to the same tune, *Cell* 120:299-302, 2005.
- Wilting J and others: Dual origin of avian lymphatics, *Dev Biol* 292:165-173, 2006.
- Yamashita JS: Differentiation of arterial, venous, and lymphatic endothelial cells from vascular precursors, *Trends Cardiovasc Med* 17:59-63, 2007.

Período fetal y nacimiento

Tras la octava semana de gestación queda completo en gran medida el período de organogénesis (embrionario) y se inicia la fase fetal. Al final del período embrionario, casi todos los órganos están presentes en una forma reconocible a simple vista. Los contornos externos del embrión muestran una cabeza muy grande en comparación con el resto del cuerpo y un mayor desarrollo de la región craneal del cuerpo que de la caudal (**figs. 18.1 y 18.2**).

Con frecuencia se ha considerado que el período fetal es un tiempo de crecimiento y maduración fisiológica de los sistemas orgánicos, y no ha recibido mucha atención en los cursos de embriología tradicionales. Sin embargo, los avances en radiología y en otras técnicas diagnósticas han mejorado mucho el acceso al feto y en este momento resulta posible determinar el patrón de crecimiento y el estado de bienestar del mismo con un grado notable de precisión. La mejora de las técnicas quirúrgicas y el hecho de que las heridas quirúrgicas se curen en el feto sin cicatrices han abierto el campo de la cirugía fetal.

En este capítulo se pone énfasis en el desarrollo funcional del feto y en las adaptaciones que aseguran una transición sencilla a la vida independiente después de que el feto haya pasado por el canal del parto y se haya cortado el cordón umbilical. Las técnicas que se emplean para monitorizar el estado funcional del feto también se describen en la **correlación clínica 18.1**, al final de este capítulo.

Crecimiento y forma del feto

A pesar de la intensa actividad de desarrollo que se produce durante el período embrionario (desde las 3 hasta las 8 semanas), el crecimiento absoluto del embrión en términos de longitud y masa no es muy grande (**fig. 18.3**). El período fetal (desde las 9 semanas hasta el nacimiento) se caracteriza por un crecimiento rápido. Los cambios en las proporciones de las distintas regiones corporales durante el crecimiento prenatal y posnatal son tan sorprendentes como el propio crecimiento absoluto del embrión. El predominio inicial de la cabeza se reduce al irse desarrollando el tronco como un elemento principal en el feto. Incluso más tarde, un crecimiento relativamente mayor de las extremidades determina cambios en las proporciones relativas de las diversas regiones corporales. En el período fetal precoz, el cuerpo carece de pelos y es muy delgado por la ausencia completa de grasa subcutánea (**fig. 18.4**). Hacia la mitad de la gestación, los contornos de la cabeza y la cara se parecen a los del neonato y el abdomen empieza a abultarse. Hacia la semana 27, el cuerpo se empieza a redondear por el depósito de grasa

subcutánea. (En la tabla de las **págs. xii y xiii** se resumen algunos de los principales acontecimientos del desarrollo que suceden durante el período fetal.)

Fisiología fetal

Circulación

La circulación del embrión humano se puede estudiar por primera vez a las 5 semanas de vida mediante ecografía. En este momento, el corazón late a unos 100 latidos por minuto, lo que probablemente representa un ritmo auricular propio. La frecuencia cardíaca se incrementa hasta 160 latidos por minuto a las 8 semanas, luego se reduce hasta 150 latidos por minuto en el feto de 15 semanas, y disminuye todavía más en el feto a término. La frecuencia del pulso en el útero es bastante constante, y los embriones que muestran **bradicardia** (frecuencia cardíaca lenta) suelen fallecer antes del término. Cuando el embarazo se acerca al término, la frecuencia cardíaca varía en cierta medida si cambian las condiciones uterinas o si el embrión sufre estrés. Este efecto se relaciona con el establecimiento funcional de la inervación autónoma del corazón (**fig. 18.5**).

El corazón fetal tiene unas propiedades fisiológicas macroscópicas bastante distintas a las del corazón posnatal. La fuerza del miocardio, la velocidad de acortamiento y el grado del mismo son todos menores en el corazón fetal. Algunas propiedades funcionales del corazón fetal dependen de la presencia de las isoformas fetales de las proteínas contráctiles en los miocitos cardíacos. En las células del corazón fetal, predomina la isoforma β de la cadena pesada de la miosina, algo que resulta ventajoso, porque se precisa menos oxígeno y trifosfato de adenosina para desarrollar la misma potencia que tiene la isoforma α de la miosina en el corazón del adulto.

El **volumen de eyección o sistólico** (la sangre que es propulsada con un latido cardíaco) del feto joven (de 18 a 19 semanas de gestación) es muy pequeño (< 1 ml), pero aumenta con rapidez al crecer el feto. En el feto humano a término, el gasto ventricular combinado es de 450 ml/kg/minuto. El ventrículo derecho del feto humano tiene un volumen sistólico mayor que el izquierdo, lo que se correlaciona con un diámetro de la arteria pulmonar un 8% mayor que el de la aorta.

Los estudios cuantitativos han demostrado una buena correlación entre el flujo sanguíneo y las necesidades funcionales de varias regiones del embrión. Cerca de un 40% del gasto cardíaco combinado se dirige hacia la cabeza y la parte superior del cuerpo, para cubrir las necesidades relativamente elevadas del cerebro en desarrollo. Otro 30% del gasto cardíaco combinado

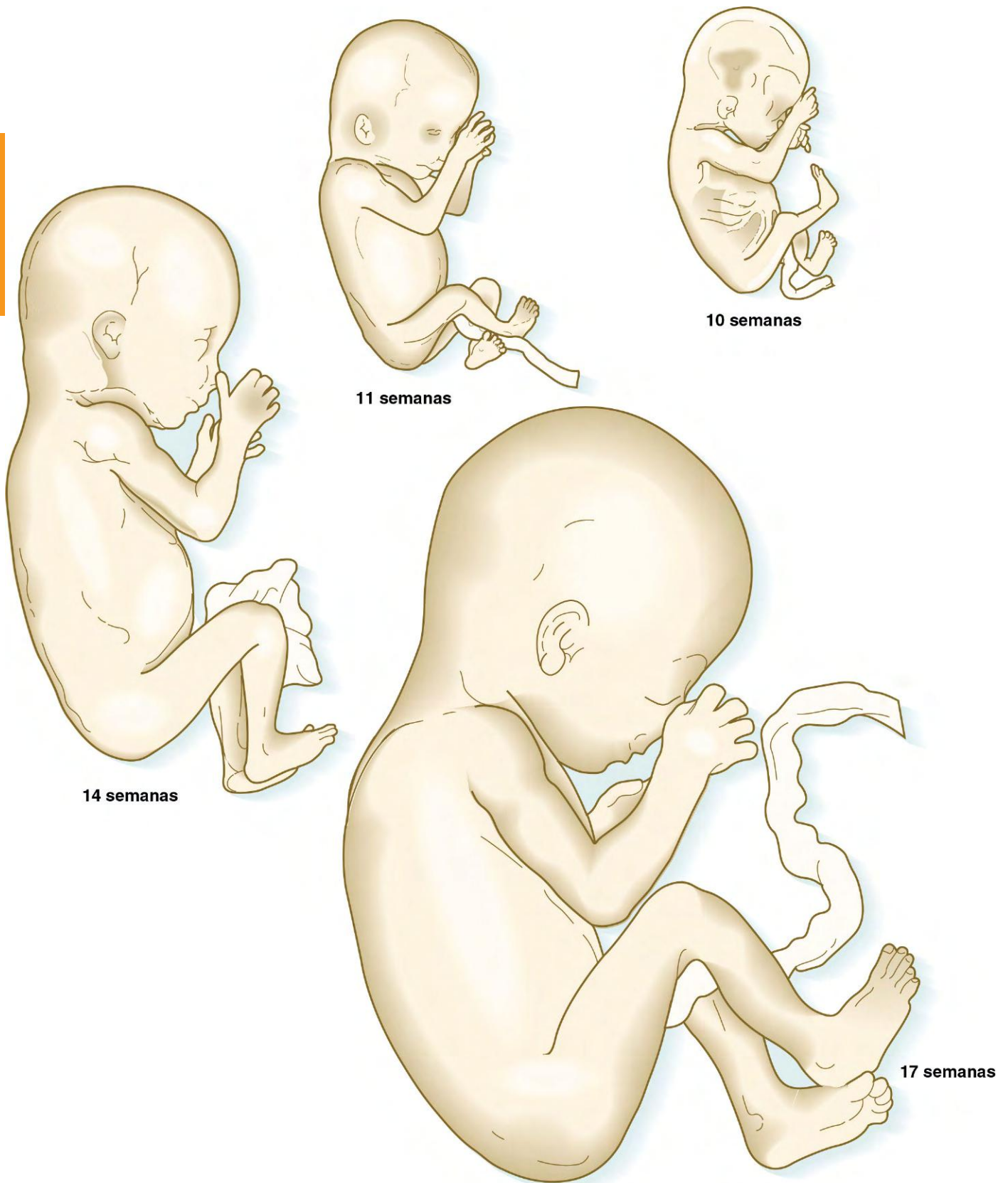


Fig. 18.1 Dibujos de fetos de 8 a 25 semanas de edad desde la fecundación. Los fetos de entre 8 y 17 semanas se han representado a tamaño real, y los de entre 20 y 25 semanas a dos tercios del tamaño real.

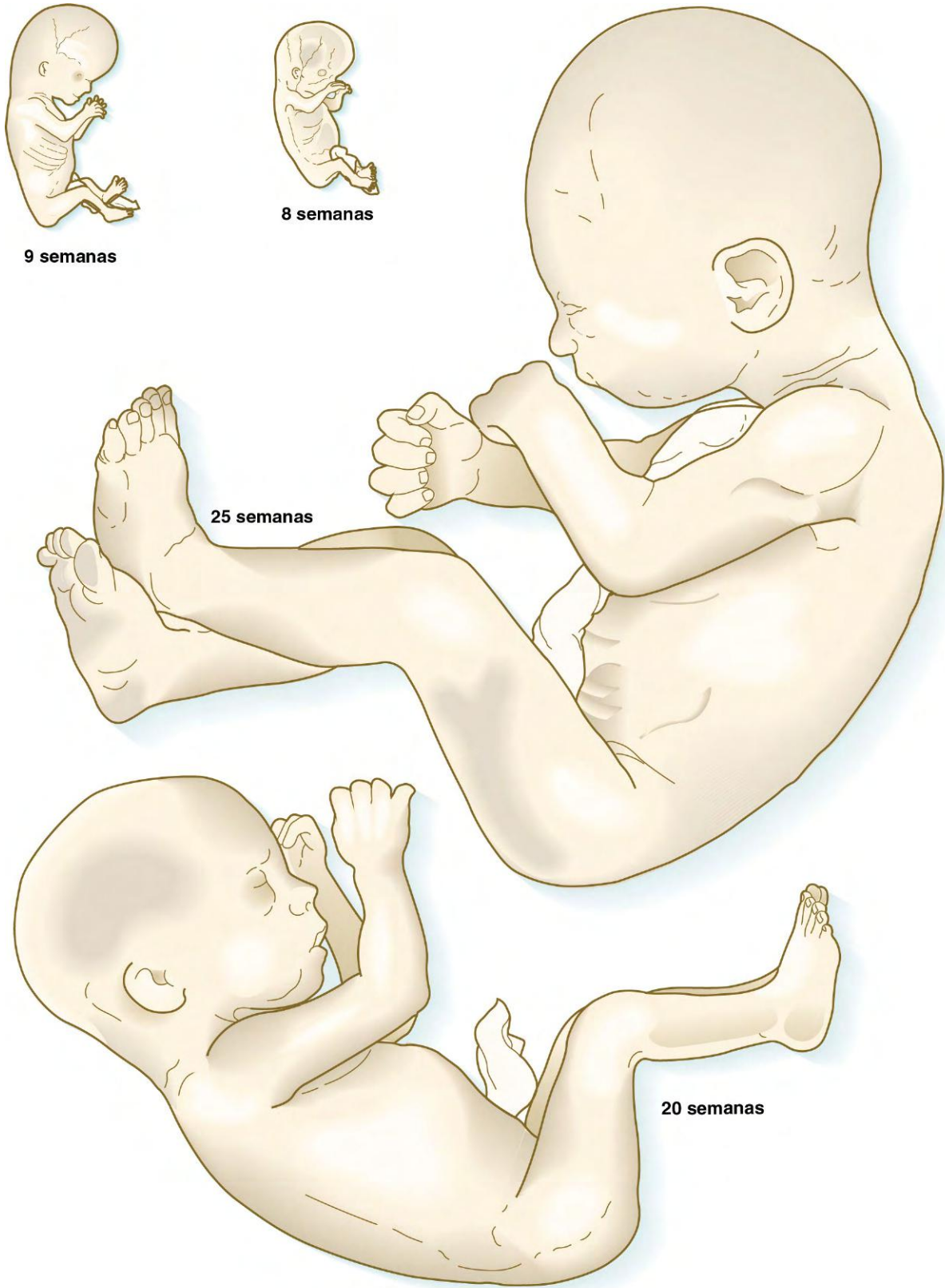


Fig. 18.1 (cont.)

llega a la placenta a través de las arterias umbilicales para su renovación. La **figura 18.6** muestra las cantidades relativas de sangre que entran y salen del corazón a través de diversos canales vasculares. (El patrón cualitativo general del flujo sanguíneo en el feto humano se muestra en la **figura 17.30**.)

Las diferentes vías de circulación de la sangre dentro del corazón hacen que la concentración de oxígeno en las distintas cámaras del corazón fetal sea variable. La sangre del ventrículo izquierdo está saturada de oxígeno entre un 15% y un 20% más que la del derecho. Este incremento de saturación de oxígeno y el gran volumen de sangre que llega a la cabeza a través de las ramas de la aorta ascendente garantizan que el corazón y el cerebro en desarrollo reciban un aporte adecuado de oxígeno.

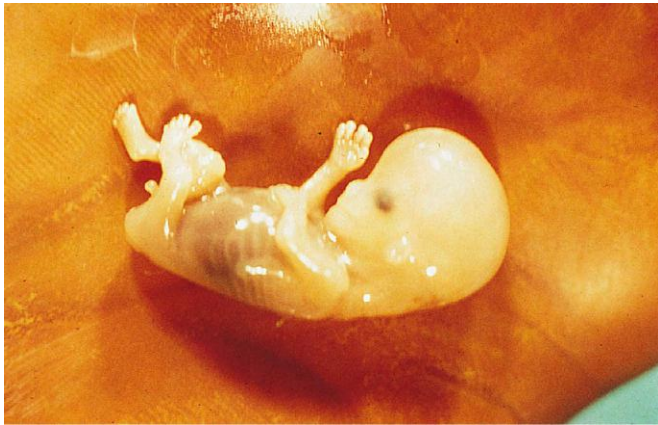

Fig. 18.2 Feto humano de 37 mm de longitud vértex-cóccix, de unas 9 semanas de edad. (Cortesía de A. Burdi, Ann Arbor, Mich.)

Un factor clave en el mantenimiento del patrón fetal de la circulación es la permeabilidad del ductus arterioso y del conducto venoso. La permeabilidad del conducto venoso fetal se mantiene a través de las acciones de las **prostaglandinas E₂** e **I₂**, mientras que sólo la primera de ellas participa en mantener la permeabilidad del ductus arterioso.

Las células miocárdicas de la aurícula en desarrollo van produciendo y almacenando gradualmente gránulos que contienen **péptido natriurético auricular**, una hormona con destacadas propiedades vasodilatadoras, natriuréticas y diuréticas. Esta hormona se libera cuando se distienden las paredes auriculares, en general como consecuencia de un aumento del volumen sanguíneo. Se ha detectado su presencia en los cardiomiocitos auriculares ya a las 8 o 9 semanas de gestación. Después de transfusiones intrauterinas de sangre durante el tercio medio del embarazo o más tarde, los niveles sanguíneos de péptido natriurético auricular aumentan de forma significativa como respuesta a este incremento del volumen sanguíneo.

Pulmones y aparato respiratorio fetales

Los pulmones se desarrollan tardíamente en el embrión y no participan en el intercambio de gases durante la vida fetal. Sin embargo, deben estar preparados para asumir la carga del intercambio gaseoso en cuanto se corte el cordón umbilical.

Los pulmones fetales están llenos de líquido y la sangre que circula hacia ellos es muy reducida. Para conseguir respirar con normalidad en el período posnatal, los pulmones deben crecer hasta alcanzar un tamaño determinado, los movimientos respiratorios deben producirse de forma continua y los sacos aéreos (**alvéolos**) han de adoptar la configuración apropiada para el intercambio de gases.

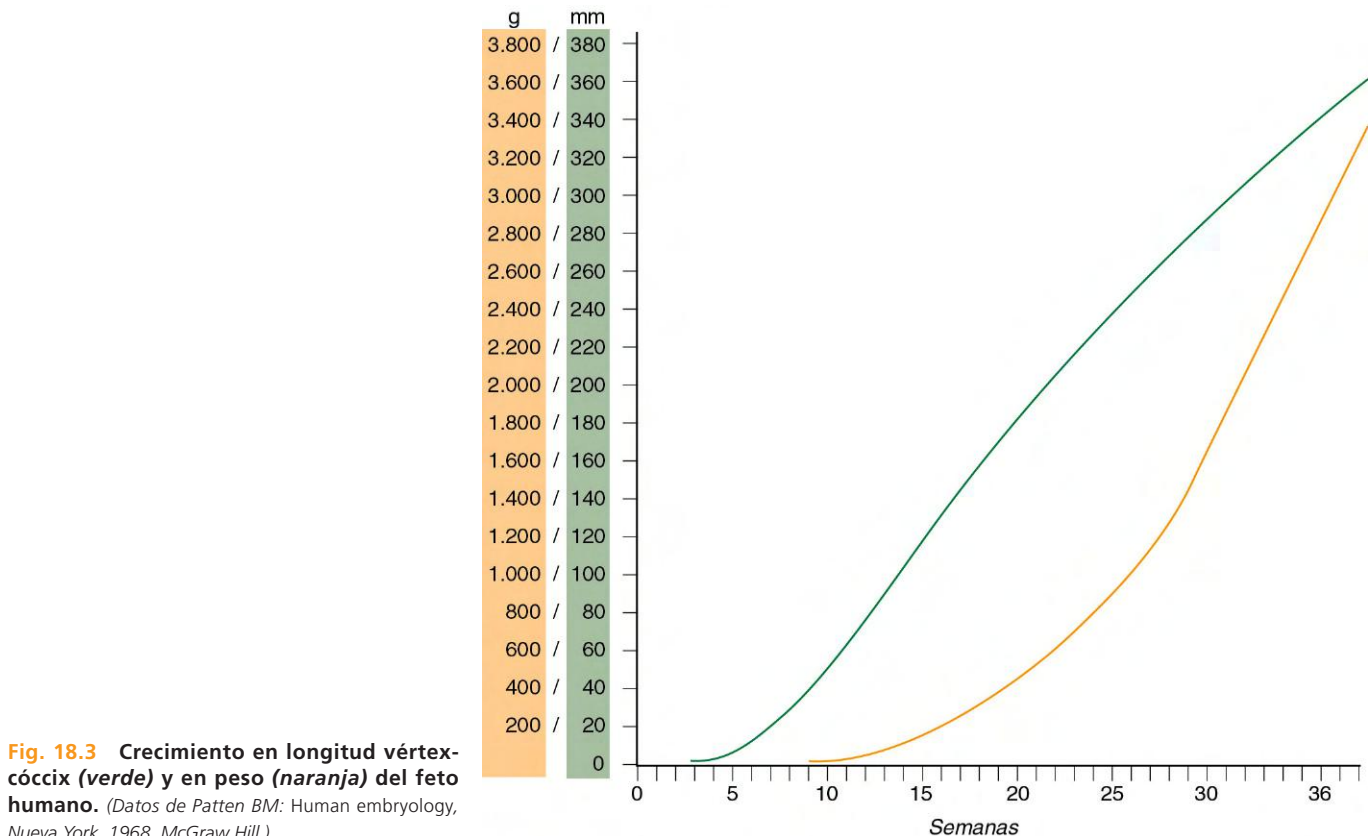


Fig. 18.3 Crecimiento en longitud vértex-cóccix (**verde**) y en peso (**naranja**) del feto humano. (Datos de Patten BM: Human embryology, Nueva York, 1968, McGraw Hill.)

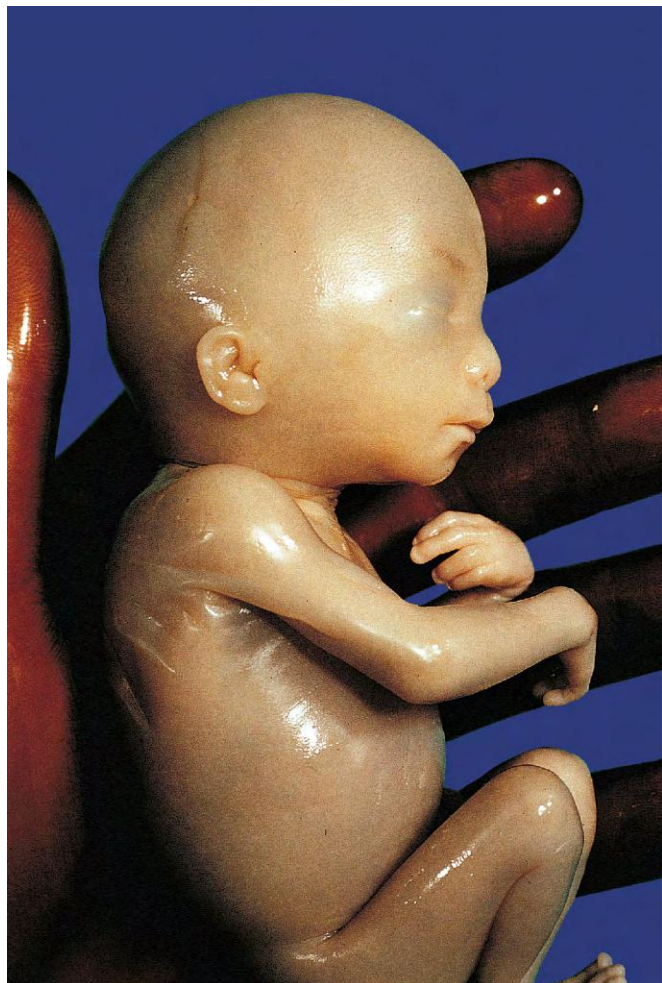

Fig. 18.4 Feto humano de 3 meses y tres semanas de edad (longitud vértex-cóccix 130 mm). (EH 902 de la Patten Embryological Collection de la Universidad de Michigan. Cortesía de A. Burdi, Ann Arbor, Mich.)

El crecimiento normal de los pulmones fetales depende de que contengan una cantidad de líquido adecuada. Durante el último trimestre de gestación, el líquido representa un 90-95% del peso pulmonar total. El que llena los pulmones fetales muestra una composición distinta a la del líquido amniótico, y se ha demostrado que lo secretan células epiteliales pulmonares. La secreción empieza con un movimiento neto de iones cloruro hacia la luz de las vías respiratorias. Después de este movimiento se produce el desplazamiento de agua. Los estudios han demostrado una relación entre el volumen total de líquido y los movimientos respiratorios fetales, con la dilatación y constricción de la laringe ejerciendo una función de tipo valvular. Los estudios in vitro han revelado que la proliferación de las células epiteliales pulmonares es estimulada por el estiramiento mecánico. In vivo, la presión interna del líquido pulmonar sirve como agente de distensión. La existencia de un volumen pulmonar reducido se asocia a **hipoplasia pulmonar**.

El análisis ecográfico ha demostrado que el feto empieza a realizar claros movimientos respiratorios ya desde las 10 semanas. Estos movimientos son periódicos más que continuos y pueden tener dos formas: una consiste en movimientos rápidos e irregulares, de frecuencia y amplitud variables, y la segunda en una serie de movimientos lentos aislados, que se parecen a boqueadas. El primer tipo es el más destacado y se asocia al sueño de movimientos oculares rápidos (REM). Los períodos

Corazón humano embrionario y fetal

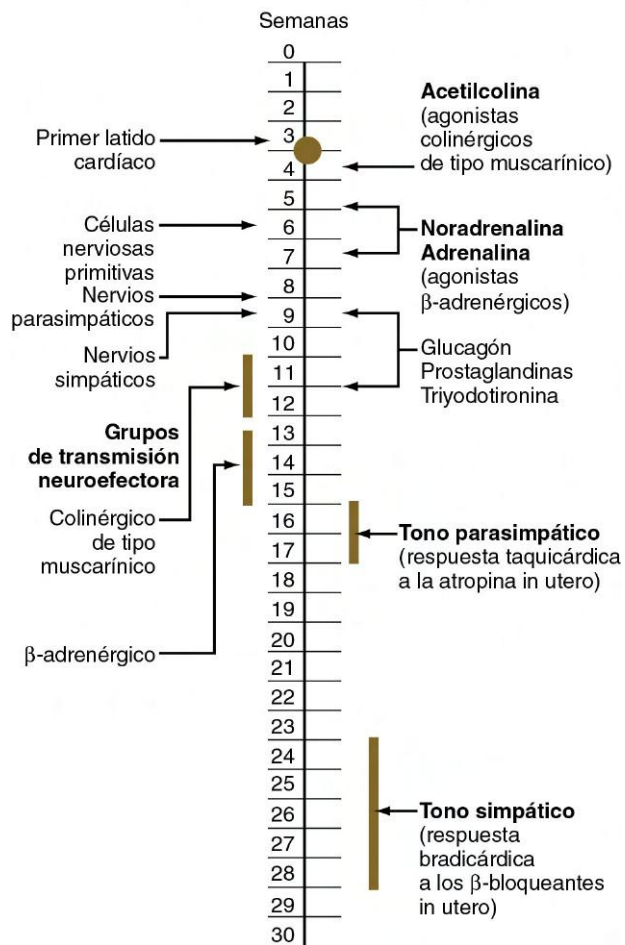


Fig. 18.5 Secuencia de acontecimientos en la inervación autónoma del corazón. (Basada en Papp JG: Basic Res Cardiol 83:2-9, 1988.)

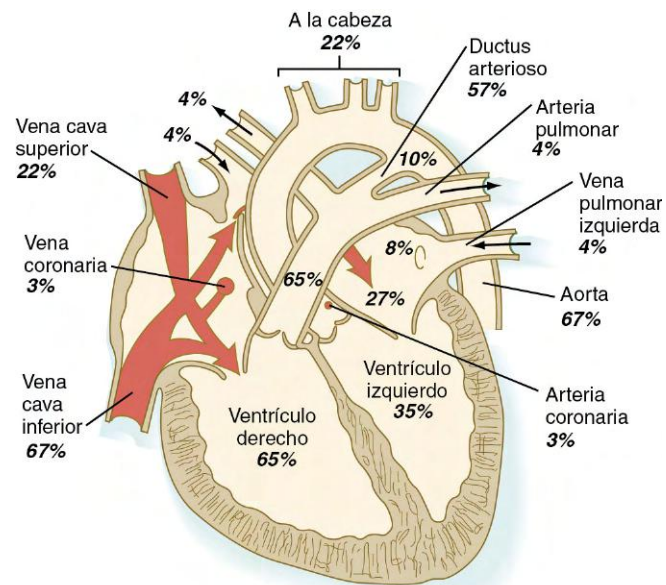


Fig. 18.6 Porcentajes de sangre que entra y sale del corazón fetal por distintos conductos. (De Teitel DF: Physiologic development of the cardiovascular system in the fetus. En Polin R, Fox W, eds.: Fetal and neonatal physiology, vol. 1, Filadelfia, 1992, Saunders, págs. 609-619.)

de respiraciones rápidas (con frecuencia de 10 minutos de duración) se alternan con otros de **apnea** (ausencia de respiración).

En el adulto, los movimientos respiratorios son controlados por dos centros ubicados en el bulbo raquídeo. Uno de estos centros controla la inspiración y el otro controla la espiración. En los fetos de roedores, el centro que controla la espiración se vuelve funcional en el período fetal medio, poco antes de la maduración funcional del centro inspiratorio. Se sabe que los movimientos respiratorios responden a factores maternos, muchos de los cuales no se conocen todavía. La magnitud de la respiración (minutos de actividad respiratoria por hora) es máxima por la tarde y la noche y mínima a primeras horas de la mañana. La frecuencia respiratoria fetal aumenta después de que la madre ha comido, lo que guarda relación con la concentración de glucosa en la sangre materna. El tabaquismo de la madre causa una rápida reducción de la frecuencia respiratoria fetal durante casi 1 hora y ha sido relacionado con el deterioro del desarrollo pulmonar.

Los movimientos respiratorios fetales son fundamentales para la supervivencia posnatal. Una función de la respiración es acondicionar los músculos implicados en ella para que puedan realizar contracciones regulares tras el nacimiento. Otra función esencial es estimular el crecimiento de los pulmones embrionarios. Si se suprimen los movimientos respiratorios intrauterinos el crecimiento pulmonar se retrasa. Esto es consecuencia de una reducción en la producción de **factor de crecimiento derivado de las plaquetas**, **factor de crecimiento similar a la insulina** y **factor de transcripción tiroideo 1**, que estimulan la proliferación celular y reducen la apoptosis en las porciones periféricas de los pulmones fetales.

Una significativa adaptación del aparato respiratorio fetal durante el desarrollo es el crecimiento de la vía respiratoria superior. Aunque un recién nacido sólo tiene un 4% del peso de un adulto, el diámetro de su tráquea supone un tercio de la de un adulto. Otros componentes de la vía respiratoria guardan unas proporciones similares. Si la tráquea fuera más estrecha, la resistencia física al flujo aéreo sería tan grande que el movimiento de aire resultaría casi imposible. Incluso con estas adaptaciones la resistencia de las vías respiratorias de un recién nacido es cinco o seis veces mayor que en un adulto.

Un aspecto significativo del pulmón en desarrollo desde el punto de vista funcional es la secreción de **surfactante pulmonar** por parte de las células alveolares de tipo II en desarrollo, que empieza en torno a las 24 semanas de gestación. El surfactante es una mezcla de fosfolípidos (dos tercios corresponden a fosfatidilcolina [lecitina]) y proteínas que reviste la superficie de los alvéolos y reduce la tensión superficial. Esta reducción de la tensión superficial disminuye la fuerza inspiratoria necesaria para insuflar los alvéolos y evita el colapso de los mismos durante la espiración.

A pesar de que el surfactante se empieza a sintetizar pronto, no se produce en grandes cantidades hasta pocas semanas antes del parto. En este momento, la producción de surfactante por las células alveolares de tipo II supera la que se observa en cualquier otro período de la vida del individuo, una adaptación esencial con el fin de preparar al recién nacido para su primera respiración. Ciertas hormonas y factores de crecimiento participan en la síntesis de surfactante, y los efectos de la hormona tiroidea y de los glucocorticoides tienen especial intensidad.

Los niños prematuros padecen con frecuencia **síndrome de dificultad respiratoria**, que se manifiesta como una respiración rápida y laboriosa al poco de nacer. Este cuadro se produce por una deficiencia de surfactante pulmonar y puede mejorarse mediante la administración de glucocorticoides, que estimulan la producción de surfactante por el epitelio alveolar. El riesgo

de padecer síndrome de dificultad respiratoria en los recién nacidos de 29 semanas de gestación es mayor del 60% y desciende al 20% a las 34 semanas y hasta el 5% a las 37 semanas.

Movimientos y sensaciones fetales

Los estudios ecográficos han revolucionado el análisis de los movimientos y el comportamiento fetales porque permiten analizar al feto sin molestarlo (salvo por un ligero incremento de la actividad vascular secundario a la ecografía) durante períodos largos. Los primeros estudios sobre los movimientos fetales se centraron sobre todo en la aparición de respuestas reflejas, y la información se obtuvo en gran medida mediante el análisis de fetos que habían sufrido un aborto reciente (v. [cap. 11](#)). Aunque estas técnicas permitieron obtener información valiosa sobre la maduración de los arcos reflejos, muchos de los movimientos no se correspondían con los de un feto normal en el útero.

Si no hay estimulación, el embrión no muestra ningún indicio de movilidad hasta cerca de las 7 semanas y media. Los primeros movimientos espontáneos consisten en flexiones y extensiones lentas de la columna vertebral, con un desplazamiento pasivo de los miembros. En poco tiempo se desarrolla un amplio repertorio de movimientos. Tras los estudios de numerosos investigadores se ha sugerido una clasificación de los movimientos fetales ([cuadro 18.1](#)). Los primeros desplazamientos dan paso en unos

Cuadro 18.1 Principales tipos de movimientos fetales

- Anteflexión de la cabeza:** suele ser un movimiento lento de inclinación hacia delante de la cabeza
- Apertura de la boca:** se produce de forma aislada y puede asociarse a la protrusión de la lengua
- Bostezo:** movimiento en el que la boca se abre lentamente y se cierra con rapidez en pocos segundos
- Contacto mano-cara:** contacto que se produce en cualquier momento entre la mano que se mueve y toca la cara o la boca
- Estiramiento:** movimiento complejo que incluye una hiperextensión de la columna vertebral, la retroflexión de la cabeza y elevación de los brazos
- Hipo:** contracciones fásicas repetidas del diafragma (un acceso de hipo puede durar varios minutos)
- Movimientos aislados del brazo o la pierna:** desplazamientos de las extremidades que no se asocian a los del tronco
- Movimientos de sobresalto:** movimientos generalizados rápidos (1 segundo) que empiezan siempre por los miembros y pueden extenderse al tronco y el cuello
- Movimientos generales:** movimientos macroscópicos lentos en los que participa todo el cuerpo y que duran entre varios segundos y 1 minuto
- Movimientos respiratorios fetales:** movimientos paradójicos en los que el tórax se desplaza hacia dentro y el abdomen hacia fuera con cada contracción del diafragma
- Retroflexión de la cabeza:** inclinación lenta o espasmódica de la cabeza hacia atrás
- Rotación lateral de la cabeza:** movimiento que consiste en girar la cabeza de un lado a otro
- Succión:** serie de movimientos rítmicos de la mandíbula que a veces da paso a la deglución (durante este movimiento el feto puede estar bebiendo líquido amniótico)

Basado en Prechtl HFR: en Hill A, Volpe J, eds.: Fetal neurology, Nueva York, 1989, Raven, págs. 1-16.

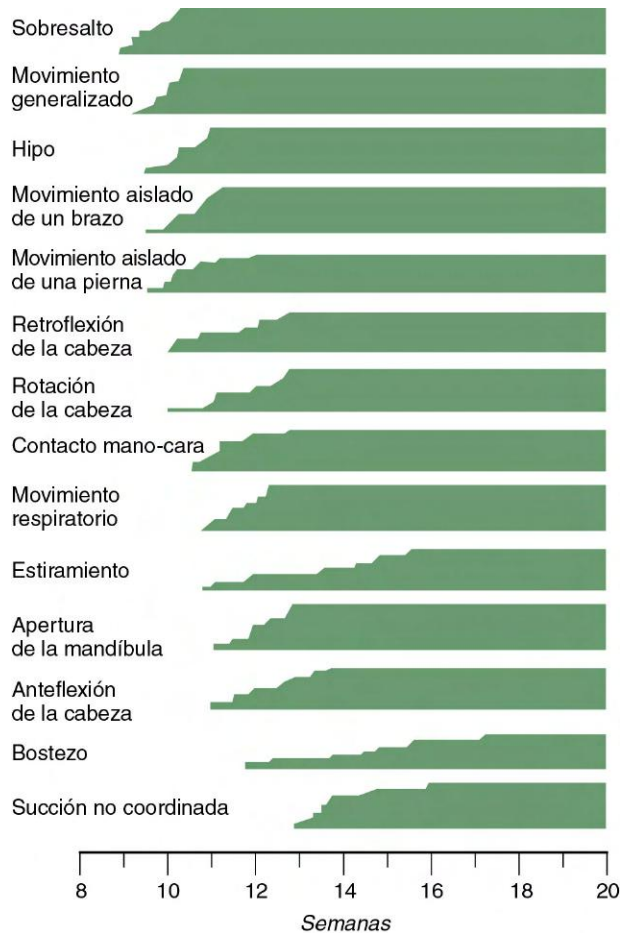

Fig. 18.7 Tiempo de aparición de los patrones específicos de movimientos motores fetales. Cada pico del margen irregular izquierdo de las líneas gruesas representa un feto. (De Prechtl HFR: *Fetal behavior*. En Hill A, Volpe J, eds.: *Fetal neurology*, Nueva York, 1989, Raven Press, págs. 1-16.)

pocos días a movimientos generales de sobresalto. Poco después aparecen movimientos aislados de los miembros (fig. 18.7). Los movimientos de la cabeza y la mandíbula aparecen más tarde. A finales del cuarto mes, el feto parece seguir un patrón de períodos de actividad junto a otros de inactividad. Muchas mujeres perciben por primera vez los movimientos fetales en este momento. Entre el cuarto y el quinto mes, el feto desarrolla la capacidad de agarrar con firmeza una barra de cristal. Aunque es posible que se produzcan débiles movimientos protorrespiratorios, no se pueden mantener.

La monitorización ecográfica continuada durante períodos largos muestra patrones con muchos tipos de movimientos (fig. 18.8). En distintas semanas del embarazo predominan desplazamientos distintos, al tiempo que otros ya no se realizan o empiezan a aparecer. El análisis de fetos anencefálicos ha demostrado que, aunque se producen muchos movimientos, su regulación es mala, ya que empiezan de forma súbita, se mantienen con la misma intensidad y después se interrumpen de forma también abrupta. Estos patrones anómalos de movimiento se consideran pruebas de una intensa modulación supraespinal de los movimientos en el feto.

Las actividades de los fetos humanos, que se reflejan en la actividad respiratoria y general, muestran un claro ritmo diurno, que empieza cerca de las 20 o 22 semanas de gestación. Existe una correlación negativa intensa entre el nivel de glucocorti-

coides en el plasma materno y la actividad fetal. Esta última es máxima a primera hora de la noche, momento en el que el nivel de glucocorticoides maternos es más bajo, y mínima a primera hora de la mañana, cuando se produce el máximo de los glucocorticoides en la madre. Los estudios sobre mujeres que han recibido glucocorticoides adicionales o inhibidores de los mismos han demostrado un incremento de la actividad fetal cuando los corticoides maternos son bajos. En general, cuando la actividad fetal global es baja, el feto se encuentra en una fase de sueño REM, aunque todavía hay que aclarar las definiciones de sueño y vigilia en el feto.

Durante el período fetal también empiezan a funcionar varios sistemas sensoriales. Los fetos cerca del término responden a estímulos de 2.000 Hz cuando están en vigilia, pero no lo hacen en momentos de sueño. Los estímulos vibroacústicos fuertes aplicados al abdomen materno causan una respuesta fetal de parpadeo, una reacción de sobresalto y aumento de la frecuencia cardíaca. Aunque el feto está siempre en la oscuridad, se puede producir un **reflejo pupilar a la luz** hacia las 30 semanas.

La respuesta fetal al dolor ha suscitado controversia en relación con la cirugía fetal y las técnicas de aborto. La clave está en saber si las reacciones fetales ante estímulos nociceptivos representan realmente algo similar a la sensación de dolor del adulto. Muchos fisiólogos fetales piensan que la percepción funcional de dolor en el útero no existe hasta después de 29 o 30 semanas de gestación, debido al desarrollo tardío de las fibras talamocorticales, que son necesarias para tener conciencia de los estímulos dolorosos, y a la presencia de otros inhibidores endógenos.

Tracto digestivo fetal

El tracto digestivo fetal no es funcional en el sentido habitual, porque el feto obtiene sus nutrientes de la sangre materna a través de la placenta. Sin embargo, sí debe estar preparado para asumir la responsabilidad total de la nutrición tras el parto. Después de la formación de los tubos y glándulas digestivas básicas en el embrión, el resto de la vida intrauterina se dedica a la diferenciación celular de los epitelios del intestino y a la preparación de los numerosos tipos de células implicados en el proceso digestivo, cada uno con su papel concreto. Por debajo del epitelio, las paredes del tubo digestivo deben alcanzar la capacidad de propulsar la comida ingerida y los líquidos. El análisis del desarrollo del tracto digestivo se ha concentrado en 1) las adaptaciones bioquímicas del epitelio de las distintas regiones para la función digestiva y 2) el desarrollo de la motilidad del tubo digestivo.

El desarrollo y la diferenciación de los epitelios o de las características regionales específicas del revestimiento intestinal siguen unos gradientes a lo largo del segmento correspondiente. Tanto en el esófago como en el estómago, la diferenciación de la mucosa empieza hacia los 4 meses. Aunque las **células parietales** (células productoras de ácido clorhídrico) y las **células principales** (células productoras de pepsinógeno) se observan ya a las 11 y 12 semanas, respectivamente, existen pocas pruebas de que su secreción empiece en la vida fetal. El contenido del estómago tiene un pH casi neutro hasta después del parto, pero a las pocas horas de nacer se produce un incremento notable en la producción de ácido gástrico.

En el intestino delgado, las vellosidades se empiezan a formar en la parte proximal del duodeno a finales del segundo mes, y las criptas aparecen entre 1 y 2 semanas después. La constitución de las vellosidades y las criptas progresa por toda la longitud del intestino según un gradiente espacio-temporal. Hacia la sema-

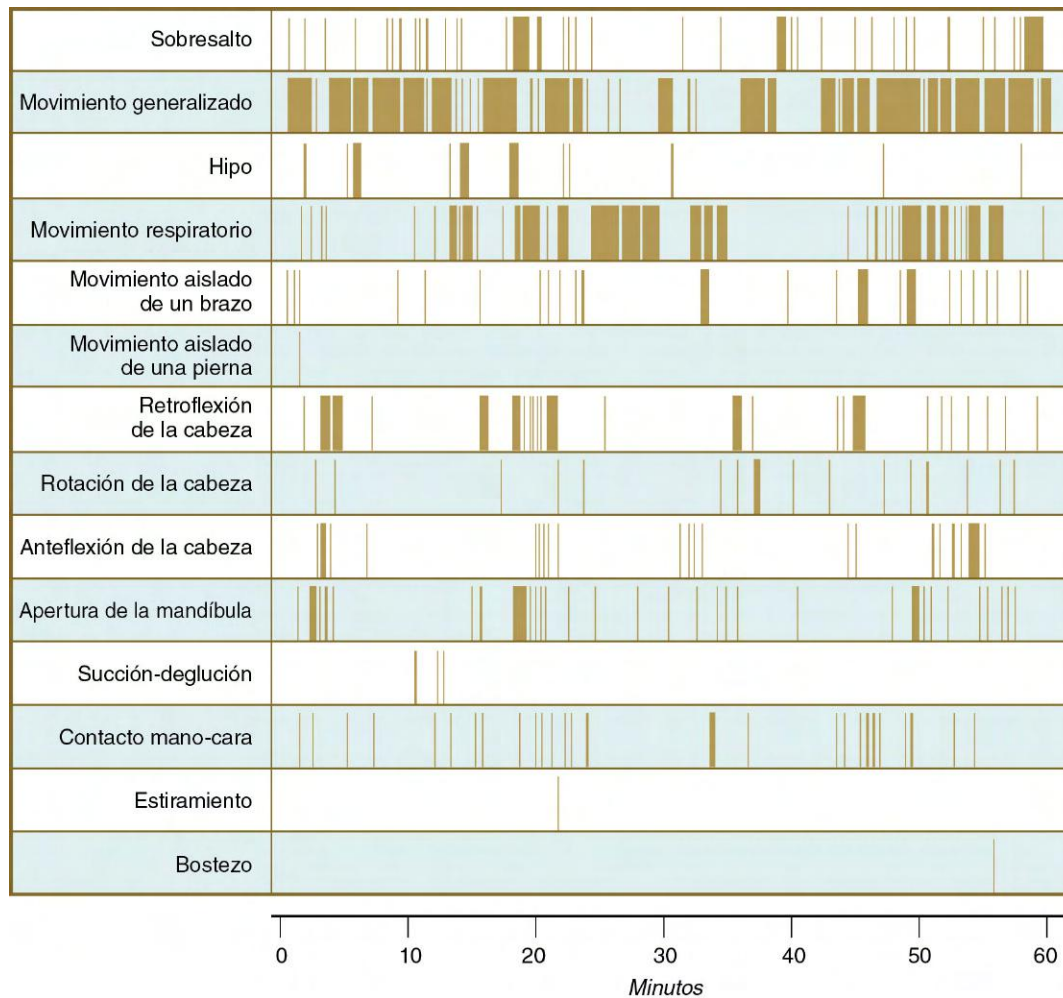


Fig. 18.8 Actograma que registra los tipos de movimiento de un feto de 14 semanas durante 60 minutos. (Adaptada de Prechtl HFR: *Fetal behavior*. En Hill A, Volpe J, eds.: *Fetal neurology*, Nueva York, 1989, Raven Press.)

na 16 de gestación se han formado las vellosidades en todo el intestino, y las criptas aparecen en el tercio distal del íleon hacia la semana 19. Se llegan a formar vellosidades incluso en el colon en los meses tercero y cuarto, pero más tarde involucionan hasta desaparecer en el séptimo u octavo mes.

Los tipos concretos de células epiteliales, incluidas las **glándulas de Brunner**, que protegen al revestimiento duodenal del ácido gástrico, aparecen en el intestino delgado a principios del segundo trimestre. Aunque la presencia de la mayoría de las enzimas o proenzimas características de la mucosa intestinal se puede mostrar mediante técnicas histoquímicas hacia la mitad del embarazo, su cantidad es pequeña en general. También se puede comprobar la actividad de una serie de enzimas producidas por el tejido pancreático exocrino entre las semanas 16 y 22 del embarazo. El **meconio** es una mezcla verdosa de células intestinales descamadas, pelo de lanugo deglutido y diversas secreciones, que empieza a llenar el íleon distal y el colon a finales del cuarto mes (**fig. 18.9**).

La diferenciación del complejo neuromuscular del tracto digestivo también sigue un gradiente, de forma que la capa circular de músculo liso del esófago se forma a las 6 semanas. Los **plexos mientéricos** (neuronas parasimpáticas) adoptan su forma cuando la capa muscular interna circular ya existe, pero antes de que se constituya la longitudinal externa, un

par de semanas después en cualquier región determinada. Aunque empieza en el esófago a las 6 semanas, la formación de los plexos mientéricos se completa en toda la vía digestiva a las 12 semanas. La primera actividad rítmica espontánea en el intestino delgado se observa hacia la séptima semana, más o menos en el momento de la formación de la capa muscular circular interna. Sin embargo, no se observan movimientos peristálticos reconocibles hasta el cuarto mes. Los fetos mayores de 34 semanas pueden expulsar meconio al útero.

Otra adaptación intrauterina para la ingesta es el desarrollo de los reflejos de deglución y succión. La deglución se detecta por primera vez a las 10 u 11 semanas de gestación, y su incidencia va aumentando de forma gradual. La función de la deglución fetal no está clara, pero en los fetos a término éstos degluten cada día 200-750 ml o más de líquido amniótico. Este líquido contiene proteínas, y gran parte de las mismas son absorbidas en el intestino mediante un proceso de digestión intracelular, por la captación de macromoléculas a cargo de los enterocitos fetales. Según algunas estimaciones, del 15% al 20% del depósito de proteínas corporales totales deriva de las proteínas presentes en el líquido amniótico. El líquido amniótico deglutido puede contener factores de crecimiento, que facilitan la diferenciación de las células epiteliales digestivas. En cierta medida, parece que el gusto regula la deglución fetal. Las

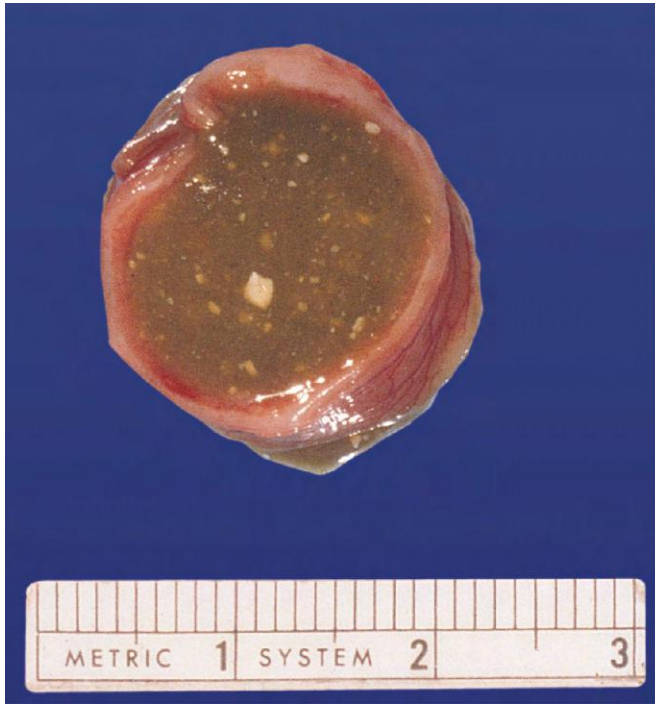


Fig. 18.9 Íleo meconial (acumulación de meconio fetal [el material verdoso]) en el intestino delgado del feto. (Fotografía 2.536 de la Arey-DaPeña Pediatric Pathology Photographic Collection, Human Developmental Anatomy Center, National Museum of Health and Medicine, Armed Forces Institute of Pathology, Washington, D.C.)

papilas gustativas están maduras a las 12 semanas, y la magnitud de la deglución aumenta si se introduce sacarina en el líquido amniótico. Por el contrario, dicha deglución disminuye si se añaden al mismo sustancias químicas tóxicas. La deglución fetal es seguida por peristaltismo y vaciado gástrico, que comienza a las 12 semanas. Los ciclos de vaciado gástrico maduran a lo largo del período fetal y son importantes en el mantenimiento del balance global del líquido amniótico.

Los movimientos de succión coordinados no aparecen hasta fases posteriores del desarrollo fetal. Aunque se producen movimientos precursores no coordinados ya en la semana 18, hasta las 32-36 semanas el feto no empieza a presentar episodios cortos de succión, si bien no asociados a movimientos eficaces de deglución. La succión ineficaz es la principal razón por la que los lactantes prematuros de esta edad deben ser alimentados con una sonda nasogástrica. La capacidad de succión efectiva aparece después de las 36 semanas.

Función renal fetal

Aunque la placenta lleva a cabo la mayoría de las funciones excretoras del riñón durante la vida prenatal, los riñones en desarrollo también producen orina. Ya a las 5 semanas de gestación, los riñones mesonefricos dan lugar a una pequeña cantidad de orina muy diluida, pero el mesonefros degenera a finales del tercer mes, cuando los riñones metanefricos han adoptado ya su forma. Los túbulos del riñón metanefrico empiezan a funcionar entre las semanas 9 y 12, y sus funciones de reabsorción se producen en el asa de Henle hacia la semana 14, aunque se sigan formando nefronas nuevas hasta el nacimiento. La orina producida por el riñón fetal es hipotónica respecto al plasma durante la mayor parte de la gestación, lo que refleja mecanis-

mos de reabsorción inmaduros, que se ponen de manifiesto morfológicamente por la presencia de asas de Henle cortas. Conforme el lóbulo neural de la hipófisis comienza a producir hormona antidiurética en la semana 11, empieza a establecerse otro mecanismo de concentración urinaria.

La función renal intrauterina no es precisa para la vida fetal, porque los embriones con agenesia renal bilateral sobreviven. Sin embargo, este cuadro se suele asociar con oligohidramnios (v. cap. 7), lo que indica que el equilibrio global del líquido amniótico necesita un cierto nivel de función renal.

Función endocrina en el feto

El desarrollo de la función endocrina fetal tiene lugar en varias fases. La mayoría de las glándulas endocrinas (p. ej., la tiroides, los islotes pancreáticos, las glándulas suprarrenales, las gónadas) se forman a principios del segundo mes, como resultado de interacciones entre el mesénquima y el epitelio. Conforme estas glándulas se van diferenciando a finales del segundo mes o a principios del tercero, desarrollan la capacidad intrínseca de sintetizar sus productos hormonales específicos. En la mayor parte de los casos, la cantidad de hormona secretada es muy pequeña al principio, y el incremento de la misma depende con frecuencia de la estimulación de la glándula por una hormona de orden superior producida en otra glándula.

La adenohipófisis se desarrolla de forma similar a otras muchas glándulas endocrinas. Sus productos hormonales suelen estimular a las glándulas endocrinas periféricas, como la tiroides, las suprarrenales o las gónadas, para que produzcan o liberen sus productos hormonales específicos. Es posible mostrar la presencia de hormonas hipofisarias mediante técnicas inmunoquímicas dentro de células epiteliales hipofisarias en torno a las 8 semanas (hormona adrenocorticotropa [ACTH]) o a las 10 semanas (hormonas luteinizante y estimuladora de los folículos). Sin embargo, la mayor parte de las hormonas hipofisarias no se encuentran en la sangre en cantidades detectables hasta un par de meses después de mostrar su presencia en las células que las producen. Una excepción es la hormona del crecimiento, que se puede detectar en el plasma ya a las 10 semanas de gestación.

Mientras la adenohipófisis va desarrollando su capacidad intrínseca de síntesis hormonal, el hipotálamo también adopta su forma y se hace capaz de producir los diversos factores liberadores o inhibidores que modulan la función hipofisaria. Con independencia de sus capacidades intrínsecas, el hipotálamo tiene una influencia limitada sobre la hipófisis embrionaria hasta la semana 12 de gestación, cuando se establecen los vínculos neurovasculares entre ambas glándulas.

En cada nivel del control jerárquico se puede estimular un nivel intrínseco en general bajo de producción hormonal mediante la acción de hormonas secretadas en la glándula de siguiente orden jerárquico. La cantidad de hormona tiroidea liberada aumenta mucho cuando actúa sobre la tiroides la hormona estimuladora de la tiroides, sintetizada por la adenohipófisis. La liberación de esta última es regulada por la hormona liberadora de tirotrópina, producida en el hipotálamo. Con independencia de la regulación proximal de la tiroides, las formas de hormona tiroidea liberadas por esta glándula fetal son en gran medida inactivas a nivel biológico a causa de modificaciones enzimáticas o a la sulfatación. En las fases posteriores del embarazo, la hormona tiroidea acelera la aparición de grasa parda en el feto. La grasa parda, gran parte de la cual se almacena en depósitos en la parte superior de la espalda, mantiene la temperatura corporal en el neonato a través de un proceso de

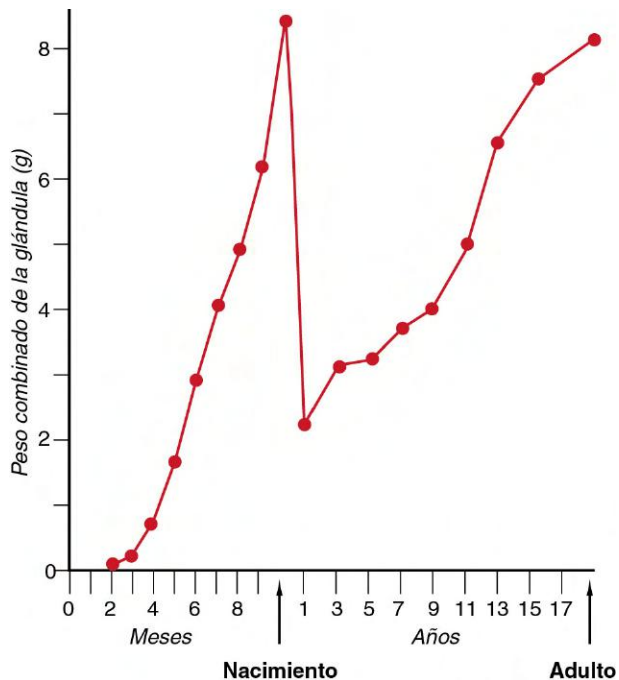


Fig. 18.10 Gráfica de los pesos de las glándulas suprarrenales humanas durante el desarrollo prenatal y posnatal. Tras el parto, el peso de las glándulas disminuye mucho, al reorganizarse la corteza glandular. (Basada en datos de Neville AM, O'Hare MJ: The human adrenal cortex, Berlin, 1982, Springer.)

termogénesis no dependiente de escalofríos. Los estudios sobre fetos anencefálicos han demostrado que la adenohipófisis puede producir y liberar la mayor parte de sus hormonas aun en ausencia de estímulos hipotalámicos, aunque las concentraciones plasmáticas de algunas de ellas serían algo menores.

Entre las glándulas endocrinas fetales, las suprarrenales siguen siendo las más enigmáticas. A las 6 u 8 semanas del desarrollo, la corteza interna aumenta mucho de tamaño para dar origen a una zona fetal clara, que en las etapas posteriores del embarazo ocupará cerca del 80% de la glándula. Hacia el final del embarazo, las glándulas suprarrenales pesan 4 g cada una, la misma masa que tienen las adultas (fig. 18.10). La corteza suprarrenal fetal produce 100-200 mg de esteroides cada día, una cantidad varias veces superior a la generada por las glándulas suprarrenales adultas. Los principales productos hormonales de las suprarrenales fetales son Δ^5 - 3β -hidroxiesteroides como la dehidroepiandrosterona, inactivos por sí mismos pero que pasan a ser esteroides con actividad biológica (p. ej., estrógenos, sobre todo estrona) por la acción de la placenta y el hígado. La corteza suprarrenal fetal depende de la presencia de ACTH; en su ausencia, la corteza suprarrenal es pequeña. Si se administra dicha hormona exógena, la corteza suprarrenal fetal persistirá tras el nacimiento.

Existe un paralelismo entre la presencia de la corteza suprarrenal fetal y las funciones de los testículos embrionarios. En los testículos existe una población de células de Leydig que producen testosterona, necesaria para la morfogénesis de muchos componentes del sistema reproductor masculino. Con posterioridad, esta población celular entra en regresión hasta después del nacimiento, cuando una nueva población de células de Leydig se hace cargo de la producción de testosterona para cumplir con las necesidades de la vida posnatal.

A pesar del gran desarrollo de la corteza suprarrenal fetal, no se conocen bien sus funciones específicas durante la ges-

Cuadro 18.2 Procesos de maduración que se ven afectados por el cortisol fetal

1. Desplazamiento del principal lugar donde se produce la hematopoyesis a la médula ósea
2. Almacenamiento hepático de glucógeno
3. Diferenciación enzimática digestiva final de las células de absorción intestinales
4. Estimulación de la síntesis de surfactante pulmonar
5. Participación en el parto

tación. La mayor zona fetal de la corteza produce un precursor de los esteroides para la síntesis de estrógenos por la placenta. Las hormonas suprarrenales fetales influyen sobre la maduración de los pulmones (como también se ha planteado que hace la prolactina), del hígado y del epitelio del tracto digestivo (cuadro 18.2). En las ovejas, los productos de la corteza suprarrenal preparan al feto para la vida posnatal independiente e influyen en el comienzo del parto, pero la situación está mucho menos clara en los primates. Poco después del parto, la corteza suprarrenal fetal involuociona con rapidez (v. fig. 18.10). Un mes después del mismo, el peso de cada glándula se reduce un 50% y el volumen de la corteza fetal disminuye del 70% al 3% del volumen total de la glándula. Al año de vida cada una pesa sólo 1 g. La masa de las glándulas suprarrenales sólo recupera su valor fetal en el adulto.

La endocrinología fetal se complica por la existencia de la placenta, que puede sintetizar y liberar muchas hormonas, convertir las producidas por otras glándulas en formas activas e intercambiar otras hormonas con la circulación materna. A las 6 o 7 semanas, la producción hormonal (p. ej., de progesterona) a cargo de la placenta es suficiente como para mantener la gestación, incluso si se extirparan los ovarios.

Una de las primeras hormonas placentarias que se producen es la **gonadotropina coriónica humana (HCG)** (v. cap. 7). Una función tardía de la HCG es estimular la esteroidogénesis placentaria. La síntesis de HCG por el sincitiotrofoblasto de la placenta se regula por la producción de **hormona liberadora de gonadotropinas** a cargo de las células citotrofoblásticas. La síntesis de esta hormona por la placenta suplanta su producción hipotalámica normal y probablemente corresponda a una adaptación que permite un control más temprano y localizado de la HCG que el que podría conseguir el hipotálamo.

En la **correlación clínica 18.1** se discuten determinados aspectos referentes a los estudios clínicos y a la manipulación de fetos.

Parto

El **parto**, o proceso de expulsión del feto, se presenta a las 38 semanas de la fecundación (fig. 18.16) y consta de tres fases definidas. La primera se denomina **fase de dilatación** y empieza cuando aparecen contracciones regulares e intensas del útero y termina con la dilatación completa del cuello uterino. Aunque las contracciones del músculo liso uterino pueden parecer el proceso dominante en la primera fase del parto, el componente esencial es el borramiento y la dilatación del cérvix. Durante todo el embarazo el cuello actúa como una barrera para conservar el feto dentro del útero, y para que tenga lugar el parto esta barrera debe cambiar su consistencia y convertirse de una estructura firme y casi tubular en otra blanda y distensible. Este cambio implica una reconfiguración y también una eliminación

El texto continúa en la página 467

CORRELACIÓN CLÍNICA 18.1

Estudio clínico y manipulación del feto

Las nuevas técnicas radiológicas y diagnósticas han revolucionado el estudio de los fetos vivos. Ahora se pueden diagnosticar muchas malformaciones congénitas en el útero con precisión. Esta información permitirá al cirujano tratar algunas malformaciones mediante la cirugía fetal de una forma mucho más eficaz que con la cirugía tradicional aplicada al lactante o a niños mayores.

Procedimientos de diagnóstico fetal

Técnicas de imagen

A causa de su seguridad, su coste y la capacidad de ver al feto en tiempo real, la **ecografía** es en estos momentos la técnica de imagen más empleada en obstetricia (figs. 18.11 y 18.12). Es útil para el diagnóstico simple de alteraciones estructurales y se puede emplear en tiempo real para guiar procedimientos invasivos fetales, como la biopsia de vellosidades coriónicas y las transfusiones intrauterinas. El **cuadro 18.3** resume las principales indicaciones de la ecografía.

La **radiología** convencional continua utilizándose en determinadas circunstancias, pero el riesgo de causar daños por radiación al feto y a las gónadas maternas hace que su uso sea menos común que en épocas anteriores. La utilidad de la radiología convencional está limitada también por su incapacidad para discernir los detalles de las partes blandas, incluidos los componentes cartilagosos del

Cuadro 18.3 Usos de la ecografía durante la gestación

1. Cálculo de la edad del feto
2. Confirmación de embarazos múltiples
3. Diagnóstico de anomalías placentarias, incluida la mola hidatidiforme
4. Localización de la placenta cuando se sospecha que existe placenta previa
5. Diagnóstico de embarazo ectópico
6. Seguimiento del desarrollo folicular
7. Ayuda en procedimientos clínicos (p. ej., amniocentesis, biopsia de vellosidades coriónicas, transfusiones intrauterinas, procedimientos quirúrgicos intrauterinos)
8. Detección de malformaciones congénitas en el feto
9. Detección de alteraciones en el útero materno
10. Detección de polihidramnios y oligohidramnios
11. Confirmación de la muerte fetal
12. Confirmación de la posición fetal

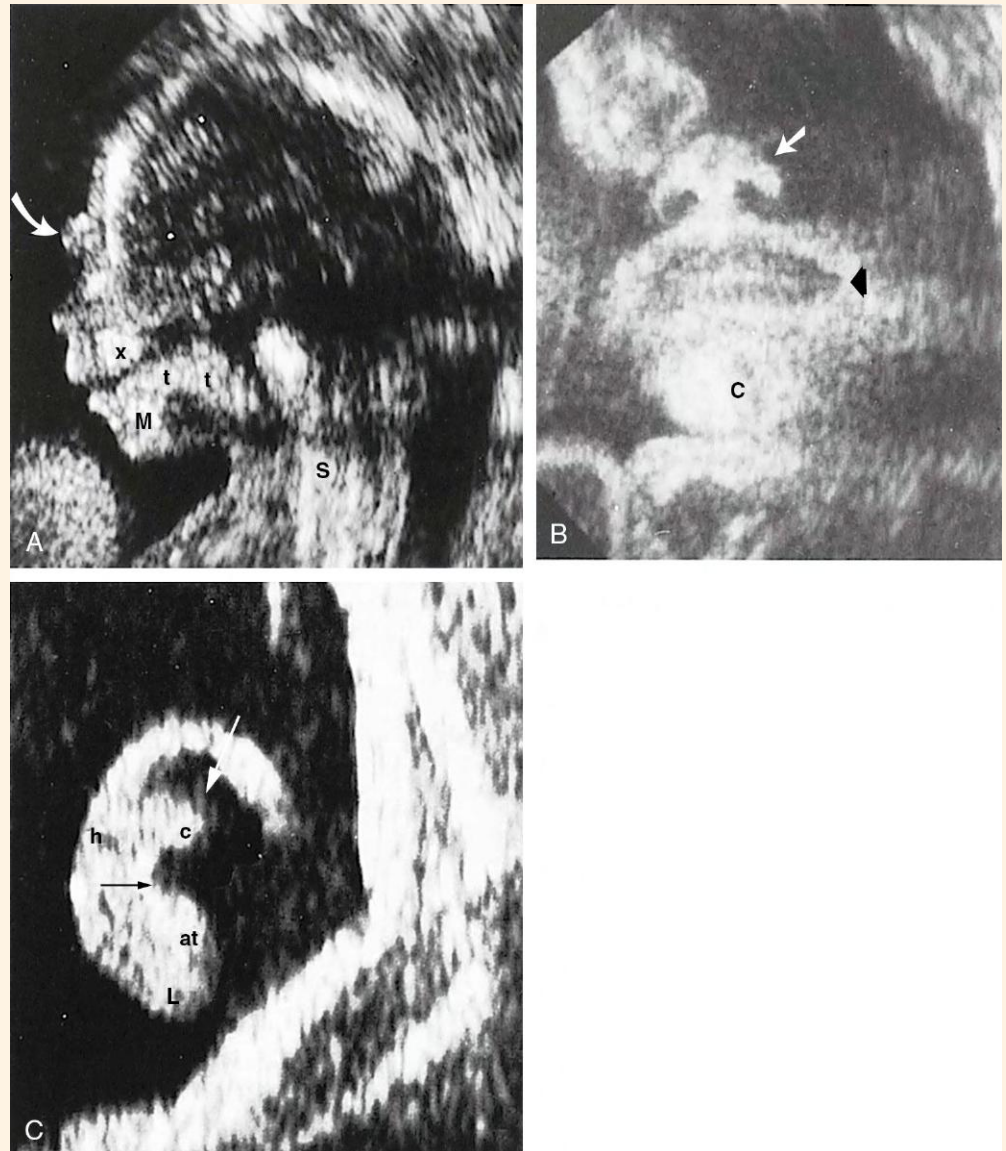


Fig. 18.11 Imágenes ecográficas de una cabeza fetal normal.

A, Perfil lateral que muestra la nariz, la mandíbula (M), el maxilar (x), la lengua (t) y la superficie medial de la órbita ósea (flecha curva). S, músculo esternocleidomastoideo.

B, Vista frontal de la cara que muestra la nariz (flecha blanca), el mentón (C) y la comisura de la boca (flecha negra). **C**, Oreja. La flecha negra indica el antihélix; la flecha blanca indica la fosa escafoidea. at, antitrago; c, cruz del antihélix; h, hélix; L, lóbulo de la oreja. (A y B, de Bowerman RA: Atlas of normal fetal ultrasonographic anatomy, 2.ª ed., St. Louis, 1992, Mosby; C, de Nyberg DA y cols.: Diagnostic ultrasound of fetal anomalies, St. Louis, 1990, Mosby.)

CORRELACIÓN CLÍNICA 18.1

Estudio clínico y manipulación del feto (cont.)

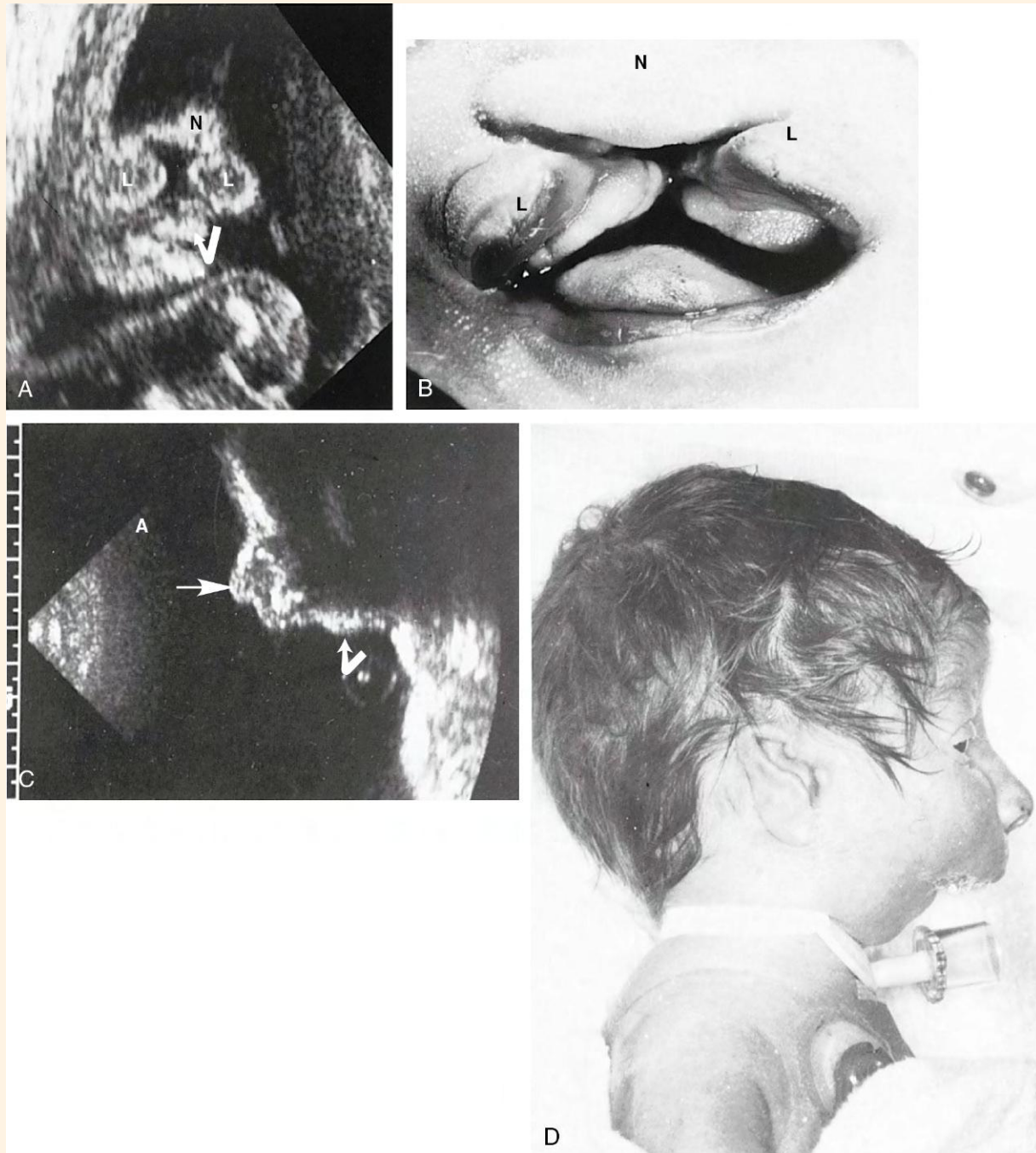


Fig. 18.12 **A**, Imagen ecográfica de un feto con trisomía 13, paladar hendido y labio leporino (L). La *flecha curva* indica la lengua. N, nariz. **B**, Fotografía posnatal que confirma el diagnóstico. L, labio; N, nariz. **C**, Imagen ecográfica de un perfil facial que muestra una notable micrognatia (*flecha curva*). La *flecha recta* indica la nariz. A, anterior. **D**, Fotografía posnatal que confirma el diagnóstico. (**A** y **B**, De Nyberg D, Mahony B, Pretorius D: Diagnostic ultrasound of fetal anomalies, St. Louis, 1990, Mosby; **C** y **D**, de Benson CB y cols.: J Ultrasound Med 7:163-167, 1988.)

esqueleto. Si se inyectan medios de contraste radiopacos dentro de la cavidad amniótica (**amniografía, fetografía**), los clínicos pueden visualizar los contornos del feto y la cavidad amniótica. Otras pruebas de imagen, como la **resonancia magnética**, la **tomografía computarizada** y la **xerorradiografía**, consiguen imágenes fetales

útiles, pero su uso está limitado por problemas como su coste y disponibilidad (**figs. 18.13 y 18.14**).

La **fetoscopia** es la visualización directa del feto a través de un tubo que se introduce en la cavidad amniótica. Este procedimiento se realiza principalmente con el uso de tecnología de fibra óptica (fi-

CORRELACIÓN CLÍNICA 18.1

Estudio clínico y manipulación del feto (cont.)

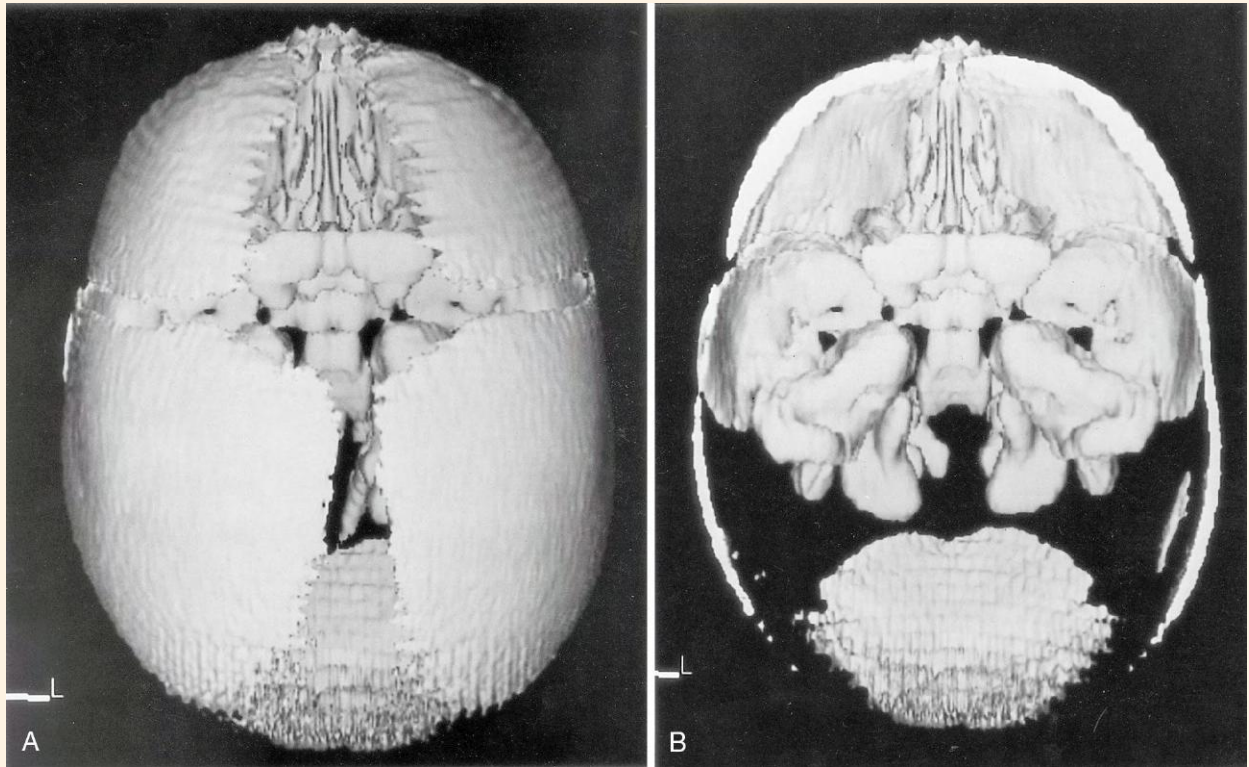


Fig. 18.13 Reconstrucciones de tomografía computarizada de alta resolución que ofrecen una imagen del cráneo de un feto de 18 semanas. **A**, Foco en los huesos superficiales del cráneo. **B**, Huesos más profundos del mismo cráneo. (Cortesía de R.A. Levy, H. Maher y A.R. Burdi, Ann Arbor, Mich.)

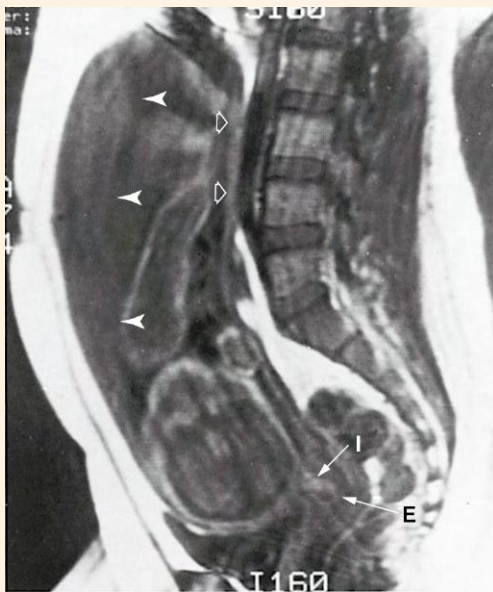


Fig. 18.14 Imagen de resonancia magnética de un feto normal en el tercer trimestre, en el interior del útero. La cabeza fetal está cerca de la punta de la flecha en I (orificio cervical interno). Las puntas de flecha sólidas indican la placenta; las puntas de flecha vacías indican la pared uterina. E, orificio cervical externo. (De Friedman AC y cols.: Clinical pelvic imaging, St. Louis, 1990, Mosby.)

broscopio). Dado el alto riesgo de aborto espontáneo e infecciones, esta técnica no se suele emplear con fines puramente diagnósticos, sino más bien como ayuda para la obtención de muestras intrauterinas. Su uso ha sido sustituido en gran medida por otras técnicas de control ecográfico.

Técnicas de obtención de muestras

La más clásica de las técnicas de obtención de muestras es la **amniocentesis**, que consiste en introducir una aguja en el saco amniótico y extraer una pequeña cantidad de líquido amniótico para analizarlo. La amniocentesis no se suele realizar antes de la semana 13 de gestación por la escasez relativa de líquido amniótico.

La amniocentesis fue utilizada originalmente para detectar alteraciones cromosómicas (p. ej., síndrome de Down) en las células fetales presentes en el líquido amniótico y para determinar los niveles de **α -fetoproteína**, un marcador de los defectos de cierre del tubo neural y de otras malformaciones. El análisis de estas células fetales del líquido amniótico es también la base para conocer el sexo del embrión. Esto se realiza con el uso de un colorante fluorescente, que tiñe con intensidad el cromosoma Y. En la actualidad, varios procedimientos analíticos realizados sobre el líquido amniótico y células cultivadas del mismo sirven para detectar muchos defectos enzimáticos y bioquímicos en el embrión y controlar la situación del feto.

Otra técnica diagnóstica muy empleada es la **biopsia de las vellosidades coriónicas**. En ella se utiliza la ecografía como guía para introducir una aguja de biopsia dentro de la placenta y obtener una pequeña muestra de las vellosidades con fines diagnósticos. Esta técnica se suele realizar en períodos más

CORRELACIÓN CLÍNICA 18.1

Estudio clínico y manipulación del feto (cont.)

tempranos del embarazo (entre las 6 y las 9 semanas) que la amniocentesis.

El aumento de la sofisticación de las pruebas de imagen fetales, sobre todo de la ecografía, ha hecho posible la obtención directa de muestras del feto. La toma de muestras de sangre fetal bajo control ecográfico, sobre todo de los vasos umbilicales, es ahora frecuente para el diagnóstico de algunos trastornos hereditarios, como las inmunodeficiencias, los defectos de la coagulación o las anomalías de la hemoglobina, y también de las infecciones fetales. Asimismo se pueden obtener muestras de biopsia de piel fetal e incluso del hígado para detectar anomalías específicas de un órgano.

Manipulación terapéutica del feto

Algunos trastornos se pueden tratar mejor durante el período fetal que tras el nacimiento (**cuadro 18.4**). En ciertos casos que cursan con obstrucciones se puede evitar así que el feto desarrolle lesiones estructurales graves. En otros casos se puede reducir la producción de residuos tóxicos. El reconocimiento de que la cirugía fetal produce resultados en esencia sin cicatrices ha llevado a muchos cirujanos a realizar correcciones quirúrgicas intrauterinas en lugar de esperar al nacimiento.

Los **drenajes fetales** se pueden aplicar para corregir trastornos específicos que conllevarían lesiones permanentes graves antes de nacer. Una de estas situaciones es el uso del sondaje de la vejiga para aliviar la presión y el consiguiente daño renal que causaría una obstrucción anatómica de la vía urinaria distal. En la **figura 18.15** se muestran las consecuencias de la falta de tratamiento del tabique cloacal persistente, que da lugar a una **megavejiga**. Este tipo de drenajes fetales también se ha empleado para intentar aliviar la presión del líquido cefalorraquídeo que causa la hidrocefalia (v. **fig. 11.38**), aunque los resultados de estos procedimientos han sido confusos.

Cuadro 18.4 Principales tipos de movimientos fetales

Tratamiento quirúrgico

1. Obstrucción urinaria (válvulas uretrales)
2. Hernia diafragmática
3. Teratoma sacrococcígeo
4. Quilotórax
5. Malformación adenomatoide quística del pulmón
6. Síndrome de transfusión feto-fetal
7. Hidrocefalia secundaria a estenosis del acueducto
8. Bloqueo cardíaco completo
9. Espina bífida

Tratamiento médico

1. Eritroblastosis fetal
2. Hiperplasia suprarrenal
3. Hiper e hipotiroidismo
4. Arritmias fetales
5. Diabetes
6. Agammaglobulinemia
7. Trastornos metabólicos sensibles a vitaminas
8. Púrpura trombocítica idiopática

Las **transfusiones de sangre fetal** se utilizan como tratamiento de la anemia y la eritroblastosis fetal grave (v. **cap. 7**). Antes se introducía la sangre a nivel intraperitoneal, pero con la sofisticación creciente de las técnicas de obtención de sangre del cordón umbilical ya es posible realizar transfusiones intravasculares directas.

La **cirugía fetal abierta** se puede realizar en la actualidad gracias a las técnicas diagnósticas que permiten valorar de forma exacta el estado fetal. Este procedimiento es muy novedoso y experimental, y su aplicación se ha limitado a casos de alteraciones que podrían causar graves lesiones al feto si no se corrigieran antes del nacimiento. En este momento, las principales indicaciones de la cirugía fetal abierta son el bloqueo de la vía urinaria, la hernia diafragmática grave y algunos casos de hidrocefalia. Esta técnica conlleva riesgos también para la madre y se debe valorar con cuidado su idoneidad. Con la mejora de los procedimientos llegará a ser posible corregir intraútero otras malformaciones, como el paladar hendido, el labio leporino o las deformidades de las extremidades.

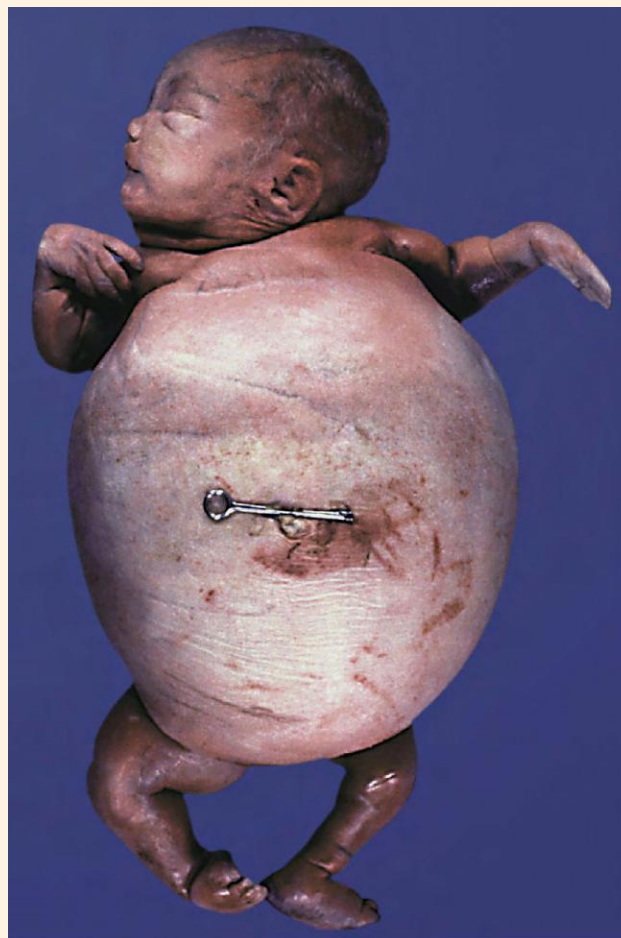

Fig. 18.15 Feto con enorme distensión abdominal causada por una megavejiga secundaria a un tabique cloacal. (Cortesía de M. Barr, Ann Arbor, Mich.)

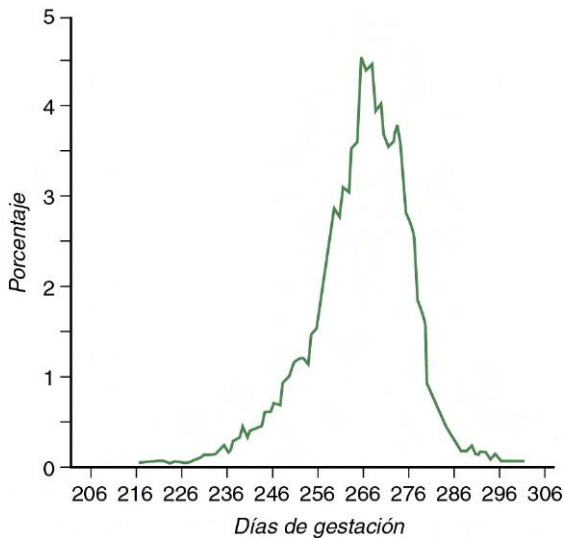


Fig. 18.16 Gráfica que muestra la distribución de los días de gestación normal en 1.336 partos espontáneos a término. (Adaptada de Wigglesworth J, Singer D: Textbook of fetal and perinatal pathology, Londres, 1991, Blackwell Scientific.)

de gran parte del colágeno cervical. Aunque muchos factores que intervienen en la reconfiguración del cuello uterino en la primera fase del parto todavía no se conocen, existen bastantes datos que indican que la **prostaglandina F_{2α}** tiene gran importancia en este proceso. Aunque hay grandes variaciones, la duración media de este primer período es de 12 horas.

La segunda fase del parto (**fase de expulsión**) empieza tras la dilatación completa del cérvix y termina con la expulsión del bebé desde el canal del parto. Durante esta fase, que puede durar de 30 a 60 minutos en función del número de partos previos de la madre, el bebé sigue dependiendo de la circulación umbilical para sobrevivir.

La tercera fase del parto (**alumbramiento**) representa el período entre la salida del bebé y la expulsión de la placenta. El cordón umbilical se corta a los pocos minutos del nacimiento y el niño debe adaptarse con rapidez a la nueva vida independiente. Durante los siguientes 15-30 minutos, las contracciones continuadas del útero separan a la placenta de la decidua materna, que se elimina intacta. Tras la expulsión de la placenta, se evita de forma natural una posible hemorragia grave originada en las arterias espirales uterinas, gracias a la contracción continua del miometrio. En la práctica clínica actual se suele abreviar esta tercera fase del parto mediante la inyección intramuscular de oxitocina sintética y la manipulación externa del útero para reducir la pérdida de sangre.

Los mecanismos que subyacen al inicio y la progresión del parto en el ser humano siguen siendo poco conocidos, aunque se han realizado progresos y descubrimientos sobre los estímulos que desencadenan dicho proceso en algunos animales domésticos. En las ovejas, el parto se inicia con un incremento abrupto de la concentración de cortisol en la sangre fetal. Como consecuencia, se produce un cambio en la actividad enzimática placentaria, y la síntesis de progesterona placentaria se convierte en síntesis de estrógenos. El incremento de los estrógenos estimula la formación y liberación de prostaglandina F_{2α}.

En los seres humanos, el inicio del parto parece depender menos de la actividad del eje hipófisis-corteza suprarrenal. Los estudios más recientes en embriones de primates han indicado que en la placenta se produce en cantidades significativas **hormona liberadora de corticotropina (CRH)**, liberada en condiciones

normales en el hipotálamo, a partir de las 12 semanas de gestación más o menos (fig. 18.17). Parte de la CRH placentaria estimula la adenohipófisis fetal para que libere ACTH. La ACTH estimula la corteza suprarrenal para que produzca **cortisol**, necesario para muchos procesos de maduración en el feto (v. cuadro 18.2). Sin embargo, gran parte de la CRH actúa directamente sobre la corteza suprarrenal del feto, estimulando la producción de sulfato de dehidroepiandrosterona, que es empleado por la placenta como sustrato para la síntesis de estrógenos.

Los niveles altos de **estrógenos** y los bajos de progesterona durante las últimas fases del embarazo facilitan el inicio del parto, pero la naturaleza exacta del mecanismo que lo desencadena sigue siendo poco clara. La progesterona, como su propio nombre indica, se encarga de mantener la gestación, aumentando los niveles de estrógenos y preparando los tejidos maternos para el parto. Los estrógenos estimulan la producción de **conexinas**, que forman uniones para conectar de forma eléctrica las células musculares lisas uterinas entre ellas. Además, hacen que estas células musculares expresen receptores de la oxitocina, un estímulo fundamental para la contracción muscular durante el parto. Los estrógenos promueven la acción de las prostaglandinas, lo que contribuye a la degradación de las fibras de colágeno del cuello uterino para que alcancen la suficiente flexibilidad como para adaptarse al paso del feto durante el parto.

La producción de CRH por la placenta permite explicar por qué un feto con hipoplasia hipofisaria o suprarrenal, o incluso con anencefalia, nace en su momento normal. De hecho, el parto se produce de forma espontánea en todos estos casos, aunque el momento del mismo muestre una variabilidad superior a la normal. Como sucede en las ovejas, la liberación local de prostaglandinas E₂ y F_{2α} puede ser importante para que se inicie el parto en el ser humano. En casos raros de gemelos implantados en cuernos diferentes de un útero doble, un miembro de la pareja puede tardar varios días o incluso varias semanas más en nacer que el otro.

Adaptaciones a la vida posnatal

Cuando se pinza el cordón umbilical tras el parto, el neonato se ve arrojado de repente a una existencia totalmente independiente. Los aparatos cardiovascular y respiratorio deben asumir de forma casi instantánea un nivel y un tipo de funciones distintos de los que tenían en la vida fetal. A las pocas horas o días del parto, el aparato digestivo, el sistema inmunitario y los órganos de los sentidos deben adaptarse a un entorno mucho más complejo.

Cambios circulatorios al nacimiento

Dos acontecimientos fundamentales controlan las adaptaciones funcionales del sistema circulatorio inmediatamente después del parto. El primero es la ligadura del cordón umbilical, y el segundo comprende los cambios que se producen en los pulmones tras las primeras respiraciones del recién nacido. Estos acontecimientos determinan una serie de modificaciones que afectan no sólo al equilibrio circulatorio, sino que también generan las principales alteraciones estructurales en el sistema circulatorio del recién nacido.

La ligadura del cordón umbilical interrumpe de repente la entrada de sangre al cuerpo por la vena umbilical, lo que elimina la sangre que fluye por el conducto venoso y reduce en gran medida la que llega a la aurícula derecha a través de la vena cava inferior. Una consecuencia de esto es una reducción

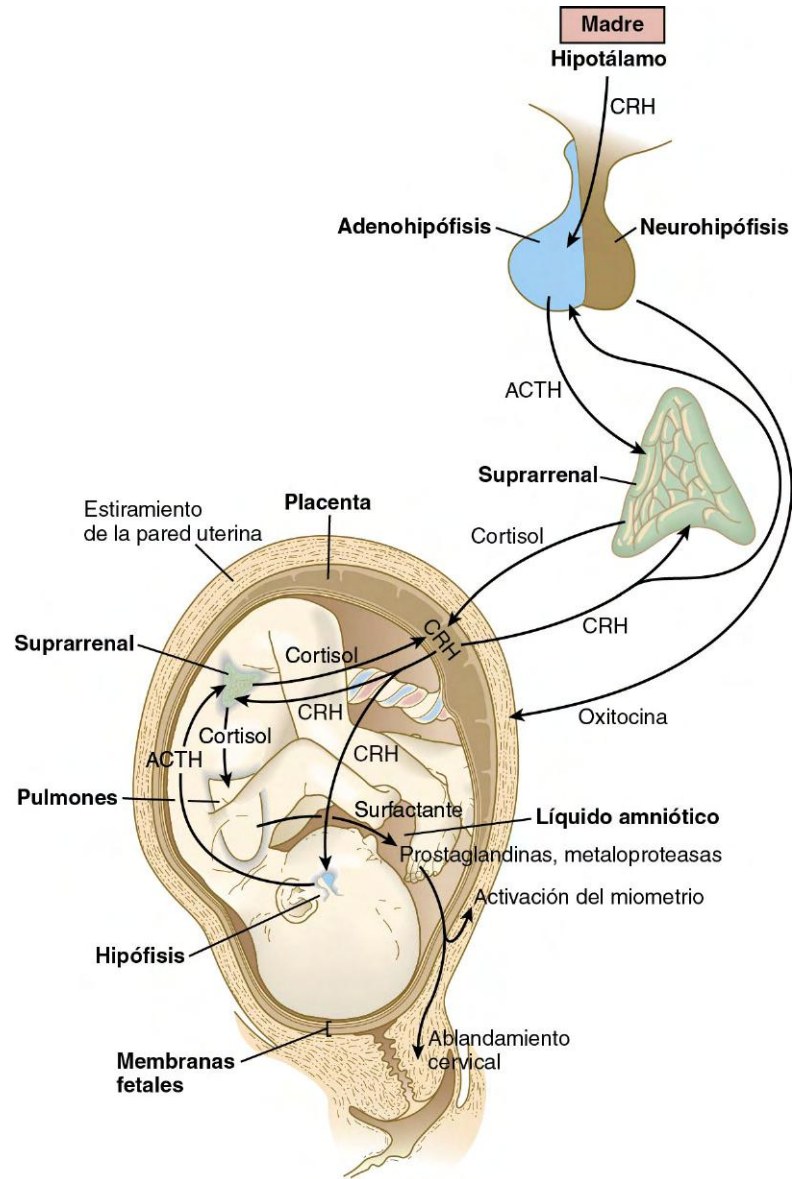


Fig. 18.17 Factores envueltos en el inicio del parto.
 ACTH, hormona adenocorticotropa; CRH, hormona liberadora de corticotropina.

del flujo sanguíneo que pasaba directamente de la aurícula derecha a la izquierda por el agujero oval durante la vida fetal.

Tras unas pocas respiraciones, el lecho vascular pulmonar se expande y puede recibir un volumen de sangre mucho mayor que en el período fetal. Las consecuencias de estos cambios son una reducción del volumen de sangre que fluye por el ductus arterioso y el consiguiente aumento en el retorno de sangre a la aurícula izquierda desde las venas pulmonares. A los pocos minutos del nacimiento el ductus arterioso se cierra de forma refleja. Esta derivación, que en la vida prenatal se mantiene abierta de forma activa por las acciones de la **prostaglandina E₂**, se contrae con rapidez cuando la concentración de oxígeno en la sangre aumenta. El mecanismo de esta constricción parece implicar la acción del citocromo P450, pero se ignora cómo se traduce ésta a la contracción del músculo liso del conducto. Poco después del nacimiento, las plaquetas forman un tapón que sella la luz del conducto arterioso estenosado. El principal tejido implicado en el cierre del conducto es dicho músculo liso, y la derivación también sufre una degradación de las fibras elásticas y un engrosamiento de la capa íntima interna. Aunque el cierre

inicial del ductus arterioso se basa en un mecanismo reflejo, durante las siguientes semanas se produce una fase de cierre anatómico, durante la cual la muerte celular y la proliferación de tejido conjuntivo se combinan para acabar convirtiendo el conducto en un cordón fibroso.

A causa del cierre del ductus arterioso, el aumento del flujo venoso pulmonar y la pérdida de entre el 25% y el 50% de la circulación periférica (circulación placentaria) al cortar el cordón umbilical, la presión sanguínea en la aurícula izquierda aumenta ligeramente por encima de la presente en la aurícula derecha. Este incremento causa el cierre fisiológico de la comunicación interauricular, y como resultado, toda la sangre que entra en la aurícula derecha pasa al ventrículo derecho (**fig. 18.18**). El cierre estructural de la válvula del foramen oval es prolongado y tarda varios meses tras el parto. Antes de que se produzca la obliteración completa de la válvula interauricular sigue teniendo una característica «permeabilidad de sonda», lo que permite que al introducir un catéter en la aurícula derecha éste atraviese el foramen oval y aparezca en la izquierda. Conforme va progresando la fusión estructural de la válvula

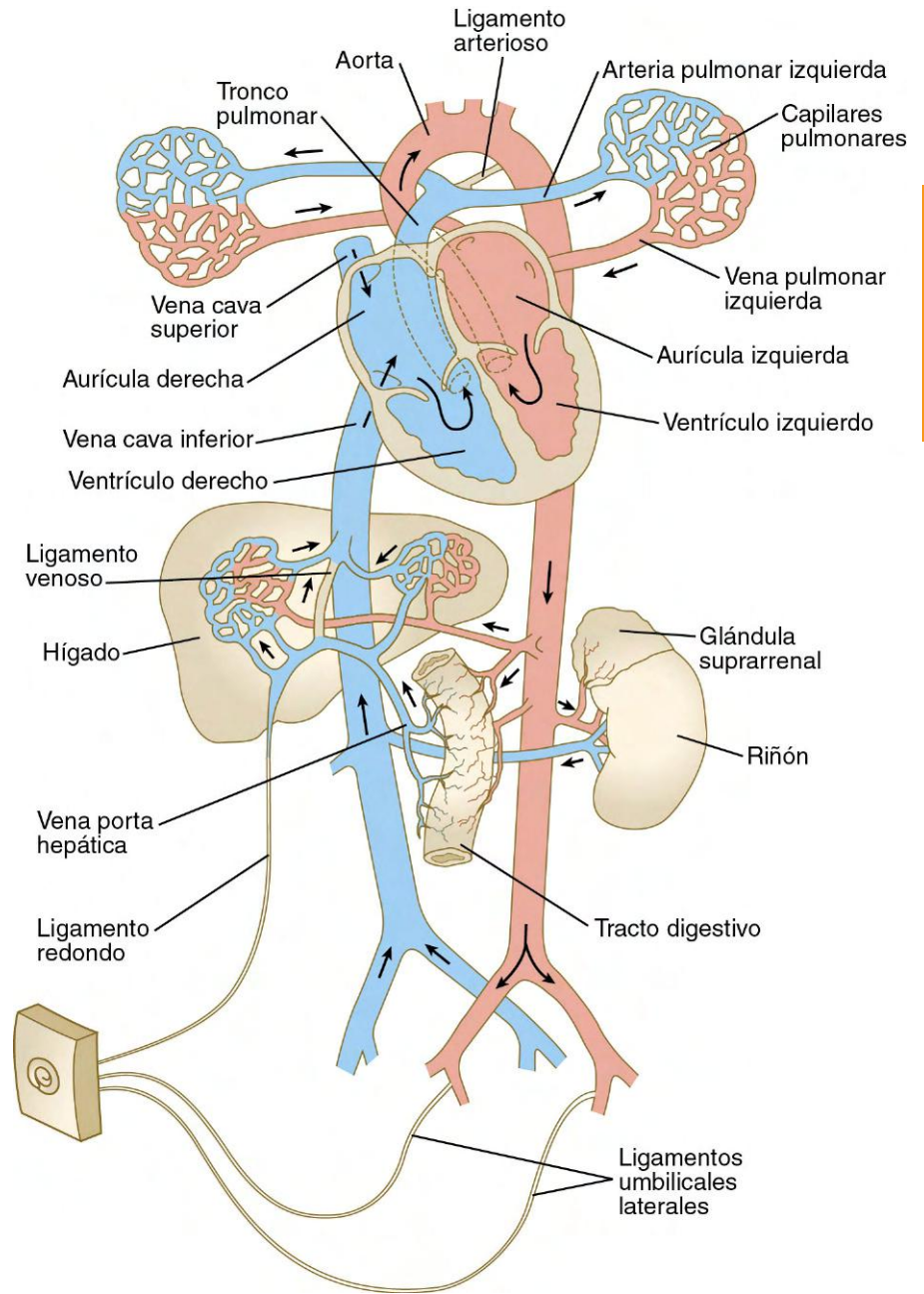


Fig. 18.18 Esquema de la circulación posnatal que muestra la localización de los restos de los vasos embrionarios.

del tabique interauricular se va perdiendo de forma gradual la permeabilidad mencionada, hasta que desaparece por completo. En cerca de un 20% de las personas este cierre anatómico de la válvula interauricular no se completa y causa un cuadro de **foramen oval permeable a sonda**, que no suele ser sintomático.

Aunque el conducto venoso también pierde su permeabilidad tras el parto, su cierre tarda más que el del ductus arterioso. El tejido de la pared del conducto venoso no es tan sensible al incremento de la saturación de oxígeno en la sangre como el del ductus arterioso.

Una vez establecido el patrón posnatal de la circulación, los vasos o cortocircuitos obliterados que eran canales circulatorios importantes en el período fetal quedan reemplazados por cordones de tejido conjuntivo, que forman ligamentos, o están representados por vasos de menor calibre (v. fig. 18.18; fig. 18.19). Estos cambios se resumen en la **tabla 18.1**. Al comienzo de la vida posnatal, la vena umbilical se puede emplear todavía para

realizar exanguinotransfusiones (en casos de enfermedad hemolítica por eritroblastosis fetal) antes de que se oblitere su luz.

Respiración pulmonar en el período perinatal

Nada más nacer, el niño debe empezar a respirar de forma regular y eficaz con sus propios pulmones para sobrevivir. Las primeras respiraciones son difíciles porque los pulmones están llenos de líquido y los alvéolos se encuentran colapsados al nacer. Por motivos meramente mecánicos, la respiración es facilitada por el diámetro relativamente grande de la tráquea y de las vías respiratorias principales, lo que reduce la resistencia al flujo de aire, un problema que no se podría superar si estas vías respiratorias fueran en proporción tan pequeñas como los pulmones.

Justo antes del parto, los niveles elevados de **arginina vasopresina** y **adrenalina** suprimen la secreción de líquido en

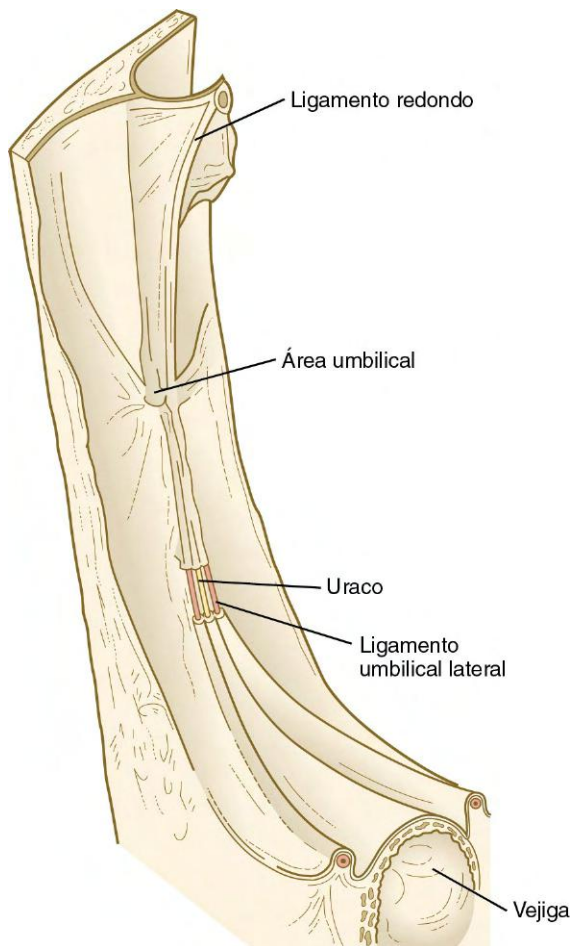


Fig. 18.19 Vista posterior de la región umbilical de la pared abdominal que muestra las dos arterias umbilicales obliteradas que flanquean el uraco y que van desde la vejiga hasta el ombligo. La estructura impar de la parte superior es el ligamento redondo (remanente de la vena umbilical), que va desde el ombligo hasta el hígado.

Tabla 18.1 Derivados posnatales de los cortocircuitos o de los vasos prenatales

Estructura prenatal	Derivado posnatal
Ductus arterioso	Ligamento arterioso
Conducto venoso	Ligamento venoso
Cortocircuito interauricular	Tabique interauricular
Vena umbilical	Ligamento redondo
Arterias umbilicales	Segmentos distales, ligamentos umbilicales laterales; segmentos proximales, arterias vesicales superiores

los pulmones fetales y estimulan su reabsorción por el epitelio pulmonar. En el momento del parto, los pulmones contienen unos 50 ml de líquido alveolar, que debe ser eliminado para poder respirar adecuadamente. La mitad de este volumen entra en los vasos linfáticos y del resto la mitad puede ser expulsada durante el propio parto, mientras que lo demás entra en la circulación sanguínea.

Los sacos alveolares de los pulmones se empiezan a inflar con la primera inspiración. El surfactante pulmonar, que fue secretado en cantidades cada vez mayores durante las últimas semanas de la gestación a término, reduce la tensión superficial que de otra forma existiría en la interfase aire-líquido de la superficie alveolar y facilita la inspiración. Al entrar aire a los pulmones, los vasos pulmonares se abren y permiten que también entre una mayor cantidad de sangre, lo que se traduce en un incremento de la saturación de oxígeno en la misma. El color del niño caucásico cambia entonces de un morado sucio al rosa normal.

Los movimientos respiratorios del feto son intermitentes e irregulares, y también lo son después del parto. Muchos factores pueden afectar a la frecuencia respiratoria, pero los mecanismos responsables de que la respiración intermitente se haga regular son poco conocidos. Factores como el frío, el contacto, los estímulos químicos, los patrones del sueño y las señales originadas en los cuerpos aórtico y carotídeo son algunos de los propuestos. En los períodos de vigilia la respiración del neonato se estabiliza pronto, pero durante varias semanas después del nacimiento se siguen produciendo episodios de apnea cortos (de 5 a 10 segundos) durante el sueño REM.

Panorama

La historia del desarrollo prenatal es compleja, pero fascinante. Se pueden hacer muchas generalizaciones a partir del estudio de la embriología, pero un tema dominante es la coordinación global de un gran número de procesos integradores muy complejos, que van desde la traducción de la información codificada en genes estructurales, como los que contienen homeobox, hasta la influencia de factores físicos, como la presión y la tensión, sobre la forma y las funciones del embrión en desarrollo.

En ocasiones las cosas no funcionan bien. Los estudios sobre abortos espontáneos demuestran que la naturaleza ha proporcionado un mecanismo de detección selectiva, que permite eliminar a los embriones menos capacitados para un desarrollo normal y una supervivencia independiente. La simple sustitución de una base en el ADN de un embrión puede producir un defecto muy localizado, pero otras veces se traduce en consecuencias graves sobre el desarrollo de varios sistemas.

Al ir mejorando los conocimientos sobre los mecanismos celulares y moleculares implicados en el desarrollo normal y patológico, y gracias a una tecnología cada vez más sofisticada, los científicos biomédicos y los médicos pueden manipular el embrión de formas inimaginables hace no mucho tiempo. Se trata de una era excitante, en la que cada vez está aumentando más la complejidad tecnológica y se plantean muchas dudas sobre temas sociales y éticos. Tampoco resulta sencillo predecir el posible impacto a nivel económico.

Caso clínico

Una ecografía rutinaria de una mujer en su octavo mes de gestación muestra una tumefacción en el abdomen del feto. La nueva ecografía realizada una semana después revela que esta tumefacción ha empeorado. La mujer es trasladada a un hospital universitario de referencia y se le informa que sin cirugía intrauterina existen elevadas probabilidades de que el feto sufra lesiones irreversibles antes de nacer. Se le dice que el trastorno de su feto es uno de los que puede tratarse con éxito mediante cirugía fetal.

A partir de estos datos, ¿qué clase de trastorno es más probable y qué tipo de cirugía se realizaría?

Resumen

- El período fetal se caracteriza por un intenso crecimiento en longitud y masa del embrión. Con el tiempo, el tronco crece relativamente más deprisa que la cabeza y más adelante los miembros muestran el máximo desarrollo. El feto es delgado al principio por la ausencia de grasa subcutánea, que comienza a depositarse hacia la mitad del embarazo.
- A las 5 semanas de gestación el corazón funciona a 100 latidos por minuto, frecuencia que aumenta hasta 160 por minuto a las 8 semanas y luego disminuye con lentitud durante el resto del embarazo. Algunas características fisiológicas diferentes del corazón fetal se pueden explicar por la presencia de isoenzimas fetales en el músculo cardíaco. La permeabilidad del ductus arterioso en el feto se mantiene de forma activa por la acción de la prostaglandina E₂.
- Los pulmones fetales están llenos de líquido, pero deben prepararse para una función respiratoria completa a los pocos momentos del parto. El feto empieza a realizar movimientos de respiración anticipatorios ya a las 11 semanas de gestación. La respiración fetal se ve afectada por situaciones fisiológicas de la madre, como la ingesta o el tabaquismo. El crecimiento desproporcionado del diámetro de la vía respiratoria alta es fundamental para permitir al recién nacido su primera respiración. La secreción de surfactante pulmonar empieza en torno a las 24 semanas, pero no se producen grandes cantidades hasta pocas semanas antes del parto. Los lactantes prematuros con deficiencia de surfactante pulmonar suelen desarrollar síndrome de dificultad respiratoria.
- Los movimientos fetales empiezan hacia las 7 semanas y media, y su complejidad aumenta después. La maduración de los movimientos fetales refleja la maduración estructural y funcional del sistema nervioso. Los ritmos diurnos de la actividad fetal aparecen entre las 20 y las 22 semanas. El feto tiene períodos alternantes de sueño y vigilia. Cuando casi está a término responde a los estímulos vibroacústicos, y a las 30 semanas se pueden observar respuestas reflejas pupilares a la luz.
- El tracto digestivo fetal no es funcional en el sentido habitual, pero se produce la maduración de los sistemas enzimáticos para la absorción y la digestión. Se pueden ver movimientos rítmicos espontáneos ya a las 7 semanas en el intestino delgado. El meconio empieza a llenar el intestino distal a mitad de la gestación. A término, el feto deglute más de medio litro diario de líquido amniótico.
- Los riñones fetales producen una pequeña cantidad de orina diluida. Las glándulas endocrinas fetales dan lugar también a cantidades pequeñas de hormonas, que se pueden demostrar mediante estudios histoquímicos en el tejido glandular al principio del período fetal. Sin embargo, tienen que pasar varios meses antes de poder detectar estas hormonas en la sangre. La corteza suprarrenal fetal es muy grande y produce entre 100 y 200 mg de esteroides diarios. No se conocen las funciones exactas de la glándula suprarrenal fetal, pero parece que el cortisol fetal está implicado en la maduración de ciertos sistemas orgánicos para la transición a la vida independiente después del parto. La placenta sigue produciendo varias hormonas durante la mayor parte del embarazo.
- Muchas nuevas técnicas diagnósticas han mejorado de forma notable el acceso al feto. Entre las de imagen destaca la ecografía como la más empleada en obstetricia. Además, se han desarrollado métodos para la obtención de muestras fetales, como la amniocentesis o la biopsia de vellosidades

coriónicas, que sirven para analizar células o líquidos del embrión o el feto. Estas técnicas permiten ciertas manipulaciones sobre el feto (p. ej., transfusiones intrauterinas de sangre o cirugía fetal para determinadas malformaciones).

- El parto tiene tres fases. La primera es la dilatación, que culmina con el borramiento del cuello uterino. La segunda termina con la expulsión del bebé y la tercera es el tiempo que pasa desde el nacimiento hasta la expulsión de la placenta. Los mecanismos que controlan el inicio del parto en los seres humanos se conocen mal.
- Tras el nacimiento se corta el cordón umbilical y el recién nacido se tiene que adaptar con rapidez a una existencia independiente, sobre todo en términos de función cardíaca y respiratoria. Tras las primeras respiraciones y al cortarse el cordón umbilical, la circulación pulmonar se abre. En respuesta a un mayor flujo hacia la aurícula izquierda, se produce un cierre fisiológico de la comunicación interauricular y el ductus arterioso se cierra de forma refleja. El cierre del conducto venoso hepático tarda más tiempo.

Preguntas de repaso

1. El ligamento redondo es el resto posnatal de:

- A. El ductus arterioso.
- B. El conducto venoso.
- C. La vena umbilical.
- D. La arteria umbilical.
- E. El uraco.

2. La producción insuficiente de una de estas sustancias es la principal causa para la falta de viabilidad de los lactantes nacidos entre las 24 y las 26 semanas de gestación, ¿de cuál se trata?

- A. El surfactante pulmonar.
- B. La α -fetoproteína.
- C. El meconio.
- D. El lanugo.
- E. La orina.

3. El meconio se forma en:

- A. El hígado fetal.
- B. El íleon.
- C. Los pulmones.
- D. El líquido amniótico.
- E. Los riñones.

4. ¿Qué órgano es mucho mayor en el feto que poco después de nacer?

- A. Los riñones.
- B. El corazón.
- C. El hígado.
- D. La vejiga.
- E. Las glándulas suprarrenales.

5. Los movimientos fetales se suelen detectar por primera vez mediante ecografía en la semana:

- A. 6.
- B. 8.
- C. 10.
- D. 12.
- E. 14.

6. ¿Qué vaso sanguíneo se suele utilizar para las exanguinotransfusiones en los recién nacidos?

- A. La arteria umbilical.
- B. La vena yugular.
- C. La arteria femoral.
- D. La vena umbilical.
- E. Ninguna de las anteriores.

7. Un lactante prematuro respira con dificultad y muere en pocos días. ¿Cuál es la causa más probable?

8. Un cuadro poco frecuente que puede persistir incluso en la vida adulta es la «cabeza de Medusa», que consiste en un anillo vascular oscuro con radiaciones irregulares alrededor del ombligo, con distensión del abdomen. ¿Cuál es la base embriológica de este trastorno?

9. Las embarazadas suelen sentir los movimientos fetales por primera vez hacia las 15 semanas. Éstos se perciben mejor durante las siguientes semanas, pero se suelen reducir en las dos últimas antes del parto. ¿Cuál es la explicación de este fenómeno?

10. Enumere algunos de los avances médicos recientes que han convertido en una realidad la cirugía fetal.

Bibliografía

Avery ME, Wang N-S, Tausch HW: The lung of the newborn infant, *Sci Am* 228:75-85, 1973.

Barclay AE, Franklin KJ, Prichard MML: *The foetal circulation and cardiovascular system, and the changes that they undergo at birth*, Oxford, 1944, Blackwell Scientific.

Barcroft J: *Researches on prenatal life*, vol 1, Oxford, 1946, Blackwell Scientific.

Barron DH: The changes in the fetal circulation at birth, *Physiol Rev* 24:277-295, 1944.

Beeshay VE, Carr BR, Rainey WE: The human fetal adrenal gland, corticotropin-releasing hormone, and parturition, *Semin Reprod Med* 25:14-20, 2007.

Bowerman RA: *Atlas of normal fetal ultrasonographic anatomy*, ed 2, St. Louis, 1992, Mosby.

Busnel MC, Granier-Deferre C, LeCanuet JP: Fetal audition, *Ann N Y Acad Sci* 662:118-134, 1992.

Chaoui R: Coronary arteries in fetal life: physiology, malformations and the “heart-sparing effect”, *Acta Paediatr Suppl* 446:6-12, 2004.

Cocani F, Olley PM: The control of cardiovascular shunts in the fetal and perinatal period, *Can J Physiol Pharmacol* 66:1129-1134, 1988.

Cook AC, Yates RW, Anderson RH: Normal and abnormal fetal cardiac anatomy, *Prenat Diagn* 24:1032-1048, 2004.

Dawes GS: The development of fetal behavioural patterns, *Can J Physiol Pharmacol* 66:541-548, 1988.

Duenhoelter JH, Pritchard JA: Fetal respiration, *Am J Obstet Gynecol* 129:326-338, 1977.

Fortin G, Thoby-Brisson M: Embryonic emergence of the respiratory rhythm generator, *Respir Physiol Neurobiol* 168:86-91, 2009.

Fuse Y: Development of the hypothalamic-pituitary-thyroid axis in humans, *Reprod Fertil Dev* 8:1-21, 1996.

Gnanalingham MG and others: Developmental regulation of the lung in preparation for life after birth: hormonal and nutritional manipulation of local glucocorticoid action and uncoupling protein-2, *J Endocrinol* 188:375-386, 2006.

Grenache DG, Gronowski AM: Fetal lung maturity, *Clin Biochem* 39:1-10, 2006.

Groenman F, Unger S, Post M: The molecular basis for abnormal human lung development, *Biol Neonate* 87:164-177, 2005.

Harding R, Bocking AD, eds: *Fetal growth and development*, Cambridge, 2001, Cambridge University Press.

Hooker D: *The prenatal origin of behavior*, Lawrence, Kan, 1952, University of Kansas Press.

Hooper SB, Harding R: Fetal lung liquid: a major determinant of the growth and functional development of the fetal lung, *Clin Exp Pharmacol Physiol* 22:235-247, 1995.

Inanlou MR, Baguma-Nibasheka M, Kablar B: The role of fetal breathing-like movements in lung organogenesis, *Histol Histopathol* 20:1261-1266, 2005.

Jones CT, Nathanielsz PW, eds: *The physiological development of the fetus and newborn*, London, 1985, Academic Press.

Kline RM: Whose blood is it, anyway? *Sci Am* 284:42-49, 2001.

Lagercrantz H, Slotkin TA: The “stress” of being born, *Sci Am* 254:100-107, 1986.

Larsen T and others: Normal fetal growth evaluated by longitudinal ultrasound examinations, *Early Hum Dev* 24:37-45, 1990.

Lee AJ and others: Fetal pain: a systematic multidisciplinary review of the evidence, *JAMA* 294:947-954, 2005.

Liu M and others: Stimulation of fetal rat lung cell proliferation in vitro by mechanical stretch, *Am J Physiol* 263:L376-L383, 1992.

Malendowicz LK: 100th anniversary of the discovery of the human adrenal fetal zone by Stella Starkel and Leslaw Wegrzyowski: how far have we come? *Folia Histochem Cytobiol* 48:491-506, 2010.

Manning FA: Fetal breathing movements, *Postgrad Med* 61:116-122, 1977.

Maritz GS, Morley CJ, Harding R: Early developmental origins of impaired lung structure and function, *Early Hum Dev* 81:763-771, 2005.

McArdle HJ, Ashworth CJ: Micronutrients in fetal growth and development, *Br Med Bull* 55:499-510, 1999.

Mellor DJ and others: The importance of “awareness” for understanding fetal pain, *Brain Res Rev* 49:455-471, 2005.

Naeye RL: *Disorders of the placenta, fetus, and neonate: diagnosis and clinical significance*, St. Louis, 1992, Mosby.

Nyberg DA, Mahony BS, Pretorius DH: *Diagnostic ultrasound of fetal anomalies: text and atlas*, St. Louis, 1990, Mosby.

Polin RA, Fox WW, eds: *Fetal and neonatal physiology*, vols 1 and 2, Philadelphia, 1992, Saunders.

Prechtl HFR: Fetal behavior. In Hill A, Volpe J, eds: *Fetal neurology*, New York, 1989, Raven Press, pp 1-16.

Rigatto H: Control of breathing in fetal life and onset and control of breathing in the neonate, Polin R, Fox W, eds: *Fetal and neonatal physiology*, vol 1, Philadelphia, 1992, Saunders, pp 790-801.

Sase M and others: Gastric emptying cycles in the human fetus, *Am J Obstet Gynecol* 193:1000-1004, 2005.

Smith BR: Visualizing human embryos, *Sci Am* 280:76-81, 1999.

Smith R: Parturition, *N Engl J Med* 356:271-283, 2007.

Smith R: The timing of birth, *Sci Am* 280:68-75, 1999.

St. John Sutton M, Gill T, Plappert T: Functional anatomic development in the fetal heart, Polin R, Fox W, eds: *Fetal and neonatal physiology*, vol 1, Philadelphia, 1992, Saunders, pp 598-609.

Teitel DF: Physiologic development of the cardiovascular system in the fetus, Polin R, Fox W, eds: *Fetal and neonatal physiology*, vol 1, Philadelphia, 1992, Saunders, pp 609-619.

Vanhatalo S, van Nieuwenhuizen O: Fetal pain? *Brain Dev* 22:145-150, 2000.

Warburton D and others: Lung organogenesis, *Curr Top Dev Biol* 90:73-158, 2010.

Wetzel GT, Klitzner TS: Developmental cardiac electrophysiology: recent advances in cellular physiology, *Cardiovasc Res* 31:E52-E60, 1996.

Winter JSD: Fetal and neonatal adrenocortical physiology. In Polin R, Fox W, eds: *Fetal and neonatal physiology*, vol 2, Philadelphia, 1992, Saunders, pp 1829-1841.

Wright C, Sibley CP, Baker PN: The role of fetal magnetic resonance imaging, *Arch Dis Child Fetal Neonatal Ed* 95:F137-F141, 2010.

Respuestas a los casos clínicos y a las preguntas de repaso

Capítulo 1

Caso clínico

- C. Aunque la mayor parte de los tejidos corporales está afectada en alguna medida, el corazón no es un tejido principal de destino de las hormonas esteroideas ováricas.

Preguntas de repaso

1. D
2. E
3. B
4. Un teratoma mediastínico, que probablemente se ha originado a partir de una célula germinal primordial aberrante que quedó atrapada en el tejido conjuntivo cerca del corazón.
5. En la mujer la meiosis se inicia durante la vida embrionaria; en el varón en la pubertad.
6. En la profase (fase diplotene) de la primera división meiótica y en la metafase de la segunda división meiótica.
7. Anomalías cromosómicas, como la poliploidía o las trisomías de determinados cromosomas.
8. La espermatogénesis es el proceso completo de formación de los espermatozoides a partir de una espermatogonia. Comprende las dos divisiones meióticas y el período de la espermiogénesis. Esta última, o metamorfosis de los espermatozoides, es el proceso de transformación de una espermátide posmeiótica que tiene el aspecto de una célula ordinaria en un espermatozoide muy especializado.
9. Los estrógenos, segregados por el ovario, mantienen la fase proliferativa preovulatoria. Desde el momento de la ovulación, el cuerpo lúteo produce grandes cantidades de progesterona, que es la responsable de la fase secretora, en la que el endometrio se prepara para la implantación del embrión.
10. La hormona foliculoestimulante (FSH) producida por la adenohipófisis y la testosterona generada por las células de Leydig del testículo.

Capítulo 2

Caso clínico

1. Antes del accidente del avión, la cuestión es determinar quién es la madre «real». Después del mismo, el problema es quién recibe la herencia económica, la madre sustituta que reclama ser la madre real o la tía que aduce afinidad de sangre. Aunque estos problemas se plantean como temas legales que deberían decidirse en un juzgado,

el concepto de lo que significa la maternidad sustituta también implica aspectos psicológicos y religiosos.

2. Éste es un tema fundamental que no ha sido resuelto. Si los padres tenían creencias religiosas firmes sobre el derecho de los embriones a la vida, ¿habría que implantar los embriones restantes en otras mujeres?, y, en caso afirmativo, ¿en quiénes? Si existiera una herencia considerable, las implicaciones económicas podrían oscurecer el problema. Si no hubiera una herencia apreciable, ¿quién cargaría con los riesgos y los gastos de impedir la eliminación de los embriones congelados? En muchos casos de fecundación in vitro y de transferencia de embriones, el problema es qué hacer con los embriones congelados «adicionales» cuando tiene éxito la primera transferencia. Existen muchos embriones congelados en numerosos centros de todo el mundo.

Preguntas de repaso

1. E
2. D
3. El aumento súbito en la producción de hormona luteinizante por parte de la adenohipófisis.
4. La capacitación es una interacción poco comprendida entre un espermatozoide y los tejidos del tracto reproductor femenino que incrementa la capacidad del espermatozoide para fertilizar un óvulo. En algunos mamíferos la capacitación es obligatoria, pero en el ser humano es menos importante.
5. La fecundación tiene lugar por lo general en el tercio externo de la trompa uterina.
6. La proteína ZP₃ actúa como un receptor específico de los espermatozoides a través de sus receptores de membrana O-oligosacáridos; para estimular la reacción acrosómica es necesaria la exposición de gran parte de su soporte polipeptídico.
7. La polispermia es la fecundación de un óvulo por más de un espermatozoide. Se evita por el rápido bloqueo eléctrico de la membrana plasmática del óvulo y por la reacción de la zona posterior, a través de la cual los productos liberados por los gránulos corticales inactivan los receptores del espermatozoide en la zona pelúcida.
8. La paciente había tomado probablemente clomifeno para estimular la ovulación. El nacimiento natural de septillizos es muy infrecuente.
9. La introducción de más de un embrión en la trompa femenina es frecuente debido a que son muy escasas las posibilidades de supervivencia de un único embrión

474 Respuestas a los casos clínicos y a las preguntas de repaso

- implantado hasta el momento del parto. No se han determinado las razones de ello. Los embriones adicionales son congelados debido a que si la primera implantación no culmina en embarazo, es posible implantarlos sin la incomodidad y el gasto de obtener nuevos óvulos a partir de la madre para su fecundación in vitro.
10. En los casos de incompatibilidad entre el espermatozoide y el óvulo, de motilidad escasa de los espermatozoides o de deficiencia de receptores de los mismos en la zona, la introducción de dichos espermatozoides directamente en el óvulo o cerca de él puede soslayar un punto débil en la secuencia de acontecimientos de la reproducción.

Capítulo 3

Caso clínico

La paciente presentaba un embarazo ectópico en su trompa uterina derecha. El rápido aumento de tamaño del embrión y de las estructuras extraembrionarias dio lugar a la rotura de la trompa.

Preguntas de repaso

1. D
2. E
3. A
4. C
5. El cuerpo embrionario propiamente dicho se origina a partir de la masa celular interna.
6. Los tejidos trofoblásticos.
7. Permiten que el trofoblasto embrionario se adhiera al endometrio.
8. Las células procedentes del citotrofoblasto se fusionan para formar el sincitiotrofoblasto.
9. Además de las causas convencionales de dolor abdominal bajo, como la apendicitis, el médico debe considerar la posibilidad de un embarazo ectópico (de tipo tubárico) con distensión y posible rotura de la trompa que contiene el embrión implantado.

Capítulo 4

Preguntas de repaso

1. Un homeobox es una región altamente conservada y constituida por 180 nucleótidos, que se encuentra en numerosos genes con actividad morfogénica. Los productos de los genes con homeobox actúan como factores de transcripción.
2. B
3. A diferencia de otros muchos receptores, los del ácido retinoico (α , β y γ) se localizan en el núcleo.
4. A
5. D
6. D
7. E

Capítulo 5

Caso clínico

- C. A causa de los problemas respiratorios asociados al situs inversus, este hombre probablemente presenta una mutación en un gen de la dineína. Estas personas suelen tener espermatozoides inmóviles, un trastorno que produce infertilidad.

Preguntas de repaso

1. D
2. A

3. B
4. B
5. C
6. El epiblasto.
7. El nódulo primitivo actúa como organizador del embrión. A través del mismo pasan las células que constituyen la notocorda. Ésta induce la formación del sistema nervioso. El nódulo primitivo también es la estructura donde tiene lugar la síntesis de moléculas con actividad morfogénica, como el ácido retinoico. Cuando se injerta un nódulo primitivo a otro embrión, estimula la formación de un nuevo eje embrionario.
8. Ácido hialurónico y fibronectina.
9. Vg1 y activina.
10. Las moléculas de adhesión celular se pierden en la fase de migración. Cuando las células migratorias se establecen, pueden volver a expresar dichas moléculas de adhesión.

Capítulo 6

Preguntas de repaso

1. B
2. C
3. E
4. C
5. A
6. Una modificación de la configuración celular en el punto bisagra medial y las presiones del ectodermo lateral que empujan las paredes laterales de la placa neural.
7. Los neurómeros proporcionan la organización fundamental de las partes del encéfalo en las que están presentes. Algunos genes con homeobox se expresan en una secuencia establecida a lo largo de los neurómeros.
8. Los somitos. Los músculos axiales proceden de células derivadas de las mitades internas de los somitos, y los músculos de los miembros se originan a partir de precursores celulares localizados en las mitades laterales de los somitos.
9. En los islotes sanguíneos derivados del mesodermo de la pared del saco vitelino.

Capítulo 7

Caso clínico

- D. La α -fetoproteína, producida principalmente por el hígado fetal, se encuentra en numerosos tejidos del organismo, aunque por lo general sólo pequeñas cantidades son segregadas al líquido amniótico. En los defectos de cierre del tubo neural, grandes cantidades de α -fetoproteína salen a través del defecto y entran en el líquido amniótico.

Preguntas de repaso

1. A
2. E
3. B
4. D
5. E
6. C
7. Debido a que las vellosidades placentarias (especializaciones del corion) son bañadas directamente por sangre materna.
8. Depende de la edad del embrión. En un feto en desarrollo la molécula debe atravesar las siguientes capas: el sincitiotrofoblasto, el citotrofoblasto, la lámina basal de este último, el mesénquima de las vellosidades, la lámina basal del capilar fetal y el endotelio del mismo. En una placenta madura, la misma molécula puede ir de la circulación materna a la fetal pasando sólo por el

sincitiotrofoblasto, una lámina basal fusionada de trofoblasto y endotelio capilar, y el endotelio de un capilar fetal.

9. Gonadotropina coriónica humana. Ésta es la primera hormona embrionaria diferenciada producida por los tejidos trofoblásticos. Las primeras pruebas de embarazo utilizadas consistían en la inyección de cantidades pequeñas de orina de la mujer en un ejemplar hembra de sapo con garras africano (*Xenopus laevis*). Si la mujer estaba embarazada, la gonadotropina coriónica que contenía su orina estimulaba al sapo a poner huevos al día siguiente. Las pruebas actuales de embarazo, que se pueden realizar mediante dispositivos sencillos que se venden sin receta, ofrecen resultados casi instantáneos.
10. En la actualidad se sabe que muchas sustancias que pasan a la sangre de la mujer cruzan la barrera placentaria, como sucede con el alcohol, muchos fármacos y drogas, hormonas esteroideas y otras sustancias de peso molecular bajo. En general, se debe asumir que las moléculas con un peso molecular inferior a 5.000 daltons cruzan la barrera placentaria sin mucha dificultad.

Capítulo 8

Caso clínico

Aunque la historia de esta mujer indica la existencia de muchos factores de riesgo, ninguno de los problemas de sus hijos se puede atribuir claramente a una causa específica. No obstante, es muy probable que la espina bífida del primer hijo y la anencefalia del tercero tengan relación con la malnutrición global y con la deficiencia específica de ácido fólico, dado que la malnutrición es frecuente en las personas con alcoholismo. Es posible que la baja estatura del segundo hijo se deba a un intenso tabaquismo por parte de la madre. Por un lado, los problemas de comportamiento del hijo mediano podrían ser consecuencia de la adicción de la madre a la cocaína, el tabaco o el alcohol. Por otra parte, puede que no haya relación entre los factores de riesgo de la madre y una influencia prenatal en el comportamiento posterior del niño. Un aspecto significativo es que, a pesar de la existencia de muchos factores de riesgo bien conocidos, es muy difícil, si no imposible, atribuir una malformación congénita concreta a una causa específica. En realidad, sólo es posible hablar en términos de probabilidad.

Preguntas de repaso

1. E
2. C
3. E
4. B
5. A
6. B
7. Las situaciones que causan paladar hendido ocurren durante el segundo mes de la gestación. Para el cuarto mes el paladar está completamente formado. Es casi seguro que esta malformación ya se había producido cuando tuvo lugar el accidente.
8. Aunque puede haber una conexión entre el fármaco y la malformación congénita, es muy difícil demostrar una conexión entre cualquier caso concreto y un fármaco específico, especialmente si éste es reciente. Hay que investigar el contexto genético de la mujer, otros fármacos que puede haber tomado durante el mismo período, sus antecedentes de enfermedades en las primeras etapas de la gestación y su estado nutricional. Incluso en las mejores circunstancias, muchas veces sólo se puede estimar

la probabilidad de que una malformación congénita determinada se deba a un factor concreto.

9. Una causa frecuente de estas malformaciones es la deficiencia de líquido amniótico (oligohidramnios), que puede poner a las partes expuestas del feto a una presión excesiva ejercida por la pared uterina, con aparición de deformaciones de este tipo.
10. La displasia de los derivados ectodérmicos es una causa probable.

Capítulo 9

Caso clínico

1. B
2. A

Preguntas de repaso

1. D
2. E
3. D
4. B
5. C
6. B
7. La dermis. Los experimentos de recombinación han demostrado con claridad que la dermis aporta información morfogénica regional a la epidermis, con instrucciones concretas, por ejemplo, para la formación del pelo en el cuero cabelludo y en la pared abdominal.
8. Pueden ser pezones supernumerarios, localizados a lo largo de los extremos caudales de las líneas mamarias embrionarias.
9. En el embrión joven, el tejido cerebral induce la formación de los elementos esqueléticos membranosos circundantes. Cuando falta una región cerebral significativa no se produce la interacción inductiva.
10. En experimentos con el uso de marcador nuclear de codorniz se injertaron somitos de este animal en el lugar de los somitos originales en embriones de pollo. Todos los músculos de los miembros en desarrollo contenían núcleos de codorniz y no de pollo.

Capítulo 10

Caso clínico

A nivel descriptivo, la asimetría en espejo del pie y los dedos duplicados es un ejemplo clásico de la regla de Bateson sobre la asimetría en estructuras duplicadas (v. [pág. 50](#)). La mejor explicación para esta malformación sería la presencia de una zona de actividad polarizante (ZAP) duplicada en el borde anterior del miembro afectado. Debido al efecto de Sonic hedgehog, segregado por la ZAP duplicada, un gradiente secundario de actividad morfogénica podría haber dado instrucciones al mesodermo anterior de la yema del miembro inferior para formar un grupo adicional de estructuras posteriores. Este defecto infrecuente en el ser humano refleja casi de manera exacta la formación de estructuras alares supernumerarias, producidas en los pollos en experimentos de injertos de ZAP (v. [fig. 10.12](#)).

Preguntas de repaso

1. B
2. D
3. A
4. C
5. E
6. D

476 Respuestas a los casos clínicos y a las preguntas de repaso

- Un desgarro en el amnios durante un procedimiento de biopsia de la vellosidad coriónica podría haber producido una banda amniótica envuelta alrededor de los dedos, que habría estrangulado su irrigación sanguínea, con la consiguiente degeneración y desprendimiento de las puntas de los mismos.
- Este defecto no suele estar relacionado con la amniocentesis, debido a que la morfología de los dedos ya está bien establecida cuando se realiza dicho procedimiento (por lo general hacia las 15-16 semanas). La causa más probable es una mutación genética.
- Las células formadoras del músculo tienen su origen en los somitos.
- Es probable que la causa inmediata sea la ausencia de muerte celular programada en el mesodermo interdigital, pero el motivo de esta alteración de la muerte celular todavía no se conoce.

Capítulo 11

Caso clínico

Los problemas más inmediatos son la cirugía para tratar:

1) la médula espinal abierta y 2) el desarrollo de la hidrocefalia. La cirugía de la raquisquis debe perseguir en primer lugar el cierre de la lesión abierta para prevenir las infecciones y la pérdida de líquido cefalorraquídeo. En una segunda fase, probablemente será necesaria la cirugía para resolver los problemas asociados con la tracción de la médula espinal y de los nervios a medida que crece el niño. La hidrocefalia se suele tratar mediante la colocación de una derivación para extraer el exceso de líquido cefalorraquídeo del sistema ventricular cerebral. Es necesario mantener la permeabilidad de la derivación.

Además de la cirugía, el bebé se enfrenta a numerosos problemas asociados a la alteración funcional de los nervios raquídeos inferiores. En estos casos son frecuentes las anomalías de la función vesical, así como de la movilidad de los miembros inferiores. Las infecciones son una amenaza constante debido al problema de la contención y la circulación del líquido cefalorraquídeo en la lesión medular. Los niños con diversas formas de espina bífida requieren fisioterapia específica intensiva para resolver varios problemas. La obstrucción de la derivación procedente del sistema ventricular también es una amenaza continua. En un paciente de este tipo, el adelgazamiento de las paredes cerebrales indica que el tejido cerebral también está alterado. Otros componentes del problema son el retraso mental y las dificultades educativas y de socialización asociadas. Incluso los casos relativamente sencillos de espina bífida plantean muchos problemas crónicos. A menudo son elevados los costes anuales médicos, de rehabilitación y de educación correspondientes al tratamiento de cada paciente. Además, están las situaciones de estrés familiar, dada la necesidad de asistencia continuada. Entre los padres de niños con problemas crónicos a causa de malformaciones congénitas la tasa de divorcios es significativamente mayor que la habitual. Se necesita una fuerte red de apoyo para cuidar y sacar adelante a los niños afectados por problemas de espina bífida.

Preguntas de repaso

- E
- A
- D
- B
- D
- C

- C
- B
- El megacolon congénito (enfermedad de Hirschsprung) es un trastorno en el que un segmento del intestino grueso carece de ganglios parasimpáticos. El contenido intestinal no puede desplazarse activamente a través de este segmento agangliónico.
- Los nervios serían hipoplásicos (mucho más pequeños de lo normal) y la médula espinal sería más delgada de lo habitual en la zona donde se originan los nervios correspondientes al miembro afectado. La causa más probable es un exceso de muerte celular neuronal por la ausencia de un órgano diana al que puedan llegar los numerosos axones que inervan normalmente el miembro.

Capítulo 12

Caso clínico

Con el diagnóstico de inmunodeficiencia unido a la cardiopatía congénita con afectación del tracto de salida, el diagnóstico diferencial del pediatra consideró la posibilidad de un síndrome de DiGeorge. Esta posibilidad se confirmó con la demostración de unos niveles sanguíneos bajos de hormona paratiroidea. La causa del problema del lactante probablemente se remonta a la cuarta semana de gestación o incluso antes, cuando la cresta neural craneal que constituye el infundíbulo de salida del corazón y la faringe estaba migrando o preparándose para migrar a las regiones afectadas.

Preguntas de repaso

- E
- B
- C
- D
- A
- B
- C
- D
- A lo largo de la médula espinal, las células migratorias de la cresta neural son dirigidas hacia la región esclerotómica anterior de los somitos y excluidas de la mitad posterior. La consecuencia es la formación de un par de ganglios en cada segmento vertebral y de un espacio entre los ganglios en dirección craneocaudal.
- Las células de la cresta neural craneal pueden formar elementos esqueléticos, mientras que las de la cresta neural del tronco no pueden. Las células de la cresta neural craneal en migración contienen más información morfogénica codificada que las referidas células de la cresta neural del tronco (p. ej., los niveles craneocaudales están especificados en las células de la primera, mientras que no lo están en las de la segunda). Las células de la cresta neural craneal forman una gran parte de la dermis y de otros tejidos conjuntivos, no así las de la cresta neural del tronco.

Capítulo 13

Caso clínico

- El denominador embriológico común es un déficit de la cresta neural asociada al primer arco branquial. Este primer arco da lugar a la mandíbula, a la mayor parte del complejo del oído medio y a una porción significativa del oído externo.
- Dada la asociación estadística entre las alteraciones del oído externo y los defectos renales, el médico deseaba estar seguro de que no había anomalías subyacentes del sistema urinario.

Preguntas de repaso

1. D
2. B
3. A
4. D
5. C
6. El coloboma del iris se debe a la falta de cierre de la fisura corioidea durante la sexta semana de gestación. Como la zona del déficit permanece abierta cuando el resto del iris se contrae al ser estimulado por la luz intensa, a través del defecto puede entrar al ojo una cantidad excesiva de luz.
7. Algunas secreciones de las glándulas lagrimales alcanzan los conductos nasolagrimales, desde donde llegan a la cavidad nasal.
8. El ácido hialurónico. La migración de las células de la cresta neural hacia la córnea en desarrollo tiene lugar durante un período en el que se han secretado grandes cantidades de ácido hialurónico en el estroma corneal primario.
9. Durante el período fetal, la cavidad del oído medio está llena de un tejido conjuntivo laxo que amortigua los movimientos de los huesecillos. Este tejido se reabsorbe después del parto.
10. De forma parecida a la mandíbula, gran parte del oído externo se origina a partir del primer arco que rodea la primera hendidura faríngea.

Capítulo 14

Caso clínico

La paciente presentaba un adenoma tiroideo con secreción hormonal que causaba sus síntomas de hipertiroidismo. Debido a que la radiactividad estaba concentrada en la base de la lengua, su localización indicó que el tumor se había formado en un resto de tejido tiroideo, que había quedado atrapado al principio de la vía de migración de dicho tejido desde su lugar de origen en la línea media de la base de la futura lengua.

Preguntas de repaso

1. B
2. B
3. C
4. E
5. A
6. Una opción es el acné simple. Otra posibilidad más importante puede ser un quiste branquial. Los quistes branquiales se localizan de forma característica en el borde anterior del músculo esternocleidomastoideo. Una posible explicación de esta manifestación tardía podría ser que las mismas alteraciones que dieron lugar al acné del paciente causaran una reacción simultánea en el revestimiento epidérmico del quiste.
7. Primero debe eliminarse todo el epitelio de revestimiento del quiste, o los restos pueden formar un nuevo quiste con una recidiva sintomática. El cirujano también debe determinar si el quiste está aislado o conectado con la faringe por una fístula, lo que podría deberse a la persistencia de la bolsa faríngea correspondiente.
8. Algunas de las secreciones de las glándulas lagrimales alcanzan los conductos nasolagrimales, que conducen el líquido hacia la cavidad nasal.
9. Hacia la décima semana ya se han completado todos los procesos de fusión de los primordios faciales. La causa de los defectos se podría atribuir casi con certeza a algún factor que actuó sobre el embrión mucho antes del

comienzo del tratamiento antiepiléptico, probablemente antes de la séptima semana de gestación.

10. Estos defectos podrían ser una manifestación del síndrome alcohólico fetal. Representarían una forma leve de holoprosencefalia que, en este caso, estaría relacionada con la formación defectuosa del prosencéfalo. Los defectos del olfato y de la estructura del labio superior podrían ser secundarios a un defecto primario en la constitución del prosencéfalo.

Capítulo 15

Caso clínico

La niña presentaba un divertículo de Meckel que contenía tejido endometrial ectópico. Durante la menstruación, la reacción del endometrio ectópico le provocaba calambres en la parte superior del abdomen. Los síntomas desaparecieron tras la cirugía.

Preguntas de repaso

1. E
2. A
3. C
4. C
5. B
6. A
7. Atresia esofágica o fístula traqueoesofágica. En la primera, la leche llena el saco esofágico ciego y luego alcanza la tráquea a través del orificio laríngeo. En la segunda, la leche puede pasar directamente desde el esófago hasta la tráquea, según el tipo de fístula.
8. Estenosis congénita del píloro. Los vómitos en proyectil son un síntoma frecuente de este trastorno, y la palpación de una zona dura y nudosa en la zona pilórica confirmó el diagnóstico.
9. El diagnóstico más probable es el de una fístula del conducto vitelino que conecta el intestino medio con el ombligo. Esta fístula hace que parte del contenido del intestino delgado salga a través del ombligo. Otra posibilidad es que se trate de una fístula del uraco (v. cap. 16), que conecta la vejiga con el ombligo a través de un conducto alantoideo persistente. Sin embargo, en este caso el líquido sería orina y no estaría acompañado de moco.
10. Ano imperforado. Al realizar la exploración a un recién nacido, el médico debe comprobar que presenta el orificio anal.

Capítulo 16

Caso clínico

1. Para establecer el diagnóstico de sexo masculino mediante la prueba de la cromatina sexual, ninguna de las células estudiadas debe presentar cuerpos de Barr (cromosomas X condensados).
2. La causa más probable del fenotipo femenino es la ausencia de receptores para la testosterona (síndrome de insensibilidad a los andrógenos).
3. Sus gónadas serían masculinas (testículos internos). Debido a que en el embrión los testículos produjeron sustancia inhibidora mülleriana, tuvo lugar la regresión de los conductos paramesonéfricos. La paciente no tiene útero, trompas de Falopio ni el tercio superior de la vagina. Ésta es la razón de su amenorrea, aunque este

trastorno también resulta frecuente en los deportistas con programas intensivos de entrenamiento. Aunque sus testículos producen testosterona en abundancia, la ausencia de receptores para la misma dio lugar a la falta de diferenciación de las estructuras de los conductos genitales y de los genitales externos masculinos, que dependen normalmente de la testosterona.

Preguntas de repaso

1. A
2. D
3. B
4. A
5. A
6. D
7. B
8. La causa más probable es una fístula del uraco, que conecta la vejiga con el ombligo y permite la pérdida de orina. Esta fístula se debe a la persistencia de la luz en la parte distal de la alantoides.
9. Agenesia renal bilateral. El primer dato fue el escaso aumento de peso de la madre, que podía deberse a oligohidramnios (aunque no es la única causa de bajo aumento de peso en el embarazo). El lactante mostraba muchas características del síndrome de Potter, debido a que el útero ejerce una presión excesiva sobre el feto cuando la cantidad de líquido amniótico es muy escasa.
10. En el desarrollo normal, los extremos caudales de los conductos paramesonéfricos se dirigen hacia la línea media y se fusionan. En esta paciente, probablemente el punto de fusión se situó en una zona más caudal de lo normal. Este trastorno es compatible con un embarazo y un nacimiento normales, aunque en algunos casos puede haber dolor o problemas en el parto.

Capítulo 17

Caso clínico

El médico sospechaba una coartación alta de la aorta, con un ductus arterioso persistente. El pulso en la parte inferior del cuerpo suele estar reducido en las coartaciones aórticas altas y bajas. La cianosis en los pies se debía al paso de sangre venosa hacia la circulación sistémica a través del ductus arterioso persistente.

Preguntas de repaso

1. A
2. D
3. C
4. D
5. E
6. A
7. C
8. El médico sospechaba que el niño presentaba un cayado aórtico doble o un cayado aórtico derecho, ya que ambos cuadros pueden dificultar la deglución (disfagia) durante la niñez, en especial cuando se producen etapas de crecimiento rápido. Otra posibilidad para la disfagia de base embriológica es la estenosis del esófago.
9. Para sobrevivir, los pacientes que presentan este defecto deben tener algún medio para drenar la sangre que entra en la aurícula izquierda y para conseguir que llegue sangre al ventrículo izquierdo o a la circulación sistémica. Una combinación que podría realizar esta compensación

es la de una comunicación interauricular, que permitiría a la sangre salir de la aurícula izquierda, junto con otra comunicación interventricular asociada, por medio de la cual la sangre del ventrículo derecho alcanzaría el izquierdo. La asociación de un ductus arterioso persistente a estos dos primeros defectos compensatorios también podría ser útil para equilibrar la circulación, al añadir sangre al lado sistémico de la misma. Sin embargo, la compensación no sería muy útil desde un punto de vista fisiológico, debido a que la sangre añadida sería sangre no oxigenada que alcanza la aorta desde la arteria pulmonar.

10. Persistencia del segmento caudal de la vena supracardinal izquierda. Por lo general, el segmento caudal de la vena supracardinal derecha persiste y se incorpora a la vena cava inferior, mientras que el segmento correspondiente de la vena supracardinal izquierda desaparece (v. [fig. 17.12](#)). Las venas abdominales pueden mostrar una amplia gama de patrones anómalos.

Capítulo 18

Caso clínico

Probablemente el feto presentaba una obstrucción del sistema urinario inferior (quizá válvulas uretrales) con megavejiga (v. [fig. 18.15](#)). Este trastorno se puede tratar insertando una derivación en la vejiga, para que la orina pase al líquido amniótico. Si la derivación funciona durante el resto del embarazo, el problema de la eliminación de orina se puede tratar quirúrgicamente tras el parto. La colocación de derivaciones en la vejiga fetal es una de las formas de cirugía intrauterina con mayor éxito hasta el momento.

Preguntas de repaso

1. C
2. A
3. B
4. E
5. B
6. D
7. Enfermedad de la membrana hialina del recién nacido. Si el niño fue prematuro, los pulmones fetales no habían producido cantidades suficientes de surfactante pulmonar como para mantener la respiración normal.
8. Este trastorno se debe a la persistencia de un conducto venoso y una vena umbilical permeables. Cuando el paciente hace esfuerzos, la sangre venosa llena estos vasos y se observan pequeñas ramas venosas que irradian desde la zona umbilical. La imagen se parece a la de la cabeza de Medusa, que tenía serpientes en lugar de cabellos.
9. Una explicación sencilla es que, al continuar el crecimiento del feto, sus extremidades quedan tan apretadas en el interior del útero que tienen poco espacio para el movimiento.
10. Técnicas de imagen más refinadas, como la ecografía, que permiten un diagnóstico intrauterino más preciso de las malformaciones congénitas; el reconocimiento de la capacidad excepcional de curación que posee el feto; la mejora de las técnicas quirúrgicas intra y extrauterinas, en algunos casos asistidas con guía ecográfica, que hacen posible el abordaje quirúrgico directo del feto; el aumento de la capacidad para anticipar o evitar el parto prematuro tras la cirugía intrauterina.

Índice alfabético

Los números de página seguidos de «f» indican figuras, los seguidos de «t» tablas y los seguidos de «c» cuadros.

A

- Aberraciones cromosómicas, alteraciones de la meiosis
que derivan en, 8c-9c
desaparición cromosómica y, 8c-9c
desplazamiento cromosómico y, 8c-9c
- Aberturas intestinales, 108-109
anteriores, 108-109
posteriores, 108-109
- Abortivos, 145
- Aborto
espontáneo, 52
involuntario. *Ver también* Aborto, espontáneo
- Acetilcolina, 230-231
- Acetilcolinesterasa, 230-231
- Ácido fólico
anencefalia y, 138
antagonistas, 145
deficiencia, 138
- Ácido hialurónico, 79, 276-278
- Ácido retinoico, 12, 71-72, 72f, 96, 99, 146-147, 147f, 170-171
células mesenquimatosas y, 199-200
CGP y, 390-391
desarrollo facial y, 299
diferenciación ovárica y, 393
morfogénesis pulmonar y, 359
- Ácido ribonucleico (ARN)
pequeño, 70-71
síntesis, 5
- Ácido ribonucleico ribosómico (ARNr), 4-5
- Ácido valproico, 145t
- Acinos, 356
diferenciación, 357, 357f
- Acondroplasia, 144t, 178, 178f
- Acondroplasia, 178
MOPD, 317-318
- Acrania, 179c
- Acropaquia, 442-444, 444f
- Acrosina, 29
- Acrosoma, 13-14
- ACTH, 467
- Actina, 182-183, 228
- Activador transcripcional, 183-184
- Actividad promotora de brotes, 411
- Activina, 11
páncreas y, 355-356
- Acúmulos paraaórticos, 409
- Adenohipófisis, 325c
- Adheronas, 428
- ADN ribosómico (ADNr), 5-6
- Adrenalina, 469-470
- Afaquia, 149
- Afluencia venosa, 431
- Agenesia
pulmonar, 364
renal, 120c, 149, 384, 385f
traqueal, 364
- Agente(s)
antineoplásicos, 146, 145t
naranja, 147-148
quimioterapéuticos, 145t
- Agnatia, 329, 329f
- Agrina, 230-231
- Alantoides, 109, 117, 119-120
- Alas de la nariz, 305
- Albinismo, 144t, 156
- Albúmina, 109
sérica, 354
- Alcohol, 145t, 146, 147f
holoprosencefalia y, 146, 309-310
shh y, 309-310
síndrome alcohólico fetal, 128c, 146, 147f
- Aleta nasal, 301-302
- Almohadillas palmares, 159, 159f
- Alquiler, 35
- Alteraciones
de la meiosis, 8c-9c
de la migración, 149
del desarrollo que resultan en malformaciones, 149-150
ausencia de muerte celular normal y, 149
campos defectuosos y, 150
de la migración y, 149
defectos del receptor y, 150
defectos en las capas germinales y, 150
destrucción de estructuras formadas y, 149
detención del desarrollo y, 149
duplicaciones e inversión de la simetría, 149
efectos secundarios a otros, 150
en la formación de estructuras tubulares y, 149
en la reabsorción tisular y, 149
en las interacciones tisulares inductivas y, 149
falta de fusión o de unión y, 149
hiperplasia y, 150
hipoplasia y, 150
en la formación de estructuras tubulares, 149
en la reabsorción tisular, 149
en las interacciones tisulares inductivas, 149
- Alvéolos, 362
- Amelia, 136, 193, 194f, 212t
- Amelogénesis imperfecta, 319, 319f
- Amelogeninas, 315
- Amígdalas palatinas, 324
- Amilasa, 356
- Aminopterina, 145-146
- Amniocentesis, 120c, 465-466
- Amniografía, 463-465
- Amnios, 75-76, 117-118, 118f-119f
- Ampolla, 15
- Amputaciones intrauterinas, 212c
- Andrógenos, 11, 145t
conversión en estrógenos, 16
- Androstenediona, 16
- Anencefalia, 120c, 139f, 179c
mes del nacimiento y, 138
- Aneuploidia, 8c-9c
- Angioblastos, 208, 413, 413t
- Angiogénesis, 413
factor, 10, 415
- Angiomas, 167c
de la piel, 167c
- Angiopoyetina-1, 414
- Anillo timpánico, 289, 303
- Aniridia, 144t
- Ano imperforado, 351, 351f
- Anoftalmia, 271
congénita, 235
RAX y, 270-271
- Anoftalmos, 285

- Anomalía(s)
 congénitas del sistema urinario, 384c-386c, 384f
 de la migración renal, 384, 386f
 de la rotación renal, 384
 de la segmentación vertebral, 173c, 173f
 del pabellón auricular, 291, 291f
 dentales, 316c-320c
 enfermedades infecciosas que causan, 144t
 en el desarrollo de la piel, 167c, 167f
 en la diferenciación sexual, 403
 sistema de conductos genitales, 403-404
 en el varón, 403-404
 en la mujer, 404, 404f
 testículos, descenso de los, 404
- Anquiloglosia, 331
- Anteflexión de la cabeza (movimiento fetal), 458
- Antennapedia, 59c
- Antennapedia-bithorax, 60, 61f
- Antibióticos, defectos del nacimiento y, 147
- Anticoagulantes, 145t
- Anticonvulsivos, 145, 146f
- Antígeno H-Y, 389
- Antro, 10-11
- Aorta
 coartación de la, 447, 448f
 desarrollo, 415-417
 ramas principales de la, 417-418, 418f, 418t
- Aparato digestivo, 335-358
 bazo y, desarrollo de, 343-344, 343f
 configuración del intestino y, 335-337, 336f-337f
 cronología del desarrollo, 344t
 fetal, 459-461
 formación
 del esófago, 337-340, 339f
 del estómago y, 340-343, 340f-341f
 del intestino, 344-349
 glándulas, 352-358
 desarrollo de la función hepática y, 354-355
 formación
 del hígado y, 352-354, 353f
 del páncreas y, 355-358
 malformaciones, 343c
- Aparato olfatorio, formación del, 305-307
- Aparato reproductor femenino
 control hormonal del, 16-17, 17f, 18t
 estructura, 14
 ovarios y trompas de Falopio, 15
 útero, 15-16
 vagina, 16
 ovarios y, 16
 placenta y, 16
 preparación del, para la gestación, 15-19
 tejidos diana en la reproducción, 16-17
- Aparato respiratorio, 359-362
 árbol bronquial y, formación del, 359-362, 361f
 estadios de desarrollo pulmonar y, 362
 fetal, 456-458
 laringe y, formación de la, 359
 malformaciones, 364c
- Aparato urinario, 376-383, 377f
 anomalías congénitas, 384c-386c, 384f
 formación de la vejiga urinaria y, 383, 383f
 metanefros, 377-381
 riñón y
 cambios tardíos en el desarrollo del, 381-383, 382f
 formas iniciales del, 376-377, 377f
- Aparato urogenital, 376-407
 aparato urinario, 376-383
 genitales externos, 399-401, 401f
 homologías en el, 394, 394t
- Aparato vestibular, 285
- Apéndice
 vermiforme, 345
 xifoideo, dividido, 172
- Apertura de boca (movimiento fetal), 458
- Apnea, 457-458
- Apófisis odontoides, 172
- Apoptosis. *Ver* Muerte celular
- Aqueiria, apodia, 212t
- Aracnoides, 245
- Árbol
 biliar extrahepático, 354
 bronquial, formación del, 359-362, 361f
- Arcada circulatoria intraembrionaria, 111
- Arco(s)
 aórticos, 297
 derecho, 446
 desarrollo, 415-417, 416f
 doble, 445, 445f-446f
 izquierdo, interrupción del, 446, 446f
 nacimiento de la arteria subclavia derecha desde, 446
 sexto, 415
 sistema, derivados adultos de, 415, 417t
- branquiales (faringeos), 111, 177, 297
 anomalías y síndromes, 329c-331c
 cuarto, 323
 desarrollo externo, 315-323
 primer, 321
 síndromes relacionados, 329, 329f
 segundo, 322
 sistema, 321, 322f
 tercero, 323
 neurales, 168-169
 onfalomesentérico, 111
 pulmonar, 415, 416f
 reflejo, 226-227
 vitelino, 111
- Arginina vasopresina, 469-470
- ARN. *Ver* Ácido ribonucleico
- ARNr. *Ver* Ácido ribonucleico ribosómico
- Aromatasa, 11
- Arquicorteza, 243-244
- Artemina, 414-415
- Arteria(s)
 basilar, 418-419
 carótida
 externa, 418
 interna, 418
 central de la retina, 282
 comunicantes posteriores, 418-419
 coronarias, 419-420
 de la cabeza, 418-419, 419f
 desarrollo, 415-420
 aorta y, 415-417
 arcos aórticos y, 415-417, 416f
 en el desarrollo de los miembros, 211f
 espirales, 16, 122
 hialoidea, 273
 sistema de la, 282, 284f
 ilíacas, 417-418
 interósea, 211
 longitudinales neurales, 418-419
 mesentérica superior, 344
 pulmonares, 415
 ramas, 417
 renales, anomalías, 384
 subclavias, 446
 umbilicales, 417-418
 vertebrales, 418-419
 vitelina, 349-350
- Articulación temporomandibular, articulación de la mandíbula
 en los vertebrados inferiores, 302-303
- Artrotomo, 102
- Asa de Henle, 381
- Asimetría izquierda-derecha
 base molecular de, 87c-88c, 87f
 Dishevelled y, 87c-88c
 Prickle y, 87c-88c
- Aspectos moleculares de la gastrulación, 81c-83c
 endodermo visceral anterior y, 83, 83f
 nódulo primitivo y, 81-83
 placa precordial y notocorda, 83

- Asta
dorsal, 220
intermedia, 231
lateral, 220
ventral, 220
- Astigmatismo, 278
- Astroцитos
tipo 1, 219-220
tipo 2, 219-220
- Atavismo, 149
- Atlas, 172, 174f
región, 168-169
- Atracción por contacto, 228
- Atresia, 2
anal, 149
aórtica, 442-444
biliar, 358c
de la válvula mitral, 440-441
duodenal, 349
esofágica, 120c, 343
estenosis duodenal y, 349
intestinal, 350, 351f
mitral, 440-441
pulmonar, 442-444
tricuspídea, 440-441, 440f
- Atriquia, 167c
- Aurícula(s), 426
común, 438-439
derecha, entrada venosa a la, 431
izquierda, reposicionamiento del flujo venoso en la, 431
separación de, de los ventrículos, 429-430
tabicación, 430-431
- Ausencia de fusión, 149
del esternón, 369
- Autopodio, 199-200
- Axis, 172, 174f
región, 168-169
- Axón(es), 226-227
comisurales, 222
pioneros, 229
transporte, 229
- B**
- Bandas amnióticas, 148
- Bapx-1, desarrollo del bazo y, 343
- Barorreceptores, 417
- Barrera hematotesticular, 12
precursores espermáticos y paso a través de la, 14c, 14f
- Barx-1
formación del estómago y, 340
patrones de dentición y, 310
- Bases moleculares
de la asimetría izquierda-derecha, 87c-88c, 87f
del desarrollo embrionario, 58-74, 59c, 59f
- Bastón, retina neural, 279
- Bazo, desarrollo del, 343-344, 343f
- BF-2, 379
- BFU-E. Ver Unidades, formadoras, de brotes eritroides
- Bilis, 355
- Biopsia de la vellosidad coriónica, 130
- Bithorax, 59c
- Blastema metanefrogénico, 377-379
- Blastocele, 37
- Blastocisto, 37, 40f
cavidad, 37
eclosión, 51
- Blastómeras, 37
- Blimp-1, 390
- BMP. Ver Proteína(s), morfogénicas óseas
- BMP-2. Ver Proteína(s), morfogénica ósea 2
- BMP-4. Ver Proteína morfogénica ósea 4
- BMP-6, 168
- BMP-7. Ver Proteína(s), morfogénica ósea 7
- Bolsa(s)
de Fabricio, 326
de Rathke, 240, 324-325
primordio, 324-325
faringeas, 295-297, 324
cuarta, 324
desarrollo, 324
segunda, 324
tercera, 324
omental (epiploica), 342
- Bostezo (movimiento fetal), 458
- Bradycardia, 453
- Braquidactilia, 212t
- Braquipedismo, 206
- Braquiuria, 81-83
- Brevicollis (cuello corto), 173c
- Bronquiolos respiratorios, 362
- Bronquios, 359
secundarios, 359
- Brote tiroideo, 324
- Bulbo
olfatorio, 244
piloso, 161-162
raquídeo, 236
- Bulbus cordis, 426
- Busulfán, 146
- C**
- Cabeza y cuello, 294-334
arterias, 418-419, 419f
desarrollo
de la región facial, 299-315
inicial, 294-297, 295f
región craneofacial en el, 294-295, 296f, 297-299, 298f
faringe y derivados del desarrollo en la, 315-327
músculos de la, 187-189, 188f
región faríngea y, organización fundamental de la, 295-297, 297f
- Cadena
ganglionar simpática, 231
pesada de la miosina (MHC), 186
- Cadherinas, 85-88
- Calcificación cerebral, 144t
- Calcitonina, 324
- Cálices, 381
- Cámara miocárdica, 426
- Campo(s)
cardíaco
primario, 425
secundario (anterior), 104-105
defectuosos, 150
ungueal primario, 163-164
- CAM. Ver Moléculas, de adhesión celular
- Canal(es)
atrioventricular persistente, 440, 440f
de Schlemm, 281-282
hialoideo, 282
pleurales, 365
formación, 365-367, 367f
- Cáncer, genes del desarrollo, 72-73
- Capa(s)
ameloblástica, órgano del esmalte, 311
coroidea, 282
funcional, 16
germinales
defectos de las, 150
ectodérmica, desarrollo de la, 92-97
estadio de dos capas germinales (bilaminar), 75-76, 77f-78f
embrionarias
derivados de, 111-112, 114f
gastrulación y tres, 76-80, 79f

Capa(s) (*cont.*)

- endodérmica
 - desarrollo de, 92-97
 - neurulación, 92-93
 - placodas sensitivas e inducciones secundarias en la región craneal, 97
 - segmentación del tubo neural, 93-97
 - cresta neural y, 97
 - manifestaciones morfológicas de, 93-95
 - mecanismos iniciales de, 95, 96f
 - región rombencefálica y, 95-96
 - señalización nodal y, 107
 - formación, 75-91
 - CAM y, 85-89
 - inducción del sistema nervioso y, 80-85
 - mesodérmica, desarrollo de la, 97-107
 - germinativa, 156
 - granular, 237-238
 - externa, 237-238, 238f
 - interna, 237-238
 - nuclear
 - externa (retina), 279
 - interna (retina), 279
 - plexiforme
 - externa (retina), 279
 - interna (retina), 279
- Capacitación, 27
- Cara
 - formación, 299-302, 300f-302f
 - malformaciones, 308c-310c
- Carbonato de litio, 145-146
- Carboxipeptidasa, 356
- Carcinoma
 - basocelular, 72-73
 - coriocarcinoma, 130
- Cartílago
 - aritenoides, 359
 - cuadrado, 321
 - de Meckel, 177, 302
- Caseína, 165
- Cataratas
 - congénitas, 285
 - enfermedades infecciosas que causan, 144t
- β -Catenina, 70, 71f
- Cavidad(es)
 - amniótica, 75-76
 - coriónica, 120-121
 - corporales, 362-367
 - formación de los canales pleurales, 365-367, 367f
 - formación del celoma y el mesenterio, 362-363, 365f
 - formación del diafragma, 367, 369f
 - formación del septum transversum, 365-367, 366f
 - malformaciones, 369c-370c
 - pericárdica, 105
 - pleurales, 362, 365
 - timpánica, 285, 324
- Cavitación, 37, 75-76, 93
- Cayado aórtico doble, 445, 445f-446f
- Cdx-2, 42
 - configuración del intestino y, 335
- CEA. Ver Cresta(s), ectodérmica apical
- Celoma
 - común, 362-363, 365f
 - extraembrionario, 104
 - formación del, 104
 - intraembrionario, 104, 362-363
 - pericárdico, 105
- Célula(s)
 - alveolares, 362
 - tipos I/II, 362
 - amacrinas, 279
 - C, 324
 - citotrofoblásticas
 - columnares, 120, 121f
 - invasivas, 122
 - cromafines, 233

- cumulares, 11
 - de amplificación de tránsito, 347-348
 - de Hofbauer, 126
 - de la granulosa, 9-10
 - de la pared de la granulosa, 11
 - de Langerhans, 156-158
 - de Leydig, 393
 - factor estimulador de, 20
 - de Merkel, 158
 - de Purkinje, 237-238
 - de Schwann, 228
 - de Sertoli, 12, 20, 20c
 - en la diferenciación sexual, 393, 393c
 - deciduales, 52, 122, 122f
 - en botella, 79
 - ependimarias, 220
 - estrelladas, 354
 - exocrinas, 355-356
 - ganglionares, 279
 - germinales
 - CGP, 2, 119, 390
 - embrionarias, 47
 - entrada en la meiosis de, 390-391, 391f
 - especificación, 390-391
 - migración en el interior de las gónadas, 390-391
 - mitosis e incremento del número de, 2-4
 - origen y migración, 2, 3f
 - primordiales (CGP), 2, 79, 119, 390
 - diferenciación ovárica y, 393
 - especificación, 390-391
 - gliales
 - de Müller, 279
 - radiales, 220
 - granulares, 237-238
 - horizontales, 279
 - invasoras citotrofoblásticas, 122
 - luteínicas de la granulosa, 27
 - madre, 47-50
 - comprometidas, 410
 - de la lámina basal, 158
 - determinadas, 410
 - embrionarias, 47
 - hematopoyéticas, 408-410
 - intestinales, 347-348
 - linfoides, 410
 - mieloides, 410
 - multipotenciales, 219
 - pluripotenciales, 410
 - pluripotenciales inducidas (células IPS), 50
 - mesenquimatosas, 79, 199-200
 - microgliales, 220
 - mioepiteliales, 165
 - miógenas, 181-182
 - pancreáticas
 - endocrinas, 355-356
 - parafoliculares, 324
 - parietales, 459
 - pro-B, 326
 - precursoras determinadas, 357-358
 - principales, 459
 - progenitoras, 219-220
 - bipotenciales, 219
 - endocrinas, 357-358
 - gliales, 219-220, 222
 - neuronales, 219
 - O-2A, 219-220
 - pancreáticas, 355-356
 - satélites, 183
- Cemento, 311
- Centro
 - de inactivación del cromosoma X, 44
 - modelador dorsal, 240-241
 - regulador
 - rostral, 240-241
 - ventral, 240-241
- Cer-1. Ver Cerberus 1

- Cerberus, 66
 Cerberus 1 (Cer-1), 75, 81, 84-85
 Cerberus-like, 1, 83
 Cerebelo, 237
 desarrollo del, 239f
 CFU. *Ver* Unidades, formadoras, de colonias
 CGP. *Ver* Célula(s), germinales, primordiales
 c-hairy, 99
 CHARGE, 265c
 Ciclopía, 150, 150f, 226
 Ciclos reproductores femeninos
 control hipofisario, 16
 control hipotalámico, 16
 fase proliferativa, 18
 fase secretora, 19
 interacciones hormonales con los tejidos durante, 17-19, 19f
 Cierre
 defectos
 en el sistema nervioso, 248-250, 249f
 en el tubo neural, 248
 en la columna vertebral, 249f
 en la médula espinal, 249f
 prematureo
 del agujero oval, 438-439
 del ductus arterioso, 446-447
 Cigoto, 31-32
 Cilios primarios, disfunción de los, 358c
 Cintillas ováricas (ovarios vestigiales), 393
 Circulación
 cambios al nacimiento de, 467-469, 469f-470f, 470t
 de la placenta, 126, 127f
 fetal, 434-437, 436f, 453-456, 457f
 uteroplacentaria, 122
 Cirriestina, 30
 Cirugía fetal abierta, 466
 Cisterna del quilo, 423
 Citodiferenciación, 156
 de las células secretoras en la adenohipófisis, 325c
 Citomegalovirus, 144t
 Citotrofoblasto, 52, 120
 Citrato de clomifeno, 33
 Clavícula, 174f
 Clítoris, 401
 Cloaca, tabicación de la, 346-347, 347f
 Clonación, 47-50
 c-met, 102, 206-207
 formación del hígado y, 353
 Coanas nasales, 305-306
 Coartación
 de aorta, 447, 448f
 posductal, 447
 preductal, 447
 Cocaína, 147-148
 Cóccix, 168-169
 Cóclea, 285
 Cohesina, 4
 Cojinetes
 auriculoverniculares, 426-428
 endocárdicos, 426-428, 429f
 Cola de caballo, 235
 Colágeno
 árbol bronquial y, 359
 tipo II, 176-177
 Colangiocitos, 354
 Colesterol, 27
 Colículo
 superior, 239-240
 inferior, 239-240
 Coloboma del iris, 285, 285f
 Columna
 de núcleos eferentes, 236-237
 gris intermediolateral, 220
 vertebral, 168-172
 áreas, 168-169, 170f
 defectos de cierre, 249f
 genes *Hox* y, 170, 171f
 región
 caudal, 168-169
 cervical, 168-169
 del atlas, 168-169
 del axis, 168-169
 lumbar, 168-169
 occipital, 168-169
 sacra, 168-169
 torácica, 168-169
 Comisura
 anterior, 242-243
 del hipocampo, 242-243
 habenular, 242-243
 posterior, 242-243
 Compactación, 37
 Complejo(s)
 Achaete-Scute, 69c
 de adhesión celular, 14c
 destructor, 70
 Componente
 endocrino del páncreas, 355-356, 356f
 exocrino del páncreas, 355-356, 356f
 premaxilar
 de la mandíbula, 301
 del maxilar, 303, 304f
 Comunicación intercelular, sistema nervioso, 216
 Condensina, 4
 Condrocraqueo, 173-175, 176f, 294
 precursores del, 175-176
 Conductillos eferentes, 393
 Conducto
 auditivo externo, 285, 323
 auriculovernicular, persistente, 440, 440f
 biliar, intrahepático, 354, 354f
 central, tubo neural, 220
 cístico, 354
 colector (metanéfrico), 379
 de Wirsung, 356
 de Wolff, 376, 394
 deferente, 26, 394
 endolinfático, 287-288
 genitales, 403
 embrionarios, estructuras vestigiales de los, 403
 linfáticos, desarrollo de los, 423-425, 424f
 mamarios, 167f
 mesonéfrico, 376, 394
 restos, 403
 metanéfrico. *Ver* Conducto, colector
 nasolagrimal, 283-285, 301-302
 néfricos primarios (pronéfricos), 376
 neuroentérico, 80
 onfalomesentérico, 108-109
 paramesonéfricos (de Müller), 394
 restos, 403
 pronéfrico, 103-104
 semicirculares, 287-288
 tirogloso, 149, 324
 restos, 330-331, 330f
 torácico, 423-425
 vitelino, 108-109
 malformaciones, 349-350
 restos, 349-350, 349f
 Conexina, 43, 434, 467, 442-444
 Cono, 279
 arterioso, 426
 de crecimiento axónico, 228, 228f
 Contacto mano-cara (movimiento fetal), 458
 Control del nacimiento, 19
 Convergencia extensión, 92
 Copa óptica, 240, 272-273, 273f-274f
 retina y otros derivados de la, 279-282, 279f
 Cópula, 326
 Corazón
 campos, 425
 primarios, 425
 secundarios, 104-105

- Corazón (*cont.*)
 cortocircuitos de cámara a cámara, 438-441
 defectos del tabique interauricular, 438-439, 439f
 desarrollo del, 425-434
 inicio, 425-428
 orígenes celulares del, 425-426, 425f
 formación del, 104-107, 105f-108f
 función cardíaca, inicio de la, 433-434, 435f
 incurvación del (formación del asa cardíaca), 426, 427f-428f
 inervación del, 433, 434f
 malformaciones, 438c-444c, 438f
 sistema de conducción, inicio del, 433-434, 435f
 tabicación del, 425-434
 aurícula y, 430-431
 auriculoventricular temprana, 426-428, 429f
 separación de las aurículas de los ventrículos, 429-430
 tardía, 429-433, 429f-430f
 tracto de salida y, 431-433, 432f
 ventrículos, 431, 432f
 tracto de salida
 malformaciones del, 441-442, 442f
 tabicación del, 431-433, 432f
- Cordamesodermo, 80. *Ver también* Mesodermo
- Cordina, 67, 81-83
 desarrollo arterial y, 415
 en el nódulo primitivo y, 81-83
 inducción neural y, 84, 216
 notocorda y, 83
- Cordón(es)
 medular, 93
 sexuales primitivos, 391
 umbilical, 104, 120-121
 en la placenta madura, 126
 hernia umbilical congénita, 350
- Coriocarcinoma, 130
- Corion, 117, 122-123
 definición, 122-123
 frondoso, 122-123
 liso, 122-123, 124f
 placenta y, 120-126
 relaciones macroscópicas entre los tejidos coriónicos y deciduales, 122-123
- Córnea
 desarrollo, 278
 en desarrollo, 276-278, 278f
 estroma primario de la, 276
- Cornetes nasales, 305-306
- Corona radiada, 24
 penetración de la, 28, 28f
- Corpúsculos de Hassall, 326
- Córtex cerebral, 226
- Corteza adrenal, origen de, 391-394
- Corticotropina coriónica, 129
- Cortisol, fetal, 462, 462c, 467
- Cortocircuitos de cámara a cámara, 438-441
- Costillas, 168-172
 accesorias, 172
 anomalías, 172
 bifurcadas, 172
 formación, 172
 fusionadas, 172
- COUP-TFII, 414
- CRABP I. *Ver* Proteína(s), de unión, al retinol celular
- Cráneo, 172-177, 176f
 deformidades, condiciones clínicas resultantes de las, 179c
 subdivisiones
 neurocráneo, 172-173
 viscerocráneo, 172-173
 vertebrados, organización del, 294, 295f
- Craneofaringiomas, 325-326
- Craneosinostosis, 179c
- Craneosquisis, 248
- CRBP I. *Ver* Proteína(s), de unión, al retinol celular
- Creciente cardíaco, 104
- Cresta(s)
 de Wolff, 111
 ectodérmica apical (CEA), 168, 195-196, 196f
 epidérmicas, 159, 159f
 genitales, 390-391
 región AGM y, 409
 mesonéfrica, 391
 neural, 93, 254-268
 anterior, 95
 cincunfaríngea, 263, 263f-264f
 craneal, 259-262, 260f-262f
 defectos de migración o morfogénesis, 265
 defectos
 de migración o morfogénesis, 265
 de proliferación, 265
 del tronco, 258-259, 258f
 defectos de migración o de morfogénesis, 265
 estirpe
 melanocítica, 259
 sensorial, 259
 simpaticoadrenal, 259
 diferenciación celular, 255-258, 257t
 defectos en la, 265
 divisiones principales, 258-264
 historia del desarrollo de, 254-258
 origen, inducción y especificación en, 254, 255f
 transformación epitelio-mesénquima y migración desde el tubo neural, 254-255
 migración celular, 255, 255f-256f
 segmentación del tubo neural y, 97
 troncal, 258-259, 258f
 defectos de migración o morfogénesis, 265
 estirpe
 melanocítica de la, 259
 sensorial de la, 259
 simpaticoadrenal de la, 259
 tumores y defectos de proliferación, 265
 vagal, 263-264
 troncoconales, 431
 vagal, 263-264
- C-RET, 350-351
- C-Ret, metanefros y, 377-379
- CRH. *Ver* Hormona(s), liberadora, de corticotropina
- Cricoides, 359
- Criptas intestinales, 347-348, 348f
- Criptorquidia, 149, 404
- Cristalino
 fibras del, 274
 formación del, 274-276, 275f-277f
 núcleo del, 274, 277f
 placoda del, 274
 ligamento suspensorio del, 281
 sutura del, 274
 vesícula del, 272-274, 273f
- Cromatina sexual, 43-44, 383
- Cromosoma(s)
 traslocado, 8c-9c
 sexuales
 análisis, 151c
 número anormal, 143, 143t
- Cronología del desarrollo cardíaco, 437t
- CSF. *Ver* Factores estimuladores de colonias
- Cuarto arco branquial, 323
- Cuarto ventrículo, 236
- Cubierta
 citotrofoblástica, 120, 129
 embrionaria, 75
- Cuello uterino, 16
- Cuerdas vocales, 359
- Cuerpo
 blanco, 27-28
 calloso, 242-243
 carotídeo, 417
 ciliar, 281-282, 283f
 de Barr, 43-44, 383
 estriado, 241, 242f

lúteo, 19, 27
 del embarazo, 28
 formación y función del, 27-28
 perineal, 346-347
 polar, segundo, 31, 31f
 posbranquial (ultimobranquial), 324
 residual, 13-14
 ultimobranquial. *Ver* Cuerpo, posbranquial
 vertebral, 168
 vítreo, 282
 Cúmulo ovífero, 12
 Cúpula, mesenquimatoso, 380
 Curvatura
 cefálica, 216
 cervical, 216
 Cyp26b1, 390-391

D

Dazl, 390-391

Decidua

basal, 122, 123f
 capsular, 122
 parietal, 122

Dedos

acropaquia, 442-444, 444f
 almohadillas palmares, 159, 159f
 desarrollo, 202-205, 204f
 uñas, 163f

Defectos

cardiovasculares, 144t
 cianóticos, 438c-444c
 de la pared corporal ventral, 369, 371f
 de nacimiento. *Ver también* defectos específicos
 antibióticos y, 147
 diagnóstico y tratamiento, 151c
 enfermedades infecciosas que causan, 144t
 de proliferación, cresta neural, 265
 del receptor, 150
 del tabique
 auricular, 438-439, 439f
 interauricular, 438-439, 439f
 no cianóticos, 438c-444c
 septales
 auriculares, 438-439, 439f
 interauriculares, 438-439, 439f
 interventriculares, 441, 441f

Del iris, 285

Deleción cromosómica, 143

Deltex, 69c

Dendritas, 226-227

Dentición, patrón de, 310-311, 311f

Dentina

anormal, 318
 displasia, 318
 formación, 315
 osteocalcina, 315

Dentinogénesis imperfecta, 318, 319f

Derivados

faringeos, 321f
 desarrollo, 315-327
 iniciales, formación de, 75-91
 CAM y, 85-89
 inducción del sistema nervioso y, 80-85

Dermatoglifo, 158-159

Dermatomo, 100

Dermis, 159-160

interacción con la epidermis, 160-161, 160f

Dermo-1, 159-160

Dermocráneo, 294

Dermomiotomo, 100

Desarrollo

de la placa germinal mesodérmica
 desarrollo, 97-107
 formación
 del celoma y, 104
 del sistema circulatorio, 104-107
 corazón y grandes vasos, 104-107
 sangre y vasos sanguíneos, 107

mesodermo

de la placa lateral y, 104
 extraembrionario y pedículo de fijación, 104
 intermedio y, 103-104
 paraaxial, 97-103

plan básico del, 97, 98f

de patrones integrados, sistema nervioso, 216

del aparato vascular, 408-425

arterias y, 415-420
 canales linfáticos y, 423-425, 424f
 eritropoyesis y, 410-411, 411f
 hematopoyesis y
 aspectos celulares de la, 410
 embrionaria, 408-410

síntesis y control de la hemoglobina, 411, 412f, 412t

vasos sanguíneos embrionarios y, 413-415

venas y, 420-423

del miembro, 193-215

arterias y, 211f
 CEA y, 195-196, 196f

control axial del, 201, 201t

control morfogénico del inicio del, 199-205

segmentación proximodistal y, 199-200, 199f
 crecimiento del esbozo del miembro y, 194-199,
 195f-196f

desarrollo de los dedos y, 202-205

gen *Hoxa-13* y, 201-202, 203f

genes *Hox* y, 201-202, 203f

inicio del, 193, 194f

morte celular y, 202-205

propiedades reguladoras y determinación axial del, 193-194,
 195f

señales moleculares en el, 200-202, 200f-201f

embrionario

bases moleculares del, 58-74, 59c, 59f

de los pulmones, 362, 362f

procesos moleculares en el, 58-73

sexual, estadio indiferenciado de, 383

tisular del miembro, 205-211

esqueleto y, 205-206, 206f

inervación y, 208, 209f

musculatura y, 207-208

tendones y, 208

vascularización y, 208-211, 210f-211f

Descenso

transabdominal, testicular, 398

transinguinal, testicular, 398

Desert hedgehog, 394

Desórdenes del desarrollo, 136-153, 137f. *Ver también*

desórdenes específicos

causas, 141-148, 141f

ambiental, 144-148

desconocida, 141

genética, 141-144

desarrollo anormal

patrones de, 141

períodos de sensibilidad a, 139-141, 140f, 141t

piel, 167c, 167f

efectos secundarios a otras alteraciones del desarrollo, 150

en el embarazo, 140

en órganos, 140-141

estructurales, 140

factores ambientales en, 144-148

físicos, 148

infecciones maternas, 144-145

maternas, 148

mecánicos, 148, 148f

teratógenos químicos, 145-148, 145t

factores genéticos en las malformaciones, 141-144, 144t

estructura del cromosoma, anormal, 143, 144f

monosomía y, 142-143

mutaciones genéticas, 143-144, 144t

número de cromosomas, anormales, 141-143

poliploidía y, 141

trisomía y, 142-143

influencias teratógenas, 141

país de residencia y, 138

- Desórdenes del desarrollo (*cont.*)
 principios generales, 136-141
 razas y, 138
 tipos, 138t
 trastornos del desarrollo que causan malformaciones, 149-150
 alteraciones
 de la migración, 149
 en la formación de estructuras tubulares, 149
 en la reabsorción tisular y, 149
 en las interacciones tisulares inductivas y, 149
 ausencia de muerte celular normal y, 149
 campos defectuosos y, 150
 defectos
 del receptor y, 150
 en las capas germinales y, 150
 destrucción de estructuras formadas y, 149
 detención del desarrollo y, 149
 duplicaciones e inversión de la simetría, 149
 efectos secundarios a otros, 150
 falta de fusión o de unión y, 149
 hiperplasia y, 150
 hipoplasia y, 150
 Destino de desarrollo, 41-42
 Detención del desarrollo, 149
 Determinación, 85
 del cariotipo, 151c
 frente, 99
 genética del sexo, 389-390, 390f
 ovarios y, 393-394
 sexo gonadal, 391-394
 sistema nervioso, 216
 Dextrocardia, 87c-88c
 d-Hand, 426
 Diabetes materna, 148
 Diafragma
 formación, 367, 369f
 hernias, 369-370, 372f
 malformaciones, 369c-370c
 Dicéfalo, 163f
 Dicer, 71
 Dickkopf, 66
 Dickkopf 1. Ver Dkk 1
 Dicumarol, 145t
 Diencefalo, 93-94, 216-218
 sistema nervioso central y, cambios estructurales
 tardíos en, 240
 Diente(s)
 desarrollo
 estadios en el, 311, 312f-313f
 interacciones tisulares en el, 311-315, 314f
 erupción y reemplazo de los, 315, 315t
 esmalte anormal, 319
 estructura, anormal, 318-320
 fluorosis dental, 319-320, 320f
 forma y tamaño, anormal, 317-318
 formación, 307-315
 dentina y esmalte en la, 315
 grande, 318
 incisivos molarizados, 318, 318f
 manchados por tetraciclina, 320, 320f
 número anormal de, 316-317
 patrones de la dentición, 310-311, 311f
 pequeño, 317-318
 supernumerario, 317
 Dietilestilbestrol, 145t
 Diferenciación, 85
 citodiferenciación, 156
 de la epidermis, 158-159, 158f
 de las células, de la cresta neural, 255-258, 257t
 defectos en, 265
 sistema nervioso, 216
 de las gónadas, 391, 392f
 de las neuronas autónomas, 232-233, 234f
 de los acinos, 357, 357f
 de los genitales externos, 402f
 de los ovarios, 393-394
 de los testículos, 391-393, 392f
 del endotelio, 414, 414f
 del esqueleto, 168, 169f
 del páncreas, 357, 357f
 eritroide, 411
 factor de crecimiento y diferenciación, 5, 206
 formación de la placa neural y, 85
 musculatura esquelética, 181-183, 182f
 sexual
 anomalías en, 403
 células de Sertoli en, 393, 393c
 Dihidrotestosterona, 396, 397f
 Dilatador de la pupila, 281
 Diploide, 2
 Diplopodia, 196, 197f
 Disco(s)
 articular, 302-303
 bilaminar, 75
 intervertebral, 172
 intercalados, 189-190
 Dishevelled, 70, 87c-88c
 Disnea, 445
 Disostosis
 espondilocostal, 2, 173c, 173f
 mandibulofacial, 329
 Displasia
 campomélica, 178, 212t
 cleidocraneal, 172, 175f, 317
 dentina, 318
 ectodérmica, 150, 151f, 167c
 hipohidrótica ligada al cromosoma X (XLHED), 316,
 316f
 frontonasal, 265c, 310, 310f
 tanatófica, 178
 Distrofia muscular, 189
 Distrofina, 189
 Divertículo(s)
 de Meckel, 119, 349-350
 intestinales, 350, 351f
 metanéfrico, 377-379
 tiroideo, 324
 División
 ecuatorial, 4
 reduccional, 4
 Dkk 1 (Dickkopf 1), 81
Dlx4, 120
Dlx-5, 288
 Dolor de ovulación, 24
 Dominio de grupo de alta movilidad (HMG), 63
 Dopamina, 16
 Drenajes fetales, 466
Drosophila
 antennapedia-bithorax, 62
 desarrollo genético inicial en, 59c
 Pax-6 en, 271
 segmentación del rombencéfalo y, 95
 Ductus
 arterioso, 415-417
 persistente, 446-447, 447f
 venoso, 422
 Duplicaciones, 143
 alteraciones del desarrollo que causan malformaciones,
 149
 del uréter, 384
 intestinales, 350, 351f
 renales, 384
 Duramadre, 245
 E
 E box, 183
 E12, 183-184
 E-cadherina, 37, 79, 229, 380-381
 formación del hígado y, 353
 segmentación y, 39-40
 Ecografía, 463-465, 463f-464f
 usos, 463c

- Ectodermo, 75, 79
 dorsal, 195-196
 interacciones mesodérmico-ectodérmicas, 197-198
 ventral, 195-196
- Ectodina, 314-315
- Ectodisplasia, 162
- Ectopia
 cardíaca, 369, 370f
 cruzada, 384
- Ectrodactilia, 212t
- Edad
 fecundación, 22c, 22f
 menstrual, 22c
 parental, 138
 síndrome de Down y, 138
- Edar, 162
- Edn-1. *Ver* Endotelina-1
- Ednr, 298
- Efrina B, 99-100
- Efrina-B2, 414
- Efrina-Eph, 347-348
- Efrinas, 96
- EGR-1, desarrollo del diente y, 312-313
- e-Hand, 426
- Elemento de respuesta al ácido retinoico (RARE), 71-72
- Eliminación, sistema nervioso, 216
- Embarazo
 abdominal, 54c
 anomalías estructurales que ocurren durante, 140
 cuerpo lúteo del, 27-28
 datación, 22c
 ectópico, 54c, 55f
 embarazos múltiples, 130-133, 133f
 factor precoz del embarazo, 50
 fumar durante, 148
 múltiple, placenta y membranas en el, 130-133, 133f.
Ver también Gemelos
 ovárico, 54c
 preparación del tracto reproductor femenino para el, 14-19
 preparándose para el, 2-23
 trimestres, 22c
 tubárico, 54c, 54f-55f
- Embrión, 2
 ausencia, 52
 conservación, 35
 cultivo, 34-35, 34f
 de 4 semanas, estructura básica de, 111-112
 aparato circulatorio y, 111, 113f
 apariencia macroscópica y, 111, 111f-113f
 derivados de las hojas germinales y, 111-112, 114f
 durante la gastrulación, 79, 80f
 gónadas, 393, 393t
 implantación, 50-52
 en el revestimiento uterino, 51-52
 estadios en la, 51t, 53f
 zona pelúcida y, 51
 preveloso, 120
 regulación, 45
 segmentación
 manipulaciones experimentales del, 45-46
 propiedades del desarrollo del, 45
 totipotencial, 45, 85
 transferencia, 33c-35c, 33f
 a la madre, 35
 transgénico, 46, 47f
 transporte, 50-52
 trompa de Falopio, mecanismos de, 50-51
 zona pelúcida y, 51
- Eminencia genital, 399-401
- Emx-2, 240
- EMX2, 243
- En-1. *Ver* Engrailed-1
- Enanismo microcefálico osteodisplásico primordial (MOPD), 317-318, 317f
- Encías, 311
- Endocardio, 426
- Endodermo, 75, 79
 embrionario, 77-78
 parietal, 76, 78f
 primario, 75, 76f
 visceral anterior, 75, 76f
 establecimiento del, 81
 gastrulación y, 83, 83f
- Endometrio, 16
 capa basal, 16
 capa funcional, 16
- Endometriosis, 54c
- Endo-siARN. *Ver* Pequeño ARN de interferencia endógeno
- Endotelina-1 (Edn-1), 298, 434
 desarrollo facial y, 299-300
- Endotelina-3, 350-351
- Endotelio
 corneal, 276
 diferenciación, 414, 414f
- Enfermedad(es)
 de Hirschsprung. *Ver* Megacolon aganglionar congénito
 de la membrana hialina. *Ver* Síndrome, de dificultad respiratoria hemolítica, 128
 infecciosas que causan defectos del nacimiento, 144t
 inflamatoria pélvica, 54c
 renal poliquistica congénita, 386
- Engrailed, 95
- Engrailed-1 (En-1), 95, 195-196, 200-201, 224-225
- Engrailed-2 (En-2), 95, 224-225
- Engrosamientos linguales laterales, 326
- Entesis, 208
- Entrecruzamiento, 4
- Eph A, 99-100
- Eph-B4, 414
- Epiblasto, 75
- Epicardio, 105
- Epidermis
 células inmigrantes en la, 156-158
 derivados, 161-165
 glándulas mamarias y, 164-165, 165f
 pelo y, 161-163, 161f
 uñas y, 163-164, 163f
 desarrollo estructural, 156, 157f
 diferenciación, 158-159, 158f
 interacciones con la dermis, 160-161, 160f
- Epífisis, 240
- Epiglotis, 326, 359
- Epimorfina, 361-362
- Epispadias, 386
- Epitálamo, 240
- Epitelio
 celómico, 391
 células del, 391
 pigmentario de la retina, 271, 279
 seminífero, 12
 superficie, 16
- Eponiquio, 163-164
- Eritroblastos, 411
 basófilos, 411
 ortocromáticos, 411
 policromatófilos, 411
- Eritroblastosis fetal, 120c, 128
- Eritrocito, 411
- Eritroide, diferenciación, 411
- Eritropoyesis, 410-411, 411f
 características estructurales, 411, 412f
- Eritropoyetina, 411
- Esbozo
 de la cola, 79-80, 93
 del miembro
 crecimiento del, 194-199, 195f-196f
 interacciones mesodermo-ectodérmicas y, 197-198
 mesodermo inicial del, 196-199
 estructura y composición del, 196-197, 197f
 ZAP y señales morfogénicas, 198-199, 198f
- tiroideo, 324

- Escafocefalia, 179c, 179f
 Esclera, 282
 Esclerotomos, 100
 occipitales, 173-175
 Esfinter
 pilórico, 342
 pupilar, 281
 Esmalte
 anormal, 319
 fluorosis, 319-320, 320f
 formación, 315
 nudo, 314-315, 314f
 órgano, 311, 313f
 Esmaltinas, 315
 Esófago, 337-339
 estructura de un corte transversal, 339-340
 formación, 337-340, 339f
 malformaciones, 343
 Espacio
 perivitelino, 29
 fecundación in vitro y, 34-35
 subaracnoideo, 245
 Esperma
 barrera hematotesticular, 14c, 14f
 maduración estructural y funcional final, 7-14
 núcleo, descondensación, 31
 transporte, 26-27, 26f
 Espermátidas, 7, 13
 metamorfosis, 13
 Espermatozoides
 primarios, 7, 12-13
 secundarios, 7, 13
 Espermatogénesis, 12-14
 Espermatogonia, 4
 tipo A, 12
 tipo B, 12
 Espermatozoide, 13-14
 anormales, 14
 unión y fusión con el óvulo, 29-30, 30f
 Espermio, 13-14, 13f
 Espina bífida oculta, 168-169, 248-250, 249f
 Esplacnopleura, 104
 Esqueleto, 165-178, 168f
 apendicular, 177-178
 axial, 166
 cola del, 172, 175f
 columna vertebral y costillas, 168-172
 cráneo y, 172-177
 genes *Hox* y, 170-171, 170t
 diferenciación, 168, 169f
 desarrollo del tejido del miembro y, 205-206, 206f
 Esquizencefalia, 242-243
 Estabilización, sistema nervioso, 216
 Estadio
 canalicular del desarrollo pulmonar, 362
 de campana, diente, 311
 de copa, diente, 311
 de dilatación, 462
 de dos capas germinales, 75-76, 77f-78f
 de expulsión, 467
 de saco terminal en el desarrollo pulmonar, 362
 indiferente del desarrollo sexual, 383
 placentario, 467
 posnatal del desarrollo pulmonar, 362
 prediferenciado, acinos, 357
 protodiferenciado, acinos, 357
 seudoglandular del desarrollo pulmonar, 362, 363f
 Estado diferenciado, acinos, 357
 Estenosis
 aórtica, 442-444, 443f
 congénita, 245
 duodenal, 349
 esofágica, 343
 pilórica, 343
 pulmonar, 442-444, 444f
 y atresia duodenales, 349
 Esternón, 172, 174f
 anomalías, 172
 dividido, 172
 fusión, fallos de la, 369, 369f
 Estigma, 24
 Estilopodio, 199-200
 Estiramiento (movimiento fetal), 458
 Estómago
 formación, 340-343, 340f-341f
 malformaciones, 343, 343f
 Estomodeo, 109, 294
 Estrato
 basal, 158
 córneo, 158
 espinoso, 158
 Estreptomina, 145t
 Estribo, 289-290, 322
 Estrógenos, 10-11
 conversión en andrógenos, 16
 Estroma, 10
 corneal primario, 276
 del iris, 281
 secundario, 276-278
 Estructura(s)
 de hélice con alas, 63
 de los cromosomas, anormal, 143, 144f
 formadas, destrucción de, 149
 vestigiales de los conductos genitales embrionarios, 403
 Estudio clínico del feto, 463c-466c
 Estudios con trazadores, marcadores celulares, 181c, 181f
 Eudiplopodia, 196, 197f
 Eventos de señalización en el intestino, 337, 338f
 Exógeno, 163
 Experimentos
 ablación, 45
 adición, 45, 46f
 deleción, 45, 46f
 embriones en segmentación y, 45-46
 Expresión facial, músculos de la, 322
 Extrofia de la vejiga, 386, 388f
 Eya, inducción placodal y, 269
 Eya-1, 272
 Eya-2, 272
 Ezrin, 40-41
- F**
 Factor de crecimiento, 58
 células miógenas y, 182-183
 derivado de las plaquetas (PDGF), 207, 394, 414, 458
 formación de la costilla y, 172
 endotelial vascular (VEGF-A), 168, 414
 fibroblástico (FGF), 66, 67t
 células mesenquimatosas y, 199-200
 células miógenas y, 182-183
 formación de la costilla y, 172
 páncreas y, 355-356
 reloj de segmentación y, 99
 vía, 269
 hepático (HGF), 102, 206-207
 formación del hígado y el, 353
 insulinico, 182-183, 458
 nervioso, 231
 transformante β (TGF- β), 11, 63-66, 65f, 168, 276, 305, 428
 árbol bronquial y, 359
 células miógenas y, 182-183
 formación del hígado y, 354
 formación del tendón y, 208
 transformante β 2 (TGF- β 2), 446
 VEGFR-2, 414
 y diferenciación, 5, 206
 Factor de determinación testicular, 389
 Factor de diferenciación colinérgico, 233
 Factor de necrosis tumoral α , 136
 Factor de transcripción
 en dedo de zinc, 63, 64f
 en hélice plegada 1 (MFH-1), 446
 tiroideo 1, 458

- Factor esteroideogénico 1 (SF-1), 391
 Factor estimulador de los miocitos 2 (MEF-2), 104, 183
 Factor inhibidor
 de la leucemia (LIF), 51, 379
 de la meiosis, 393
 Factor inhibidor 1 de Wnt (WIF1), 66
 Factor neurotrófico
 derivado de la glía (GDNF), 264
 derivado de células gliales (GDNF), 377-379
 Factor nuclear
 hepático-3 β , 81-83
 hepático 4 (HNF-4), 354
 Factor promotor de maduración (MPF), 9
 Factor scatter (factor de crecimiento hepático), 102, 206-207
 Factor Steel, 390
 Factor temprano de embarazo (gestación), 50
 Factor trófico, 231
 Factores ambientales en los desórdenes del desarrollo, 144-148
 físicos, 148
 otros, 148
 radiaciones ionizantes, 148
 infecciones maternas, 144-145
 maternos, 148
 mecánicos, 148, 148f
 teratógenos químicos, 145-148, 145t
 ácido retinoico, 146-147, 147f
 agentes antineoplásicos, 146
 alcohol, 146, 147f
 antagonistas del ácido fólico, 145
 antibióticos, 147
 anticonvulsivantes, 145, 146f
 hormonas androgénicas, 145, 146f
 otros fármacos y drogas, 147-148
 sedantes y tranquilizantes, 145-146
 Factores de transcripción, 58-63, 60f
 dedo de zinc, 63, 64f
 hélice-lazo-hélice, 63
 muscular, 183-184
 Factores estimuladores de colonias (CSF), 410
 Factores físicos en las alteraciones del desarrollo, 148
 otros, 148
 radiación ionizante, 148
 Factores genéticos en las malformaciones, 141-144
 estructura del cromosoma, anomalías, 143, 144f
 mutaciones genéticas, 143-144, 144t
 número de cromosomas, anomalías, 141-143, 143t
 cromosomas sexuales, 143, 143t
 monosomía y, 8c-9c, 142-143, 142f
 poliploidía y, 8c-9c, 141
 trisomía y, 8c-9c, 142-143, 142f
 Factores mecánicos en las alteraciones del desarrollo, 148, 148f
 Factores miógenos reguladores, 183, 183f
 expresión de, 184, 185f
 Factores uterinos luteolíticos, 27
 Familia de genes POU, 62
 Familia de genes *T-box*, 62-63
 Familia génica de Forkhead (*Fox*), 63
 Familia hedgehog, 66, 67t
 Indian hedgehog, 107, 168, 205
 shh, 66, 67t, 68f, 100, 109, 198
 bolsas faríngeas y, 324
 configuración del intestino y, 339-340
 desarrollo
 de la próstata y, 396
 de los miembros y, 200
 del oído interno y, 286-287
 ganglios entéricos y, 349
 holoprosencefalia y, 309-310
 intestino anterior y, 348
 notocorda y, 83
 nudo de esmalte y, 314-315
 ojo y, 270-271
 placa neural y, 221
 prominencia frontonasal y, 298
 vía, 70
 Familia MyoD, 183-184, 183f
 regulación, 183-184, 184f
 Familia Wnt, 66, 75, 81, 164
 aparato respiratorio y, 359
 células madre intestinales y, 347-348
 células mesenquimatosas y, 199-200
 centro regulador dorsal y, 240-241
 desarrollo del oído interno y, 286-287
 formación de la cara y, 299
 inducción placodal y, 269
 reloj de segmentación y, 99
 vías, 70
 Faringe, 109
 anomalías y síndromes, 329c-331c
 desarrollo, 315-327
 Fascículos, 229
 longitudinal medial, 224
 Fase
 alveolar del desarrollo pulmonar, 362
 anágena, 163
 catágena, 163
 proliferativa (ciclo reproductivo femenino), 18
 secretora (ciclo reproductivo femenino), 19
 Fecundación, 28-32
 edad, 22c, 22f
 in vitro, 33c-35c, 33f
 cultivo de embriones y, 34-35, 34f
 espacio perivitelino y, 34-35
 qué se obtiene con la, 32
 transporte de los gametos y, 24-36
 Fenitoína, 145, 145t
 Fertilina, 30
 Feto
 arlequín, 167c
 crecimiento, 453, 456f-457f
 estudio clínico, 463c-466c
 fisiología, 453-462
 circulación y, 453-456, 457f
 función endocrina, 461-462, 462f
 función renal, 461
 movimientos y sensaciones fetales, 458-459, 458c
 pulmones y aparato respiratorio, 456-458
 tracto digestivo, 459-461
 forma, 453
 manipulación, 463c-466c
 terapéutica, 466, 466c
 procedimientos diagnósticos, 463-466
 técnicas de imagen, 463-465
 técnicas de obtención de muestras, 465-466
 Fetografía, 463-465
 α -Fetoproteína, 120c, 248, 465-466
 Fetoscopia, 463-465
 FGF. Ver Factor de crecimiento, fibroblástico
 FGF receptor 3 (FGFR3), 178
 FGF-2, 379
 FGF-3, 286
 FGF-4, 37-38, 107
 configuración del intestino, 335
 nudo de esmalte y, 314-315
 FGF-8, 95, 99, 193, 305
 arcos branquiales y, 297
 desarrollo del diente y, 311-312
 sistema nervioso y, 216, 226
 FGF-9, 344
 FGF-10, 193, 303-304, 396
 configuración del intestino y, 335
 formación del estómago y, 340
 morfogénesis del pulmón y, 359
 FGF-18, 168
 FGFR3. Ver FGF receptor 3
 Fibras
 de Purkinje, 190, 434
 nerviosas
 capa del ojo de, 279
 no mielinizadas, 228

- Fibronectina, 79, 168, 229
 árbol bronquial y, 359
 Fibroplasia retroental, 148
 Filagrina, 158
 Filopodio, 228
 Filum terminale, 235
 Fimbria, 15, 15f
 Fístula(s)
 de la región faríngea, 329-330
 del intestino posterior, 351, 352f
 del uraco, 386
 preauricular, 329-330
 traqueoesofágica, 364
 vitelina, 349-350
 Flagelo, 13-14
 Fluido
 seminal, 26
 tubárico, 25
 Flujo de entrada, venoso, 431
 Fluorosis dental, 319-320, 320f
 Focomelia, 136, 138f, 149, 212t
 congénita, síndrome, 144t
 Folículo, 7-9
 piloso, 161-162
 primario, 9, 9f
 primordial, 9, 393
 secundario, 9-10
 terciario (de Graaf), 11
 Folículo de Graaf. *Ver* Folículo, terciario
 Folistatina, 356
 inducción neural y, 84
 Fondo de saco
 de Douglas. *Ver* Fondo de saco, rectouterino
 rectouterino (fondo de saco de Douglas), 54c
 Fontanela, 177, 178f
 anterior, 177
 posterior, 177
 Foramen
 ciego, 324
 incisivo, 304
 interventricular, 431
 oval, 431
 cierre prematuro, 438-439
 permeable a sonda, 468-469
 primum interauricular, 430-431
 secundum interauricular, 431
 Formación
 de isocromosomas, 143
 de la córnea, 276-279, 277f-278f
 de las articulaciones, 206, 207f
 intramembranosa del hueso, 166
 Fórnix, 242-243
 Fosas supratonsilares, 324
 Fosfodiesterasa, 3A (PDE3A), 9
 Fosfoproteína, 315
 Fositas gástricas, 342
 Fóveas nasales, 305-306
 FoxA, 354
 Foxa-2, 107
 configuración del intestino y, 335
 histogénesis del tracto intestinal y, 347
 Foxe-1, 324
 Foxe-3, 274
 Foxf-1, 104
 Foxg-1, 226
 Foxn-1, arcos branquiales y, 324
 Frenillo lingual, 331
 Frente de onda, 99. *Ver también* Modelo, del reloj
 y frente de onda, somitogénesis
 Frizzled, 70
 FSH. *Ver* Hormona(s), foliculoestimulante
 Fumar durante el embarazo, 148
 Función
 cardíaca, iniciación de la, 433-434, 435f
 endocrina fetal, 461-462, 462f
 hepática, desarrollo de la, 354-355
 neural, desarrollo de la, 245-248, 248f
 Fusión
 esternal, fallos de la, 369
 fallo en la, 149
 falta de, 149
G
 Gametogénesis, 2-14
 fase, 1, 2
 fase, 2, 2-4
 fase, 3, 4-7
 fase, 4, 7-14
 Gametos, 2
 almacenado, 34
 obtención, 33
 producción, estimulación, 33
 transporte de, y fecundación, 24-36
 Ganglio(s)
 basales, 226, 241
 cadena simpática, 231
 celiaco, 231
 colateral, 231
 entéricos, 349
 espiral, 288
 estatoacústico, 288
 mesentérico, 231
 simpáticos, 231
 GAP. *Ver* Proteína(s), asociadas al crecimiento
 GAP-43, 229
 Gastrosquisis, 369, 371f
 Gastrulación, 75
 aspectos moleculares de la, 81c-83c
 endodermo visceral anterior y, 83, 83f
 nódulo primitivo y, 81-83
 placa precordial y notocorda, 83
 embrión durante la, 79, 80f
 las tres capas germinales embrionarias y, 76-80,
 79f
 Gata, 6, 75
 GATA4, 104
 GATA-4, histogénesis del tracto gastrointestinal, 347
 Gbx-2, 95
 sistema nervioso y, 216
 Gcm-2, arcos branquiales y, 324
 GDNF. *Ver* Factor neurotrófico, derivado de la glía
 Gelatina
 cardíaca, 105
 de Wharton, 126
 Gem-1, 120
 Gemelaridad, 48f. *Ver también* Embarazo, múltiple, placenta
 y membranas en el
 gemelos
 dicigóticos, 48c-50c
 fraternos, 48c-50c
 idénticos, 48c-50c
 monocigóticos, 48c-50c
 parásitos, 48c-50c, 50f, 149
 unidos, 48c-50c, 49f, 149
 placenta y, 130-133
 Gemelos
 dicigóticos bivitelinos, 48c-50c
 idénticos, 48c-50c
 monocigóticos, 48c-50c
 parásitos, 48c-50c, 50f, 149
 siameses, 48c-50c, 49f, 149
 Gen(es)
 de efecto materno, 59c, 59f
 de polaridad segmentaria, 59c
 del desarrollo, cáncer y, 72-73
 Dlx, 62
 desarrollo de la cara y, 301
 Fox. *Ver* Familia génica Forkhead
 gap, 59c
 homeóticos, 59c
 Hox, 60, 62f-63f, 96, 107
 columna vertebral y, 170, 171f
 configuración del intestino y, 335, 336f
 desarrollo de los miembros y, 201-202, 203f

- en genitales, 396-397, 398f
 - esqueleto axial y, 170-171, 170t
 - grupos parálogos, 60
 - riñón y, 376
 - sistema nervioso y, 216
 - Hoxd13*, 201-202, 202f
 - Hoxd9*, 201-202, 202f
 - Knockout, 46
 - Msx*, 62
 - pair-rule, 59c
 - Pax, 61, 64f
 - células progenitoras endocrinas y, 357-358
 - familia, 61
 - que contienen homeobox, 58-62, 61f-62f
 - familias de, 62
 - Sox, 63, 64f
 - supresores de tumores, 72-73
 - T en la línea primitiva, 81-83
 - Genética del desarrollo en la *Drosophila*, 59c
 - Genitales externos, 399-401, 401f
 - diferenciación, 402f
 - estadio indiferente, 399-401
 - femeninos, 401
 - malformaciones, 404-405
 - en mujeres, 405
 - en varones, 404-405
 - masculinos, 401, 403f
 - Germen epidérmico del bulbo piloso, 161-162
 - Gérmenes dentarios, 311
 - Gfra-1, metanefros y, 377-379
 - GIFT. Ver Transferencia, intratubárica, de gametos
 - Gigantismo, 150, 150f
 - Giros (circunvoluciones), 241
 - Glándula(s)
 - adrenal, 462, 462f
 - aparato digestivo, 352-358
 - desarrollo de la función hepática y, 354-355
 - formación del hígado y, 352-354, 353f
 - formación del páncreas y, 355-358
 - bulbouretrales, 394-396
 - de Brunner, 460
 - estadio pseudoglandular del desarrollo pulmonar y, 362, 363f
 - hipófisis, ciclo reproductor femenino controlado por, 16
 - lagrimal, 283-285
 - mamaria, 164-165, 165f
 - control hormonal de, 164-165, 167f
 - síndrome ulnar-mamario, 212t
 - paratiroides
 - inferiores, 324
 - superiores, 324
 - pineal, 240
 - pituitaria
 - anterior (adenohipófisis), 16
 - ciclo reproductivo femenino controlado por, 16
 - posterior (neurohipófisis), 16
 - prostática, 26, 394-396
 - desarrollo, 396
 - salivares, 307f
 - formación de las, 307
 - sebáceas, 161-162
 - tiroides, desarrollo del, 324
 - lóbulo piramidal de la, 324
 - uterinas, 16
 - Gli-3, 193-194, 199
 - Glottis, 359
 - Glucagón, 357-358
 - Glucógeno, 16, 354
 - GnRH. Ver Hormona(s), liberadora, de gonadotropina
 - Gónadas
 - descenso, 398-399
 - de los ovarios y, 399
 - de los testículos y, 398, 400f
 - diferenciación, 391, 392f
 - embrionarias, 393, 393t
 - migración de las células germinales dentro de las, 390-391
 - origen, 391
 - Gonadotropina(s)
 - coriónica, 28
 - humana (HCG), 16, 462
 - síntesis y secreción, 129
 - menopáusicas humanas, 33
 - Goosecoid en el nódulo primitivo, 81-83
 - Gradiente cefalocaudal, 92
 - Grandes vasos
 - formación, 104-107, 105f-106f
 - sangre y vasos sanguíneos en la, 107
 - transposición de los, 442
 - Gránulos
 - de cimógeno, 357
 - queratohialinos, 158
 - Gremlin, 67, 199, 377-379
 - desarrollo del miembro y, 200
 - Grupos parálogos, genes *Hox*, 60
 - Gubernáculo, 398
- ## H
- Hand-1, 425-426
 - Hand-2, 193-194, 233, 425-426
 - Haploide, 4
 - Haz auriculoventricular, 434
 - HCG. Ver Gonadotropina(s), coriónica humana
 - Hemangioblastos, 107, 408
 - Hemangiomas, 448, 449f
 - Hematopoyesis, 408, 409f
 - aspectos celulares de la, 410, 410f
 - células madre y, 410
 - embrionaria, 408-410, 409f
 - extraembrionaria, 119
 - intraembrionaria, 409
 - Hemimelias, 205, 212t
 - Hemocitoblastos, 107, 410
 - Hemofilia, 144t
 - Hemoglobina, síntesis y control de la, 411, 412f, 412t
 - Hendidura facial
 - lateral, 309
 - oblicua, 309, 309f
 - Hepatoblastos, 354
 - Hepatocitos, 354
 - Hermafroditismo, 403
 - Hermanos gemelos, 48c-50c
 - Hernia
 - diafragmática, 369-370, 372f
 - inguinal congénita, 404
 - umbilical congénita, 350
 - Herniación, asas intestinales y estadios de la, 344-345, 345f
 - Hex-1, 324-325
 - Heterodímero, 183-184
 - Hex, 107
 - HGF. Ver Factor de crecimiento, hepático
 - Hhex, 324
 - configuración del intestino y, 335, 337
 - formación del hígado y, 352-353
 - Hialuronidasa, 276-278
 - Hialuronina, 206
 - Hidramnios, 120c
 - Hidrocefalia, 179c
 - enfermedades infecciosas que causan, 144t
 - Hidrocéfalo, 144t, 245, 245f
 - malformación de Arnold-Chiari y, 245
 - Hidrops fetal, 128
 - Hidroxiapatita, 315
 - Hígado
 - anomalías del, 358c
 - desarrollo de la función hepática, 354-355
 - formación del, 352-354, 353f
 - Higroma quístico, 448-449
 - Hiperdoncia, 317, 317f
 - Hiperplasia, 150
 - Hipertelorismo, 310
 - ocular, 265c
 - Hipertricotosis, 167c
 - Hipertrofia compensadora, 384
 - Hipo (movimientos fetales), 458

- Hipoblasto. *Ver* Endodermo, visceral anterior
 Hipodondia, 316, 316f
 Hipófisis
 desarrollo, 324-326, 325c, 325f
 faringea, 325-326
 lóbulo neural de la, 325c
 Hiponiquio, 163-164
 Hipoplasia, 150
 pulmonar, 457
 renal, 384
 Hipospadias, 404-405, 405f
 Hipotálamo, 16, 240
 ciclo reproductor femenino controlado por, 16
 Hipótesis dentro-fuera, 40, 42f
 Histogénesis, 156
 HNF-4. *Ver* Factor nuclear, hepático 4
 Holoprosencefalia, 146, 226, 309-310
 formación del ojo y, 270-271
 shh y, 309-310
 Homeobox, 58-60
 Hormona(s)
 androgénicas, 145, 146f
 ciclo reproductor femenino y, 18-19, 19f
 de crecimiento placentario humano, síntesis y secreción, 129
 foliculoestimulante (FSH), 10-11
 glándulas mamarias y, 164-165, 167f
 gonadotropinas, 16
 liberadora
 de corticotropina (CRH), 467
 de gonadotropina (GnRH), 16, 462
 de la hormona luteinizante, 306-307
 luteinizante (LH), 11
 pico, 18-19
 paratiroidea, 324
 placentarias, síntesis y secreción de, 129
 relacionada con la hormona paratiroidea, 164
 reproducción masculina, 20, 20t, 21f
 tímicas, 326
 tracto reproductor femenino controlado por, 16-17, 17f, 18t
Hox-11, desarrollo del bazo y, 343
 Hoxa-1, 96
 Hoxa3, 408
 Hoxa-5, formación del estómago y, 340
 Hoxa-10, 394
 Hoxa-13
 desarrollo de la próstata y, 396
 desarrollo de los miembros y, 201-202, 203f
Hoxb8, 199
 Hoxb-9, páncreas y, 355-356
 Hoxd-10, 396-397
 Hoxd-13
 desarrollo de la próstata y, 396
 sistema de conductos sexuales y, 396-397
 Hoz del cerebro, 241
 Hueso
 angular, 303
 articular, 303
 cuadrado, 303
 dental, 303
- I**
 Ictericia, 358c
 Ictiosis, 144t, 167c
 Id, 183-184
 Ig-CAM, 88-89. *Ver también* Moléculas, de adhesión celular
 Ihh, 348
 Imagen por resonancia magnética, 463-465, 465f
 Implantación, 2
 embrión, 50-52
 estadios en el, 51t, 53f
 en el revestimiento uterino, 51-52
 segmentación y, 37-57
 zona pelúcida y, 51
 zonas, anómalas, 130
- Impronta parental, 43, 43f
 condiciones y síndromes asociados con la, 44c
 Inactivación del cromosoma X, 43-44, 44f
 Incisivos molarizados, 318, 318f
 Incompatibilidad Rh, transferencia celular anormal de la placenta y, 128
 Indian hedgehog, 107, 168, 205. *Ver también* Familia hedgehog
 Inducción(es)
 embrionarias, 75
 neural, 80
 del sistema nervioso, 80-85, 84f
 moléculas de señalización en la, 84
 primaria, 80
 sistema nervioso, 216
 derivados iniciales y, 80-85
 formación inicial de la placa neural y, 85, 86f
 neural, 80-85, 84f
 Inductor, inducción embrionaria, 75
 Inervación
 del corazón, 433, 434f
 desarrollo del tejido de los miembros y, 208, 209f
 Infecciones maternas, 144-145, 144t
 Infertilidad, tratamiento de la, 33c-35c, 33f
 Infundíbulo, 15
 Inhibición lateral, receptor Notch y, 69c, 69f
 Inhibidor transcripcional, 183-184
 Inhibina, 12, 19
 Inmunología, placentaria, 129-130
 Inserción velamentosa, 130
 Insl-3, 398
 Ínsula, 241, 242f
 Insulina, 357-358
 Integrina α_6 , 30
 Integrinas, 89, 158, 229. *Ver también* Moléculas, de adhesión celular
 Interacciones
 entre el mesodermo y el ectodermo, yema del miembro y, 197-198
 tisulares
 defecto inductivo, 149
 en el desarrollo del diente, 311-315, 314f
 Interleucina 2, 52
 Interleucina 3, 411
 Interneuronas, 222
 Intestino(s)
 anterior, 107-108
 configuración del, 335, 336f
 shh y, 348
 configuración, 335-337, 336f-337f
 eventos de señalización en, 337, 338f
 expresión de los genes *Hox* y, 335, 336f
 neurulación y, 337
 desarrollo del, 341f
 mesenterio y, 345, 347-348
 duplicaciones, divertículos, y atresia, 350, 351f
 estadios en la fase de herniación, 344-345, 345f
 formación, 344-349, 344t
 ganglios entéricos y, 349
 tabicación de la cloaca y, 346-347, 347f
 histogénesis, 347-348
 malformaciones, 349c-351c
 medio, 108-109
 posterior, 107-108
 fistulas en el, 351, 352f
 primitivo, 344, 344t
 rotación anormal del, 350, 350f
 IPS. *Ver* Célula(s), madre, pluripotenciales inducidas
 Iris, 281-282, 283f
 coloboma del, 285
 estroma del, 281
 Isl-1, 187-188
 células progenitoras endocrinas expresión de, 357-358
 Islet-1, 222
 patrón de la dentición y, 310

- Islotes
de Langerhans, 356
sanguíneos, 77-78, 107, 109f
saco vitelino y, 119
- Isotretinoína, 145t
- Istmo, 15
- J**
- Jagged, receptor Notch y, 69c
Jagged-1, 358c, 442-444
- K**
- Kreiser, 96
Krox, 20, 96
- L**
- L1, 229
- Labio(s)
dorsal como organizador, 83-84
leporino, 149, 308-309, 308f
medio, 309
parada en el desarrollo y, 149
mayores, 401
menores, 401
- Lactasa, 348
 α -Lactalbumina, 164
Lactógeno placentario humano (somatomatotropina), 16, 129
Lactosa, 348
- Lámina
dental, 311
propia, 339-340
terminal, 241-242, 243f
trofoblástica, 52
- Laminina, 229
Lanugo, 163
Laparoscopia, 33
Laringe, 359
formación de la, 359
- Lecho ungueal, 63-164
Lef-1, desarrollo del diente y, 311-312
Lefty-1, 75, 81
asimetría izquierda-derecha y, 87c-88c
- Lengua
fisurada, 331, 331f
formación, 326-327, 328f
malformaciones, 331, 331f
- Lesiones
de la piel, enfermedades infecciosas que causan, 144t
óseas, enfermedades infecciosas que causan, 144t
- LH. *Ver* Hormona(s), luteinizante
Lhx-2, 270-271
LIF. *Ver* Factor inhibidor, de la leucemia
- Ligamento
ancho del útero, 397
anterior del músculo del martillo, 321
arterioso, 417
diafragmático del mesonefros, 399
esfenomandibular, 321
falciforme, 354
inguinal (caudal) del mesonefros, 398
periodontal, 311
redondo del útero, 399
suspensorio
craneal, 398
del cristalino, 281
del ovario, 399
- Ligandos, 58, 68
ambientales, 414-415, 415t
- Lim-1, 83
gónadas y, 391
riñón y, 376
- Límite de la vaina, 227, 227f
- Linajes celulares en la histogénesis de sistema nervioso central, 219-220, 219f
- Línea primitiva, 77
genes en la, 81-83
inducción de la, 81
regresión de la, 79-80
- Líneas mamarias, 164, 164f
- Linfangioblastos, 423-425
- Linfedema congénito, 448-449
- Linfocitos B, 326, 410
Linfocitos T, 326, 410
- Líquido
amniótico, condiciones relacionadas con, 120c
cefalorraquídeo, formación del, 244-245, 245f
folicular, 10-11
- Lisencefalia, 248-250
- Litio, 145t
- Litopedion, 54c
- Lmx-1b, 200-201
- Lóbulo(s)
accesorios, 130
neural de la hipófisis, 325
piramidal de la glándula tiroides, 324
temporales, 241
- Locus *braquiuro* (*T*), 62-63
- Lunatic fringe, 99
- Luteinización, 27
- Luteólisis, 27
- Luxaciones congénitas de la cadera, 148
- Luz residual, 325
- M**
- Macrodoncia, 318, 318f
- Macroglosia, 331
- Macromelia, 212c
- Macrostomía, 309
- Madre de alquiler, 35
- Maf, 274
- Malformación(es)
capilares, 448
causas, 141-148, 141f
ambientales, 144-148
desconocidas, 141
genéticas, 141-144
congénitas, 136. *Ver también* Desórdenes del desarrollo;
Malformación(es)
causas de, 141-148
del oído, 291c
del ojo, 285c
en el sistema nervioso, 248c-250c
factores asociados con tipos de, 137-138
génesis de, 137
de Arnold-Chiari, hidrocefalo y, 245
de la lengua, 331, 331f
de la vena cava, 447
de las cavidades corporales, 369c-370c
de las paredes corporales, 369c-370c
de las venas cavas, 447
de los genitales externos, 404-405
de los vasos sanguíneos, 445c-449c
del aparato respiratorio, 364c
del corazón, 438c-444c, 438f
del diafragma, 369c-370c
del estómago, 343, 343f
del sistema linfático, 448-449
del tracto de salida, 441-442, 442f
mano hendida-pie hendido, 212c, 213f
trastornos del desarrollo que causan, 149-150
alteraciones
de la migración y, 149
en la formación de las estructuras tubulares, 149
en la reabsorción tisular y, 149
en las capas germinales y, 150
en las interacciones tisulares inductivas y, 149
ausencia de muerte celular normal y, 149
campos defectuosos y, 150
defectos del receptor y, 150
destrucción de estructuras formadas y, 149

494 Índice alfabético

- Malformación(es) (*cont.*)
 detención del desarrollo y, 149
 duplicaciones e inversión de la asimetría, 149
 efectos secundarios de otros, 150
 falta de fusión o de unión y, 149
 hiperplasia y, 150
 hipoplasia y, 150
 vasculares, 448
- Manchas
 de color café con leche, 265c, 266f
 de vino de Oporto, 448
- Mandíbula
 articulación temporomandibular y relaciones con la articulación de la, 302-303
 formación, 299-302, 300f-301f
- Manipulación del feto, 463c-466c
 terapéutica, 466, 466c
- Mapa de destino, 45, 77-78
- Marcadores celulares, estudio con trazadores, 181c, 181f
- Martillo, 289-290
 ligamento anterior del, 321
- Masa(s)
 celular interna, 37-38
 comunes, 207
 intermedia, 240
- Matriz proximal, 163-164
- Maxilar, componente premaxilar del, 303, 304f
- Meconio, 348, 460, 461f
- Médula
 adrenal, 231
 espinal
 defectos de cierre, 249f
 formación y segmentación de la, 96-97, 97f
 patrones, 222-224, 224f-225f
 sistema nervioso central y, cambios estructurales tardíos en la, 235, 235c, 235f
- MEF-2. *Ver* Factor estimulador de los miocitos 2
- Megacolon aganglionar congénito (enfermedad de Hirschsprung), 233, 350-351
- Megavejiga, 466, 466f
- Meiosis
 en los varones, 7, 7f
 en mujeres, 4-7, 6f
 entrada de la célula germinal en la, 390-391, 391f
 estadios de, 4, 5f
 finalización de la, 31-32
 reducción del número de cromosomas por meiosis, 4-7
- Melanina, 156
- Melanoblastos, 156
- Melanocitos, 156, 197
- Melanomas, 156
- Melanosomas, 156
- Membrana
 anal, 346-347
 basal, 16, 156
 células madre de la, 158
 cloacal (proctodeo), 346
 corioalantoidea, 279
 de Bowman, 278
 de Descemet, 278
 granulosa, 9-10
 limitante externa, 218
 orofaríngea, 80, 109, 294
 oronasal, 305-306
 plasmática postacrosómica, 29
 timpánica, 285, 289
 urogenital, 346-347
 y tejidos extraembrionarios, 117-135
 alantoides y, 119-120
 amnios y, 117-118, 118f-119f
 corion, 120-126
 en embarazos múltiples, 130-133, 133f
 fisiología de la placenta y, 126-130
 saco vitelino y, 118-119, 119f
- Meninges, formación de las, 244-245
- Meningitis, 144t
- Meningocele, 248-250, 250f
- Meningoencefalocele, 248-250
- Meningohidroencefalocele, 248-250
- Meningotomo, 102
- 6-Mercaptopurina, 146
- Mercurio, orgánico, 145t
- Meromelia, 212t
- Mes del nacimiento, anencefalia y, 138
- Mesencéfalo, 93-94, 216, 238-239, 238f
 patrones en el, 224-225
 sistema nervioso central y, 238-240, 240f
- Mesendodermo, 78
- Mesénquima
 fusión, 149
 renal, 380-381, 381f
 secundario, 100
- Mesenterios, 362-363
 común, formación del, 362-363, 365f
 dorsal, 362-363
 estadios del desarrollo en, 345, 347-348
 primario (común), 362-363
 ventral, 362-363
- Mesocardio, 362-363
 dorsal, 362-363
 ventral, 362-363
- Mesocolon, 345
- Mesodermo, 75
 cardíaco, 77-78, 337
 cardiogénico, 104
 de la yema inicial del miembro, 196-199
 estructura y composición, 196-197, 197f
 en la morfogénesis del miembro, 197-198
 esplácnico, 104
 extraembrionario, 76-78, 117
 pedículo de fijación y, 104
 intermedio, 97, 103-104
 Pax-2 en el, 103-104
 metanéfrico, 379, 379f
 paraaxial, 97-103, 99f, 298
 formación de los somitos individuales, 99-100
 organización del somito y plan básico de segmentación corporal, 102-103
 segmentación, 99
 placa
 lateral, 97, 104, 299
 segmentaria, 97
 precordial, 298
 somático, 104
- Mesoduodeno, 345
- Mesogastrio
 dorsal, 337, 340
 ventral, 362-363
- Mesonefros
 ligamento
 diafragmático del, 399
 inguinal (caudal) del, 398
 región AGM y, 409
- Mesp-2, 99
- Metaloproteinasas de la matriz (MMP), 24, 25f
 formación del hígado y, 353
- Metanefros, 376-381
 desarrollo, 381, 381f
 formación, 378f
 estadios en la, 378f
- Metaplasia, 85
- Metencéfalo, 93-94, 216-218
 sistema nervioso central y, 237-238, 237f-239f
- Metilación, 38-39, 41f
- Método del ritmo (control de natalidad), 19
- Metotrexato, 146
- MFH-1. *Ver* Factor de transcripción, en hélice plegada 1
- MHC. *Ver* Cadena, pesada de la miosina
- miARN. *Ver* MicroARN
- MicroARN (miARN), 70-71, 71f, 425-426
- Microcefalia, 163f, 179c, 248-250
 enfermedades infecciosas que causan, 144t
- Microdoncia, 317-318, 317f

- Microftalmia, 271
 enfermedades infecciosas que causan, 144t
 Microftalmos, 285, 285f
 Microglosia, 331
 Micrognatia, 329
 Microtúbulos, 229
 Mielencéfalo, 93-94
 sistema nervioso central y, cambios estructurales tardíos en el, 236-237, 236f-237f
 Mielina, 228
 Mielinización en el sistema nervioso central y periférico, 227f
 Mielomeningocele, 248-250, 250f
 Miembro (extremidad)
 anomalías, 212c, 212t
 morfogénesis, mesodermo en, 197-198
 músculos del, 186-187, 187t
 Migración
 célula
 germinal, 2, 3f, 390-391
 región craneofacial y, 298-299
 de neuroblastos simpáticos, 231
 defectos, cresta neural y, 265
 fallos, 149
 gonadal, células germinales y, 390-391
 nuclear intercinética, 269
 Mioblastos posmitóticos, 181-182
 Miocardina, 190, 414
 Miocardio, 105
 cámara, 426
 primario, 426, 427f
 Miogenina, 184
 Miometrio, 16
 Mionúcleos, 183
 Miosina, 182-183, 186, 186f
 Miostatina, 184
 Miotomos, 100
 occipitales (postóticos), 326
 postóticos. Ver Miotomos, occipitales
 Miotubos, 182-183, 185-186
 formación, 185f
 primario, 185-186
 proteína sintetizada por, 183
 secundario, 185-186
 miR-203, 158
 Mitf, 271, 279
 Mitocondria, 13-14
 Mitosis, incremento del número de células germinales y, 2-4
 MMP. Ver Metaloproteinasas de la matriz
 Moco cervical, 27
 Moco E, 27
 Moco G, 27
 Modelo
 de polaridad celular, 40-41, 42f
 del reloj y frente de onda, somitogénesis, 99, 100f
 Mola hidatidiforme, 44c, 130, 132f
 Moléculas
 acciones de las, 67
 de adhesión celular (CAM), 85-89, 88f
 distribución de las, 89, 89f
 neuronales, 231
 de señalización, 58, 63-67
 en la inducción neural, 84
 familia hedgehog, 66
 familia Wnt, 66
 FGF, 66
 receptoras, 58, 68
 TGF- β , 63-66
 Monosomía, número anormal de cromosomas y, 8c-9c, 142-143, 142f
 Monstruo acardio, 130-133, 133f
 MOPD. Ver Enanismo microcefálico osteodisplásico primordial
 Morfogénesis
 cresta neural
 craneal y defectos de la, 265
 troncal y defectos de la, 265
 del músculo, 186-189, 188f
 miembro, mesodermo en el, 197-198
 Mórula, 37
 Mosaicos, 45
 Motoneuronas, 222
 Movimientos
 aislados del brazo o la pierna, 458
 de extensión convergente, 77
 de sobresalto, 458
 fetales, 458-459, 458c
 momento de aparición, 458-459, 459f
 tipos, 459, 460f
 generales (fetales), 458
 respiratorios del feto, 458
 MPF. Ver Factor promotor de maduración
 Msx-1, 200, 200f, 202-203, 303-304, 428
 desarrollo del diente y, 311-313
 desarrollo facial y, 299
 microdoncia y, 317-318
 patrones de dentición y, 310-311
 placa neural y, 221
 Msx-2, 120, 164, 202-203
 desarrollo del diente y, 312-313
 placa neural y, 221
 Mucosa gástrica, 342
 heterotópica, 343, 343f
 Muerte celular (apoptosis), 27, 75, 156
 ausencia de muerte celular normal, 149
 controlada epigenéticamente, 149
 desarrollo de los dedos y, 202-205, 204f
 epigenéticamente controlada, 149
 intestinal, 347-348
 neuronal, 231
 Mujer(es)
 anomalías del sistema de conductos genitales, 404, 404f
 anovuladora, 33
 genitales externos, 401
 malformaciones, 405
 meiosis en la, 4-7, 6f
 pseudohermafroditismo, 403
 sistema de conductos sexuales, 396-397, 398f-400f
 Musculatura
 desarrollo del tejido del miembro y, 207-208
 epiaxial, 186
 esquelética, 178, 181-189
 anomalías de la, 189
 determinación y diferenciación de la, 181-183, 182f
 factores de transcripción muscular y, 183-184
 histogénesis del músculo y, 185-186
 morfogénesis del músculo y, 186-189, 188f
 Músculo(s)
 cardíaco, 189-190, 189f
 contractores de los dedos (aductores breves de los dedos), 208
 de la cabeza y de la región cervical, 187-189, 188f
 del tronco y de los miembros, 186-187, 187f, 187t
 epiaxial, 186
 esquelético, 181-189
 estapedio (del estribo), 290
 factores de transcripción, 183-184
 fibra, 183
 desarrollo, 183
 formación, 185f
 hipoaxial, 186
 liso, 178, 190
 masa muscular común, 207
 piloerectores, 161-162
 tensor del tímpano (del martillo), 290
 Mutaciones
 con pérdida de función, 60
 de ganancia de función, 60, 63f
 genéticas
 autosómicas
 dominantes, 144t
 recesivas, 144t
 recesivas ligadas al cromosoma X, 144t
 Myf-5, 172, 184
 Myf-6, 172, 184

- N**
- Nacimiento, 453-472
 cambios circulatorios al, 467-469, 469f-470f, 470t
 parto, 462-467, 467f
 placenta después del nacimiento, 130
- Nanog, 42, 75
- Nanos-2, 390-391
- Nanos-3, 390
- Nariz, formación de la, 305-307
- N-cadherina, 79, 100, 168, 206-207, 229
- N-CAM, 88-89, 168. *Ver también* Moléculas, de adhesión celular
- Nefronas, 379
- Nefrotomos, 376
- Neocórtex, 243-244
- Nervios
 craneales, 245, 246f-247f, 246t
 frénicos, 367
 hipogloso, 188-189
 laríngeo, 359
 recurrente, 417
 superior, 359
 olfatorio, 244
 óptico, 273-274
 periférico
 desarrollo, relación entre la neurita y su destino durante el, 229-231, 230f
 procesos neuronales, 228
 organización estructural, 226-228, 227f
- Nestina, 219
- Netrina 1, 222, 281
- Netrinas, 229
- Neuritas
 conexiones orgánicas terminales con, 231
 desarrollo del nervio periférico y, 229-231, 230f
 patrones y mecanismos de crecimiento, 228-229, 228f, 229t, 230f
- Neuroblastos, 219
 bipolares, 219
 multipolares, 219
 posmitóticos, 219
 sensoriales, 269
 simpáticos, migración, 231
 unipolares, 219
- Neurocráneo, 172-173, 176-177, 178f
- Neurocristopatías, 265c
- Neurofibromas, 265c, 266f
- Neurofibromatosis, 144t, 265c
- Neurofilamentos, 229
 proteína, 219
- Neurogenina-3, 357-358
- Neurómeros, 94, 95f
- Neuronas
 adrenérgicas, 233
 autónomas, diferenciación de las, 232-233, 234f
 CAM y, 231
 colinérgicas, 233
 muerte celular, 231
 nervios periféricos y, 228
 posganglionares, 231
 preganglionares, 231
- Neuropilina, 1, 276
- Neuroporo(s), 93
 caudal, 216
 craneal, 93, 216
 posteriores (caudal), 93
- Neurorregulinas, 434
- Neurregulina-3, 164
- Neurotomo, 103
- Neurotrofina-3, 441-442
- Neurulación, 92-93, 93f
 del intestino, 337
 formación
 del sistema nervioso central y, 93f
 del tubo neural y, 94f
 procesos de la, 92
 secundaria, 93
- Nidos celulares, 393
- Niños prematuros, síndrome de dificultad respiratoria, 458
- Nkx 2.1, 240-241
 aparato respiratorio y, 359
 malformación de, 364
- Nkx 2.2, 226
- Nkx 2.5, 104, 187-188
 desarrollo del bazo y, 343
 formación del estómago y, 342
- Nkx2-1, 324
- Nkx-5-1, 288
- No disyunción, 7f, 8c-9c
- Nodal, 75, 81-83, 82f
 asimetría izquierda-derecha y, 87c-88c
 configuración del intestino y, 335
 en el nódulo primitivo, 81-83
 en la línea primitiva, 81-83
 señalización, capa germinal endodérmica y, 107
- Nódulo
 auriculoventricular, 434
 de Hensen, 78
 primitivo, 77-78, 81-83
 sinoauricular (sinusal), 434, 435f
- Noggin, 67, 100
 desarrollo
 arterial y, 415
 del cráneo, 177
 formación de las articulaciones y, 206
 inducción neural y, 84
 notocorda y, 83
 sistema nervioso y, 216
- Notch, 68, 69c, 280, 414
 formación del hígado y, 354
 páncreas y, 356
 receptor, inhibición lateral y, 69c, 69f
 reloj de segmentación y, 99
 vías de señalización, 288-289, 414
- Notocorda, 77-78, 80
 desarrollo del tubo neural y, 220-221, 221f-222f
 en la gastrulación, 83
 formación, 81f
 procesos, 80
- Núcleo(s), 224
 caudado, 241
 columnas aferentes/eferentes de, 236-237
 de Edinger-Westphal, 239
 lenticular, 241
 picnótico, 411
 pulposo, 172
- Número de cromosomas, anormal, 141-143, 143t
 cromosomas sexuales, 143, 143t
 monosomía y, 8c-9c, 142-143, 142f
 poliploidia y, 8c-9c, 141
 trisomía y, 8c-9c, 142-143, 142f
- Nutrición histotrófica, 118-119
- O**
- Oct-4, 42
- Odontoblastos, 311, 313f
- Oído, 285-290
 conducto auditivo externo, 285
 externo, desarrollo de, 285, 290, 290f
 interno, desarrollo de, 286-289, 286f-287f
 malformaciones congénitas, 291c
 medio, desarrollo de, 289-290, 289f-290f
 cavidad, 289
- Ojo, 269-285
 acontecimientos iniciales en el establecimiento del, 270-274
 coroides, 282
 cuerpo ciliar, 281-282, 283f
 cuerpo vítreo, 282
 derivados de la copa óptica y, 279-282
 desarrollo, 270-274, 271f-273f
 esclera, 282
 formación de la córnea, 277f-278f
 formación del cristalino, 274-276, 275f-277f

- glándulas lagrimales, 283-285
 iris, 281-282, 283f
 malformaciones congénitas, 285c
 párpados, 283-285, 284f
 retina, 279-282, 279f
 neural, 279-281
 sistema de la arteria hialoidea, 282, 284f
 Oligodendrocitos, 219-220
 Oligohidramnios, 120c, 148, 212c, 384
 Oligospermia, 34-35
 Omento (epiplón)
 mayor, 342, 342f
 menor, 354
 Oncogenes, 72
 Onfalocelo, 350, 350f, 369
 Oocitos (ovocitos), 393
 primario, 4
 secundario, 7
 Oogonia (ovogonia), 2, 4f, 393
 Organizador
 cefálico, 83
 gástrula, 84-85
 ístmico, 95
 labio dorsal como, 83-84
 Órgano(s)
 alteraciones del desarrollo, 140-141
 de Corti, 288, 288f
 de los sentidos, 269-293, 270f
 oído, 285-290
 ojo, 269-285
 diana, neuritas y, 231
 hiperplásicos, 149
 hipoplásicos, 149
 linfoides
 central, 326
 desarrollo de los, 326, 327f
 periférico, 326
 vomeronasales, 306
 Orificios
 ectópicos ureterales, 386, 388f
 Osificación endocrinal, 166
 Osr-2, patrones de dentición y, 310-311
 Osteoblastos, 168
 Osteogénesis imperfecta, 318, 319f
 Osterix (Osx), 168
 Otocisto, 286
Otx1, 288, 294
Otx2, 294
Otx-2, 95, 280
 desarrollo facial y, 299
 sistema nervioso y, 216, 225
 Ovarios, 15
 cintillas ováricas (ovarios vestigiales), 393
 descenso, 398-399
 diferenciación, 393-394
 ligamento suspensorio del, 399
 tracto reproductivo femenino y, 16
 Ovocito
 primario, 4
 secundario, 7
 Ovogénesis, 7-12, 10f, 12f
 Ovulación, 24
 cuerpo lúteo, 27-28
 transporte del huevo y de los espermatozoides, 24-28
 Óvulos
 activación metabólica de los, 31
 maduración estructural y funcional final de, 7-14
 pronúcleos en los, desarrollo de los, 31-32
 transporte, 24-26, 25f
 unión y fusión con el espermatozoide, 30, 30f
 Oxicefalia, 179c
 Oxitocina, 16, 165
- P**
 p21, 182-183, 314-315
 p63, 158
- Pabellón
 auditivo, 285
 auricular, 291, 291f
 Paladar
 formación, 303-305, 303f-304f
 hendido, 149, 308-309, 308f
 parada (detención) en el desarrollo y, 149
 primario, 301, 303
 secundario, 303-304
 Paleocórtex, 243-244
 Páncreas
 anomalías, 358c
 anular, 358c, 358f
 componentes endocrino y exocrino del, 355-356, 356f
 diferenciación, 357, 357f
 formación, 355-358
 moléculas señalizadoras, 356
 tejido pancreático heterotópico, 358c, 358f
 Papila
 dental, 311, 314-315
 dérmica, 161-162
 filiforme, 326
 Paraaxial, 77-78
 Paracrino, 20
 Paradídimo, 394
 Parametadona, 145t
 Paratiroides o tejido tímico ectópicos, 331, 331f
 Paraxis, 99-100
 Pared corporal, malformaciones, 369c-370c
 Párpados, 283-285, 284f
 Parto, 462-467, 467f
 estadio
 de dilatación, 462
 de expulsión, 467
 placentario, 467
 inicio, 467, 468f
 Patched (Ptc), 66
 configuración del intestino y, 339-340
 Patrón(es)
 craneocaudal en la formación y segmentación, 222-226
 formación de patrones del mesencéfalo, 224-225
 patrones de la región del prosencéfalo, 226, 226f
 patrones del rombencéfalo y la médula espinal, 222-224, 224f-225f
 de formación, sistema nervioso, 216
 de señalización, 63
 Pax-2, 95, 224-225, 280, 286
 en el mesodermo intermedio, 103-104
 formación de la copa óptica y, 273
 riñón y, 376
 Pax-3, 102, 184
 placa neural y, 221
 Pax-5, 95, 224-225
 Pax-6, 225, 270-271
 formación del ojo y, 271
 placodas nasales y, 305
 Pax-7, 225
 placa neural y, 221
 Pax-8, 324
 riñón y, 376
 Pax-9, desarrollo del diente y, 311-312
 Pbx-1, 205-206
 desarrollo del bazo y, 343
 Pbx-2, 205-206
 PDE3A. Ver Fosfodiesterasa, 3A
 PDGF. Ver Factor de crecimiento, derivado de las plaquetas
 Pdx-1
 configuración del intestino y, 335, 337
 formación del hígado y, 354
 páncreas y, 355-356
 Pedículo de fijación, 78-79, 120-121
 mesodermo extraembrionario y, 104
 Pedúnculo
 cerebral, 240
 cerebeloso superior, 238

- Pelo, 161-163, 161f
 atriquia, 167c
 formación, 162, 162f
 hipertricosis, 167c
 patrones, 163, 163f
 bicéfalo, 163f
 microcefalia, 144t, 163f, 179c, 248-250
- Péptido natriurético auricular, 456
- Pequeño ARN de interferencia endógeno (endo-siARN), 70-71
- Pericentrina, 317-318
- Peridermo, 156, 157f
- Período
 fetal, 453-472, 454f-456f
 perinatal, respiración en el, 469-470
- Philtrum, 301
- Piamadre, 245
- Pie(s)
 en mecedora, 142
 zambo, 148, 212c
- Piel, anomalías del desarrollo, 167c, 167f
- piARN. Ver Piwi interactuante con ARN
- Pitx-1, 193
 desarrollo del miembro y, 200
 patrones de dentición y, 310
- Pitx2, asimetría izquierda-derecha, 87c-88c
- Pitx-2, membrana orofaríngea, 294
- Piwi interactuante con ARN (piARN), 70-71
- PKD1*, 386
- PKD2*, 386
- Placa
 alar, 220, 235
 basal, 220, 235
 cardiogena, 105
 cloacal, 109-110
 coriónica, 120-121, 124
 de fusión, 288
 del suelo, 220-221
 del techo, 220-222
 ductal, formación del hígado y, 354
 epitelial, 126
 neural, 85f, 92, 216
 conceptos fundamentales del desarrollo, 85
 formación inicial de la, 85, 86f
 neurulación y, 92
 punto bisagra
 lateral, 92
 medio, 92
 precordial, 77-78, 80
 en la gastrulación, 83
 papel de las células en la, 81c-83c
 segmentaria, 97
 uretral, 399-401
 uterovaginal, 397
- Placenta, 117-135
 anomalías, macroscópicas, 130, 131f-132f
 biopsia de la vellosidades coriónicas y, 130
 circulación, 126, 127f
 uteroplacentaria y, 122
 condiciones patológicas, 130c
 coriocarcinoma, 130
 corion y, 120-126
 después del nacimiento, 130
 en embarazos múltiples, 130-133
 fisiología, 126-130, 128f
 gemelos y, 130-133
 inmunología, 129-130
 lugares de implantación anormal, 130
 madura
 circulación y, 126
 cordón umbilical y, 126
 estructura de la, 124-126, 125f, 125t
 estructura de las vellosidades coriónicas y, 126, 127f
 formación de la, 124-126, 125f
 mola hidatiforme, 130
 previa, 54c, 130
 síntesis y secreción hormonal, 129
 tipo hemocorial, 120-121
 tracto reproductivo femenino y, 16
 transferencia
 anormal, 128c
 celular, 128
 incompatibilidad Rh y, 128
- Placodas
 craneal, 269, 270t
 cristaliniada, 274
 ectodérmica, 97, 98f
 epibranchial, 269
 hipofisaria, 269
 nasal, 305, 306f
 olfatoria, 269
 ótica, 269
 región preplacodal, 269
 sensorial, 97
 series dorsolaterales de las, 269
 trigeminal, 269
- Plan corporal embrionario, establecimiento básico del, 92-116
 desarrollo de la capa endodérmica y, 107-110
 desarrollo de la capa germinal
 ectodérmica y, 92-97
 neurulación en, 92-93
 segmentación del tubo neural en, 93-97
 placodas sensitivas e inducciones secundarias
 en la región craneal, 97
 mesodérmica y
 desarrollo, 97-107
 formación
 del aparato circulatorio, 104-107
 del celoma y, 104
 mesodermo
 extaembrionario y pedículo de fijación, 104
 intermedio y, 103-104
 lateral y, 104
 paraaxial, 97-103
 plan básico, 97, 98f
 embrión de 4 semanas, estructura básica de, 111-112
 aparato circulatorio y, 111, 113f
 aspecto macroscópico y, 111, 111f-113f
 derivados de las capas germinales embrionarias y, 111-112, 114f
- Plexo(s), 231-232
 capilar primario, 413
 coroideos, 244
 mientéricos, 460
- Pliegue(s)
 cefálico, 107-108
 de la cola, 107-108
 de la mucosa gástrica, 342
 genitales, 399-401
 neurales, 92
 pleuropericárdicos, 365-367, 368f
 pleuroperitoneales, 367
 simiesco, 142, 142f
- Pod-1, desarrollo del bazo y, 343
- Podocitos, 380
- Polaridad celular planar, 87c-88c, 288-289
- Policitemia, 438c-444c
- Polidactilia, 198, 198f, 212t
 preaxial, 212t
- Poliductina, 358c
- Poliespermia
 bloqueo rápido de la, 31
 prevención, 30-31
- Polígono de Willis, 418-419
- Polihidramnios, 343
- Polipéptido pancreático, 357-358
- Poliploidía, número anormal de cromosomas y, 8c-9c, 141
- Poliquistina-1, 358c, 386
- Poliquistina-2, 358c, 386
- Polisindactilia, 212t

- Polo
 abembrionario, 37-38
 embrionario, 37-38, 51
- Porción
 distal (lóbulo anterior) de la hipófisis, 325
 intermedia (lóbulo intermedio) de la hipófisis, 325
- Posnatal, 130. *Ver también* Placenta
- Potenciador de separación, 69c
- Potencial de desarrollo o potencia, 41-42
- Precursor pancreatobiliar, 354
- Prematuridad, enfermedades infecciosas causantes de, 144t
- Premelanosomas, 156
- Prickle, 87c-88c
- Primer arco branquial, 321
- Primer cuerpo polar, 7
- Primer mensajero, señal de transducción, 68-70
- Primordio
 adrenocortical, 391
 bolsa de Rathke, 324-325
 cardíaco, 105
 endocárdico, 105
 hepático, 354, 355f
 miocárdico, 105
 pancreático, 354, 355f
 proepicárdico, 105
 tiroideo, 295-297
- Proatlas, 172
- Probóscide, 309-310
- Procedimientos diagnósticos, fetal, 463-466
 técnicas de imagen, 463-465
 técnicas de obtención de muestras, 465-466
- Proceso(s)
 costal, 168-169
 infundibular, 240, 324-325
 maxilar, 299
 moleculares en el desarrollo embrionario, 58-73
 factores de transcripción y, 58-63
 nasal
 lateral, 299, 305
 medial, 299, 305
 palatino, 303-304, 304f-305f
 fusión del tabique nasal y, 304, 305f
 lateral, 303
 medio, 303
- Proctodeo, 109-110, 346
- Proepicardio, 426
- Proeritroblasto, 411, 412f
- Progesterona, 16
- Programa
 condrogénico, 168
 osteogénico, 168
- Prolactina, 16
- Proliferación, sistema nervioso, 216
- Prominencia
 aritenóidea, 359
 frontonasal, 298-299
 mandibulares, 299
- Pronefros, 103-104, 376
- Pronúcleo, 31
 en el huevo, desarrollo del, 31-32
- Propiltiouracilo, 145t
- Prosencéfalo, 93-94, 216
- Prosómeros, 94, 222, 226
 en la región del cerebro anterior, 226
- Prostaglandina F₂, 27
- Protaminas, 12-13
- Proteína(s)
 ácida glial fibrilar, 219
 Argonaute (AGO), 71
 asociadas al crecimiento (GAP), 229
 CD9, 30
 cristalinas, 274
 de homeodominio, 58-62
 de unión
 al ácido retinoico celular (CRABP I), 71-72
 al retinol celular (CRBP I), 71-72
- hélice-lazo-hélice, básicas, 63
- ligadora de andrógenos, 20
- Lim, 62
- morfogénica ósea 2 (BMP-2), 199, 202-203, 303-304, 428
 desarrollo del diente y, 311-312
 nudo del esmalte y, 314-315
- morfogénica ósea 4 (BMP-4), 79, 107, 164, 208, 280
 bolsas faríngeas y, 324
 configuración del intestino y, 339-340
 desarrollo
 de la cara y, 300-301
 de la próstata y, 396
 dentario y, 311-313
 inducción neural y, 84
 metanefros y, 379
 nudo del esmalte y, 314-315
 patrón de dentición y, 310-311
 sistema nervioso y, 216
 sistema respiratorio y, 364
- morfogénica ósea 7 (BMP-7), 379
 nudo del esmalte, 314-315
- morfogénicas óseas (BMP), 65-66, 66t, 377-379
 centro modelador dorsal y, 240-241
 formación de las costillas y, 172
 inducción placodal y, 269
 metanefros y, 377-379
 tracto intestinal y, 347-348
- Robo, 222
- S-100, 151c
- Slit, 222
- Smad, 70
- Proteoglicano
 específico del cartílago, 176-177
 sulfato de condroitina, 100
- Protomiocitos, 326
- Protooncogenes, 72
- Protuberancia, 237
- Prox-1, 414
 conductos linfáticos y, 423
- Proyección trofoectodérmica, 51
- Psoriasis, 158
- Ptc. *Ver* Patched
- Ptf-1a, páncreas y, 355-356
- Pulgar trifalángico, 212t
- Pulmones
 desarrollo de los, período alveolar de los, 362
 estadios en el desarrollo de los, 362
 canalicular, 362
 de saco terminal, 362
 embrionarios, 362, 362f
 posnatal, 362
 seudoglandular, 362, 363f
 fetales, 456-458
 malformaciones, macroscópicas de los, 364
 morfogénesis, 359
 patrones de ramificación del, 359, 360f
 quistes congénitos de los, 364
 respiración en el período perinatal, 469-470
 yemas (esbozo) de los, 359
- Punto
 bisagra
 lateral, placa neural, 92
 medio, placa neural, 92
- Puntos calientes, 4
- Q**
- Queratina, 158
- Queratinización, 167c
- Queratinocitos, 158
- Quiasma óptico, 242-243
- Quimeras, 45
- Quimioatracción, 228
- Quimioquinas CC121, 326
- Quimiorrepulsión, 228

Quistes

- congénitos del pulmón, 364
- del conducto vitelino, 349-350
- del uraco, 386
- laterales de la faringe, 329-330

R

- Radiación ionizante, 148
- Radical fringe, 195-196, 200-201
- Radiografías, 463-465
- Rafe, 401
- Raíces motoras anteriores, 220
- Ramas
 - arteriales segmentarias ventrales, 417
 - de la arteria intersegmental dorsal, 417
 - de la arteria segmentaria lateral, 417
 - del haz auriculoventricular, 434
- Ramo comunicante
 - blanco, 231
 - gris, 231-232
- Raquisquisis, 248, 249f
- RAR. *Ver* Receptor(es), del ácido retinoico
- RARE. *Ver* Elemento de respuesta al ácido retinoico
- Ratón(es)
 - hexaparental, 45
 - mutante weaver, 234
 - tetraparental, 45, 45f
 - transgénicos, 46, 47f
- RAX, 270-271
- Raza, alteraciones del desarrollo y, 138
- Reacciones
 - acrosómica, 29, 29c
 - de la zona pelúcida, 31
 - decidual, 52
- Receptor(es)
 - de acetilcolina, 230-231
 - de superficie celular, 68
 - del ácido retinoico (RAR), 71-72
 - del factor de crecimiento endotelial vascular
 - VEGFR-2, 414
 - VEGFR-3, 423
 - X retinoide (RXR), 71-72
- Recto, 346-347
- 5 α -Reductasa, 396
- Reeler, 234
- Reelina, 234
- Reflejo pupilar a la luz, 459
- Región
 - aorta/cresta genital/mesonefros (AGM), 409
 - caudal, 168-169
 - cervical, 168-169
 - músculos de la, 187-189, 188f
 - craneal
 - huesos de la, 176, 177c
 - inducciones secundarias en la, 97
 - placodas sensitivas en la, 97
 - venas de la, 421, 422f
 - craneofacial
 - establecimiento de patrones en la, 297-299, 298f
 - migraciones celulares y desplazamientos tisulares en la, 298-299
 - segmentación en la, 294-295, 296f
 - del estomodeo, desarrollo interno, 324-327
 - del prosencéfalo
 - formación de patrones, 226, 226f
 - prosómeros en, 226
 - del rombencéfalo, 238f
 - formación de patrones en el, 222-224, 224f-225f
 - rombómeros y, 222, 226f
 - segmentación y, 95-96
 - Drosophila* y, 95
 - ecuatorial, 30
 - facial, desarrollo de la
 - articulación temporomandibular y, 302-303
 - dientes y, formación de los, 307-315

- formación
 - de la cara y de la mandíbula en, 299-302, 300f-302f
 - de la nariz y del aparato olfatorio y, 305-307
 - del paladar y, 303-305, 303f-304f
 - glándulas salivares y, formación de las, 307
- faríngea
 - desarrollo
 - externo, 315-323, 321f
 - interno, 324-327
 - organización fundamental, 295-297, 297f
 - quistes laterales, senos y fistulas, 329-330, 330f
- lumbar, 168-169
- occipital (columna vertebral), 168-169
- oral, malformaciones, 308c-310c
- preplacodal, 269
- sacra, 168-169
- torácica, 168-169
- Regla de Bateson, 48c-50c
- Regulación
 - embrión, 45
 - epigenética, 38-39
- Relación lecitina/esfingomielina, 120c
- Reproducción en el varón, interacciones hormonales
 - relacionadas con la, 20, 20t, 21f
- Repulsión por contacto, 228
- Respuesta inmunitaria
 - celular, 326
 - humoral, 326
- Restricción, 85
- Rete ovarii, 393
- Rete testis, 393
- Retículo
 - epitelial, 326
 - estrellado, órgano del esmalte, 311
- Reticulocito, 411
- Retina, 279-282, 279f
 - arteria central, 282
 - capa nuclear
 - externa, 279
 - interna, 279
 - capa plexiforme
 - externa, 279
 - interna, 279
 - células
 - amacrinas, 279
 - horizontales, 279
 - neural, 271, 279-281, 280f-282f
- Retinol. *Ver* Vitamina A
- Retorno pulmonar
 - anómalo, 447, 449f
 - totalmente anómalo, 447
- Retraso
 - del crecimiento intrauterino, enfermedades infecciosas que causan, 144t
 - en el crecimiento fetal, 144t
 - mental
 - enfermedades infecciosas que causan, 144t
 - malformaciones congénitas del sistema nervioso y, 248-250
- Retroflexión de la cabeza, 458
- Reversión de la asimetría, trastornos del desarrollo que causan malformaciones y, 149
- Revestimiento
 - endocárdico, 105
 - endotelial, 107
 - epitelial del útero, implantación en el, 51-52
- Rinencéfalo, 243-244, 244f
- Riñones
 - desarrollo, cambios tardíos en el, 381-383, 382f
 - en herradura, 384, 387f
 - enfermedad poliquística del, 386, 387f
 - función fetal de los, 461
 - morfología inicial de los, 376-377, 377f
 - pélvicos, 149
 - anomalías de los, 384
 - poliquísticos, 386, 387f
 - enfermedad, 144t, 358c
 - supernumerario, 384

- Robo-2, metanefros y, 377-379
 Rombencéfalo, 93-94, 216
 secundario, 226
 subdivisión, 216-218
 Rombómeros, 94, 222
 rombencéfalo y, 222, 226f
 sistema nervioso y, 216
 Rotación lateral de la cabeza (movimiento fetal), 458
 Rspo-1, diferenciación ovárica y, 393
 Runx-1, 408
 Runx-2, 168
 RXR. *Ver* Receptor(es), X retinoide
- S**
- Saco
 aórtico, 415
 conjuntival, 283-285
 dental, 311
 lagrimal, 301-302
 linfáticos, 423
 posteriores, 423
 primarios, 423
 retroperitoneal, 423
 yugulares, 423
 vitelino, 107-109, 117-119, 119f
 islotos sanguíneos y, 119
 primario, 76
 Sacro, 168-169
 Sangre y vasos sanguíneos
 desarrollo, 408-425
 arterias y, 415-420
 eritropoyesis y, 410-411, 411f
 hematopoyesis y, 408-410
 síntesis y control de la hemoglobina, 411, 412f, 412t
 vasos linfáticos y, 423-425, 424f
 venas y, 420-423
 embrionarios, 413-415, 413f, 413t
 formación, 107
 malformaciones, 445c-449c
 Sarcómeros, 183
 Scleraxis (Scx), 102-103, 208
 Secuencia
 de grupo de alta movilidad, 389
 de Potter, 384, 385f-386f
 Sedantes, 145-146
 Segmentación, 37
 células madre y clonación, 47-50
 en el tubo neural, 93-97
 cresta neural y, 97
 manifestaciones morfológicas de la, 93-95
 mecanismos iniciales de la, 95, 96f
 rombencéfalo y, 95-96
 genes, 96
 implantación y, 37-57
 molecular, control genético y del desarrollo de, 38-44, 41f
 impronta parental y, 43, 43f
 inactivación del cromosoma X, 43-44
 morfología, 37-38, 38f-39f
 proximodistal, 199-200, 199f
 reloj, 99
 somitogénesis, 99
 Segmento
 intermaxilar, 301
 intramurales de las trompas de Falopio, 15
 Segundo arco branquial, 322
 Semaforina 3A, 276
 Semaforinas, 229
 Semen, 26
 Seno(s), 329-330
 auricular, 291, 291f
 cervical, 323
 coronario, 421, 431
 del uraco, 386
 marginal, 208
 preauricular, 329-330
 región faríngea, 329-330, 330f
 urogenital, 346-347
 venoso, 420-421
 reposicionamiento, 431
 Señal de transducción, 68-70
 patrón, 58
 primer mensajero, 68-70
 Señales moleculares en el desarrollo del miembro, 200-202, 200f-201f
 Señalización morfogénica, yema del miembro y, 198-199
 Septum
 interventricular, 431
 defectos del, 441, 441f
 primum interauricular, 430-431
 secundum, 431
 transversum, 337
 formación, 365-367, 366f
 Series dorsolaterales de las placodas, 269
 Serina/treonina cinasa, 68
 Seudohermafroditismo, 403
 femenino, 403
 masculino, 403
 Sexo
 determinación genética, 389-390, 390f
 ovarios y, 393-394
 sexo gonadal y, 391-394
 gonadal
 diferenciación de los testículos y, 391-393, 392f
 establecimiento, 391-394
 origen de las gónadas y de la corteza adrenal, 391
 Sexto arco aórtico, 415
 SF-1. *Ver* Factor esteroideogénico 1
 shh. *Ver* Sonic hedgehog
 Sífilis. *Ver* *Treponema pallidum*
 Sinopsis, 230
 Sincitiotrofoblasto, 52, 120
 Sincondrosis, 175-176
 Sindactilia, 149, 203, 205f, 212t
 polisindactilia, 212t
 Sindecán, 359-361
 desarrollo del diente y, 312-313
 Sindetomo, 102-103
 Síndrome
 alcohólico fetal, 128c, 146, 147f
 congénito de focomelia, 144t
 cubital-mamario, 212t
 de Alagille, 358c, 442-444
 de Angelman, 44c
 de Apert, 212t
 de Beckwith-Wiedemann, 44c
 de Crouzon, 144t, 179c, 180f
 de DiGeorge, 263, 265c, 315-320, 331
 de dificultad respiratoria (enfermedad de la membrana hialina), 364, 364f
 niños prematuros, 458
 de Down, 139f, 142, 142f
 diagnóstico, 151c
 edad de los padres y, 138
 de Ehlers-Danlos, 167c
 de feminización testicular, 144t, 164, 166f, 396, 403
 de Grebe, 212t
 de Greig, 212t
 de Holt-Oram, 212t, 438-439, 442-444
 de Hunter-Thompson, 212t
 de insensibilidad a los andrógenos, 164
 de Jackson-Weiss, 212t
 de Kallmann, 306-307
 de Kartagener, 87c-88c
 de Klippel-Feil, 173c
 de los cilios inmóviles, 25
 de Meckel, 309-310
 de Pallister-Hall, 212t
 de Pfeiffer, 212t
 de Pierre Robin, 329
 de Prader-Willi, 44c
 de regresión caudal, 150
 de transfusión gemelo a gemelo, 130-133

- Síndrome (*cont.*)
 de Treacher Collins, 329, 329f
 de Turner, 142, 142f, 403
 de Waardenburg, 212t, 265c
 del abdomen en ciruela pasa, 186-187, 187f
 del maullido del gato, 143
 KBG, 318
 mano-pie-genital, 212t
 simpodactilia, 212t
 tricorriofalángico, 317
- Sinusoides, 354
- Sirenomelia, 150
- Sistema cardiovascular, 408-452
 circulación sanguínea fetal, 434-437, 436f
 cronología del desarrollo cardíaco y, 437t
 desarrollo de la sangre y del sistema vascular, 408-425
 aspectos celulares de la hemopotoyesis y, 410
 hematopoyesis embrionaria y, 408-410
 desarrollo cardíaco y tabicación
 desarrollo inicial del corazón, 425-428
 desarrollo tardío del corazón, 429-433
 función cardíaca e inicio del sistema de conducción, 433-434
 inervación y, 433
- Sistema circulatorio. *Ver también* Sistema cardiovascular
 embrión de 4 semanas, 111, 113f
 formación, 104-107
 corazón y grandes vasos y, 104-107, 105f-108f
 placentaria, 126, 127f
- Sistema de autodiferenciación, 193
- Sistema de conducción, 190
 del corazón, 433-434
- Sistema de conductos genitales, anomalías, 403-404
 en mujeres, 404, 404f
 en varones, 403-404
- Sistema de conductos sexuales
 de la mujer, 396-397, 398f-400f
 en el varón, 394-396, 395f-397f
 indiferentes, 394, 395f
- Sistema genital, 383-394, 389f
 células germinales y, 390-391, 391f
 descenso de las gónadas, 398-399
 determinación genética del sexo, 389-390, 390f
 ovarios y, 393-394
 sexo gonadal, 391-394
 genes *Hox* en el, 396-397, 398f
 malformaciones, 403c-405c
 sistema de conductos sexuales
 femenino, 396-397, 398f-400f
 indiferente, 394, 395f
 masculino, 394-396, 395f-397f
- Sistema linfático, malformaciones del, 448-449
- Sistema muscular, 178-190, 180t
 músculo cardíaco, 189-190, 189f
 músculo esquelético, 181-189
 anomalías del, 189
 determinación y diferenciación del, 181-183, 182f
 factores de transcripción muscular y, 183-184
 histogénesis del músculo y, 185-186
 morfogénesis del músculo y, 186-189, 188f
 músculo liso, 190
 tipos de musculatura, 178
- Sistema nervioso, 216-253
 autónomo, 231-233
 diferenciación de neuronas autónomas y, 232-233, 234f
 megacolon aganglionar congénito, 233
 sistema nervioso
 parasimpático y, 232, 233f
 simpático y, 231-232, 232f
- central
 cambios estructurales tardíos en el, 233-244
 formación, 93f
 histogénesis, 218-220, 218f-219f
 mielinización en el, 227f
 sistema nervioso periférico y, 227, 227f
- comunicación intercelular, 216
- defectos de cierre en el, 248-250, 249f
- desarrollo de la función neural, 245-248, 248f
- desarrollo de patrones integrados, 216
- determinación, 216
- diferenciación celular, 216
- eliminación, 216
- estabilización, 216
- establecimiento, 216
- inducción, 216
 derivados iniciales y, 80-85
 formación inicial de la placa neural y, 85, 86f
 neural, 80-85, 84f
- líquido cefalorraquídeo, 244-245
- malformaciones congénitas, 248c-250c
- meninges, 244-245
- migración celular, 216
- nervios craneales, 245, 246f-247f, 246t
- parasimpático, 232, 233f
- patrón de formación craneocaudal y segmentación, 222-226
- patrones de formación, 216
- periférico, 226-231
 mielinización, 227f
 neuritas y conexiones orgánicas terminales, 231
 organización estructural del nervio periférico, 226-228, 227f
 patrones y mecanismos del crecimiento de las neuritas,
 228-229, 228f, 229t, 230f
 sistema nervioso central y, 227, 227f
- principios de la conformación de, 216-218, 217f
- proliferación, 216
- simpático, 231-232, 232f
- sinapsis, 216
- ventrículos, 244-245
- Sistema portal hipotálamohipofisario, 16
- Sistema Slit-Robo, 222
- Sistema tegumentario, 156-165
 anomalías, 167c
 en el desarrollo de la piel, 167c
 derivados epidérmicos, 161-165
 glándulas mamarias y, 164-165, 165f
 pelo y, 161-163, 161f
 uñas y, 163-164, 163f
- dermis, 159-160
- epidermis
 células inmigrantes en la, 156-158
 desarrollo estructural de la, 156, 157f
 diferenciación de la, 158-159
 interacciones dérmicas-epidérmicas, 160-161, 160f
- Situs inversus, 87c-88c, 88f, 149
- Six, inducción placodal y, 269
- Six-3, 270-271
- Slit-2, metanefros y, 377-379
- smo. *Ver* Smoothened
- Smoothened (smo), 66
- Snail, 79
- Snail 1/2, 428
- Somatomamotropina. *Ver* Lactógeno placentario humano
- Somatopleura, 104
- Somatostatina, 357-358
- Somatotropina coriónica, síntesis y secreción, 129
- Somitocela, 100
- Somitogénesis
 reloj y modelo de frente de ondas, 99, 100f
 segmentación y, 99
- Somitómeros, 97
- Somitos, 97
 formación individual de, 99-100, 101f
 organización, 102-103, 102c, 102f-103f
 plan básico de segmentación corporal, 102-103
 tipos celulares derivados del, 103, 103c
- Sonic hedgehog (shh), 66, 67t, 68f, 100, 109, 198
- bolsas faríngeas y, 324
- configuración del intestino y, 339-340
- desarrollo
 del miembro y, 200
 del oído interno y, 286-287
 prostático y, 396
- ganglios entéricos y, 349

- holoprosencefalia y, 309-310
- intestino anterior y, 348
- notocorda y, 83
- nudo de esmalte y, 314-315
- ojo y, 270-271
- placa neural y, 221
- prominencia frontonasal y, 298
- Sordera
 - congénita, 291
 - enfermedades infecciosas que causan, 144t
- Sox-2, 42, 107
 - aparato respiratorio y, 359
 - patrones intestinales y, 335
- Sox-9, 168
 - formación del estómago y, 342
 - mutación, 178
 - testículos y, 391
- Sox-17, formación del hígado y, 354
- Sox-18, 414
 - conductos linfáticos y, 423
- Sprouty, 66
 - metanefros y, 377-379
- Sprouty, 2, 96
- Stra-8, 390-391
- Submucosa, 339-340
- Succión (movimiento fetal), 458
- Superficie epitelial, 16
- Surco(s), 241
 - faringeos, 323, 323f
 - hipotalámico, 240
 - limitante, 220
 - nasolagrimal, 301-302
 - neural, 92
 - ópticos, 271
 - primitivo, 78
 - tubotimpánico, 289
- Surfactante pulmonar, 362, 458
- Sustancia
 - antimülleriana, 393-394
 - blanca, 220
 - de Nissl, 219
- Suturas
 - coronal, 179c
 - del cristalino, 274
 - sagital, 179c
- T**
- Tabique
 - auriculoventricular del corazón, 426-428, 429f
 - nasal, 304
 - procesos palatinos y fusión de, 304, 305f
 - urorrectal, 346
- Tálamo, 226, 240
- Talidomida, 136, 145-146, 145t
 - en los períodos del desarrollo, 141
- Tallo
 - óptico, 273, 274f
 - vitelino, 108-109
- Tapón
 - meatal, 290
 - mesenquimatoso, 380
- Tbx-1, 187-188, 315-320
 - desarrollo del diente, 311
- Tbx-2, 426, 429-430
- Tbx-3, 434
- Tbx-4, 193, 207
 - morfogénesis del pulmón y, 359
- Tbx-5, 193, 207, 280, 426
 - morfogénesis del pulmón y, 359
- Tcf-4, 207
- Teca
 - externa, 10
 - folicular, 10
 - interna, 10
- Técnicas
 - de imagen, fetal, 463-465
 - de muestreo, fetal, 465-466
- Tectum (techo), 239
- Tegmento, 239
- Tejido(s)
 - coriónicos, 123, 124f
 - deciduales y, 122-123
 - pancreático heterotópico, 358c, 358f
 - paratiroideo, 324
 - ectópico, 331, 331f
 - receptor, inducción embrionaria, 75
 - reproductivos diana, 16-17
 - tiroideo ectópico, 330-331
- Telencéfalo, 93-94, 216-218, 241
 - sistema nervioso central y, cambios estructurales tardíos en el, 240-244, 241f-244f
- Telógeno, 163
- Tenascina, 359-361
 - desarrollo del diente y, 312-313
- Tendones, desarrollo de los tejidos del miembro y, 208
- Teratógenos, 136
 - durante el desarrollo, 141
 - químicos, 145-148, 145t
 - ácido retinoico, 146-147, 147f
 - agentes antineoplásicos, 146
 - alcohol, 146, 147f
 - antagonistas del ácido fólico, 145
 - antibióticos, 147
 - anticonvulsivantes, 145, 146f
 - hormonas androgénicas, 145, 146f
 - otros fármacos y drogas, 147-148
 - sedantes y tranquilizantes, 145-146
- Teratología, 136
 - hitos principales en humanos, 136
- Teratomas, 2, 3f
- Tercer arco branquial, 323
- Tercer ventrículo, 240
- Testículos
 - descenso, 398, 400f
 - anomalías, 404
 - diferenciación, 391-393, 392f
 - ectópicos, 404
- Testosterona, 396, 397f
 - conversión en estrógenos, 16
 - receptores, 164
- Tetraciclina, 145t, 147
 - en los períodos del desarrollo, 141
- Tétradas, 4
- Tetralogía de Fallot, 442-444, 444f
- TGF- β . Ver Factor de crecimiento, transformante β
- TGF- β 2. Ver Factor de crecimiento, transformante β 2
- Tie-2, 414
- Timo, 326
 - desarrollo, 326
 - glándula, 324
 - cervical, 326
 - tejido, ectópico, 331, 331f
- Tipo hemocorial, placenta, 120-121
- Tiroglobulina, 324
- Tiroides, 359
- Tirosina cinasa, 68
- Tirosinasa, 156
- Tirotropina coriónica, 129
- Tiroxina, 278
- Tomografía computarizada, 463-465, 465f
- Toxoplasma gondii*, 144t
- Toxoplasmosis, 144
- Tracto de salida, corazón
 - división, 431-433, 432f
 - malformaciones, 441-442, 442f
- Tractos corticoespinales, 248
- Tranquilizantes, 145-146
- Transferencia
 - intratubárica, 35
 - de gametos (GIFT), 35
 - de cigotos (ZIFT), 35
 - placentaria, placenta anómala, 128
- Transformaciones homeóticas, 170-171

- Transfusiones de sangre al feto, 466
- Transición
epitelio-mesénquima, 79
isomórfica, 305-306
- Translocaciones recíprocas, 143
- Tráquea
agenesia, 364
formación, 359-362
- Treacle proteína, 329
- Treponema pallidum* (sífilis), 144t
- Tricohialina, 163
- Trígono, 383
- Trimestres (embarazo), 22c
- Trimetadiona, 145, 145t
- Trisomía, número anormal de cromosomas y, 8c-9c,
142-143, 142f
- Trisomía, 13, 142, 143f
ecografías, 464f
- Trisomía, 18, 142
- Trisomía, 21, 142. *Ver también* Síndrome,
de Down
- Triyodotironina, 324
- Trofoblasto, 37-38, 117
- Trompa(s)
auditiva (de Eustaquio), 285, 289, 324
de Eustaquio. *Ver* Trompa(s), auditiva
de Falopio. *Ver* Trompa(s), uterina
uterina (de Falopio), 15, 397
mecanismos de transporte del embrión por,
50-51
segmentos intramurales, 15
- Tronco
arterioso persistente, 442-444, 442f-443f
músculos del, 186-187, 187f
- Tropomiosina, 183
- Troponina, 183
- Tubérculo(s)
auriculares, 290
cuadrigéminos, 239-240
genital, 399-401
impar, 326
mülleriano (placa uterovaginal), 397
- Tubo neural
canal central, 220
defectos, 138, 139t
cierre, 248
desarrollo
notocorda y, 220-221, 221f-222f
organización fundamental en el plano transversal del,
220-222, 220f
formación, 92-93, 94f
de patrones en el plano transversal, 221, 223f
placa del suelo, 220-221, 221f
proliferación hacia el interior del, 218-219, 218f
segmentación en, 93-97
cresta neural y, 97
manifestaciones morfológicas de la, 93-95
mecanismos iniciales de la, 95, 96f
región del rombencéfalo y, 95-96
transformación epitelio-mesénquima de la cresta neural
y migración desde, 254-255
- zona
del manto, 220
ependimaria, 220
intermedia, 220
marginal, 220
ventricular, 220
- Tubulina, 229
- Túbulos
mesonéfricos, 376
seminíferos, 393
- Tumefacciones genitales, 399-401
- Tumores, cresta neural, 265
- Túnica albugínea, 393
- Twist-1, 428
- U**
- UBE3A*, 44c
- Unidades
formadoras
de brotes eritroides (BFU-E), 411
de colonias (CFU), 410
radiales columnares, 235
- Unión
heterofílica, 88-89
homofílica, 88-89
ileocecal, 344
miotendinosa, 208
neuromuscular, 230, 232-233
- Uñas, 163-164, 163f
- Uraco, 119-120
anomalías, 386, 388f
fistulas, 386
quistes, 386
senos, 386
- Uréter
duplicaciones del, 384
formación, 378f
- Uretra, 383, 401
- Uroplaquinas, 379
- Útero, 16
ligamento
ancho del, 397
redondo del, 399
- Uvomorulina, 380-381
- V**
- Vagina, 16
- Vaina externa, órgano del esmalte, 311
- Válvula(s)
bicúspide, 429-430
mitral, 429-430
semilunares, 433, 433f
tricúspide, 429-430
venosas, 431
- Varón(es)
alteraciones del sistema de conductos genitales,
403-404
genitales externos, 401, 403f
malformaciones de, 404-405, 405f
meiosis en el, 7, 7f
seudohermafroditismo, 403
sistema de conductos sexuales, 394-396, 395f-397f
- Vascularización, desarrollo tisular del miembro y, 208-211,
210f-211f
- Vasculogénesis, 413
- Vasos
sanguíneos embrionarios y, formación de los, 413-415,
413f, 413t
umbilicales, 111
- Vax-2, 280
- VEGF-A. *Ver* Factor de crecimiento, endotelial vascular
- VEGFR-2. *Ver* Receptor(es), del factor de crecimiento
endotelial vascular
- VEGFR-3. *Ver* Receptor(es), del factor de crecimiento
endotelial vascular
- Vejiga
extrofia, 386, 388f
urinaria, formación de, 383, 383f
- Vellosidad(es)
coriónica, 76
biopsia, 130
formación, 120-122, 121f
madura, estructura de la, 126, 127f
toma de muestras, 465-466
- de anclaje, 120
flotantes, 120-122
intestinales, 347
primaria, 120
secundaria, 120
terciaria, 120

- Vena(s)
 básica, 209
 braquiocéfálica izquierda, 421
 cardinales, 420-422, 420f-421f
 anteriores, 420-421
 comunes, 420-421
 posteriores, 420-421
 cava
 inferior, 421-422
 superior, 421
 cefálica, 209
 desarrollo, 420-423
 hepática, 422
 mayor, 421, 422f
 porta hepática, 422
 pulmonares, 422-423, 424f
 comunes, 422-423
 región craneal, 421, 422f
 subcardinal, 421-422
 supracardinal, 421-422
 umbilicales, 422, 423f
 vitelina, 422
 yugular interna, 421
- Ventrículos
 defectos septales interventriculares, 441, 441f
 formación, 244-245, 244f
 laríngeos, 359
 separación auricular de los, 429-430
 tabicación, 431, 432f
 tercer, 240
- Ventropina, 280
- Vérnix caseosa, 163
- Vesícula(s)
 biliar, 354
 coriónica, 122-123
 nefrogénica, 380, 380f
 ópticas, 216-218, 226, 271
 ótica, 286
 seminales, 394-396
 telencefálicas, 226, 241
- Vg1, 81
- Vía
 del receptor de la tirosina cinasa (TRK), 70, 70f
 Delta-Notch, 69c, 69f, 183, 347-348, 380-381
 Hippo, 70
 TRK. *Ver* Vía, del receptor de la tirosina cinasa
- Vida posnatal, adaptaciones para la, 467-470
 cambios circulatorios, 467-469, 469f-470f, 470t
- Virus de la rubéola, 136, 144t
 sordera congénita y, 291
- Viscerocráneo, 172-173, 294
 cartilaginosa, 177
 divisiones, 177
 membranosa, 177
- Vitamina A (retinol), 71, 72f. *Ver también* Ácido retinoico
- Volumen sistólico, 453
- Vólvulo, 349-350
- Vómitos en escopetazo, 343
- Vsx-2, 271, 279
- W**
- Warfarina, 145t, 147-148
- WHN, 326
- WIF1. *Ver* Factor inhibidor 1 de Wnt
- Wnt-1
 en el tubo neural, 95
 sistema nervioso y, 216
- Wnt-4, 379
 diferenciación ovárica y, 393
- Wnt-6, 99-100
- Wnt-7a, 200-201
- Wnt-8, 95
- Wnt-9b, 379, 394
- Wnt-14, 206
- WT-1, 376
 gónadas y, 391
 metanefros y, 377-379
- WT1, 63
- X**
- Xerorradiografía, 463-465
- XIST (factor de transcripción inactivador específico del cromosoma X), 44
- XLHED. *Ver* Displasia, ectodérmica, hipohidrótica ligada al cromosoma X
- Y**
- Yema ureteral, 376
- Yoduro, 145t
- Yunque, 289-290
- Z**
- Zeugopodio, 199-200
- ZIFT. *Ver* Transferencia, intratubárica, de cigotos
- Zona
 de actividad polarizante (ZAP), 198-199, 198f
 desarrollo del miembro y, 200
 del manto, tubo neural, 220
 ectodérmica frontonasal, 298
 ependimaria, 220
 intermedia, tubo neural, 220
 limitante, 95
 intertalámica, 226
 marginal, tubo neural, 220
 pelúcida, 9, 11f
 fijación a y penetración de, 28-29, 29f
 funciones, 51c
 transporte del embrión, implantación y, 51
 ventricular, 220

Instrucciones para el acceso en línea

Gracias por su compra. Este libro electrónico de Elsevier incluye el acceso a contenido *online* complementario. Por favor, haga [click aquí](#) (o vaya a ebooks.elsevier.com) para solicitar un código de activación y siga las instrucciones de registro para acceder al contenido *online*.